

FRANK H. NETTER, MD

ANNIVERSAIRE
25

ANS

Atlas d'anatomie humaine

6^e édition

Traduction de Pierre Kamina et Jean-Pierre Richer

F. Netter M.D.

accès en ligne
exercices
vidéos
dissections



Atlas d'anatomie humaine

6^e Édition

Frank H. Netter, MD



1600 John F. Kennedy Boulevard
Suite 1800
Philadelphia, Pennsylvania 19103-2899

Copyright © 2014 par Saunders, marque d'éditeur de Elsevier Inc.

Tous droits réservés. Aucune partie de cet ouvrage ne peut être reproduite ou transmise sous n'importe quelle forme ou par un quelconque procédé, électronique ou mécanique, notamment par photocopie, enregistrement, stockage d'information, système de recherche d'information sans l'autorisation écrite préalable de l'éditeur. Les démarches nécessaires à l'obtention d'une telle autorisation, des renseignements supplémentaires concernant les règles d'autorisation de reproduction par l'éditeur et les accords avec les organisations telles que le Copyright Clearance Center et la Copyright Licensing Agency peuvent être retrouvées sur notre site web : www.elsevier.com/permissions.

Ce livre et les contributions individuelles qu'il contient sont protégés par les droits de l'éditeur (qui s'étendent au-delà de ceux précisés dans le présent texte).

Les demandes de droits de reproduction des illustrations doivent être adressées directement à Elsevier's Health Science
Licensing Department, Philadelphia, (PA) Pennsylvania, USA. Téléphone : 1-800-523-1649, ext. 3276, ou (215) 239-3276; email : H.Licensing@elsevier.com

Avertissements

Les connaissances et les règles de bonnes pratiques dans le domaine scientifique sont en constante évolution. Alors que de nouvelles découvertes et les acquis de l'expérience élargissent la compréhension des sciences médicales, des évolutions dans les méthodes de recherche, les pratiques professionnelles ou les traitements médicaux deviennent nécessaires. Les praticiens et les chercheurs doivent compter sur leur propre expérience et leurs connaissances pour évaluer ou utiliser toute information, toute méthode, composition ou expérience décrites dans cette publication. En utilisant une telle information ou de telles méthodes ils doivent être attentifs à leur propre sécurité et à celle des autres, y compris à celle de ceux pour lesquels ils ont une responsabilité professionnelle. Dans le respect de l'utilisation de chaque drogue ou produit pharmaceutique identifié, les lecteurs sont tenus de s'informer des recommandations habituelles des fabricants concernant les procédures d'utilisation de chaque produit administré, de vérifier les doses ou formules recommandées, les méthodes et la durée d'administration du produit et ses contre-indications. Il relève de la responsabilité des praticiens, tenant compte de leur expérience et de la connaissance de leurs patients, de poser les diagnostics, de déterminer le meilleur traitement et sa posologie pour chaque patient considéré individuellement, et de prendre toutes les précautions de sécurité. Dans toute la rigueur et l'étendue de la loi, ni l'éditeur ni l'auteur, ses collaborateurs ou les rédacteurs ne sont responsables de toute blessure ou dommage aux personnes ou aux biens qui pourraient résulter soit d'une négligence, soit de l'utilisation de toutes méthodes, produits, instructions ou idées décrits dans cet ouvrage.

Traduction des précédentes éditions : Pierre Kamina – Professeur émérite d'anatomie – Université de Poitiers

Traduction et adaptation en langue française de la 6^e édition, 2015 : Jean-Pierre Richer – Professeur des universités - Chirurgien des hôpitaux (anatomie-chirurgie générale) – Université de Poitiers

Édition française : *Atlas d'anatomie humaine*, 6^e édition

Directrice éditoriale : Mathilde Bestel

Éditrice : Nathalie Humblot

Production : Robain Halluin

Maquette de couverture : Véronique Lentaigue

Édition originale : *Atlas of Human Anatomy*, 6th edition

Senior Content Strategist: Elyse O'Grady

Senior Content Development Specialist: Marybeth Thiel

Publishing Services Manager: Patricia Tannian

Senior Project Manager: John Casey

Senior Design Manager: Lou Forgione

Illustration Buyer: Karen Giacomucci

Photocomposition : Nord Compo

Dépôt légal : 2015

Imprimé en Italie

ISBN France : 978-2-294-74124-1

e-ISBN France : 978-2-294-74171-5

ISBN Campus : 978-2-294-74169-2

ISBN Canada : 978-2-294-74170-8



Contribution à l'illustration médicale

Carlos A.G. Machado, MD



Comité éditorial

John T. Hansen, Ph.D.

Rédacteur en chef

Vice-doyen

Professeur de neurobiologie et d'anatomie

Université de Rochester, Centre médical

Rochester, New York



Brion Benninger, MD, MS

Professeur, titulaire de la chaire des sciences anatomiques médicales,

de la médecine familiale et des sciences médicales neuromusculaires

École de médecine dentaire

Université ouest des sciences de la santé Lebanon, Oregon

Responsable de la formation des internes en orthopédie et chirurgie générale

Hôpital Samaritan Corvallis, Oregon

Chirurgie, orthopédie, rééducation et chirurgie maxillo-faciale

Université des sciences de la santé d'Oregon

Portland, Oregon



Jennifer Brueckner-Collins, PhD

Professeur et assesseur du doyen pour les affaires étudiantes

Sciences anatomiques et neurobiologie

Université de Louisville, École de médecine

Louisville, Kentucky



Todd M. Hoagland, PhD

Professeur associé

Département de biologie cellulaire, de neurobiologie et d'anatomie

Université médicale du Wisconsin

Milwaukee, Wisconsin



R. Shane Tubbs, MS, PA-C, PhD

Neurochirurgie pédiatrique

Hôpital des enfants d'Alabama

Birmingham, Alabama

Professeur d'anatomie

Département des sciences anatomiques, université Saint-George

Centre d'anatomie et d'identification humaine de Grenade

Université Dundee, Royaume-Uni

*Première édition***Sharon Colacino, PhD***Seconde édition***Arthur F. Dalley II, PhD***Troisième édition***John T. Hansen, PhD***Quatrième édition*

John T. Hansen, PhD
Jennifer K. Brueckner, PhD
Stephen W. Carmichael, PhD, DSc
Thomas R. Gest, PhD
Noelle A. Granger, PhD
Anil H. Waljii, MD, PhD

Cinquième édition

John T. Hansen, PhD
Brion Benninger, MD, MS
Jennifer K. Brueckner, PhD
Stephen W. Carmichael, PhD, DSc
Noelle A. Granger, PhD
R. Shane Tubbs, MS, PA-C, PhD

Comité consultatif international**Sadakazu Aiso, MD, PhD**

Professeur
Département d'anatomie
École de médecine, université Keio
Tokyo, Japon

Nihal Apaydin, MD

Professeur associé
Département d'anatomie
Faculté de médecine, université d'Ankara
Ankara, Turquie

Col. Rajan Bhatnagar, MD

Université médicale des Forces armées
Wanowrie, Pune, Inde

Lucio Cocco, MD

Professeur et directeur
Laboratoire de signalisation cellulaire
Département des sciences biomédicales
Université de Bologne
Bologne, Italie

Yu Enhua, MD, PhD

Professeur
Département d'anatomie, d'histologie et d'embryologie
Centre des sciences de la santé, université de Pékin
Pékin, Chine

Quentin A. Fogg, PhD

Maître de conférences (distinction William Hunter) en anatomie
École des sciences de la vie
Université de Glasgow
Glasgow, Royaume-Uni

Victor J. Götzens, PhD

Professeur d'anatomie humaine et d'embryologie
Département de pathologie et thérapeutiques expérimentales
Faculté de médecine
Université de Barcelone
Barcelone, Espagne

Sung-Tsang Hsieh, MD, PhD

Département d'anatomie et de biologie cellulaire
Biologie et neurologie
Institut des neurosciences
Université nationale de Taiwan
Taipei, Taiwan

Tang Jun Min, MD

Professeur
Département d'anatomie, d'histologie et d'embryologie
Centre des sciences de la santé, université de Pékin
Pékin, Chine

Rachel Koshi, MBBS, MS, PhD

Professeur d'anatomie, de biologie cellulaire et de biologie du développement
Faculté médicale Weill Cornell du Qatar
Doha, Qatar

Marios Loukas, MD, PhD

Professeur et titulaire de chaire
Département des sciences anatomiques
Doyen pour la recherche, École de médecine
Université Saint-George
Grenade, Antilles anglaises, Caraïbes

Lucia Manzoli, MD

Professeur, Département des sciences anatomiques
Université de Bologne
Bologne, Italie

Thazhumpal C. Mathew, MSc, PhD, FRCPath

Professeur
Vice-doyen pour la formation à la recherche et son développement
Faculté des sciences paramédicales
Centre des sciences de la santé
Université du Koweït
Ville de Kuweït, Kuweït

Janusz Moryś, MD, PhD

Professeur
Département d'anatomie et de neurobiologie
Université médicale de Gdansk
Gdansk, Pologne

Eduardo Cotecchia Ribeiro, MS, PhD

Professeur associé en anatomie descriptive et topographique
Département de morphologie et de génétique
Université fédérale de Sao Paulo
École de médecine
Sao Paulo, Brésil

Jean-Pierre Richer, MD, PhD

Professeur d'anatomie
Chirurgien des Hôpitaux
Université de Poitiers
Poitiers, France

Andreas H. Weiglein, MD

Professeur
Vice-président, Institut d'anatomie
Université médicale de Graz
Graz, Autriche

« C'est vrai que l'anatomie ne change pas, mais en revanche, notre compréhension de l'anatomie et de son intérêt clinique change. »
– Frank H. Netter, MD

Si vous consultez cette sixième édition de l'**Atlas d'anatomie humaine** dans sa version imprimée, sous son format de livre électronique, en ligne, ou dans la version pour application iPad, les illustrations du Dr Netter concernant les complexités de la morphologie humaine restent toujours aussi pertinentes aujourd'hui que lors de la première édition. La publication de cette sixième édition marque les noces d'argent (25^e anniversaire) de la première sortie de l'*Atlas d'anatomie humaine* de Frank H. Netter – dont les couleurs vives et le regard clinique unique ont fait un compagnon indispensable pour les cours d'anatomie, dans les laboratoires de dissection, et dans les cabinets médicaux – expliquant l'important héritage pour beaucoup d'enseignants en médecine influents à travers le monde.

L'anatomie reste la pierre angulaire de l'éducation en santé. Il s'agit très souvent de la première matière enseignée dans le cursus médical ou en sciences de la santé. L'anatomie garde une place centrale dans la pratique clinique, l'examen physique, l'imagerie médicale pour la chirurgie et la réadaptation physique. Cependant, les évolutions dans l'enseignement de l'anatomie et de ses applications cliniques pendant ces dernières vingt-cinq années ont été significatives. Le cursus des études de médecine et des professions de santé a vu se développer considérablement l'anatomie clinique intégrée au détriment de l'enseignement de l'anatomie macroscopique classique. Certains programmes ont abandonné les dissections cadavériques. Les avancées technologiques de l'imagerie ont fourni des vues de plus en plus performantes de l'anatomie du vivant, et les modèles 3D en anatomie continuent d'évoluer. De même, l'*Atlas* a évolué. Merci pour leurs conseils avisés aux anatomistes cliniciens et aux enseignants experts en anatomie, ainsi qu'aux talentueux illustrateurs médicaux, pour les caractéristiques de la sixième édition nouvellement créée, notamment pour les illustrations et les images radiologiques modernes qui apportent à l'étudiant la vision de l'intérêt

clinique actuel de l'anatomie et les perspectives qui expliquent les rapports anatomiques complexes. Cette édition contient également les illustrations des éditions précédentes de l'*Atlas*, comme les descriptions du Dr Netter des principales variations anatomiques (dans les éditions électroniques et les versions imprimées + électroniques), planches en bonus dont l'objectif est d'aider à comprendre les données anatomiques que de nombreuses heures de dissection au laboratoire ne permettent pas d'appréhender. Pour la première fois, l'*Atlas* incorpore des tableaux des muscles sous la forme d'annexes à consulter rapidement à la fin de chaque section à la disposition du clinicien, de l'étudiant ou de l'enseignant qui ne dispose que de peu de temps. Les ressources électroniques StudentConsult.com et NetterReference.com possèdent un certain nombre de modèles 3D issus du Netter's 3D Interactive Anatomy, des sélections vidéos de dissections du Netter's Online Dissection Modules par UNC à Chapel Hill, et d'autres supports. De plus, l'ensemble du texte de l'*Atlas* a été méticuleusement mis à jour pour respecter la version la plus récente de la *Terminologia Anatomica* (terminologie anatomique) du Programme fédéral international pour la terminologie anatomique (Federal International Program for Anatomical Terminology : FIPAT) de la Fédération internationale des Associations des anatomistes (International Federation of Associations of Anatomists : IFAA).

Le regard visionnaire unique de Frank H. Netter n'est pas égalé. Dr Netter possédait la maîtrise d'un illustrateur médical, l'intelligence d'un grand médecin, et l'âme d'un artiste dans ses descriptions du corps humain. Cette édition du 25^e anniversaire célèbre l'empreinte durable de son travail qui continue à former et à inspirer.

Nous vous invitons à nous écrire au sujet de l'histoire, de l'enseignement de l'anatomie et de la médecine et de l'héritage de Netter. N'hésitez pas à partager vos idées, vos inspirations, souvenirs, hommages et commentaires. Email : NetterAppFeedback@elsevier.com et sur Facebook : www.facebook.com/NetterImages





Frank H. Netter, MD
Photographie de James L. Clayton

Avant-propos à la première édition

J'ai souvent dit que ma carrière d'artiste médical, depuis presque 50 ans, a été une sorte « d'œuvre sur commande » en ce sens qu'elle a évolué en fonction des souhaits et des demandes de la profession médicale. Durant toutes ces années, j'ai réalisé environ 4 000 illustrations, la plupart pour « The Ciba (maintenant Netter) Collection of Medical Illustrations », mais aussi pour « Clinical Symposia ». Ces dessins concernaient de nombreuses branches de la science médicale comme l'anatomie, l'histologie, l'embryologie, la physiologie, la pathologie, les explorations fonctionnelles, les techniques chirurgicales et thérapeutiques, et les manifestations cliniques d'un grand nombre de maladies. Avec l'âge, cependant, j'eus de plus en plus de demandes des médecins et des étudiants pour que je fasse un atlas exclusivement d'anatomie. C'est ainsi que cet atlas vit le jour, non pas sur un désir personnel, mais plutôt, comme la plupart de mes œuvres précédentes, pour répondre aux souhaits de la profession médicale. J'étais cependant si absorbé par d'autres engagements qu'il m'a fallu du temps pour parvenir à l'achever. Et quand enfin il fut terminé, je me suis rendu compte qu'il avait demandé beaucoup plus de travail et de temps que je l'avais prévu. Il fallait que je reprenne toutes les illustrations que j'avais faites depuis de si nombreuses années, en choisissant celles qui concernaient l'anatomie, en les classant, en les regroupant par systèmes et par régions, en les adaptant au format et à l'espace d'une page, et en les disposant selon un ordre logique. C'est vrai que l'anatomie ne change pas, mais en revanche, notre compréhension de l'anatomie

et de son intérêt clinique change, tout comme sa terminologie et sa nomenclature. Cela a donc demandé une mise à jour importante de nombreuses illustrations anciennes, et même une refonte de beaucoup d'entre elles de façon à les adapter à la pratique médicale et chirurgicale moderne, toujours en évolution. En outre, j'ai découvert que mes illustrations précédentes n'embrassaient pas toute la connaissance médicale, et il m'a fallu réaliser un grand nombre de dessins nouveaux qui sont inclus dans ce volume.

En créant un atlas comme celui-ci, il est important de trouver un juste milieu entre la complexité et la simplification. Si les figures sont trop complexes, leur étude sera difficile et confuse. Si elles sont trop simplifiées, elles peuvent être insuffisamment précises, voire inexactes. J'ai donc opté pour le moyen terme, le réalisme sans la confusion des détails. J'espère que les étudiants et les membres des professions médicales et paramédicales trouveront les illustrations intelligibles et utiles à la fois.

D'un commun accord, M. Flagler, l'éditeur, et moi-même avons pensé qu'il serait bon d'inclure la préface d'un anatomiste éminent et renommé, mais il y en a tant dans cette spécialité, dont un grand nombre a collaboré avec moi dans le passé, et qui sont cités plus loin dans ce volume, que nous n'avons pas pu faire un choix. Nous avons bien sûr pensé à des hommes comme Vésale, Léonard de Vinci, William Hunter et Henry Gray, qui évidemment et malheureusement sont indisponibles, et je me demande vraiment quels commentaires leur aurait inspiré cet atlas.

Frank H. Netter, MD
(1906-1991)

Frank H. Netter, MD

Frank H. Netter est né en 1906 à New York. Il a d'abord fait des études d'art à l'Art Student's League et à la National Academy of Design avant de suivre ses études médicales à l'université de New York où il passe son doctorat en 1931. Pendant ses années d'étude, les croquis dans les cahiers de Frank H. Netter ont attiré l'attention des membres de la Faculté et des autres médecins. Ceci lui a permis d'augmenter ses revenus en illustrant des articles ou des livres. Il continua de réaliser des illustrations tout en commençant une carrière de chirurgien en 1933 ; toutefois, il finit par abandonner sa pratique clinique pour se consacrer entièrement à l'art. Après son passage dans les forces armées américaines durant la deuxième guerre mondiale, il débuta une longue collaboration avec le groupe pharmaceutique CIBA (devenu maintenant le groupe Novartis). Durant ces 45 ans de collaboration, il produisit une impressionnante collection d'illustrations médicales qui est devenue très populaire pour tous les médecins et professionnels de la santé dans l'ensemble du monde. Icon Learning Systems a acheté les droits de la collection de Netter en juillet 2000 et continue de mettre à jour les illustrations originales de Netter et de leur adjoindre de nouvelles illustrations réalisées par des artistes travaillant selon le style originel de Netter. En 2005, Elsevier Inc. a racheté la collection et toutes les publications

de Netter à Icon Learning Systems. Il y a maintenant plus de 50 publications qui diffusent l'œuvre artistique du Dr Netter.

Les travaux de Netter représentent un des meilleurs exemples de l'utilisation de l'iconographie dans l'apprentissage des concepts médicaux. Les 13 livres de la Collection Netter d'Illustrations Médicales, qui incluent la plus grande partie des 20 000 dessins originaux de Netter, comptent parmi les œuvres médicales les plus renommées jamais publiées. L'Atlas d'anatomie humaine de Netter, initialement publié en 1989, regroupe les dessins anatomiques de la collection Netter. Il est désormais traduit en 11 langues. C'est l'atlas anatomique de référence des étudiants en médecine et paramédicaux dans le monde entier.

Les illustrations de Netter sont appréciées tant pour leur qualité esthétique que pour leur contenu pédagogique, ce qui est même plus important. Comme le disait Frank H. Netter en 1949 : « ...le but d'une illustration est de clarifier un sujet. L'importance de l'illustration médicale ne réside pas dans la beauté du dessin ou le rendu délicat et subtil d'un sujet mais dans sa possibilité de rendre plus clair un point ». Les plans, conceptions, points de vue et approches de Frank H. Netter ont permis de rendre ses illustrations très utiles sur le plan didactique et conceptuel.

Frank H. Netter, médecin et artiste, est mort en 1991.

Artiste, médecin et chirurgien, puis illustrateur médical, Frank H. Netter (1906-1991) regroupe en 1989 un certain nombre de ses dessins d'anatomie humaine sous la forme d'un atlas destiné à révéler le labyrinthe humain et à aider les plus jeunes à comprendre les bases anatomophysiologiques des pathologies. Intitulé *Atlas of Human Anatomy*, cet atlas connaît un succès international renouvelé à chaque génération. Le « Netter » représente toujours aujourd'hui une référence pour l'étudiant, et reste également le compagnon de professionnels plus expérimentés : un véritable dictionnaire pour les chirurgiens. La remarquable qualité artistique de ses illustrations s'accompagne d'une justesse pédagogique et d'une rigueur scientifique qui ont fait le succès de cet ouvrage. Mais Netter souhaitait que son atlas évolue, pour chaque édition, au rythme des progrès technologiques, des nouveautés en imagerie médicale et des connaissances médicales. La sixième édition de l'*Atlas of Human Anatomy* et sa version électronique, qui célèbre ses 25 ans d'existence, s'est enrichie de nouvelles illustrations et iconographies, de tableaux didactiques sur les muscles, des conseils

et des remarques d'un comité international sur l'intérêt clinique de l'anatomie. La mise à jour de cet atlas est un formidable travail d'équipe mené par des illustrateurs, des enseignants non seulement anatomistes mais aussi cliniciens qui sont restés fidèles aux principes de ce visionnaire, principes exprimés dans sa première édition : « ... cela a donc demandé une mise à jour importante de nombreuses illustrations anciennes, et même une refonte de beaucoup d'entre elles de façon à les adapter à la pratique médicale et chirurgicale moderne, toujours en évolution... ».

Grâce aux éditions Elsevier Masson, j'ai l'honneur de succéder, pour la traduction française de cette sixième édition fortement augmentée et enrichie, à notre maître français Pierre Kamina qui avait réalisé la première adaptation française selon la *Terminologia Anatomica* francisée de ce remarquable ouvrage de Frank H. Netter.

La connaissance anatomique étant indispensable à la compréhension clinique et à la pratique de beaucoup de professionnels de santé, je vous souhaite un bon et agréable travail !

Jean-Pierre Richer

Membre du Collège médical français des professeurs d'anatomie

Membre associé de l'Académie nationale de chirurgie

Préface à la cinquième édition

C'est avec enthousiasme que j'ai accepté d'effectuer la traduction et l'adaptation française de l'atlas du Dr Frank Netter, que j'admire pour l'ensemble de son œuvre.

Le Dr Netter s'inscrit dans la lignée des prestigieux artistes-anatomistes, tels Léonard de Vinci, Jacques Gautier d'Agoty, Nicolas Henry Jacob et d'autres, qui ont conçu et réalisé eux-mêmes des dessins de grande valeur scientifique et artistique.

Il a su vulgariser l'illustration médicale, tout en conservant la rigueur scientifique, grâce à la collaboration d'éminents spécialistes.

En 1989, le plus célèbre artiste médical nord-américain décide de regrouper une sélection de dessins anatomiques sous forme d'un atlas destiné aux jeunes étudiants, intitulé *Atlas of Human Anatomy*. Cet atlas connaît un succès international.

La finalité pédagogique est toujours sous-jacente. Il souligne à dessein, grossièrement, les structures qu'il veut mettre en évidence, tels les nerfs. Il fait aussi appel à des couleurs franches, parfois brillantes, pour rehausser les structures trop discrètes. D'un coup

d'œil, le lecteur embrasse une région, comprend les rapports, et saisit l'élément qu'il recherche. Ces images nous parlent aussi grâce à des légendes précises, riches et accompagnées parfois de commentaires brefs et pertinents qui les éclairent.

Pour cette cinquième édition, j'ai adopté, pour garder à l'ouvrage son actualité et son universalité, la *Terminologia Anatomica* (TA) francisée par le Collège médical français des professeurs d'anatomie.

Cette terminologie internationale facilite non seulement la compréhension et la mémorisation des termes anatomiques, mais aussi les échanges interlinguistiques.

La richesse de l'imagerie conventionnelle ou numérique du corps humain de l'ouvrage répond à une quête constante du médecin : connaître l'intérieur de notre corps afin de mieux le soigner.

Grâce aux éditions Elsevier Masson, ce remarquable atlas vient enrichir l'édition médicale francophone.

Le « Netter » est un livre qui mérite vraiment une place de choix dans toute bibliothèque médicale.

Pierre Kamina

Professeur émérite d'anatomie

Ancien gynécologue-accoucheur des Hôpitaux

Université de Poitiers

Section 1**TÊTE ET COU**

Anatomie de surface	1
Régions superficielles de la tête et du cou	2–3
Os et ligaments	4–23
Régions superficielles de la face	24–25
Cou	26–34
Région du nez	35–55
Région de la bouche	56–63
Pharynx	64–75
Glande thyroïde et larynx	76–82
Orbite et son contenu	83–93
Oreille	94–100
Méninges et cerveau	101–116
Nerfs crâniens et cervicaux	117–136
Vascularisation cérébrale	137–149
Imagerie de l'encéphale	150–151
Muscles	Tableau 1-1–Tableau 1-6

Section 2**DOS ET MOELLE SPINALE**

Anatomie de surface	152
Os et ligaments	153–159
Moelle spinale	160–170
Muscles et nerfs	171–175
Coupes transversales	176–177
Muscles	Tableau 2-1–Tableau 2-2

Section 3**THORAX**

Anatomie de surface	178
Glande mammaire	179–182
Paroi du corps	183–192
Poumons	193–207
Cœur	208–226
Médiastin	227–236
Coupes tomодensitométriques	237
Coupes transversales	238–241
Muscles	Tableau 3-1

Section 4**ABDOMEN**

Anatomie de surface	242
Paroi du corps	243–262
Cavité péritonéale	263–268
Viscères (intestin)	269–276
Viscères (organes accessoires)	277–282
Vascularisation viscérale	283–296
Innervation	297–307

Reins et glandes surrénales	308–320
Coupes et imagerie	321–328
Muscles	Tableau 4-1

Section 5 **PELVIS ET PÉRINÉE**

Anatomie de surface	329
Os et ligaments	330–334
Plancher et contenu pelviens	335–345
Vessie	346–348
Utérus, vagin et structures de soutien	349–353
Périnée, organes génitaux chez la femme	354–357
Périnée, organes génitaux chez l'homme	358–365
Homologies des organes génitaux	366–367
Testicule, épидидyme et conduit déférent	368
Rectum	369–374
Coupes tomодensitométriques	375
Vascularisation	376–386
Innervation	387–395
Coupes transversales anatomiques	396–397
Muscles	Tableau 5-1–Tableau 5-2

Section 6 **MEMBRE SUPÉRIEUR**

Anatomie de surface	398
Anatomie cutanée	399–403
Épaule et aisselle	404–416
Bras	417–421
Coude et avant-bras	422–438
Poignet et main	439–458
Innervation et vascularisation	459–466
Imagerie de l'épaule	467
Muscles	Tableau 6-1–Tableau 6-4

Section 7 **MEMBRE INFÉRIEUR**

Anatomie de surface	468
Anatomie cutanée	469–472
Hanche et cuisse	473–492
Genou	493–499
Jambe	500–510
Cheville et pied	511–524
Innervation et vascularisation	525–529
Imagerie hanche et cheville	530–531
Muscles	Tableau 7-1–Tableau 7-4

Références	577
-------------------	-----

Références

Planches 8, 36-38, 43-45

Lang J. Clinical Anatomy of the Nose, Nasal Cavity, and Paranasal Sinuses. Thieme Medical Publishers, New York, 1989.

Planches 19-21

Baccetti T, Franchi L, McNamara J Jr. The cervical vertebral maturation (CVM) method for the assessment of optimal treatment timing in dentofacial orthopedics. *Semin Orthod* 2005;11:119-29.

Roman PS. Skeletal maturation determined by cervical vertebrae development. *Eur J Orthod* 2002;24:303-11.

Planche 23

Tubbs RS, Kelly DR, Humphrey ER, et al. The tectorial membrane: anatomical, biomechanical, and histological analysis. *Clin Anat* 2007;20:382-6.

Planches 25, 27-29, 48, 49, 58, 67, 70

Noden DM, Francis-West P. The differentiation and morphogenesis of craniofacial muscles. *Dev Dyn* 2006;235:1194-218.

Planches 32, 34, 126-132

Tubbs RS, Salter EG, Oakes WJ. Anatomic landmarks for nerves of the neck: a vade mecum for neurosurgeons. *Neurosurgery* 2005;56:256-60.

Planche 48

Benninger B, Lee BI. Clinical importance of morphology and nomenclature of distal attachment of temporalis tendon. *J Maxillofac Surg* 2012;70:557-61.

Planches 50, 58

Benninger B, Kloenne J, Horn JL. Clinical anatomy of the lingual nerve and identification with ultrasonography. *Br J Oral Maxillofac Surg* 2013;51:541-4.

Planches 57, 62

Benninger B, Andrew K, Carter B. Clinical measurements of hard palate and implications for subepithelial connective tissue grafts with suggestions for palatal nomenclature. *J Oral Maxillofac Surg* 2012;70:149-53.

Planches 65, 95, 96

Kierner AC, Mayer R, v Kirschhofer K. Do the tensor tympani and tensor veli palatini muscles of man form a functional unit? A histochemical investigation of their putative connections. *Hear Res* 2002;165:48-52.

Planches 74, 75

Benninger B, Barrett R. A head and neck lymph node classification using an anatomical grid system while maintaining clinical relevance. *J Oral Maxillofac Surg* 2011;69: 2670-3.

Planches 80-82

Ludlow CL. Central nervous system control of the laryngeal muscles in humans. *Respir Physiol Neurobiol* 2005;147: 205-22.

Planches 102-116

Rhoton AL. Cranial Anatomy and Surgical Approaches. Congress of Neurological Surgeons, Schaumburg, IL, 2003.

Planches 105, 141

Tubbs RS, Hansasuta A, Loukas M, et al. Branches of the petrous and cavernous segments of the internal carotid artery. *Clin Anat* 2007;20:596-601.

Planches 117-119, 125

Schrott-Fischer A, Kammen-Jolly K, Scholtz AW, et al. Patterns of GABA-like immunoreactivity in efferent fibers of the human cochlea. *Hear Res* 2002;174:75-85.

Planches 160, 175

Tubbs RS, Loukas M, Slappy JB, et al. Clinical anatomy of the C1 dorsal root, ganglion, and ramus: a review and anatomical study. *Clin Anat* 2007;20:624-7.

Planche 162

Lee MWL, McPhee RW, Stringer MD. An evidence-based approach to human dermatomes. *Clin Anat* 2008;21: 363-73.

Planches 162, 399, 469, 513

Forester O. The dermatomes in man. *Brain* 1933; 56:1-39.

Garrett FD. The segmental distribution of the cutaneous nerves in the limbs of man. *Anat Rec* 1948;102:409-37.

Keegan JJ. Dermatome hypalgesia with posterolateral herniation of lower cervical intervertebral disc. *J Neurosurg* 1947;4:115-39.

Planche 168

Turnball IM. Bloody supply of the spinal cord. In Vinken PJ, Bruyn GW (eds). *Handbook of Clinical Neurology*, XII. Amsterdam, 1972, pp 478-91.

Planche 169

Stringer MD, Restieaux M, Fisher AL, Crosado B. The vertebral venous plexuses: the internal veins are muscular and external veins have valves. *Clin Anat* 2012;25:609-18.

Planches 174, 175

Tubbs RS, Mortazavi MM, Loukas M, et al. Anatomical study of the third occipital nerve and its potential role in occipital headache/neck pain following midline dissections of the craniocervical junction. *J Neurosurg Spine* 2011; 15:71-5.

Planches 179-181

Hassiotou F, Geddes D. Anatomy of the human mammary gland: current status of knowledge. *Clin Anat* 2013;26: 29-48.

Planches 197, 198

Jackson CL, Huber JF. Correlated applied anatomy of the bronchial tree and lungs with a system of nomenclature. *Dis Chest* 1943;9:319-26.

Planche 200

Ikeda S, Ono Y, Miyazawa S, et al. Flexible broncho- fibroscope. *Otolaryngology (Tokyo)* 1970;42:855.

Planche 215

Angelini, P, Velasco JA, Flamm S. Coronary anomalies: incidence, pathophysiology, and clinical relevance. *Circulation* 2002;105:2449-54.

Planches 215, 216

Chiu IS, Anderson RH. Can we better understand the known variations in coronary arterial anatomy? *Ann Thorac Surg* 2012;94:1751-60.

Planche 222

James TN. The internodal pathways of the human heart. *Prog Cardiovasc Dis* 2001;43:495-535.

Planches 222-224

Hildreth V, Anderson RH, Henderson DJ. Autonomic innervation of the developing heart: origins and function. *Clin Anat* 2009;22:36-46.

Planche 236

Ang HJ, Gill YC, Lee WJ, et al. Anatomy of thoracic splanchnic nerves for surgical resection. *Clin Anat* 2008;21:171-7.

Planche 279

Elias H. Morphology of the Liver. New York, Academic Press, 1969.

MacSween RNM, Anthony PP, Scheuer PJ, et al (eds). Pathology of the Liver. London, Churchill Livingstone, 2002.

Robinson PJ. MRI of the Liver: A Practical Guide. New York, Taylor & Francis, 2006.

Planches 283, 284

Odze RD. Surgical Pathology of the GI Tract, Liver, Biliary Tract, and Pancreas. Philadelphia, Saunders, 2004.

Planche 305

Thomas MD. In The Ciba Collection of Medical Illustrations, vol 3, part II. Summit, NJ, CIBA, p 78.

Planches 321, 344, 362, 374, 392

Stormont TJ, Cahill DR, King BF, Myers RP. Fascias of the male external genitalia and perineum. *Clin Anat* 1994;7:115-24.

Planches 335, 340, 346, 350, 355, 356

Oelrich TM. The striated urogenital sphincter muscle in the female. *Anat Rec* 1983;205:223-32.

Planches 339, 344

Myers RP, Goellner JR, Cahill DR. Prostate shape, external striated urethral sphincter, and radical prostatectomy: the apical dissection. *J Urol* 1987;138:543-50.

Planches 339, 344, 361, 362

Oelrich TM. The urethral sphincter muscle in the male. *Am J Anat* 1980;158:229-46.

Planche 381

Flocks RH, Kerr HD, Elkins HB, et al. Treatment of carcinoma of the prostate by interstitial radiation with radio-active gold (Au 198): A preliminary report. *J Urol* 1952;68:510-22.

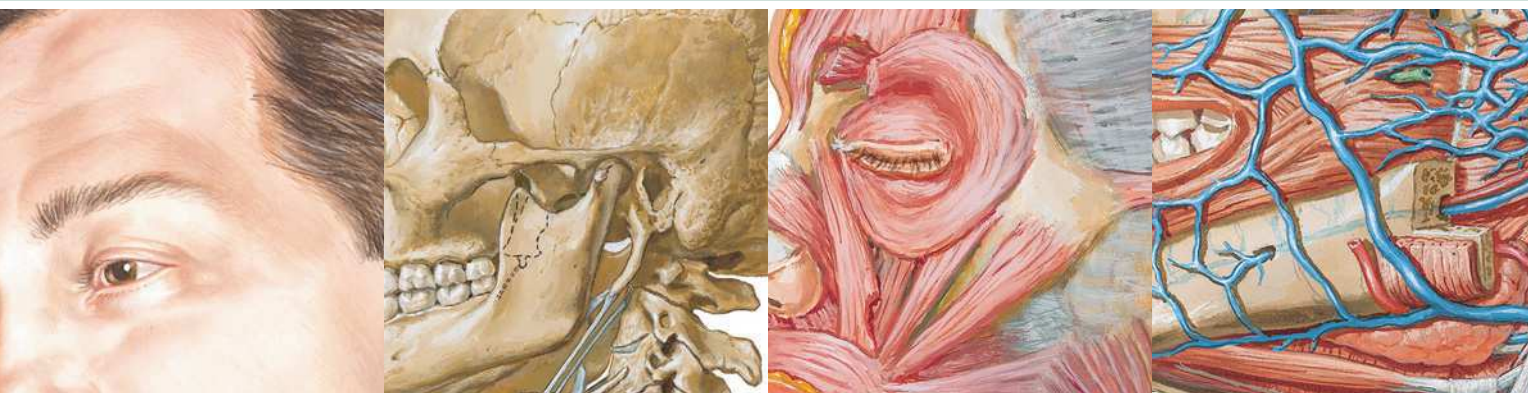Planche 399

Keegan JJ, Garrett FD. The segmental distribution of the cutaneous nerves in the limbs of man. *Anat Rec* 1948;102:409.

Planche 469

Keegan JJ. Neurological interpretation of dermatome hypalgesia with herniation of the lumbar intervertebral disc. *J Bone Joint Surg Am* 1944;26:238-48.

Last RJ. Innervation of the limbs. *J Bone Joint Surg Br* 1949;31:452.



Section 1 TÊTE ET COU

Anatomie de surface

Planche 1

- 1 Tête et cou : anatomie de surface

Régions superficielles de la tête et du cou

Planches 2-3

- 2 Nerfs cutanés de la tête et du cou
- 3 Artères et veines superficielles de la face et du cuir chevelu

Os et ligaments

Planches 4-23

- 4 Tête osseuse : vue antérieure
- 5 Tête osseuse : radiographie de face (antéro-postérieure)
- 6 Tête osseuse : vue latérale
- 7 Tête osseuse : radiographie de profil (latérale)
- 8 Crâne : coupe sagittale médiane
- 9 Calvaria
- 10 Base externe du crâne
- 11 Base interne du crâne
- 12 Foramens et canaux de la base du crâne : vue inférieure
- 13 Foramens et canaux de la base du crâne : vue supérieure
- 14 Crâne du nouveau-né
- 15 Squelette osseux de la tête et du cou
- 16 Fosses ptérygoïdiennes : vue postérieure et inféro-latérale

TÊTE ET COU

- 17 Mandibule
- 18 Articulation temporo-mandibulaire
- 19 Vertèbres cervicales : atlas et axis
- 20 Vertèbres cervicales (suite)
- 21 Vertèbres cervicales : articulations uncovertébrales
- 22 Ligaments cranio-vertébraux externes
- 23 Ligaments cranio-vertébraux internes

Régions superficielles de la face

Planches 24-25

- 24 Branches du nerf facial et glande parotide
- 25 Muscles de la mimique : vue latérale

Cou

Planches 26-34

- 26 Fascias du cou
- 27 Muscles du cou : vue antérieure
- 28 Muscles infra-hyoïdiens et supra-hyoïdiens
- 29 Muscles du cou : vue latérale
- 30 Muscles scalènes et prévertébraux
- 31 Veines superficielles et nerfs cutanés du cou
- 32 Nerfs et vaisseaux du cou
- 33 Nerfs et vaisseaux du cou (suite)
- 34 Artères carotides

Région du nez

Planches 35-55

- 35 Nez
- 36 Paroi latérale de la cavité nasale
- 37 Paroi latérale de la cavité nasale (suite)
- 38 Paroi médiale de la cavité nasale (septum nasal)
- 39 Nerfs de la cavité nasale
- 40 Artères de la cavité nasale : septum nasal relevé
- 41 Nerfs de la cavité nasale : septum nasal relevé
- 42 Nez et sinus maxillaire : coupe transversale
- 43 Sinus paranasaux
- 44 Sinus paranasaux (suite)
- 45 Sinus paranasaux : variations avec l'âge

- 46 Glandes salivaires
- 47 Langue et glandes salivaires : coupes
- 48 Muscles de la mastication
- 49 Muscles de la mastication (suite)
- 50 Nerf mandibulaire (V₃)
- 51 Artère maxillaire
- 52 Nerfs ophtalmique (V₁) et maxillaire (V₂)
- 53 Innervation autonome de la cavité nasale
- 54 Fosse ptérygo-palatine
- 55 Trajet des nerfs et des vaisseaux de la base du crâne

Région de la bouche

Planches 56-63

- 56 Examen de la cavité orale
- 57 Voûte de la cavité orale
- 58 Plancher de la cavité orale
- 59 Langue
- 60 Langue (suite)
- 61 Innervation afférente de la cavité orale et du pharynx
- 62 Dents
- 63 Dents (suite)

Pharynx

Planches 64-75

- 64 Pharynx : coupe médiane
- 65 Muscles du pharynx : coupe sagittale
- 66 Pharynx ouvert : vue postérieure
- 67 Muscles du pharynx ouvert partiellement : vue postérieure
- 68 Gosier
- 69 Jonction pharyngo-œsophagienne
- 70 Muscles du pharynx : vue latérale
- 71 Nerfs des régions orale et pharyngienne
- 72 Artères des régions orale et pharyngienne
- 73 Veines des régions orale et pharyngienne
- 74 Vaisseaux et nœuds lymphatiques de la tête et du cou
- 75 Vaisseaux et nœuds lymphatiques du pharynx et de la langue

Glande thyroïde et larynx

Planches 76-82

- 76 Glande thyroïde : vue antérieure
- 77 Glande thyroïde et pharynx : vue postérieure
- 78 Glandes parathyroïdes
- 79 Cartilages du larynx
- 80 Muscles intrinsèques du larynx
- 81 Action des muscles intrinsèques du larynx
- 82 Nerfs du larynx

Orbite et son contenu

Planches 83-93

- 83 Paupières
- 84 Appareil lacrymal
- 85 Fascias de l'orbite et de l'œil
- 86 Muscles extrinsèques de l'œil
- 87 Artères et veines de l'orbite et des paupières
- 88 Nerfs de l'orbite
- 89 Bulbe oculaire
- 90 Chambres antérieure et postérieure de l'œil
- 91 Cristallin et structures de maintien
- 92 Artères et veines intrinsèques de l'œil
- 93 Vascularisation de l'œil

Oreille

Planches 94-100

- 94 Trajet des sons perçus
- 95 Oreille externe et cavité tympanique
- 96 Cavité tympanique
- 97 Labyrinthe osseux et labyrinthe membraneux
- 98 Labyrinthe osseux et labyrinthe membraneux (suite)
- 99 Orientation du labyrinthe dans le crâne
- 100 Trompe auditive

Méninges et cerveau

Planches 101-116

- 101 Méninges et veines diploïques
- 102 Artères méningées
- 103 Méninges et veines cérébrales superficielles

- 104 Sinus veineux de la dure-mère
- 105 Sinus veineux de la dure-mère (suite)
- 106 Cerveau : vues latérales
- 107 Cerveau : vues médiales
- 108 Encéphale : vue inférieure
- 109 Ventricules de l'encéphale
- 110 Circulation du liquide cérébro-spinal
- 111 Noyaux basaux du cerveau (ganglions)
- 112 Thalamus
- 113 Hippocampe et fornix
- 114 Cervelet
- 115 Tronc cérébral
- 116 Quatrième ventricule et cervelet

Nerfs crâniens et cervicaux

Planches 117-136

- 117 Noyaux des nerfs crâniens dans le tronc cérébral
- 118 Noyaux des nerfs crâniens dans le tronc cérébral (suite)
- 119 Nerfs crâniens (distribution motrice et sensitive) : schéma
- 120 Nerfs olfactifs (I) : schéma
- 121 Nerf optique (II) (voie visuelle) : schéma
- 122 Nerfs oculo-moteur (III), trochléaire (IV) et abducens (VI) : schéma
- 123 Nerf trijumeau (V) : schéma
- 124 Nerf facial (VII) : schéma
- 125 Nerf vestibulo-cochléaire (VIII) : schéma
- 126 Nerf glosso-pharyngien (IX) : schéma
- 127 Nerf vague (X) : schéma
- 128 Nerf accessoire (XI) : schéma
- 129 Nerf hypoglosse (XII) : schéma
- 130 Plexus cervical : schéma
- 131 Nerfs autonomes du cou
- 132 Nerfs autonomes de la tête
- 133 Ganglion ciliaire : schéma
- 134 Ganglions ptérygo-palatin et submandibulaire : schéma
- 135 Ganglion otique : schéma
- 136 Voies gustatives : schéma

Vascularisation cérébrale**Planches 137-149**

- 137** Artères destinées au cerveau et aux méninges
- 138** Artère carotide interne dans la partie pétreuse de l'os temporal
- 139** Artères destinées au cerveau : schéma
- 140** Artères de l'encéphale : vues inférieures
- 141** Cercle artériel du cerveau (de Willis)
- 142** Artères de l'encéphale : vue frontale et coupe
- 143** Artères du cerveau : vues latérale et médiale
- 144** Artères de la fosse crânienne postérieure
- 145** Veines de la fosse crânienne postérieure
- 146** Veines profondes du cerveau

- 147** Veines sous-épendymaires de l'encéphale

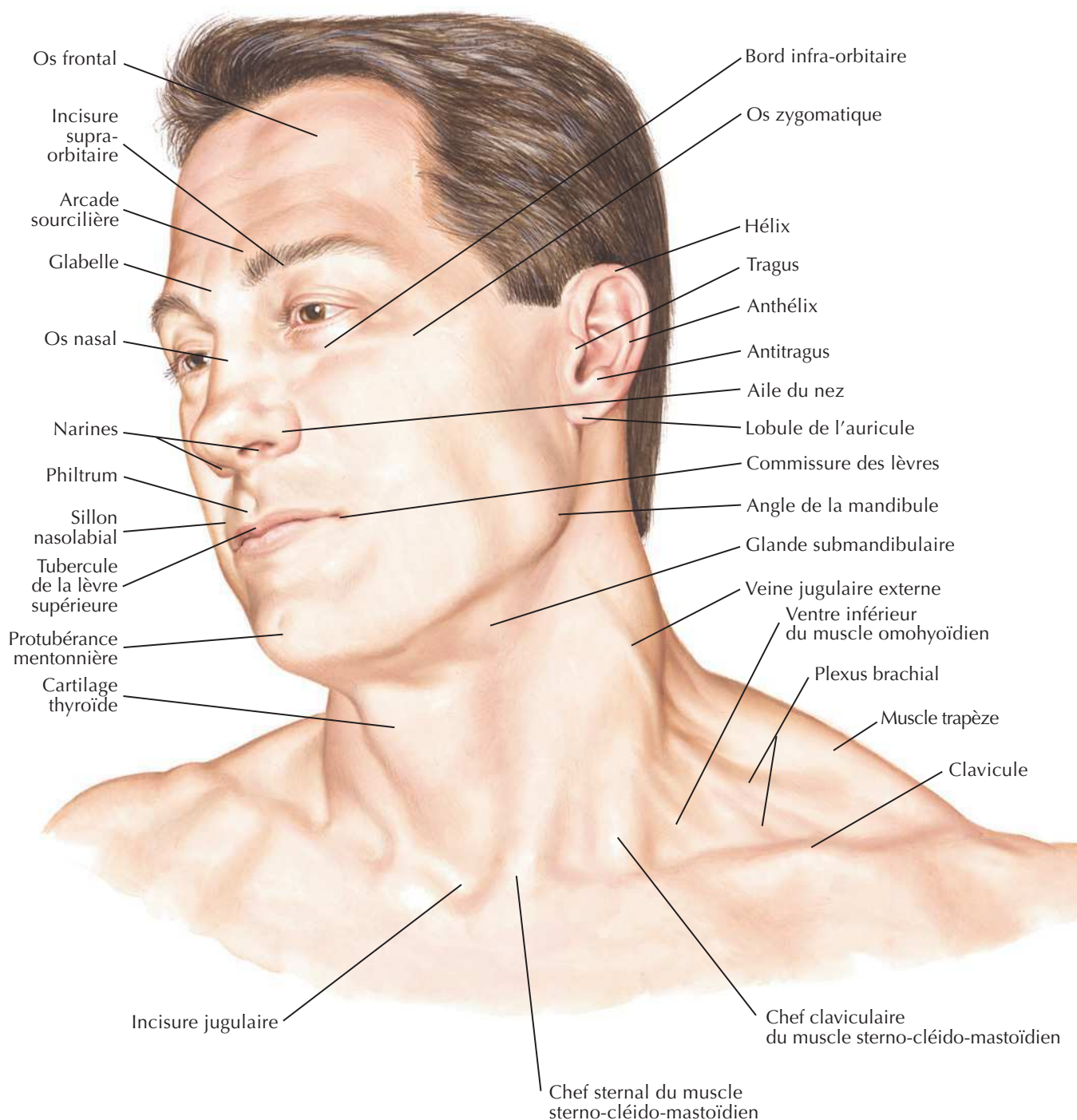
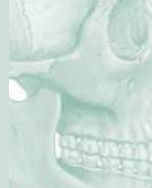- 148** Hypothalamus et hypophyse

- 149** Artères et veines de l'hypothalamus et de l'hypophyse

Imagerie de l'encéphale**Planches 150-151**

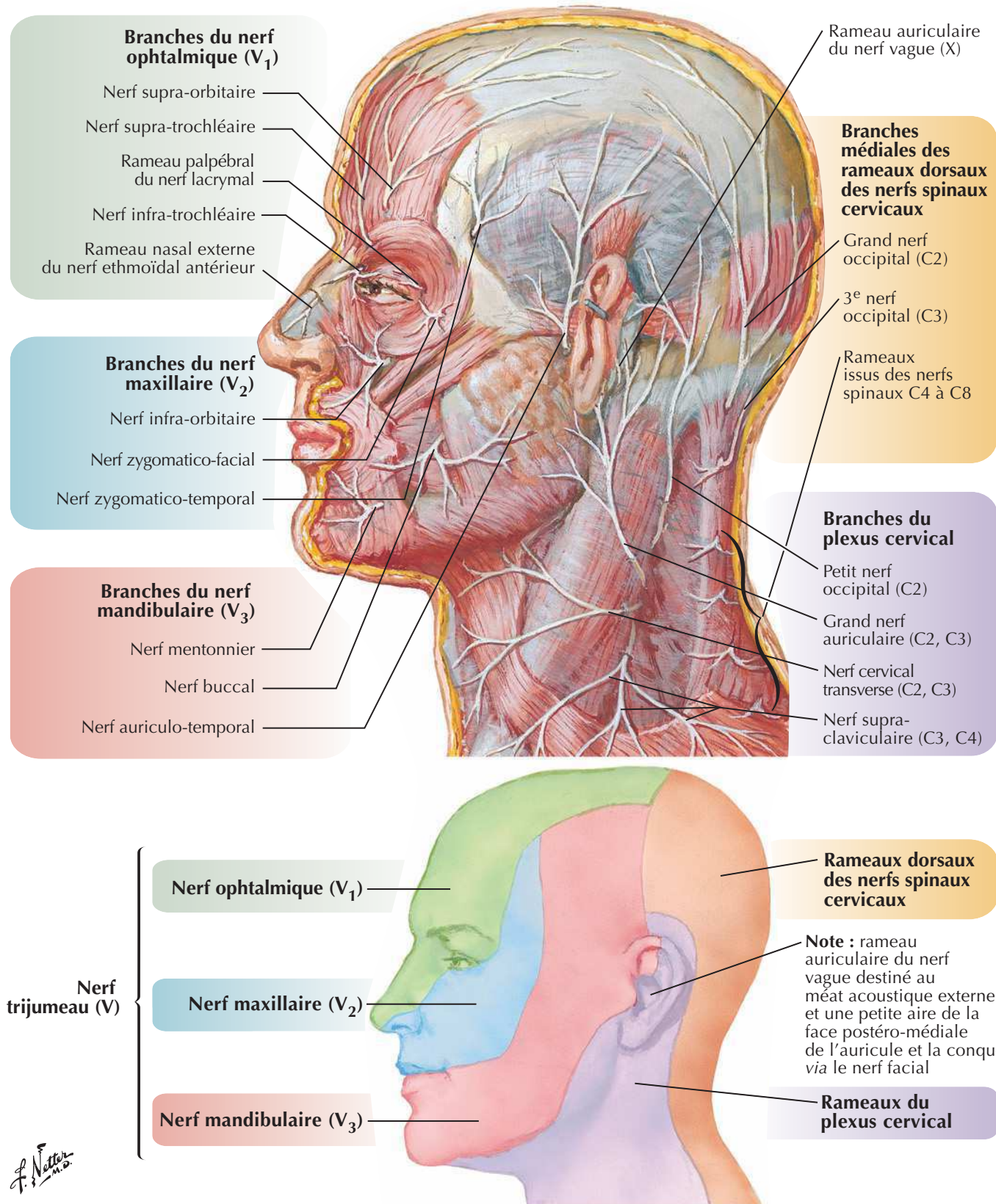
- 150** Imagerie crânienne (phlébo-IRM et artério-IRM)
- 151** Imagerie crânienne (IRM)

Muscles**Tableaux 1-1 à 1-6**

*C. Machado*
— M.D. —

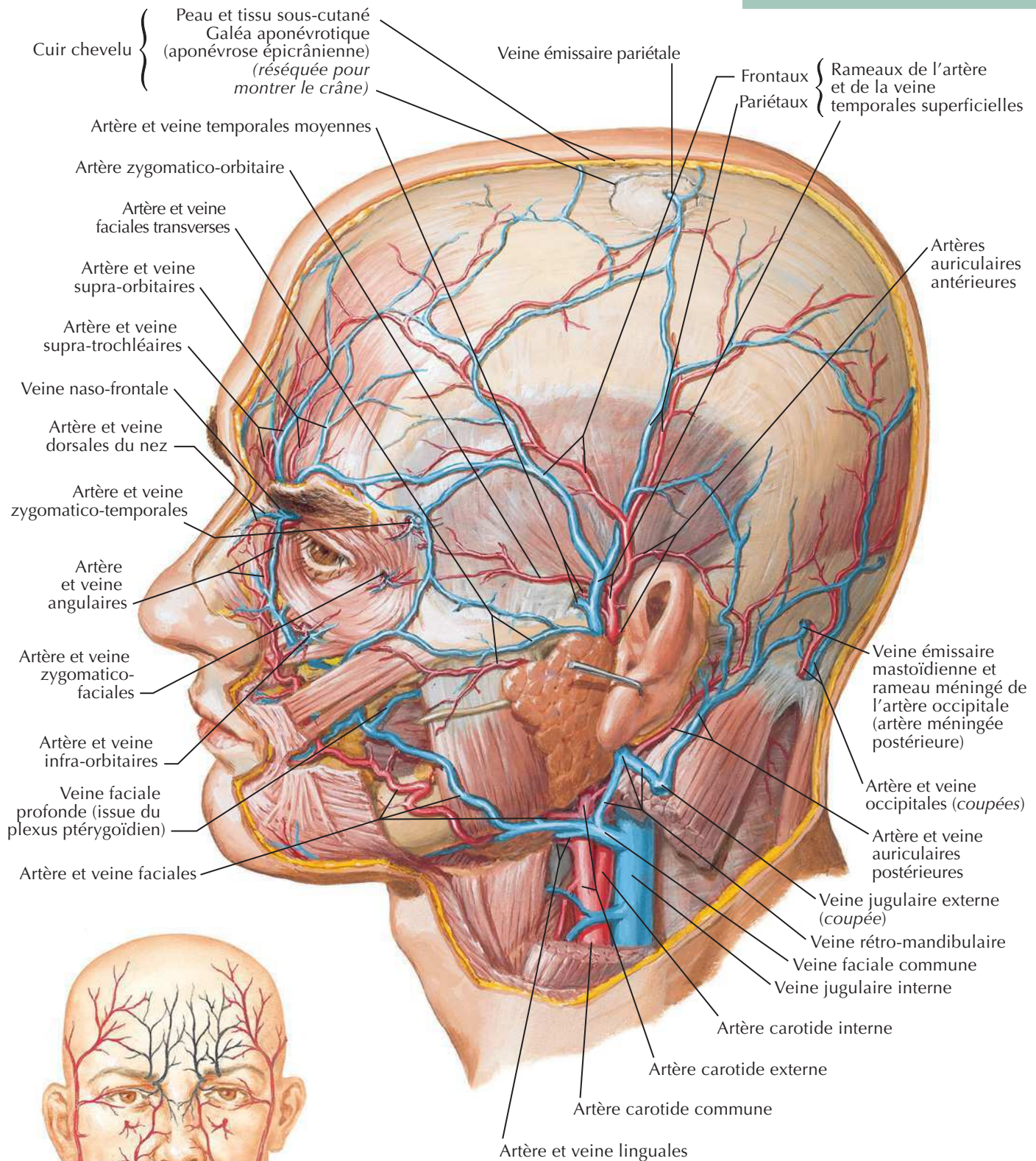
Nerfs cutanés de la tête et du cou

Voir aussi **Planches 32, 35, 52**



Artères et veines superficielles de la face et du cuir chevelu

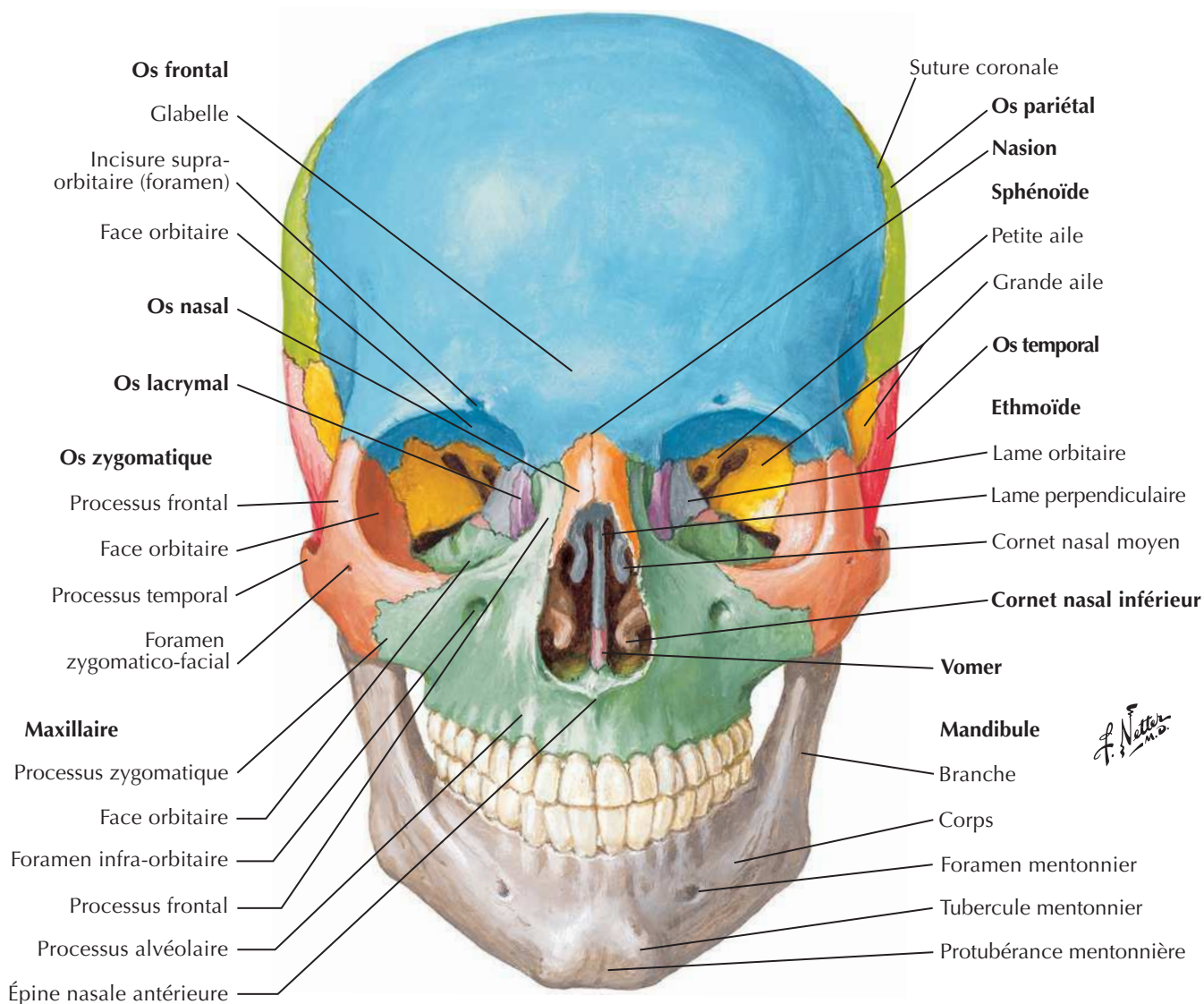
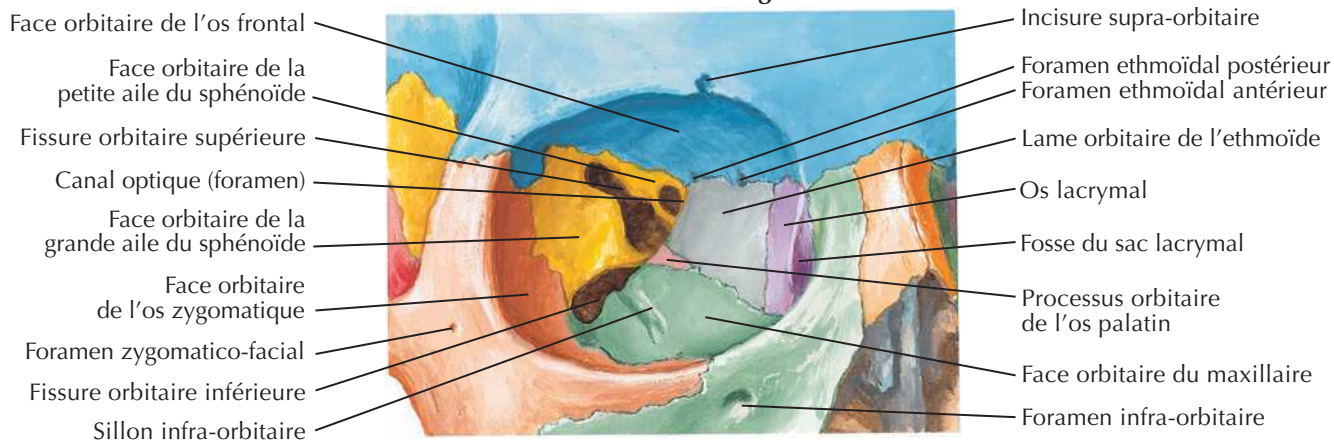
Voir aussi Planches 51, 72, 73



Origines de la vascularisation artérielle de la face

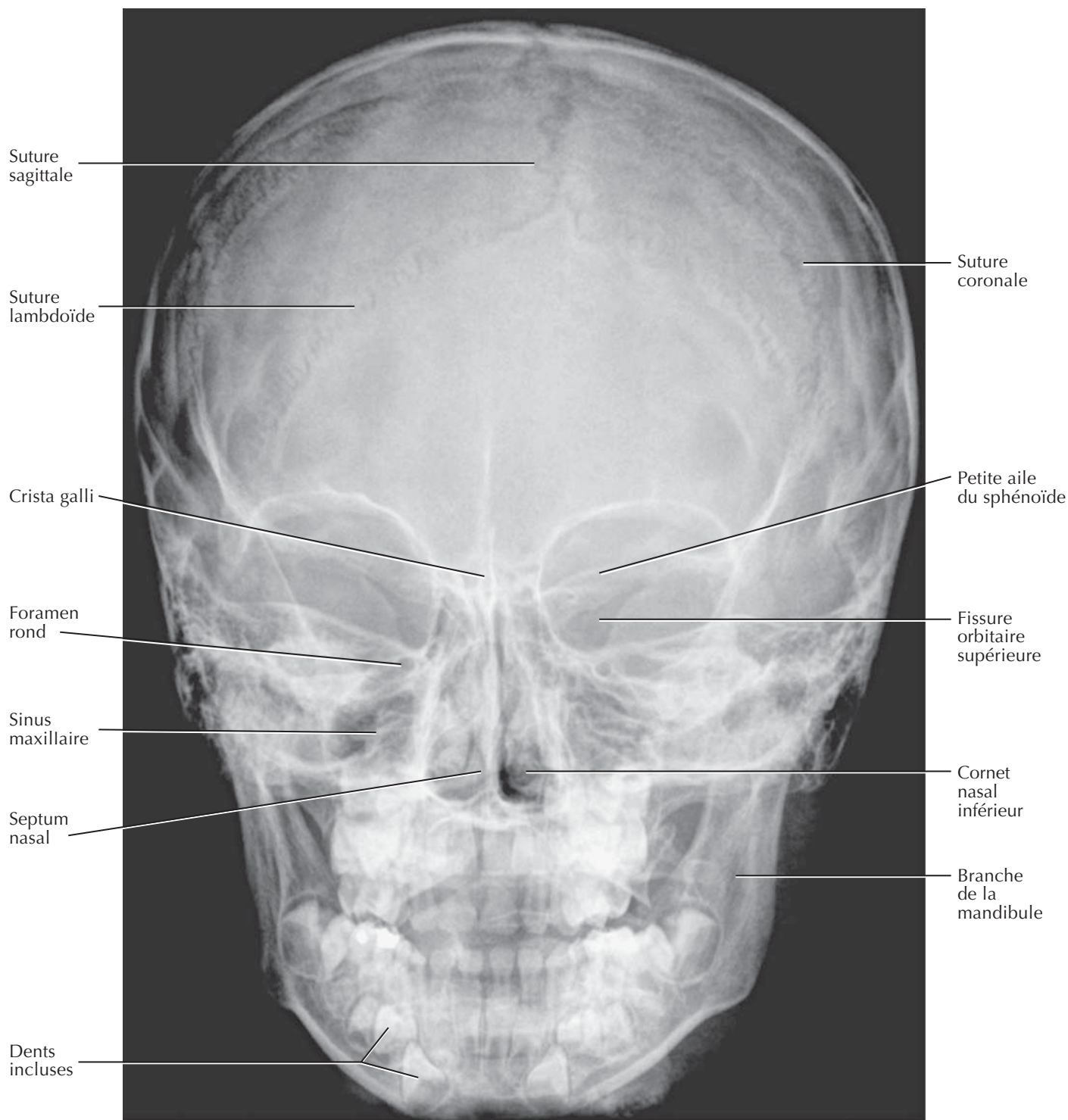
En noir : origine carotidienne interne (par l'intermédiaire de l'artère ophtalmique)
En rouge : origine carotidienne externe

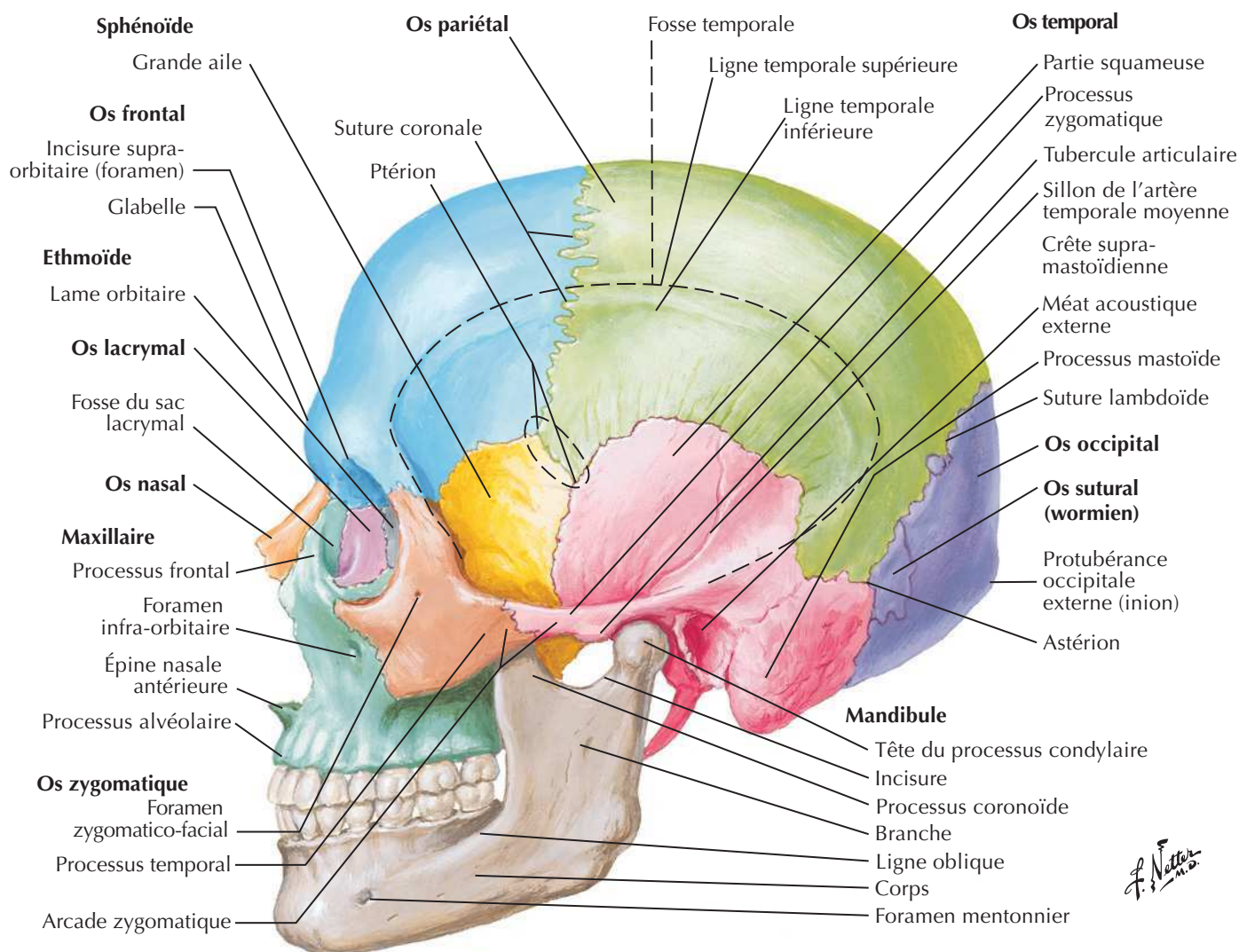
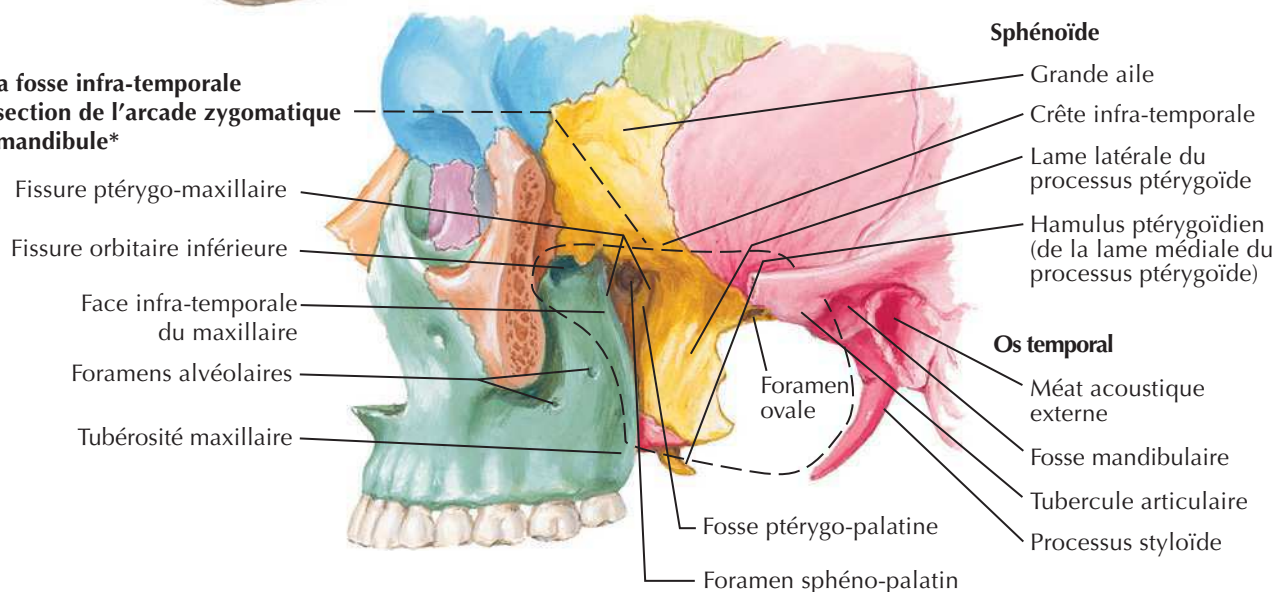
F. Netter M.D.

Tête osseuse : vue antérieure**Orbite droite : vue frontale et légèrement latérale**

Tête osseuse : radiographie de face (antéro-postérieure)

Voir aussi **Planche 4**

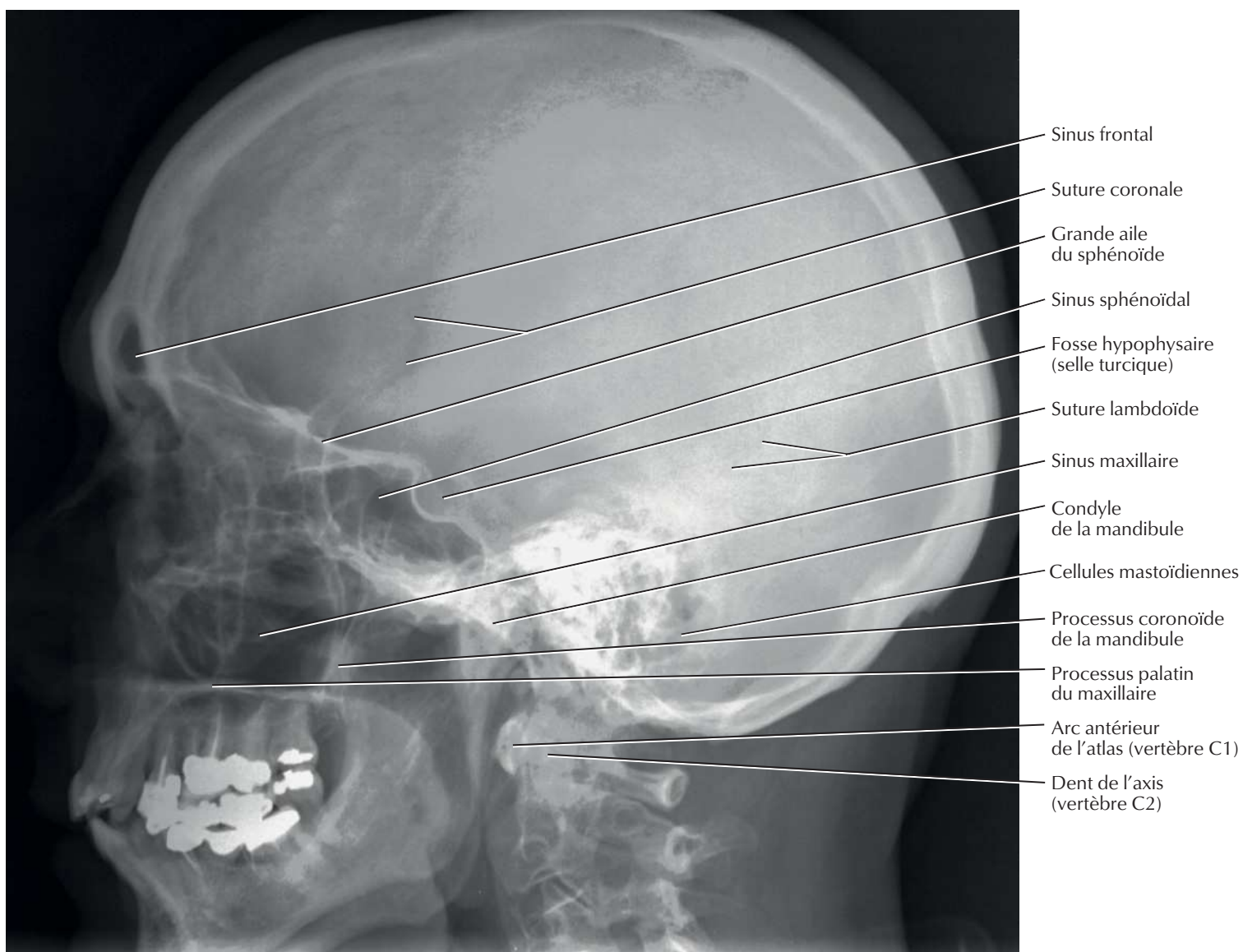


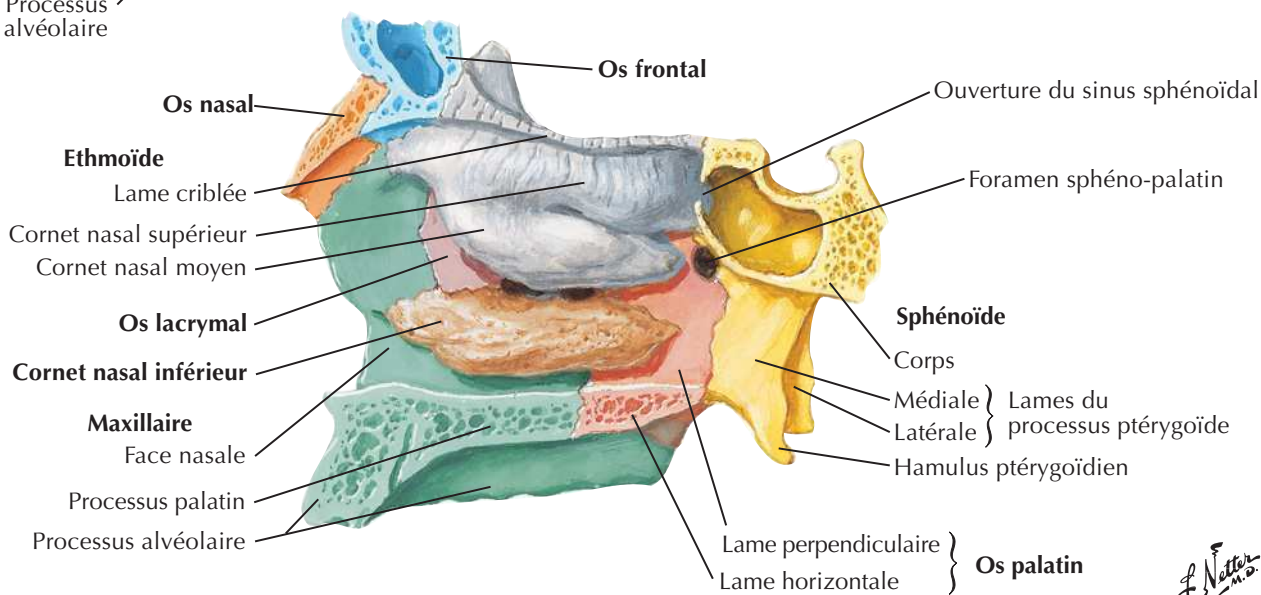
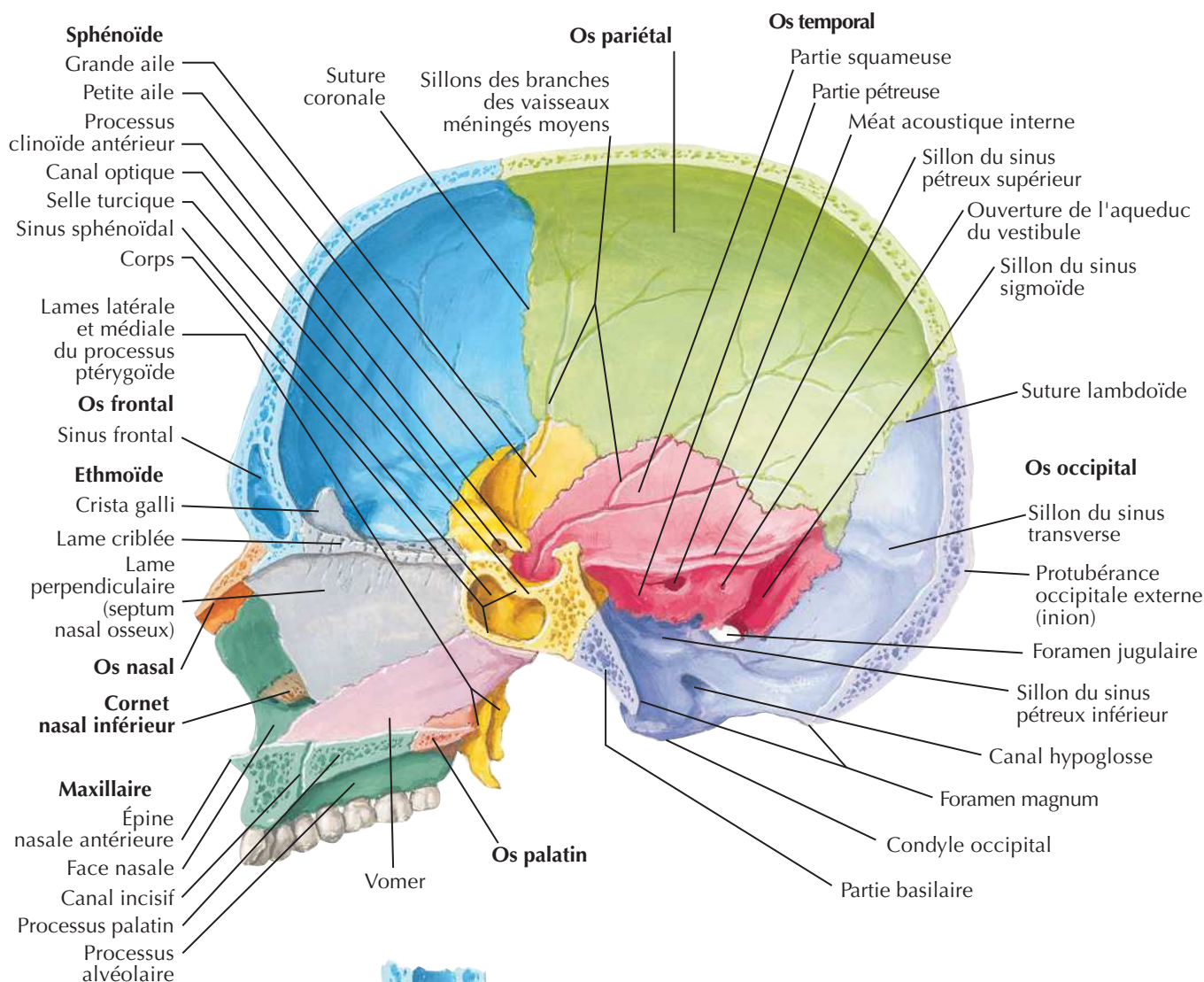
Tête osseuse : vue latéraleVoir aussi **Planches 7, 8, 15****Vue de la fosse infra-temporale après résection de l'arcade zygomatique et de la mandibule***

* Superficiellement, le processus mastoïde forme la limite postérieure

Tête osseuse : radiographie de profil (latérale)

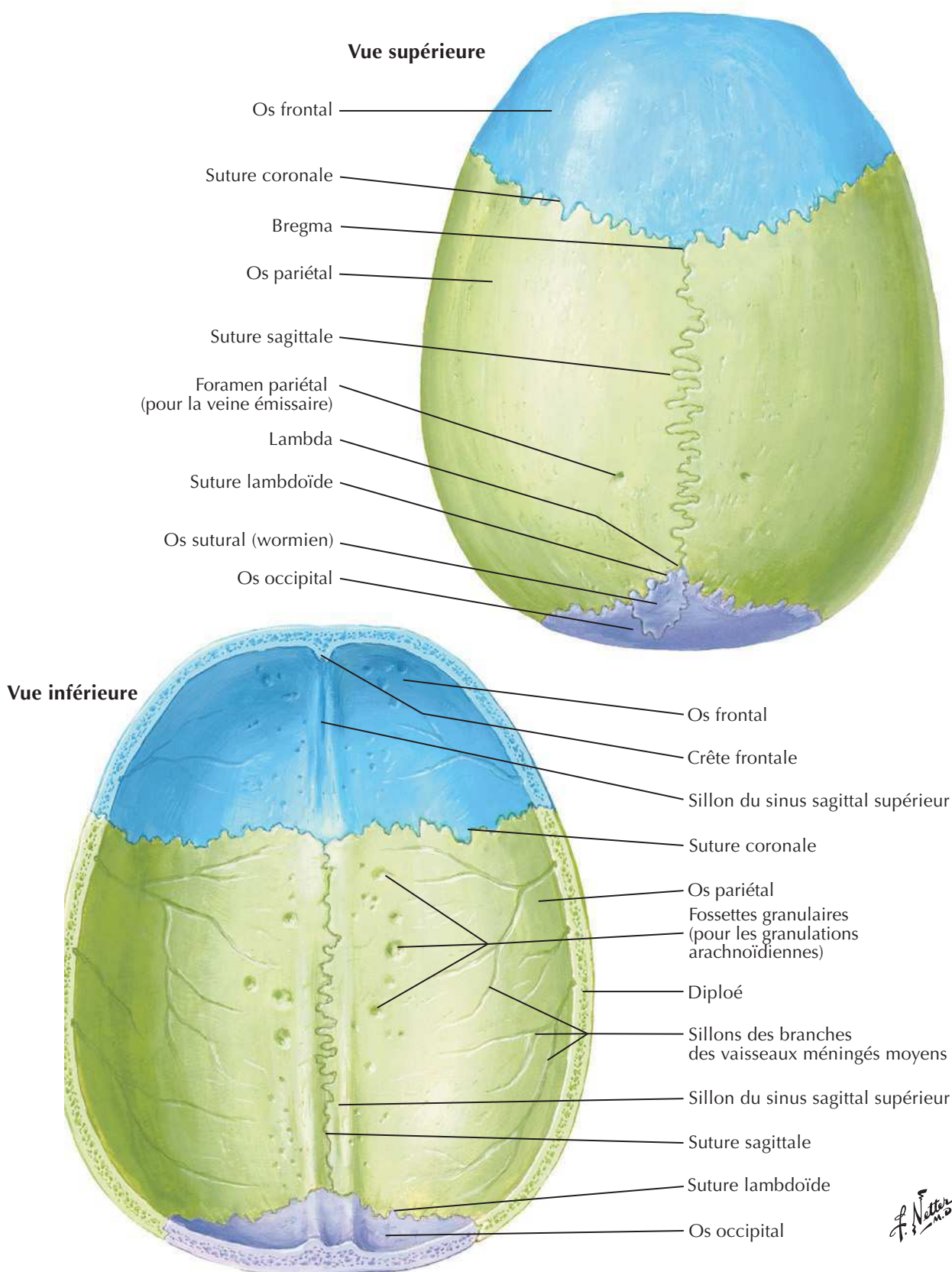
Voir aussi **Planche 8**



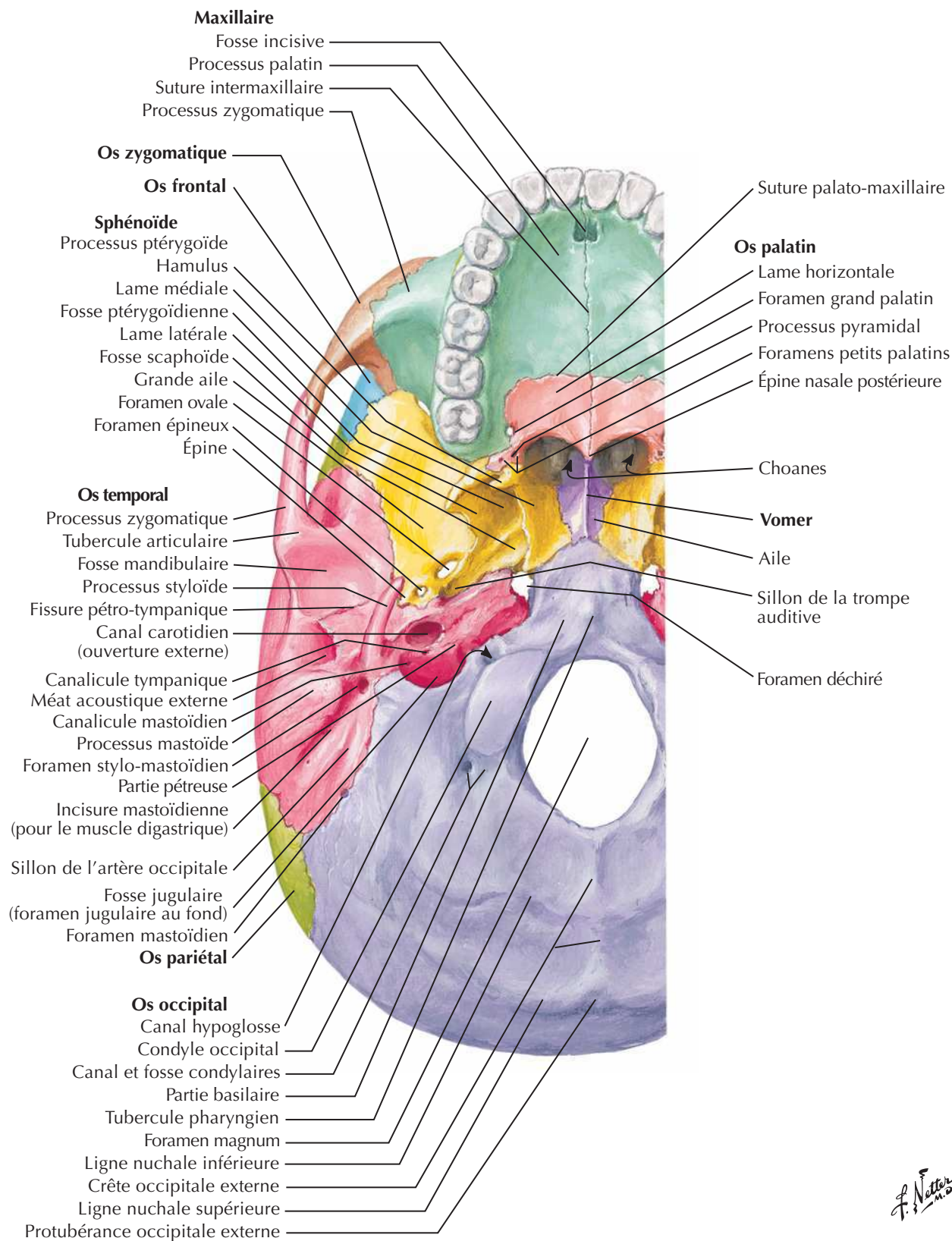
Crâne : coupe sagittale médianeVoir aussi **Planches 37, 39**

Vue de la paroi latérale du nez avec le septum nasal enlevé

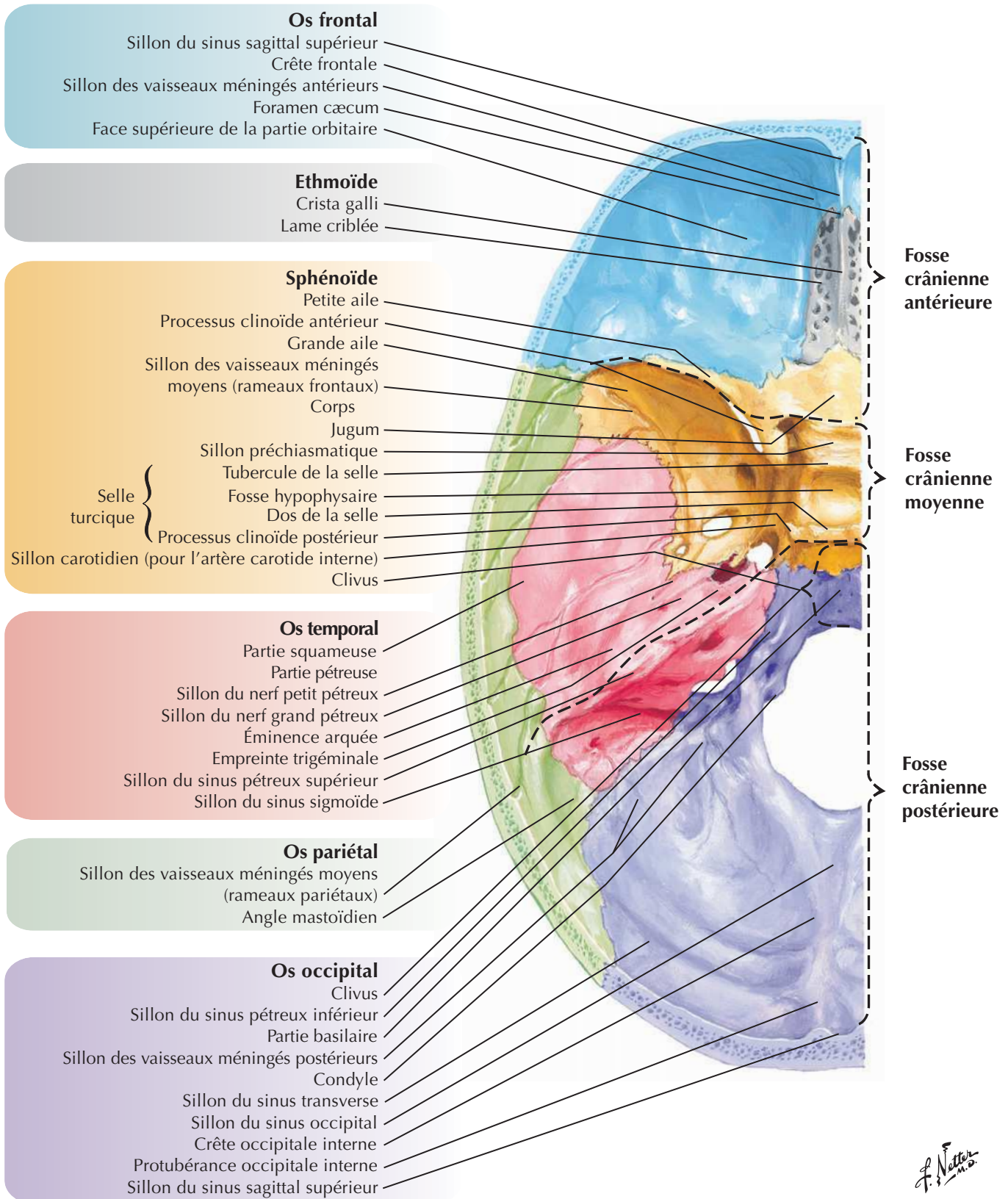
J. Natter
m.d.



Base externe du crâne

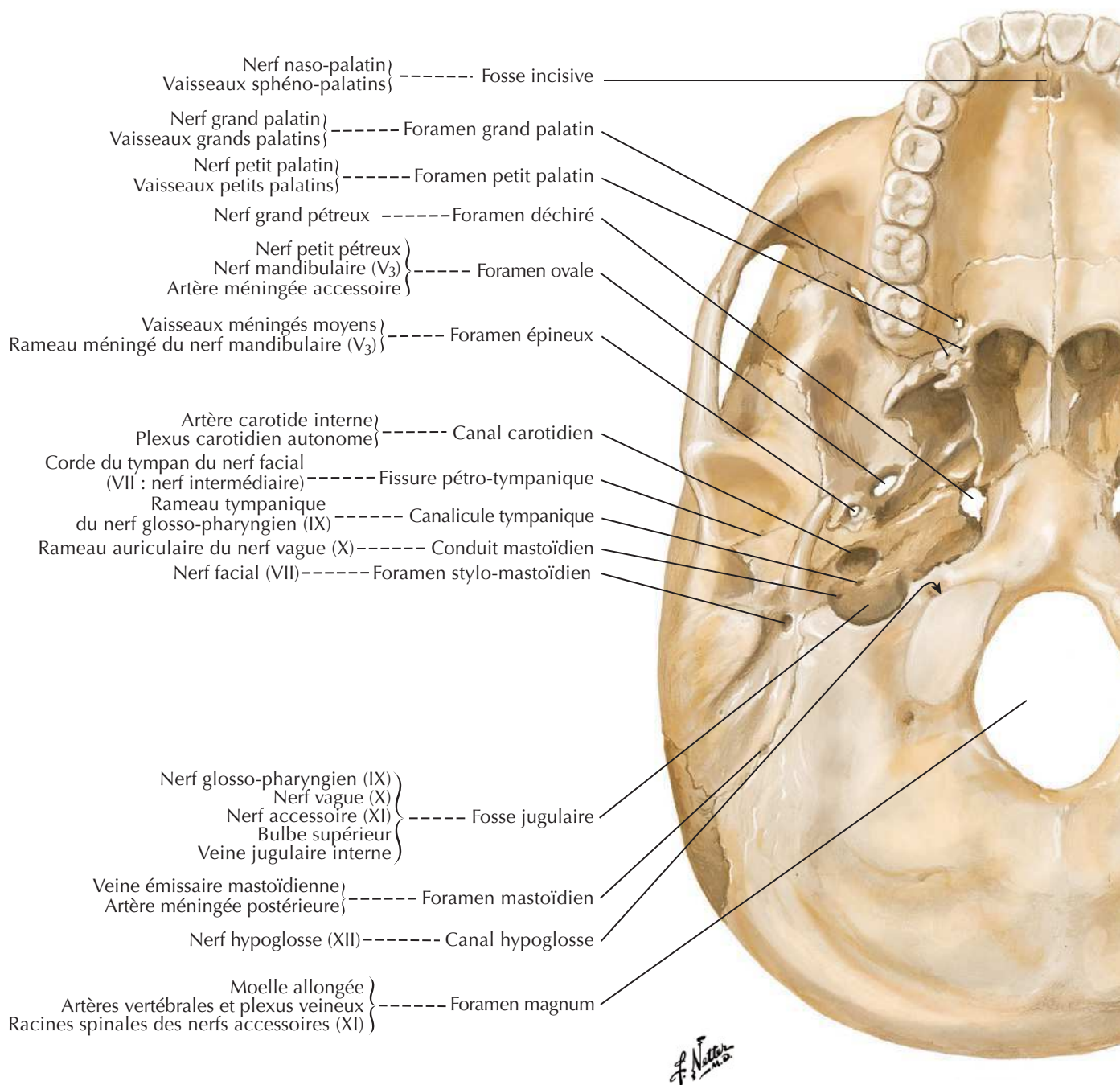
Voir aussi **Planche 12**

F. Netter M.D.

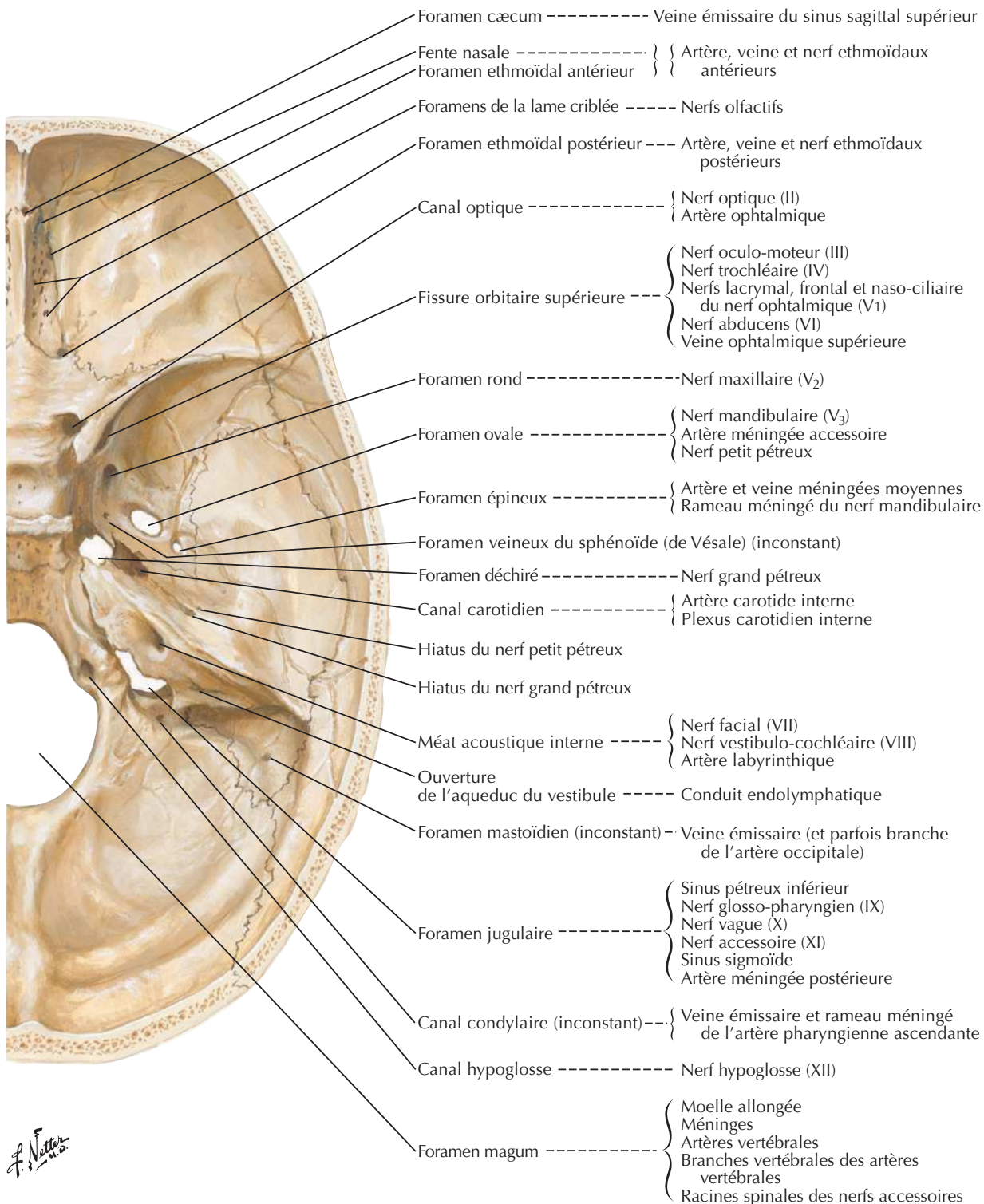


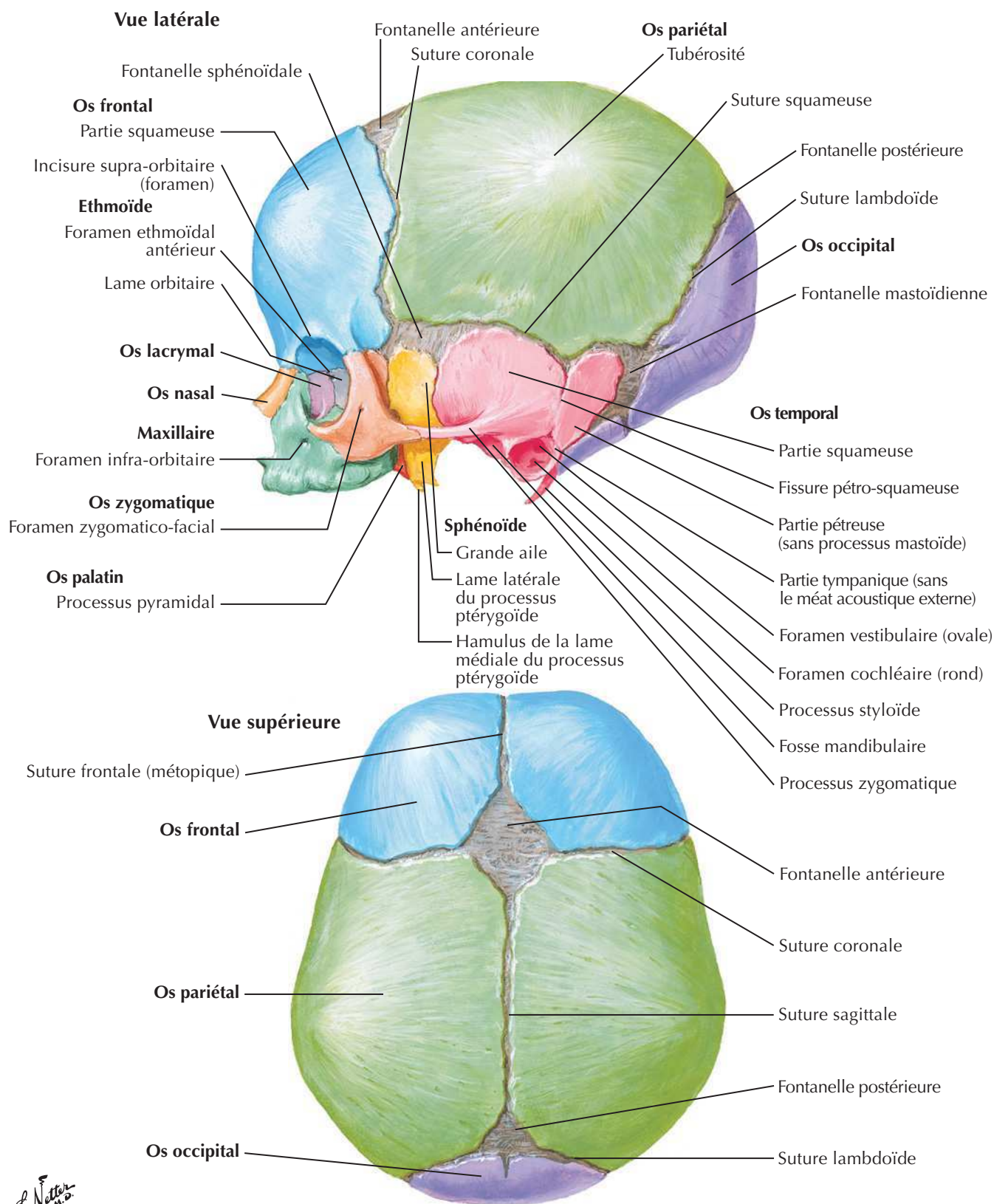
Foramens et canaux de la base du crâne : vue inférieure

Voir aussi **Planche 10**



Foramens et canaux de la base du crâne : vue supérieure

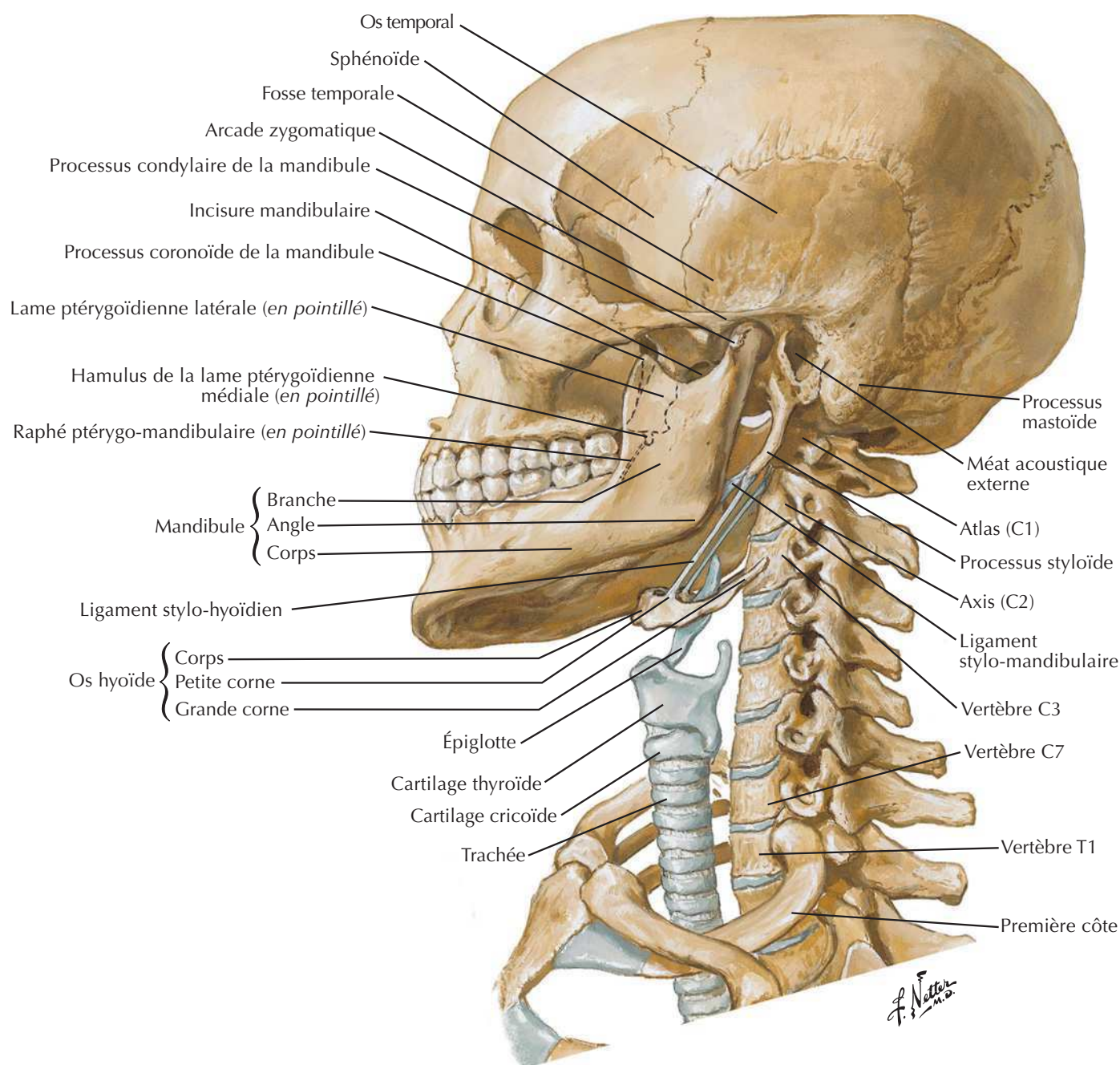
Voir aussi **Planche 11**

Crâne du nouveau-néVoir aussi **Planche 6**

F. Netter M.D.

Squelette osseux de la tête et du cou

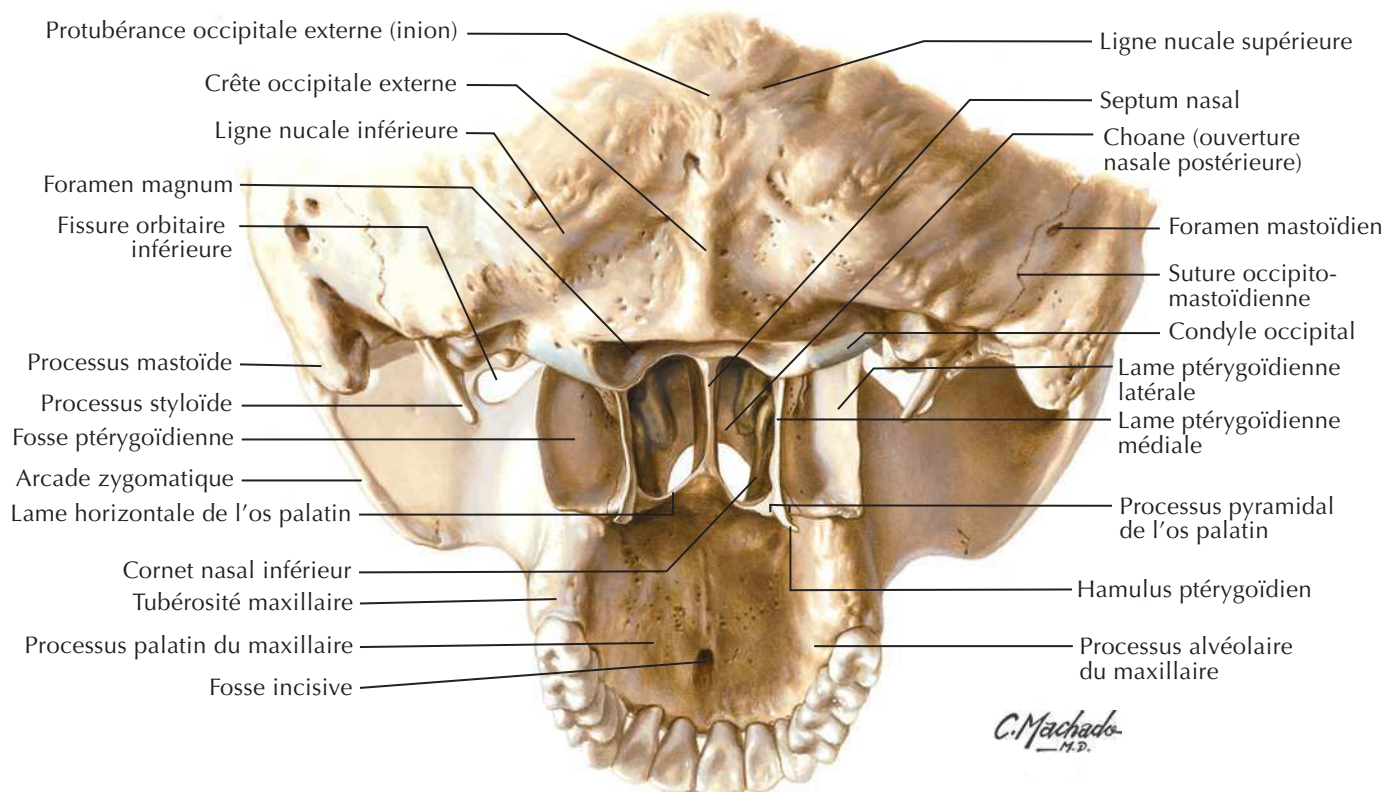
Voir aussi Planches 6, 19



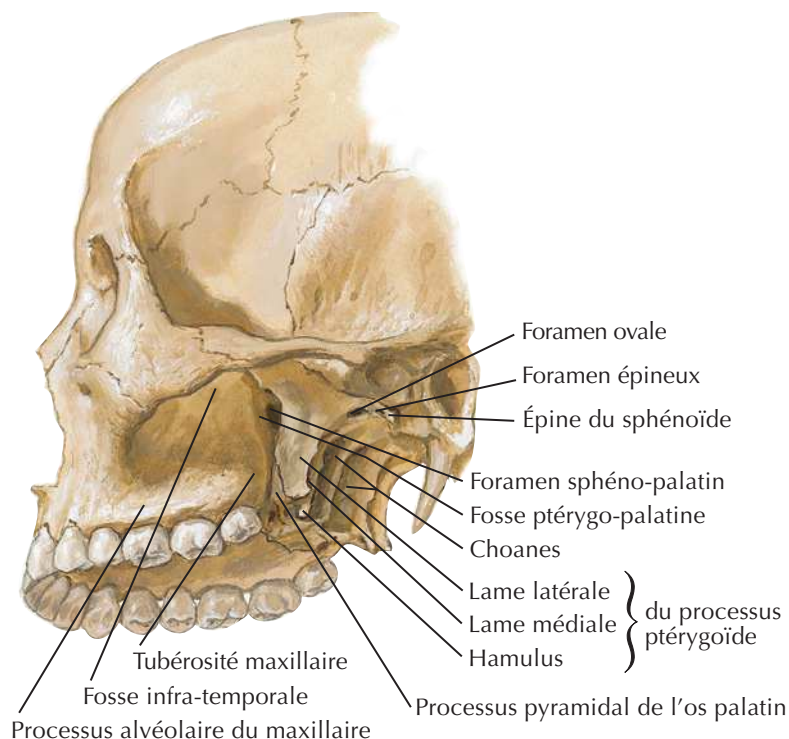
Fosse ptérygoïdienne : vues postérieure et inféro-latérale

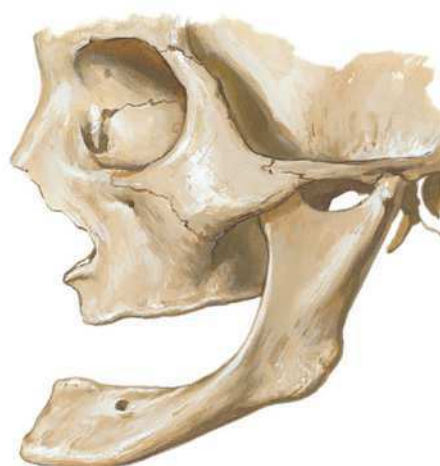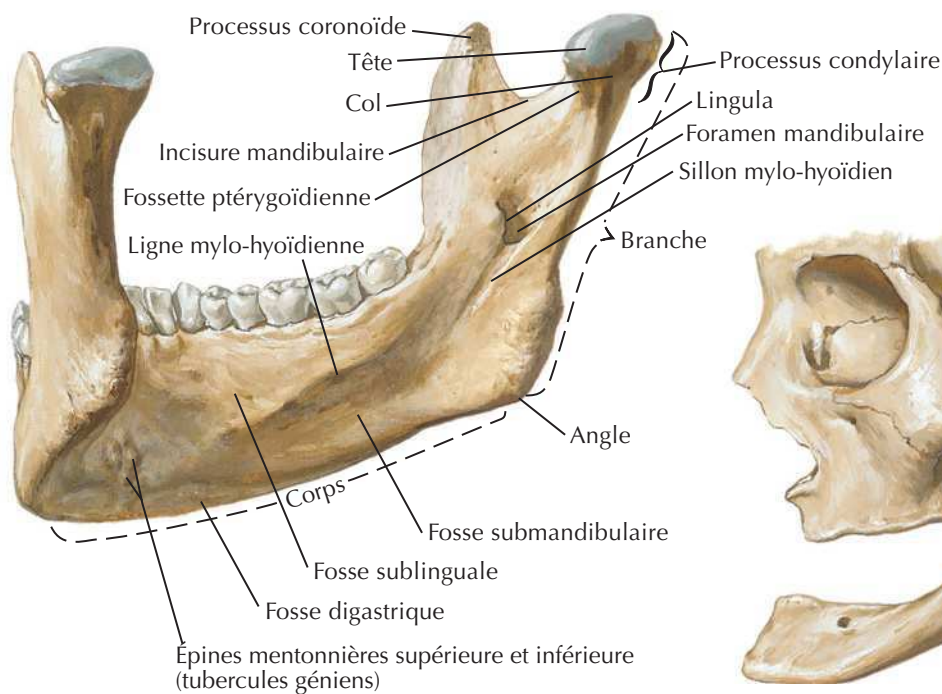
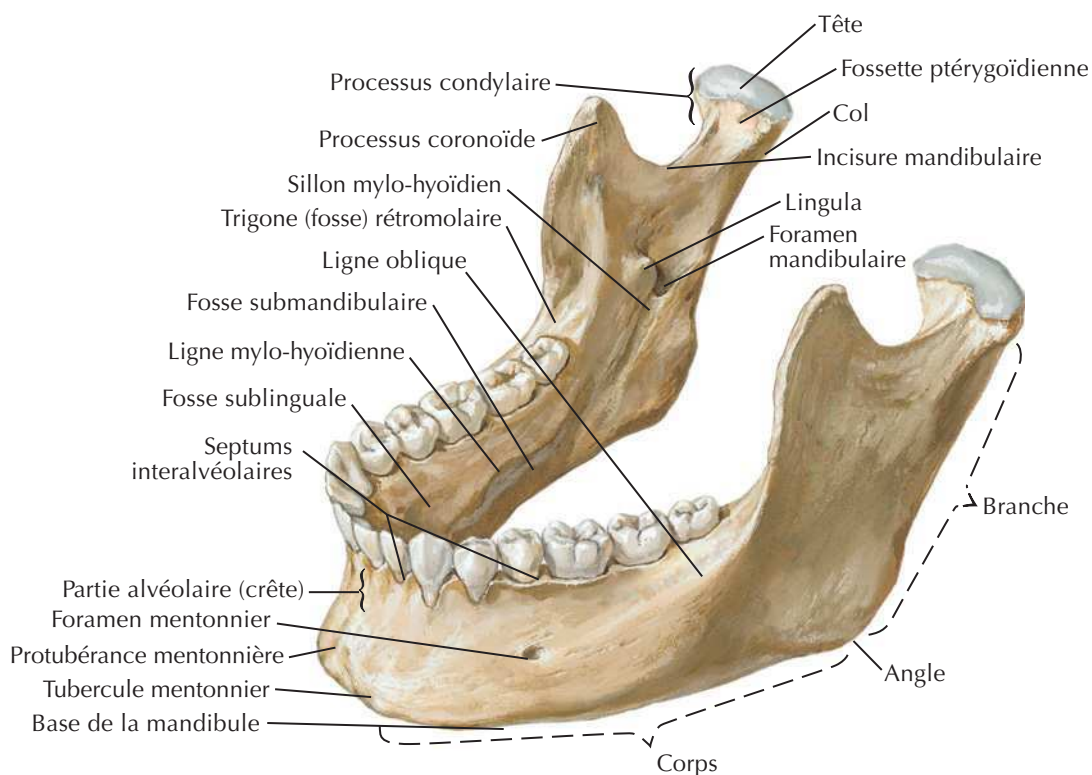
Voir aussi Planches 39, 40, 41

Vue postérieure

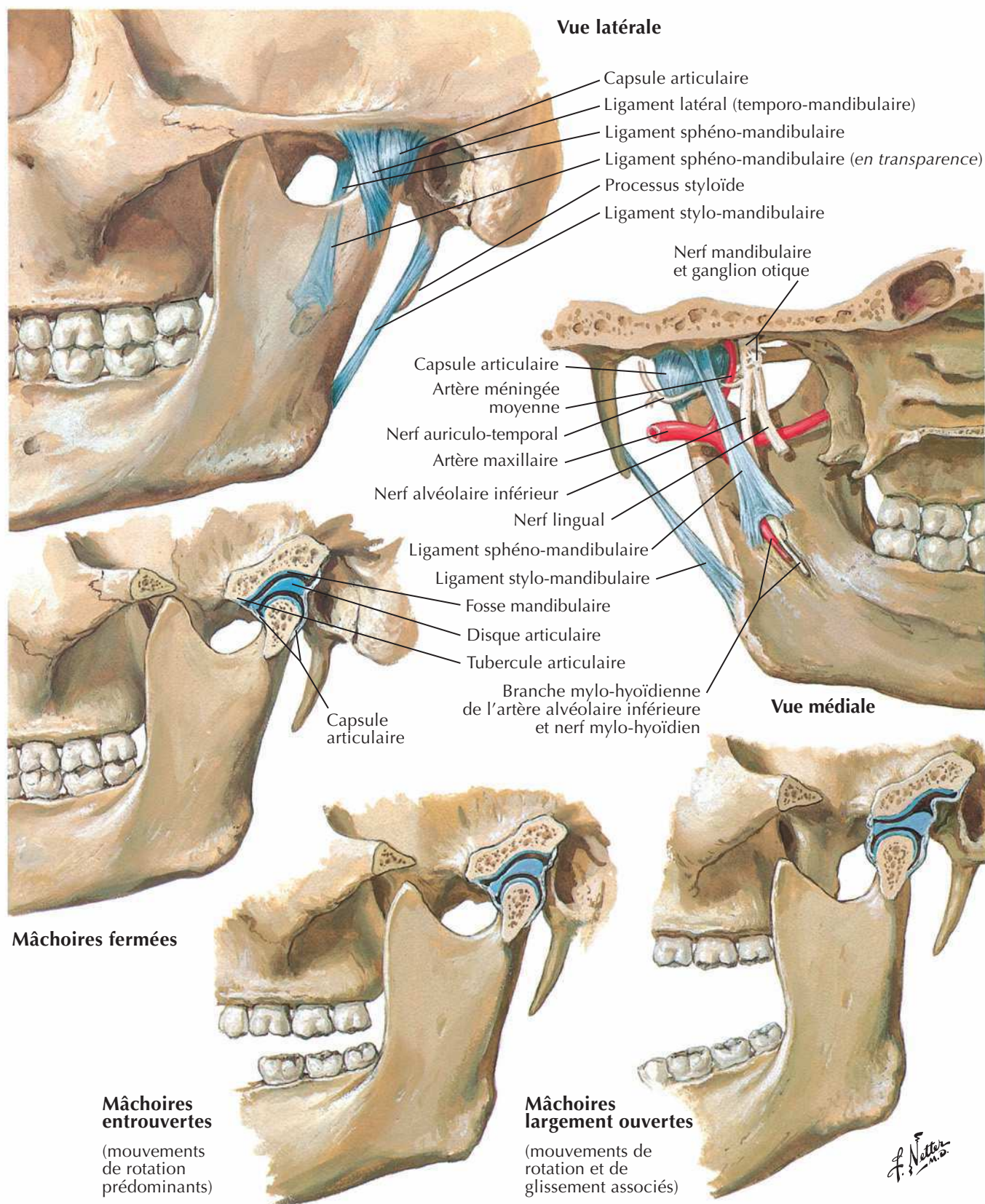


Vue inféro-latérale



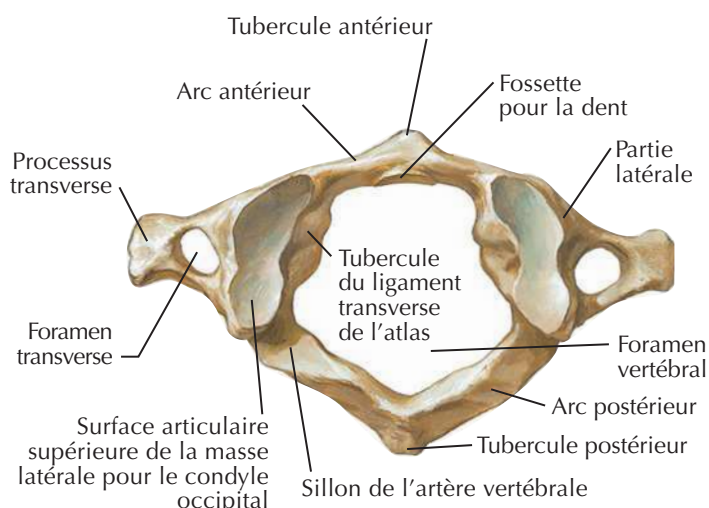
**Mandibule de vieillard (édentée)**

Articulation temporo-mandibulaire

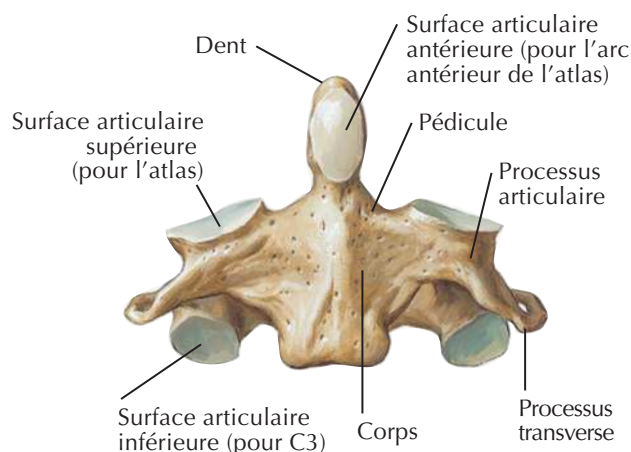


Vertèbres cervicales : atlas et axis

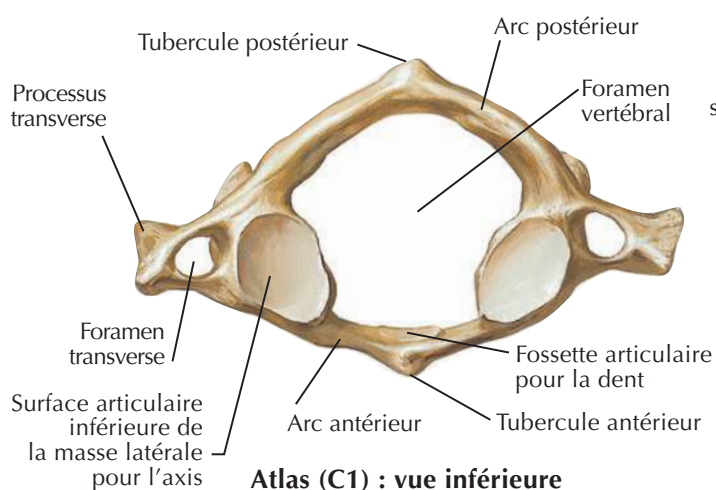
Voir aussi **Planches 21, 22**



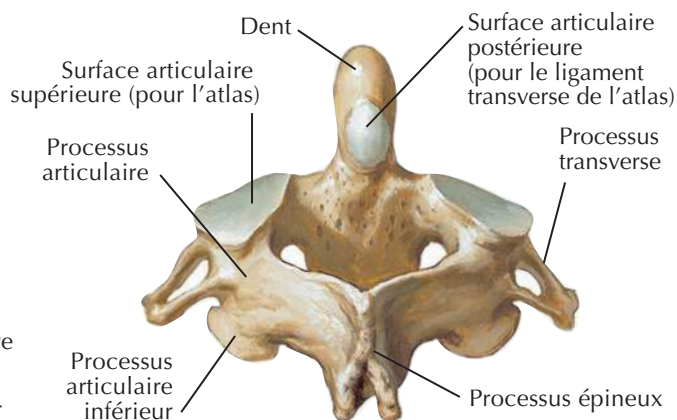
Atlas (C1) : vue supérieure



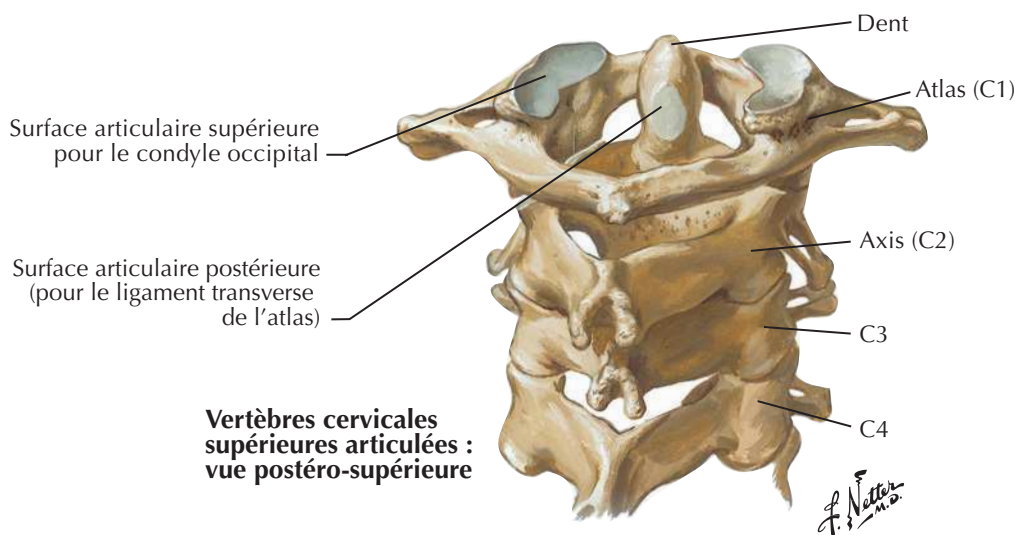
Axis (C2) : vue antérieure



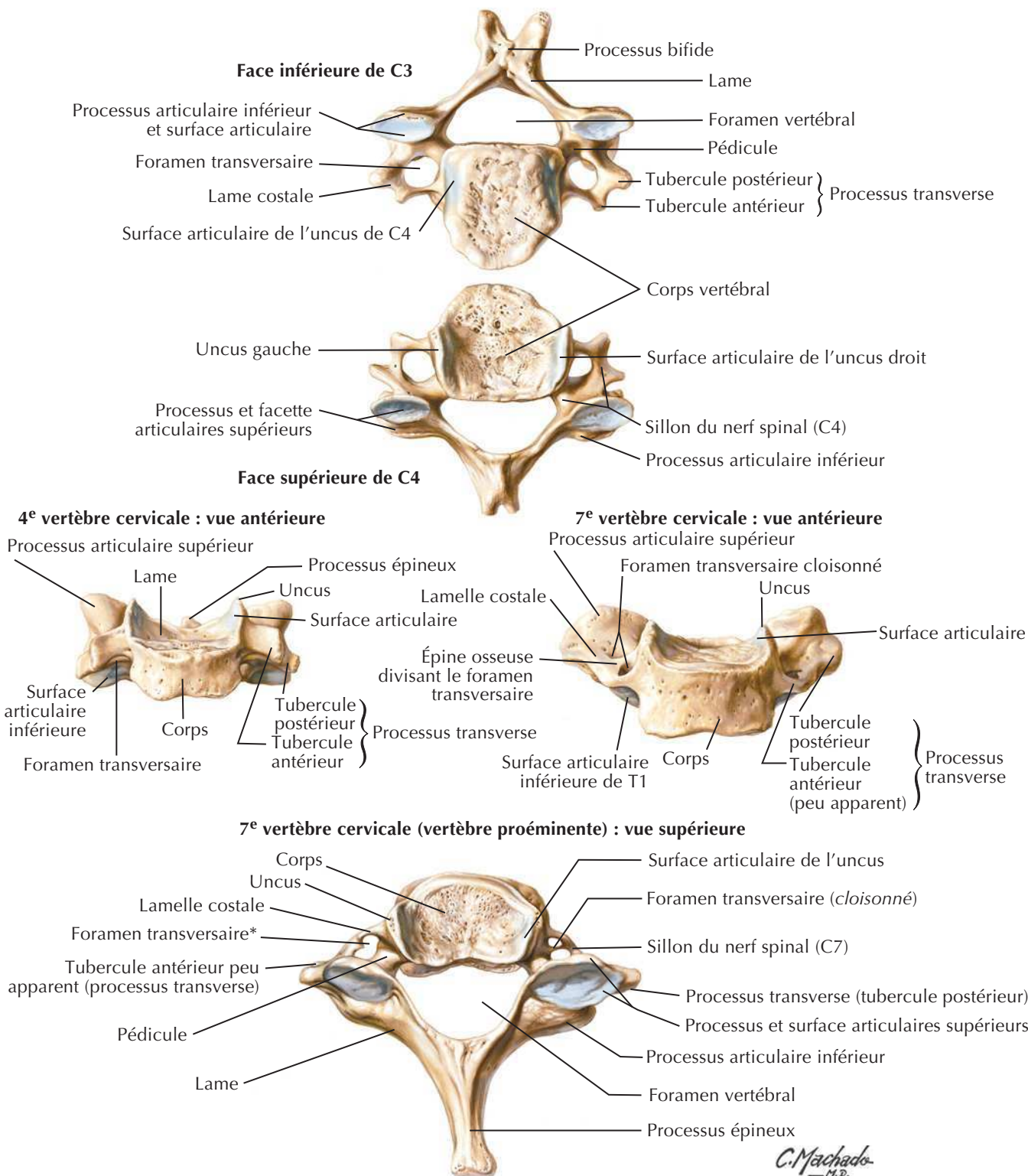
Atlas (C1) : vue inférieure



Axis (C2) : vue postéro-supérieure



Vertèbres cervicales supérieures articulées : vue postéro-supérieure

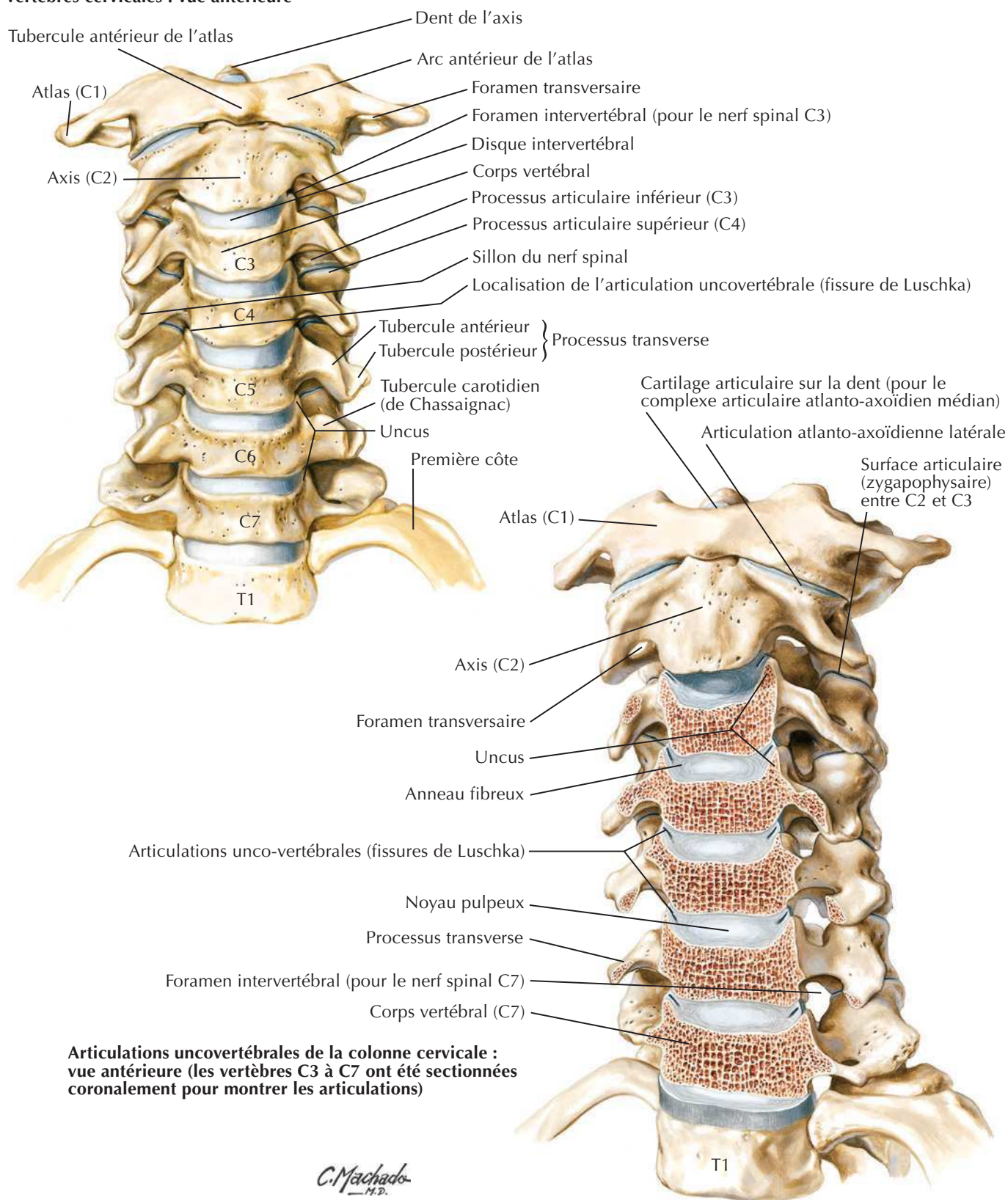
Vertèbres cervicales (suite)Voir aussi **Planches 21, 22****Vue inférieure de C3 et vue supérieure de C4 montrant l'emplacement de la surface articulaire et les articulations uncovertébrales**

*Les foramens transversaires de C7 livrent passage aux veines vertébrales, mais non habituellement à l'artère vertébrale, et sont asymétriques sur ce spécimen

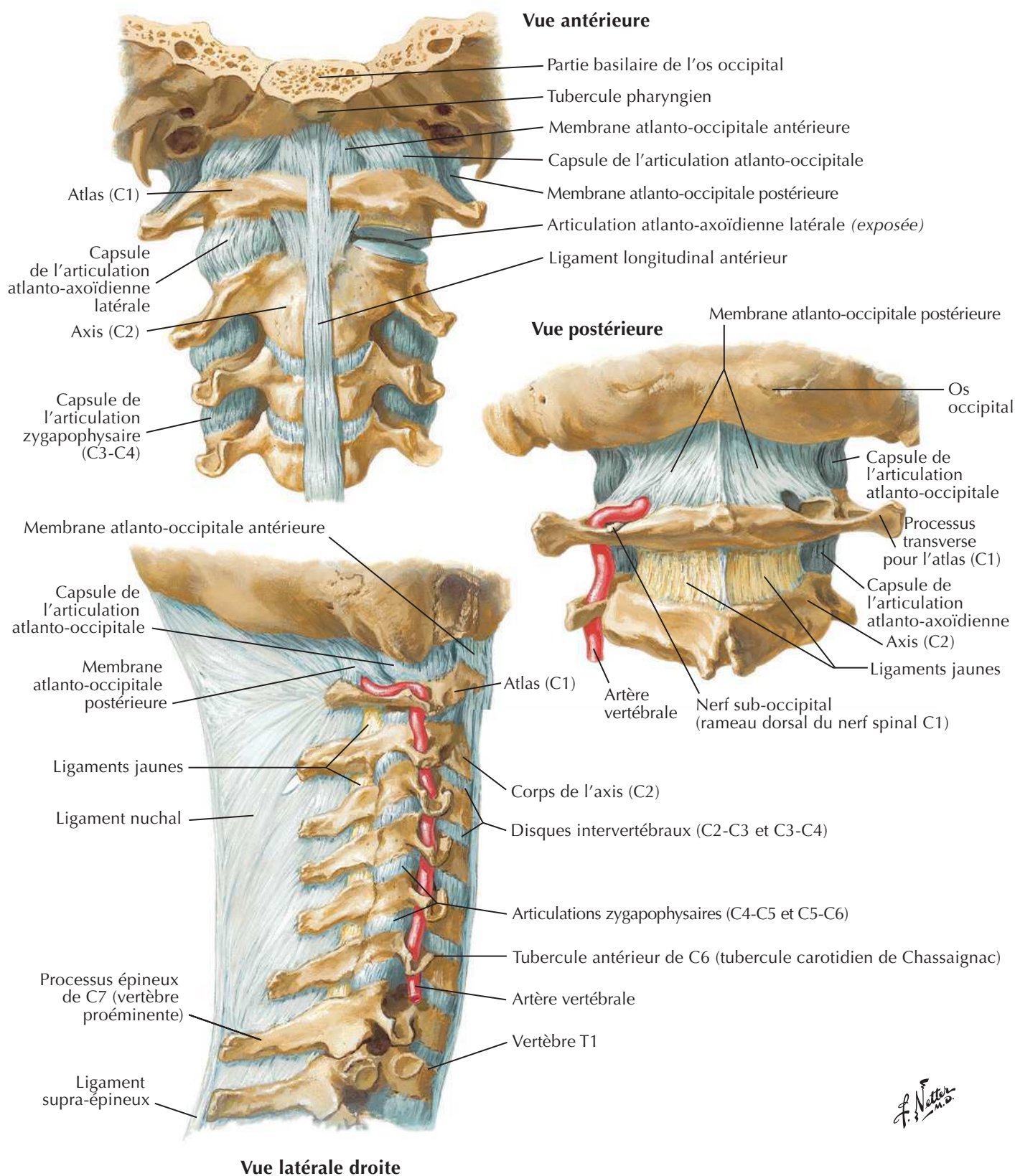
Vertèbres cervicales : articulations uncovertébrales

Voir aussi **Planches 46, 124**

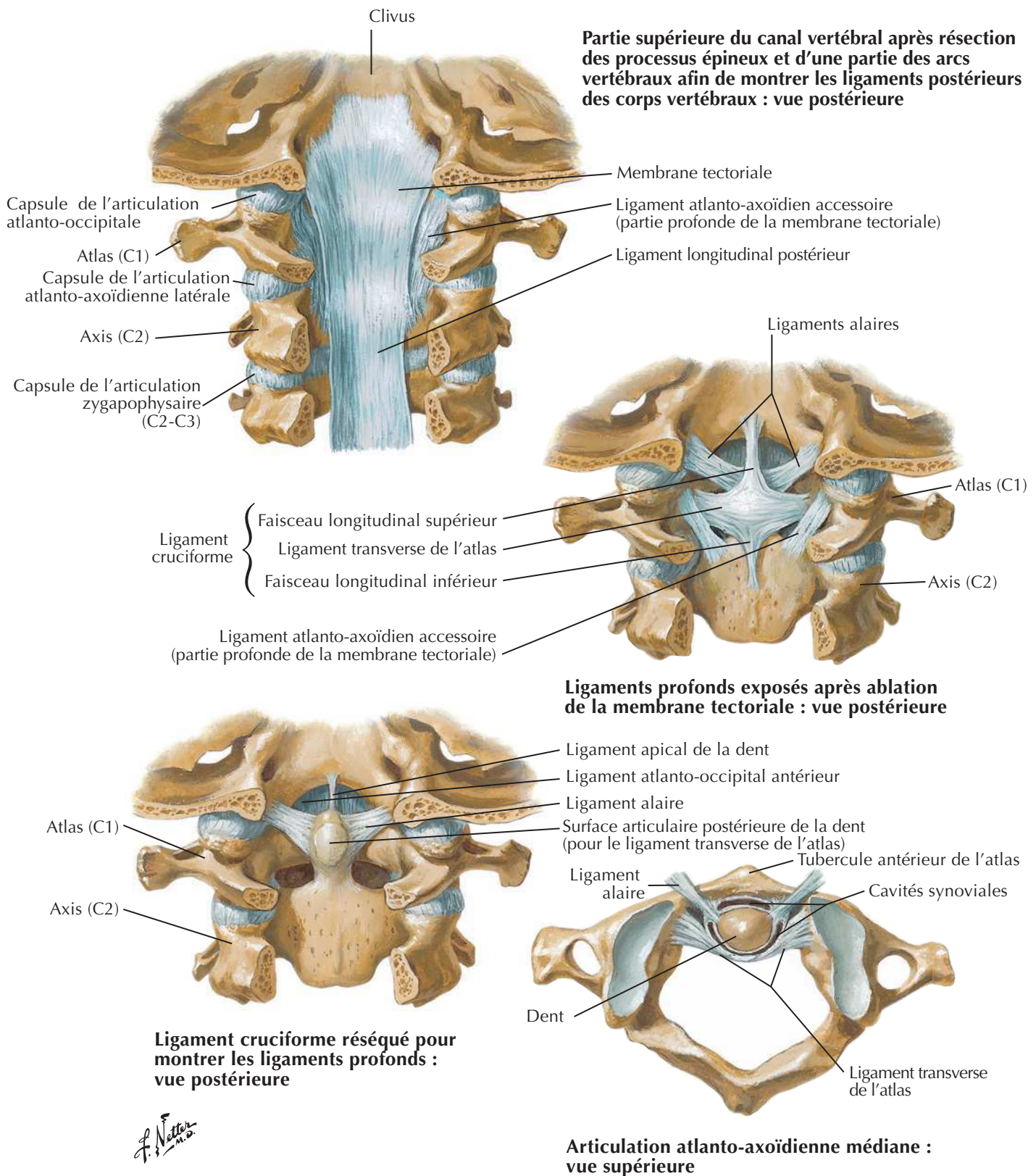
Vertèbres cervicales : vue antérieure



Ligaments cranio-vertébraux externes

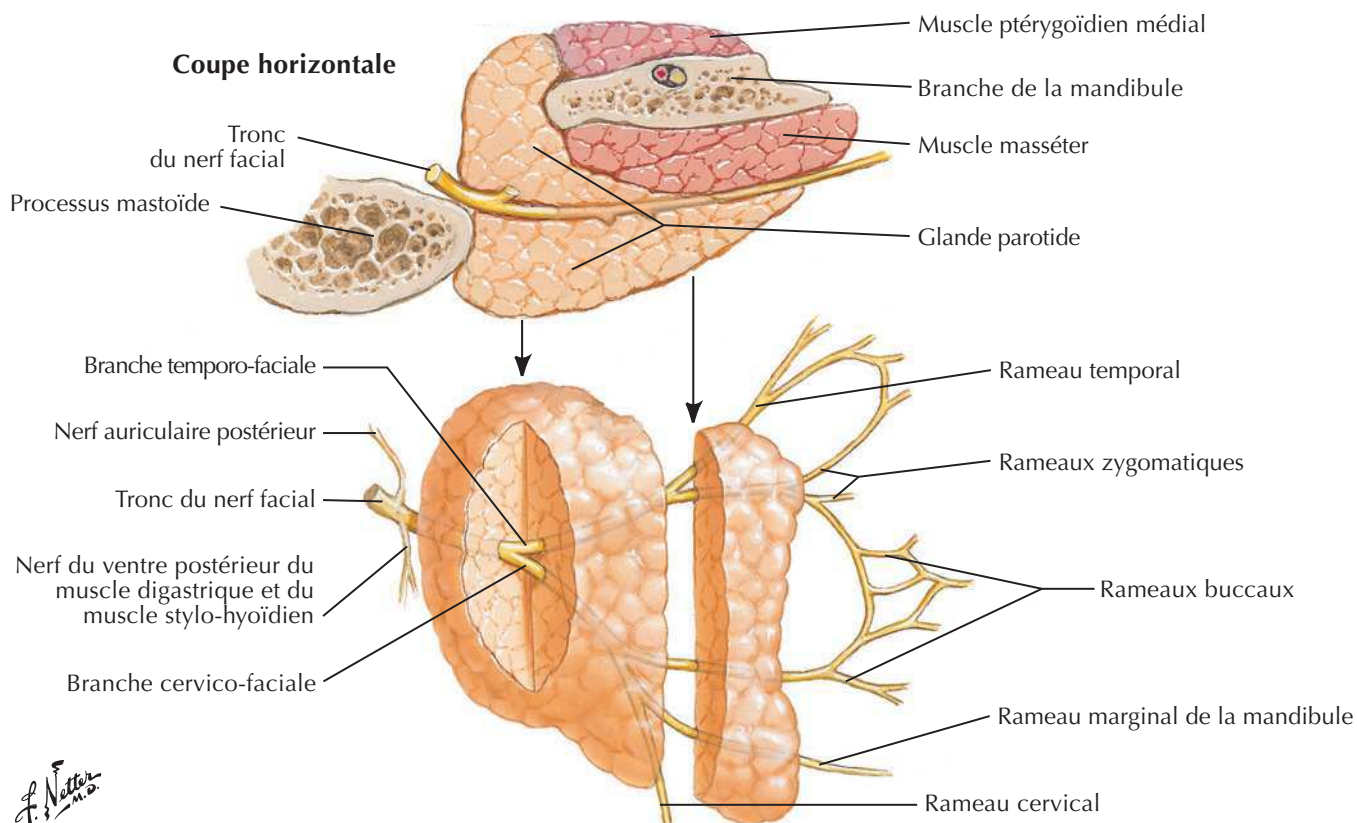
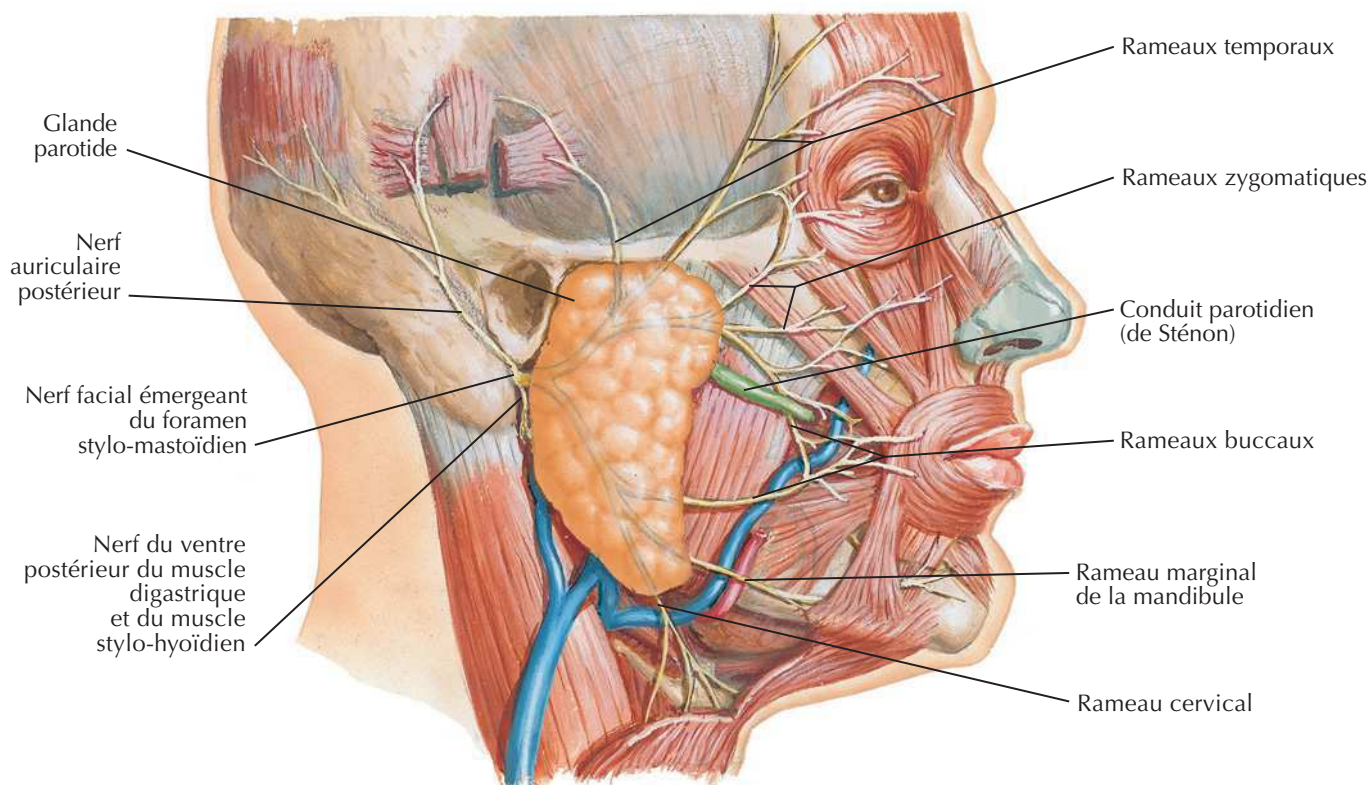


F. Netter
M.D.

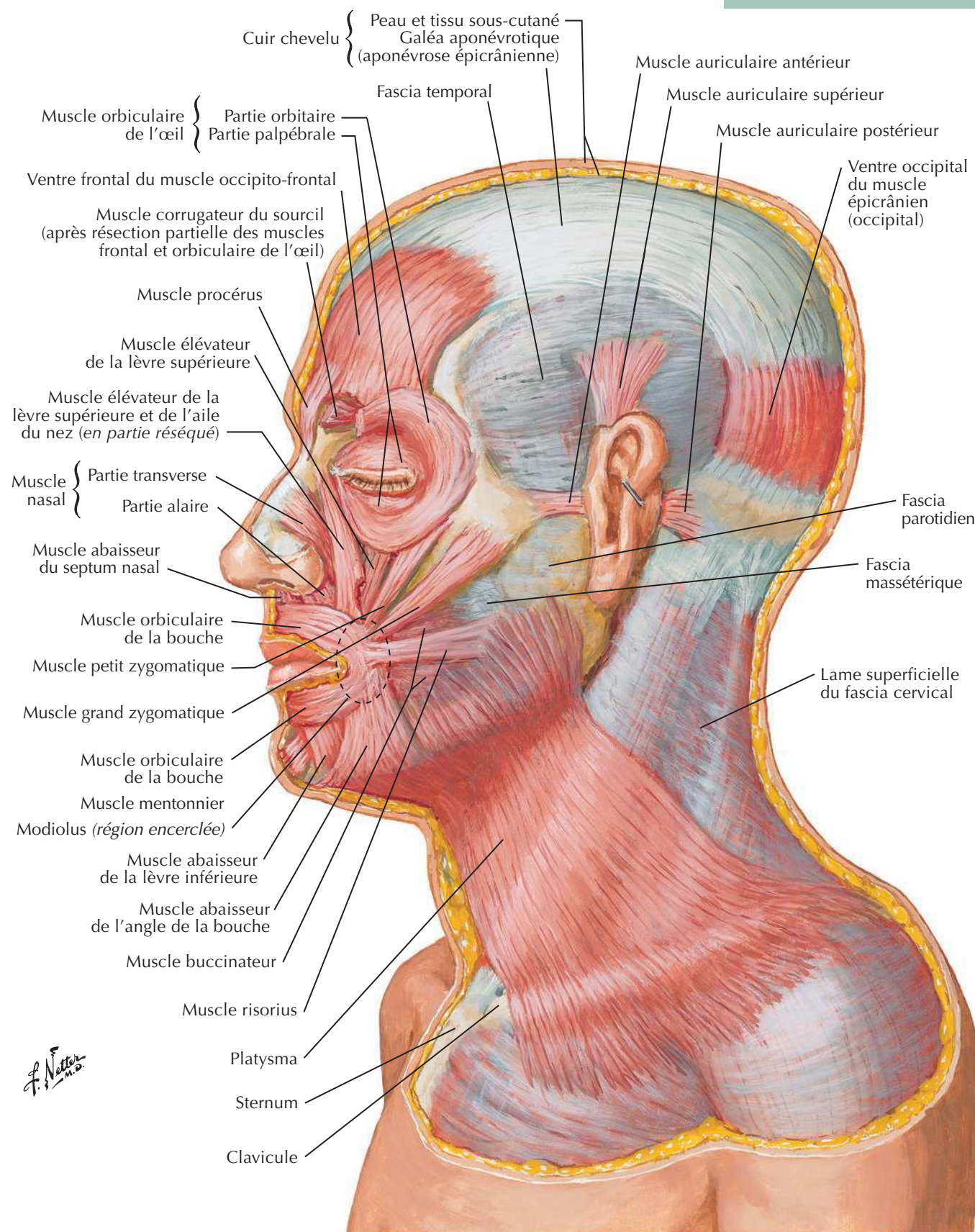


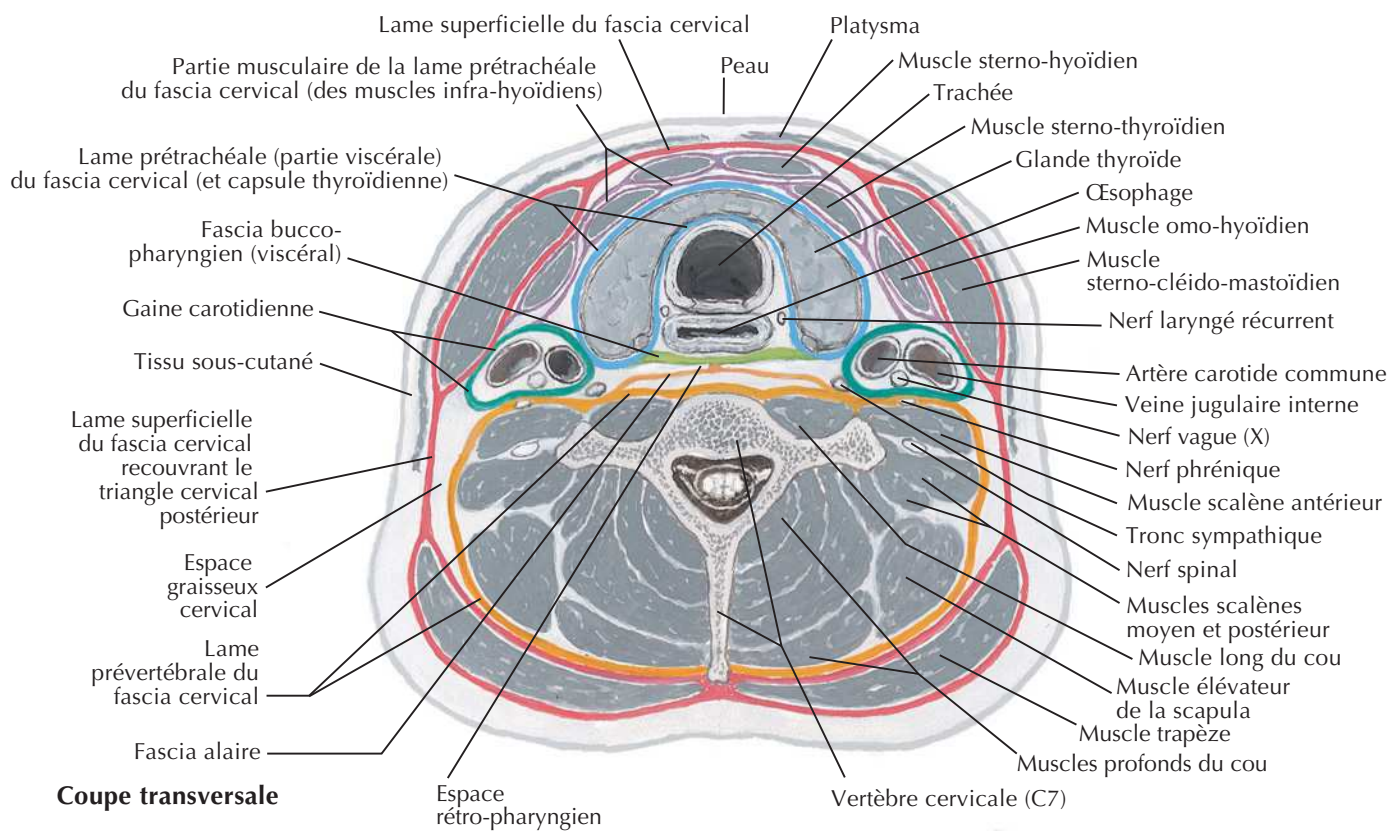
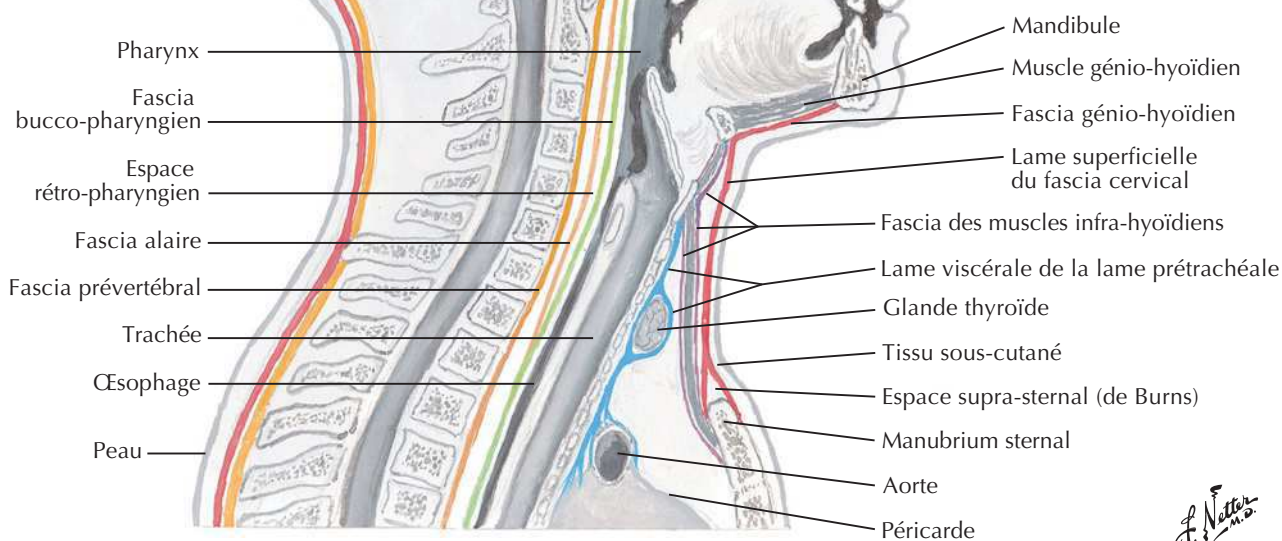
Branches du nerf facial et glande parotide

Voir aussi Planches 46, 124



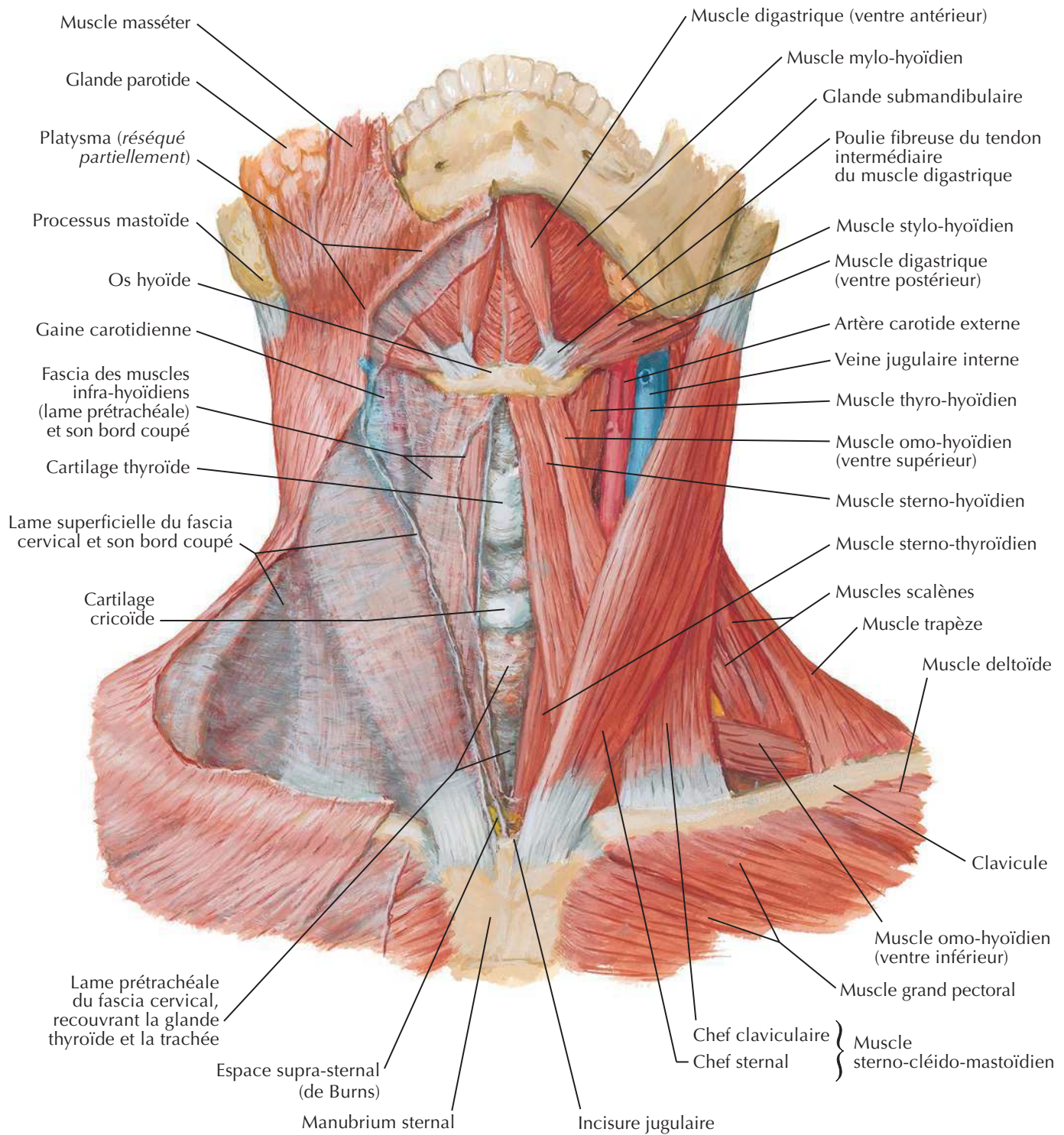
Muscles de la mimique : vue latérale

Voir aussi **Planches 48, 49**

Fascias du couVoir aussi **Planche 27****Coupe sagittale**

Muscles du cou : vue antérieure

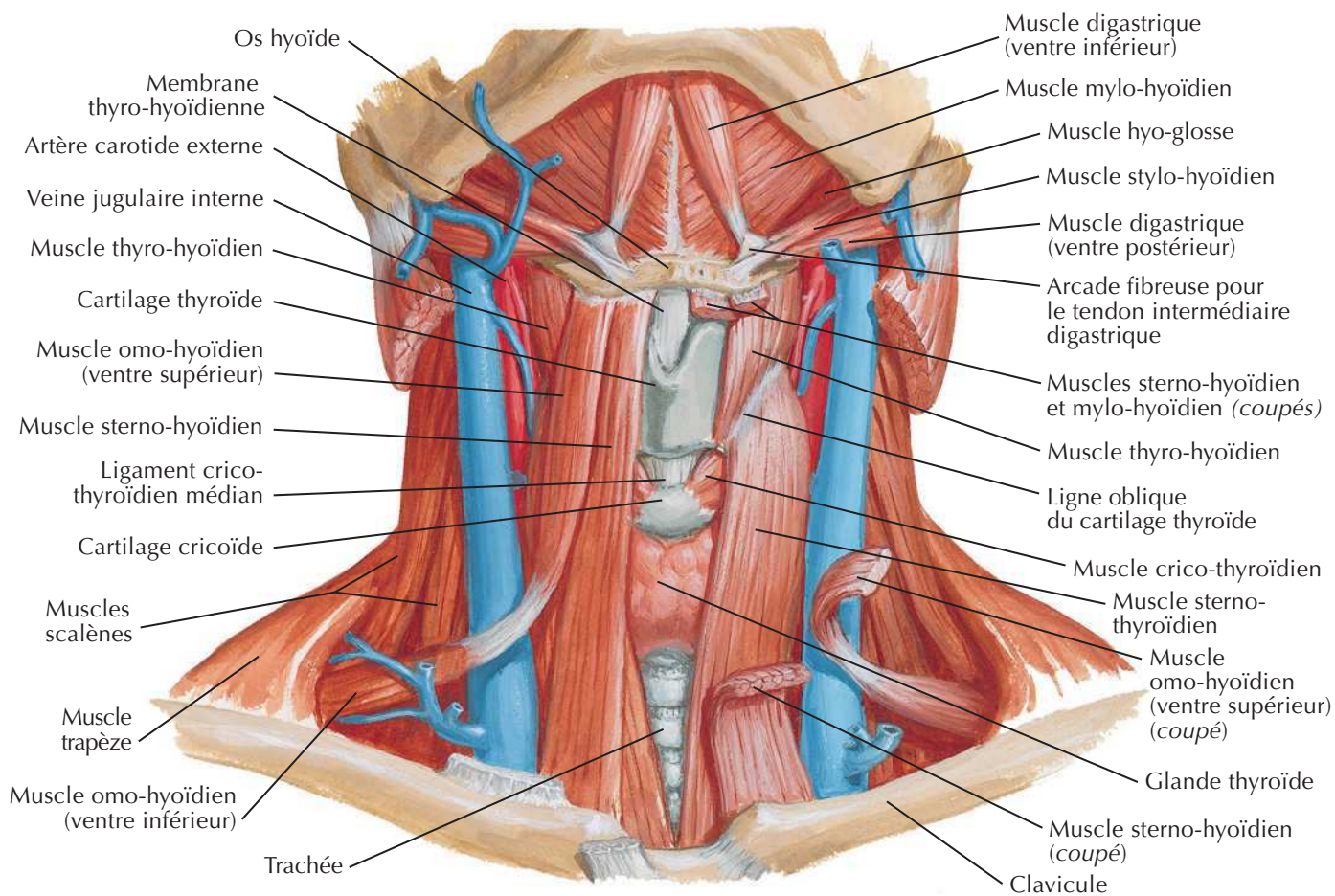
Voir aussi Planches 26, 28, 31



F. Netter M.D.

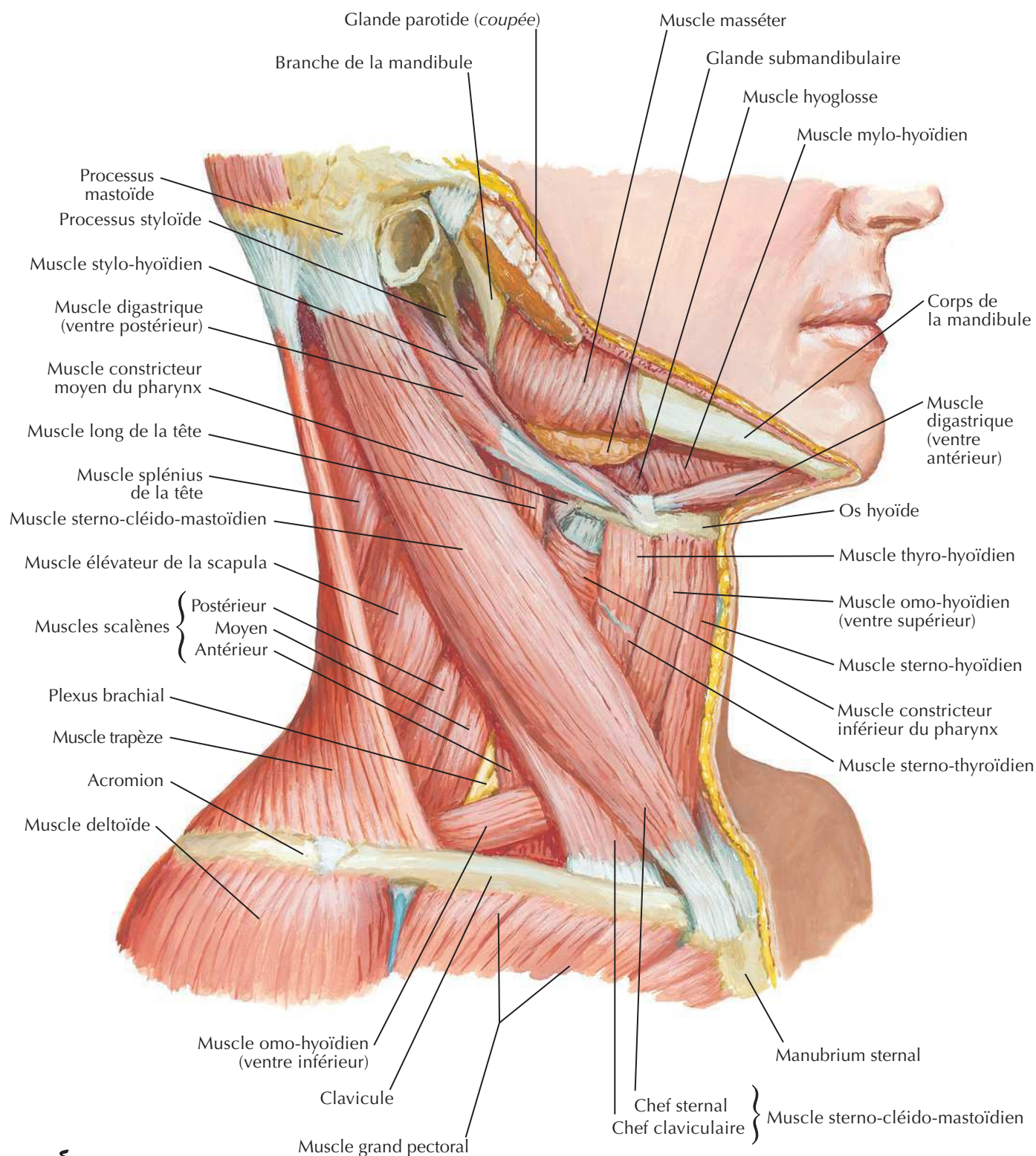
Muscles infra-hyoïdiens et supra-hyoïdiens

Voir aussi **Planches 27, 29, 58**



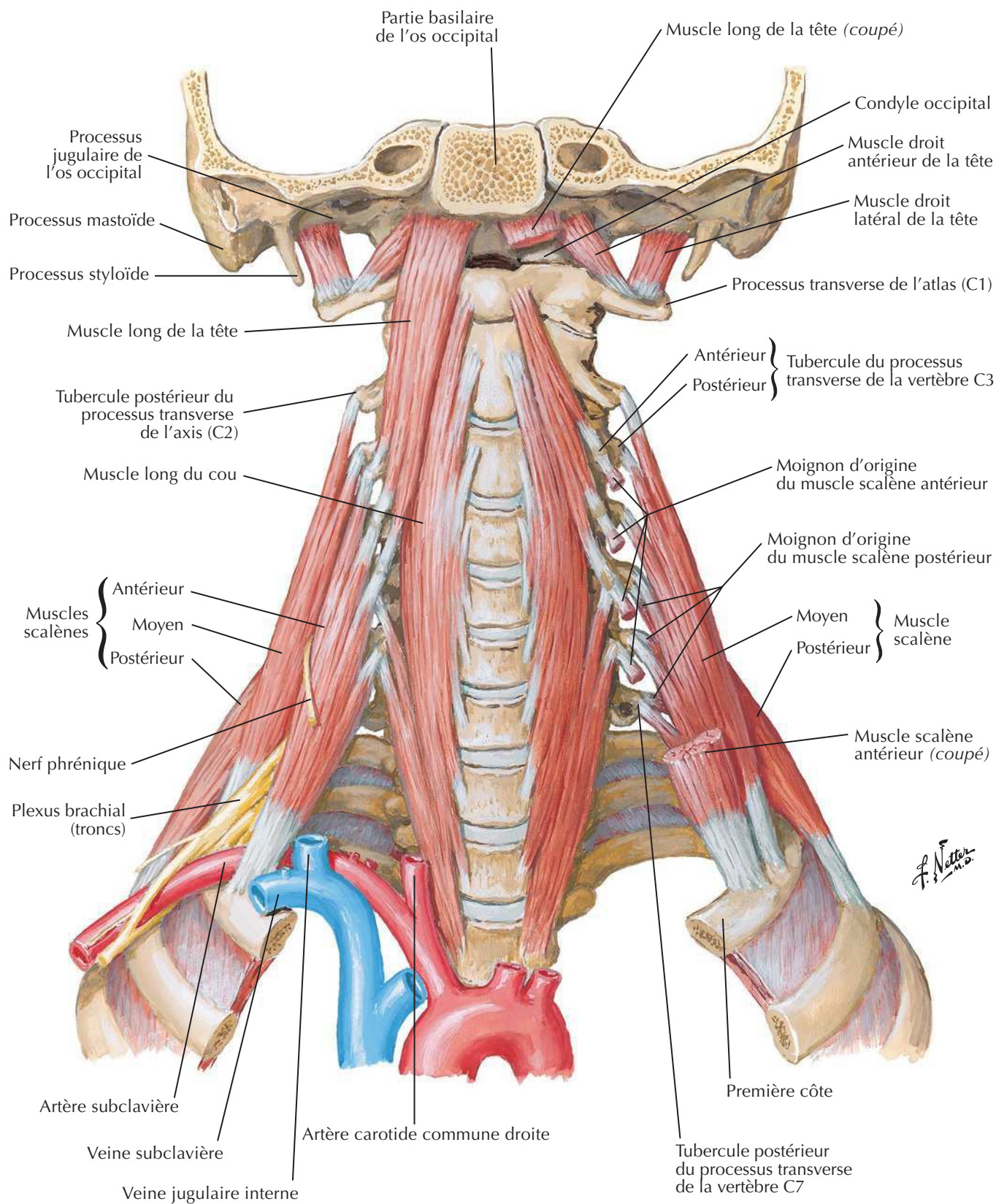
Muscles du cou : vue latérale

Voir aussi Planches 27, 28, 31



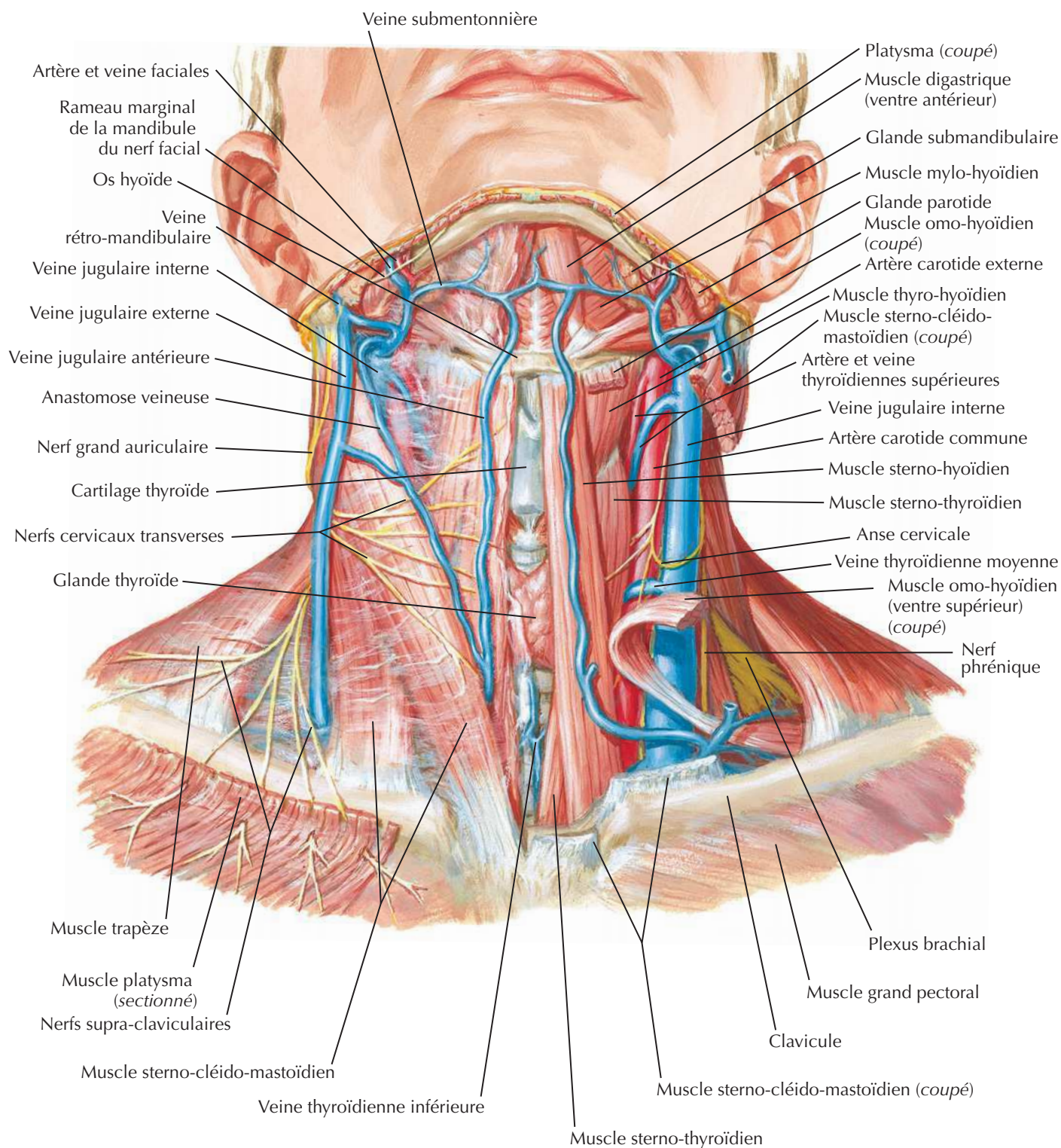
F. Netter M.D.

Muscles scalènes et prévertébraux



Veines superficielles et nerfs cutanés du cou

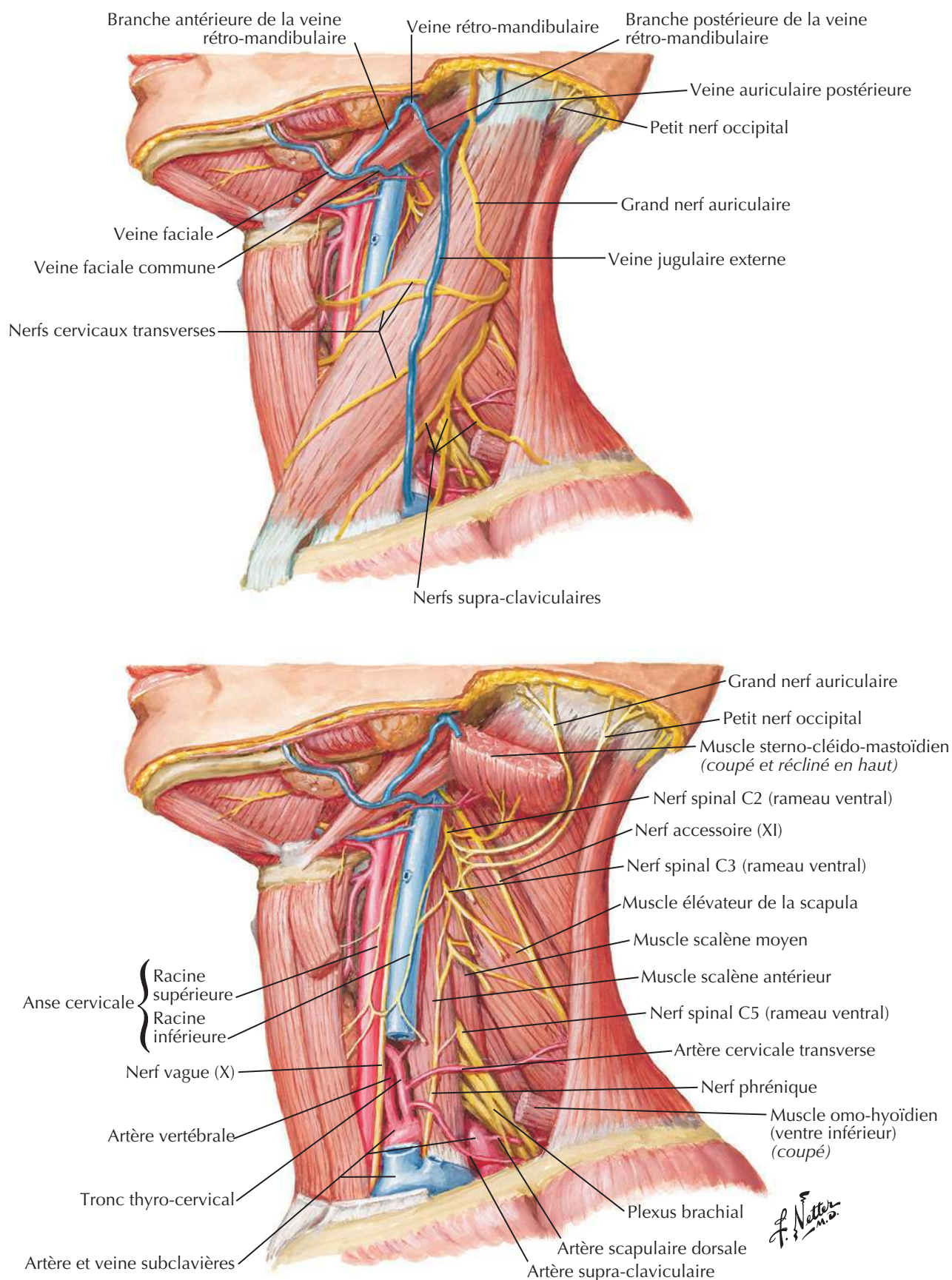
Pour les veines profondes du cou, voir **Planche 73**

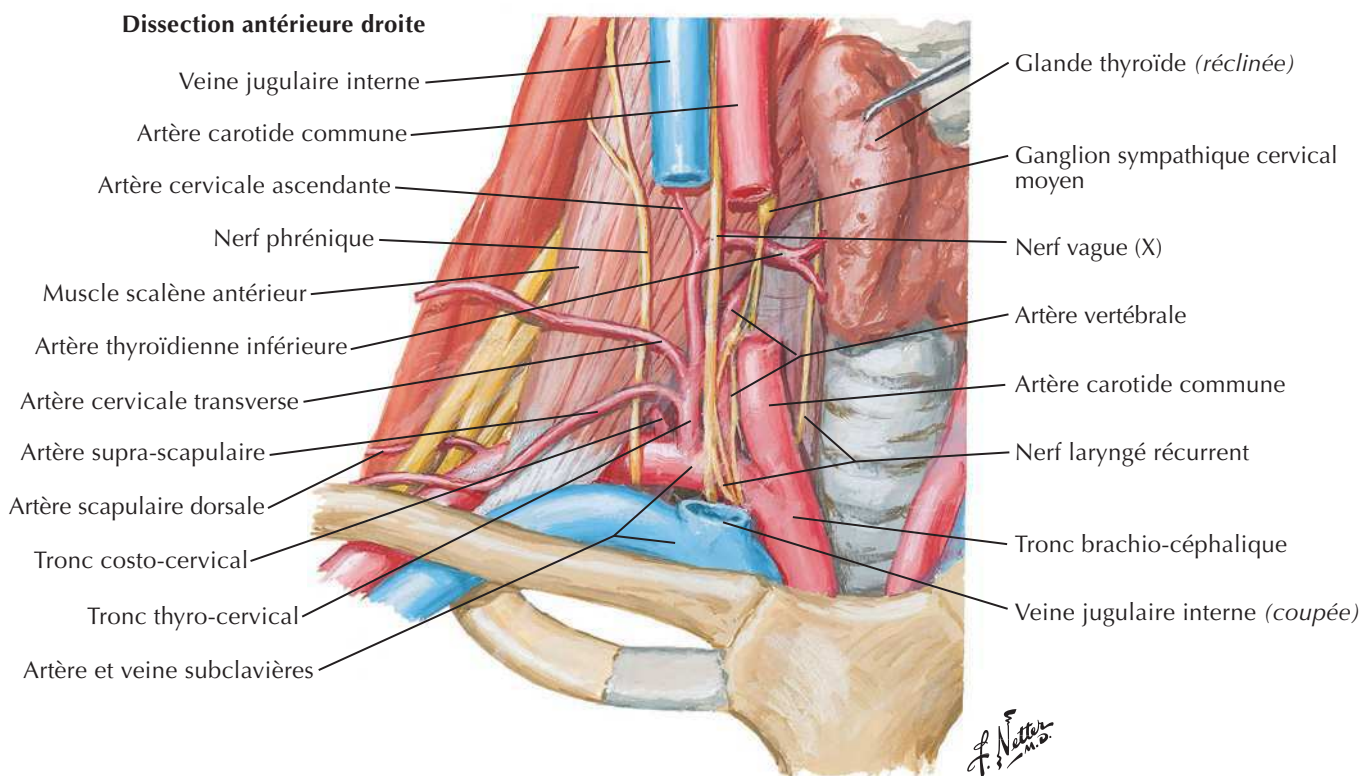
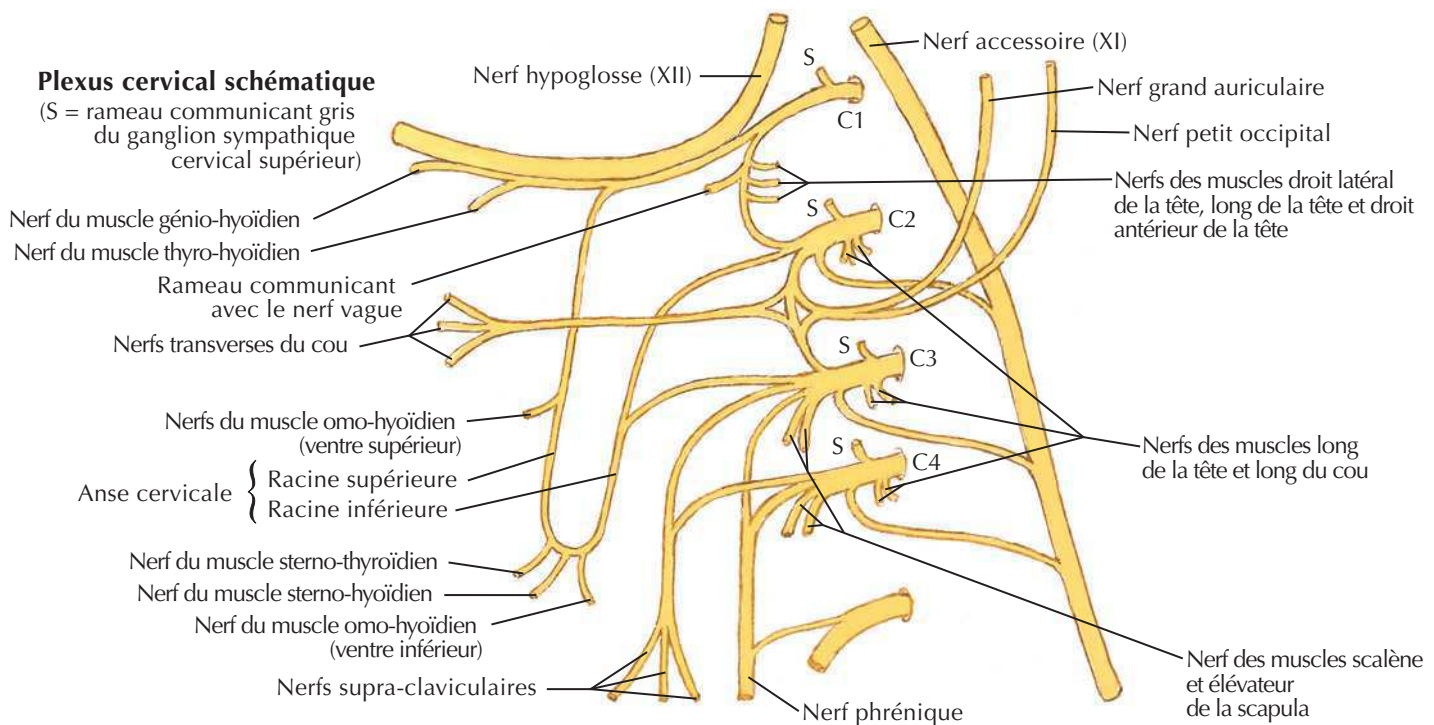


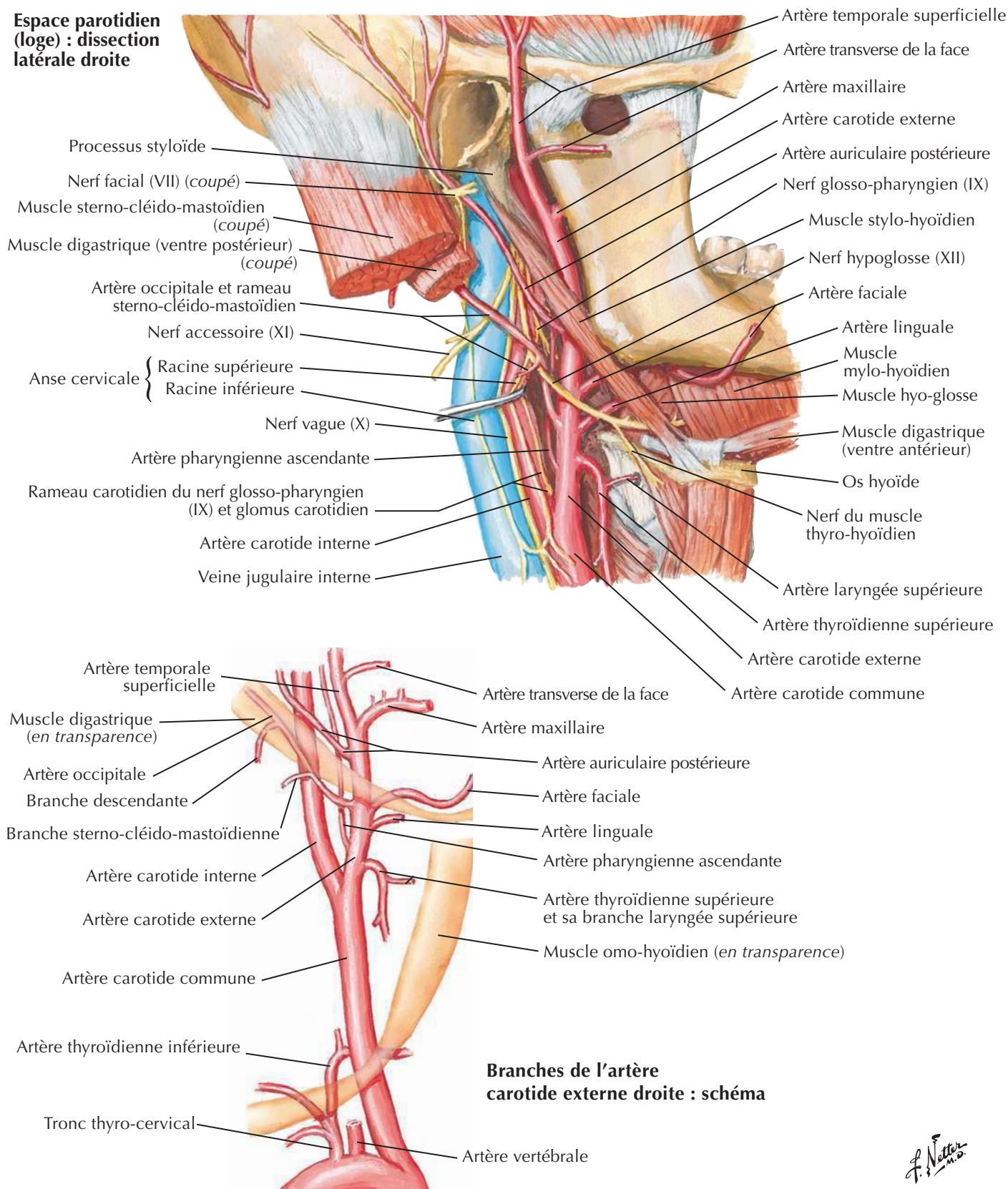
F. Netter M.D.

Nerfs et vaisseaux du cou

Voir aussi **Planches 128-130**

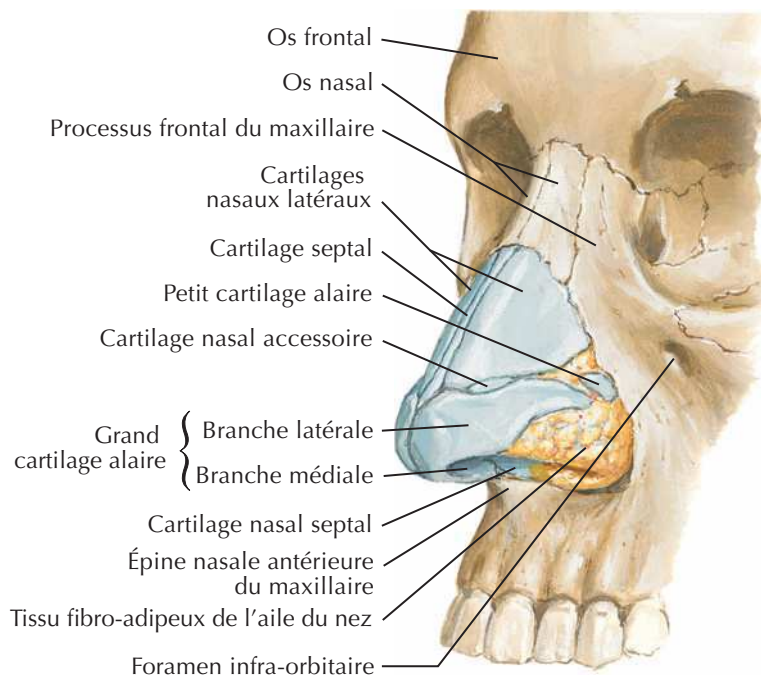




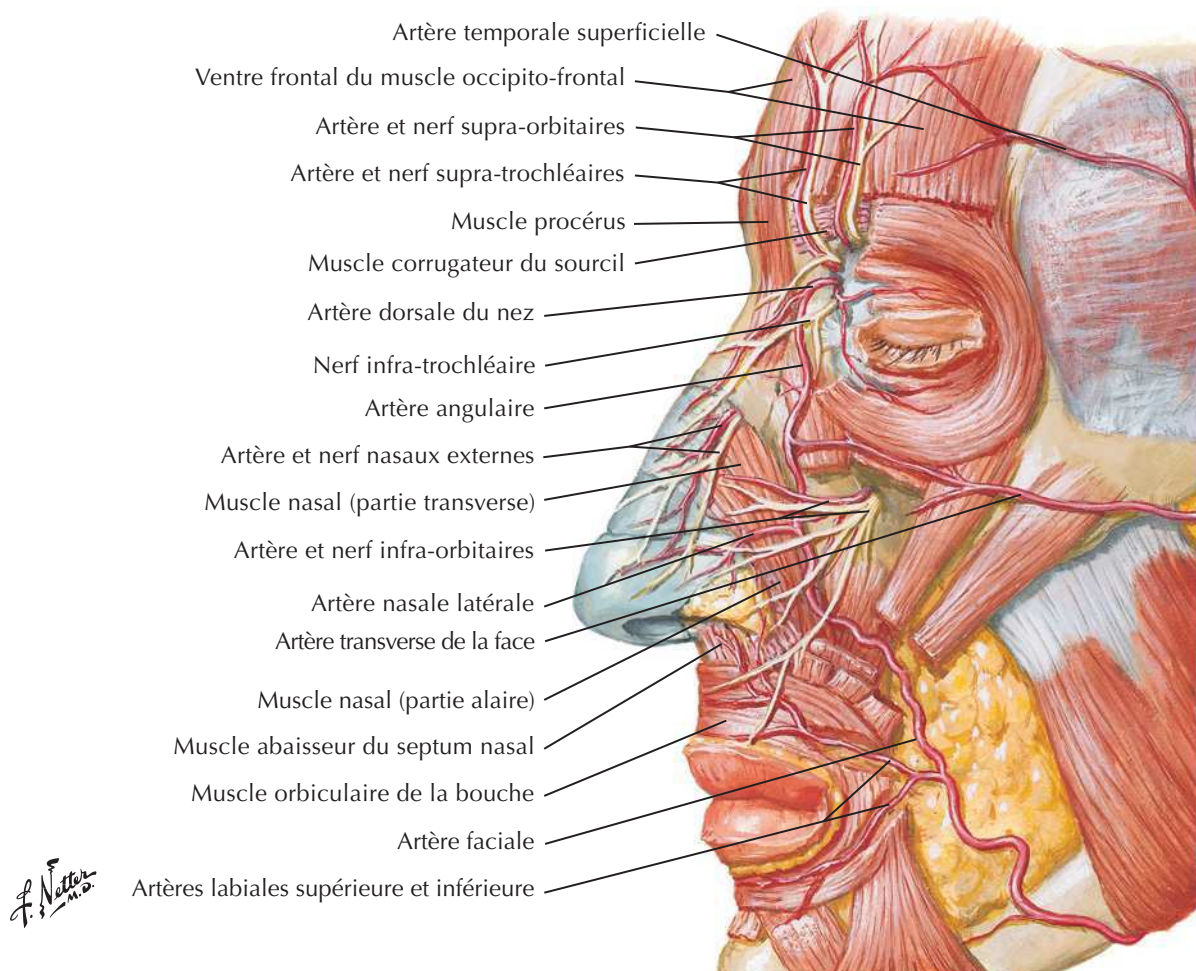
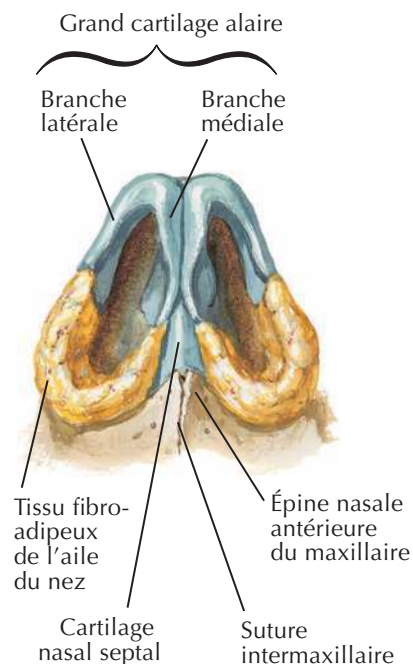
Artères carotidesVoir aussi **Planches 3, 137, 139****Espace parotidien (loge) : dissection latérale droite**

F. Netter M.D.

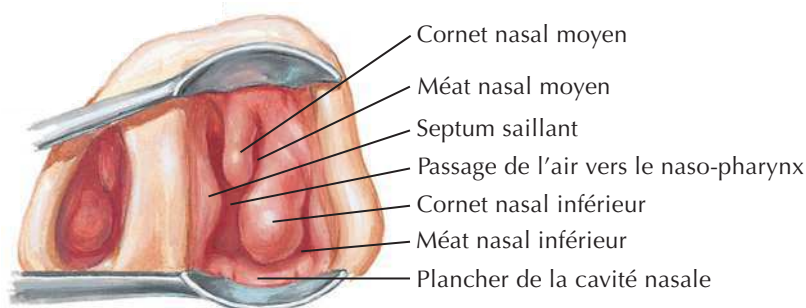
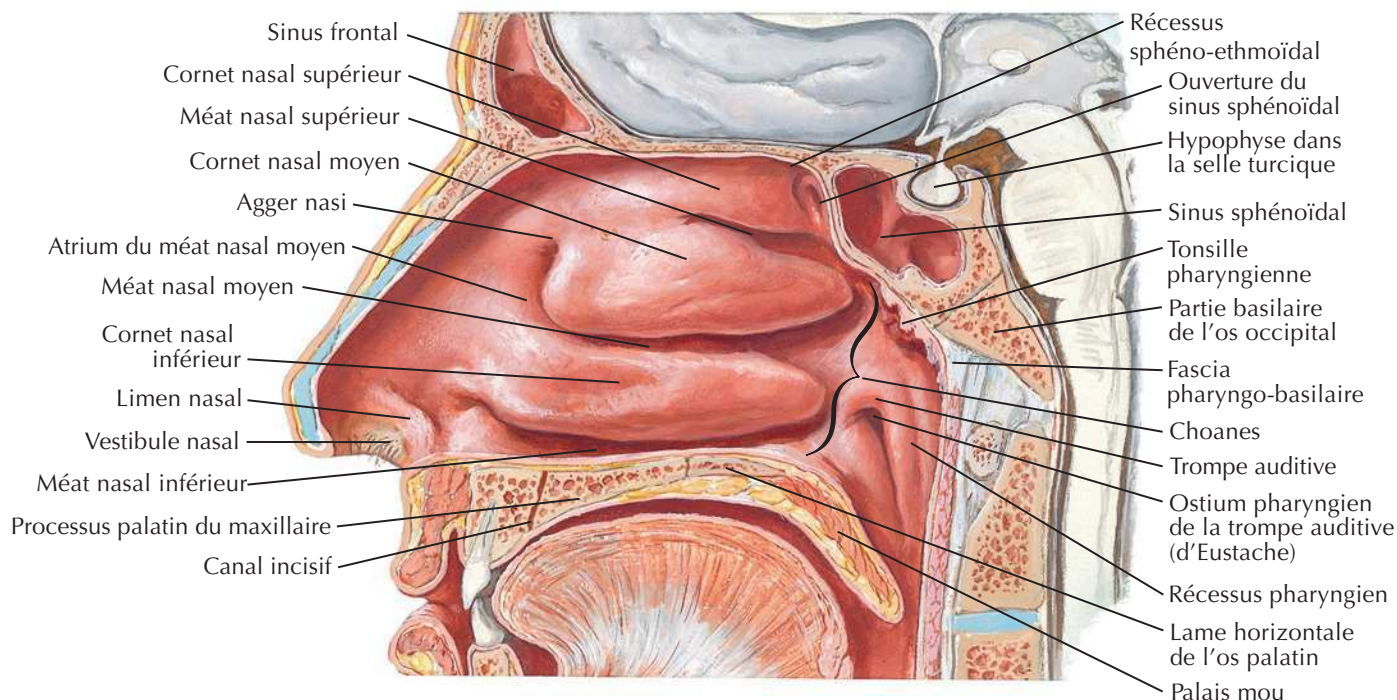
Vue antéro-latérale



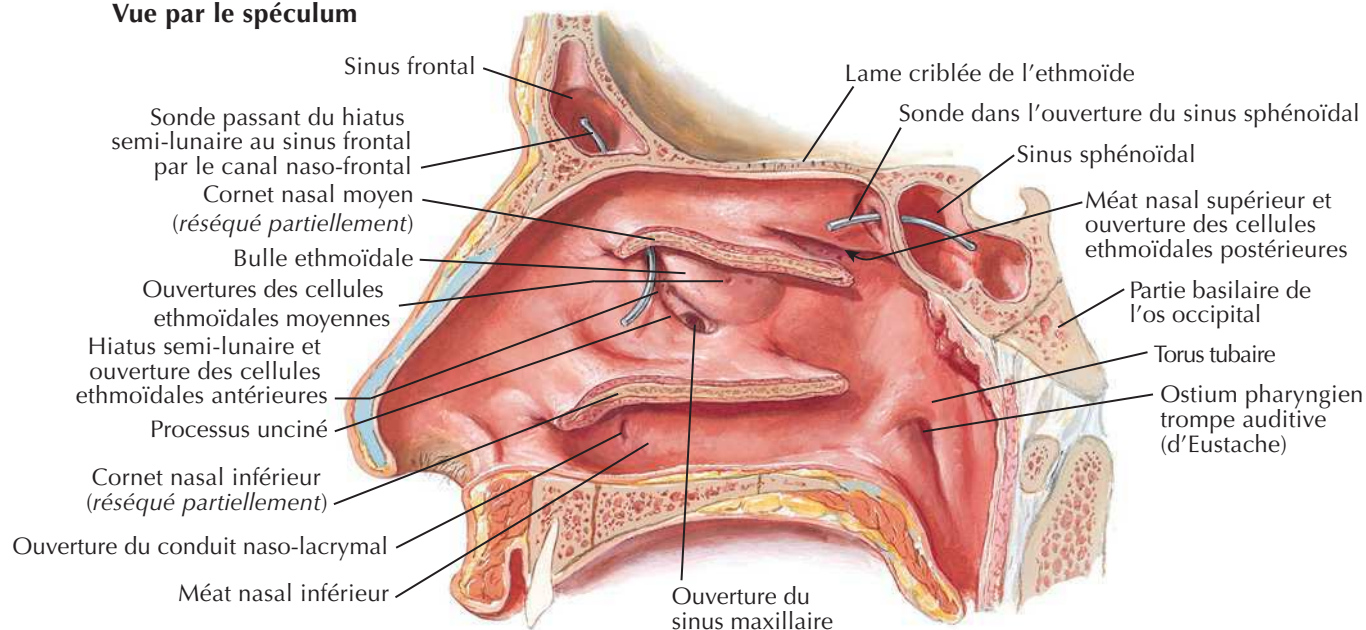
Vue inférieure



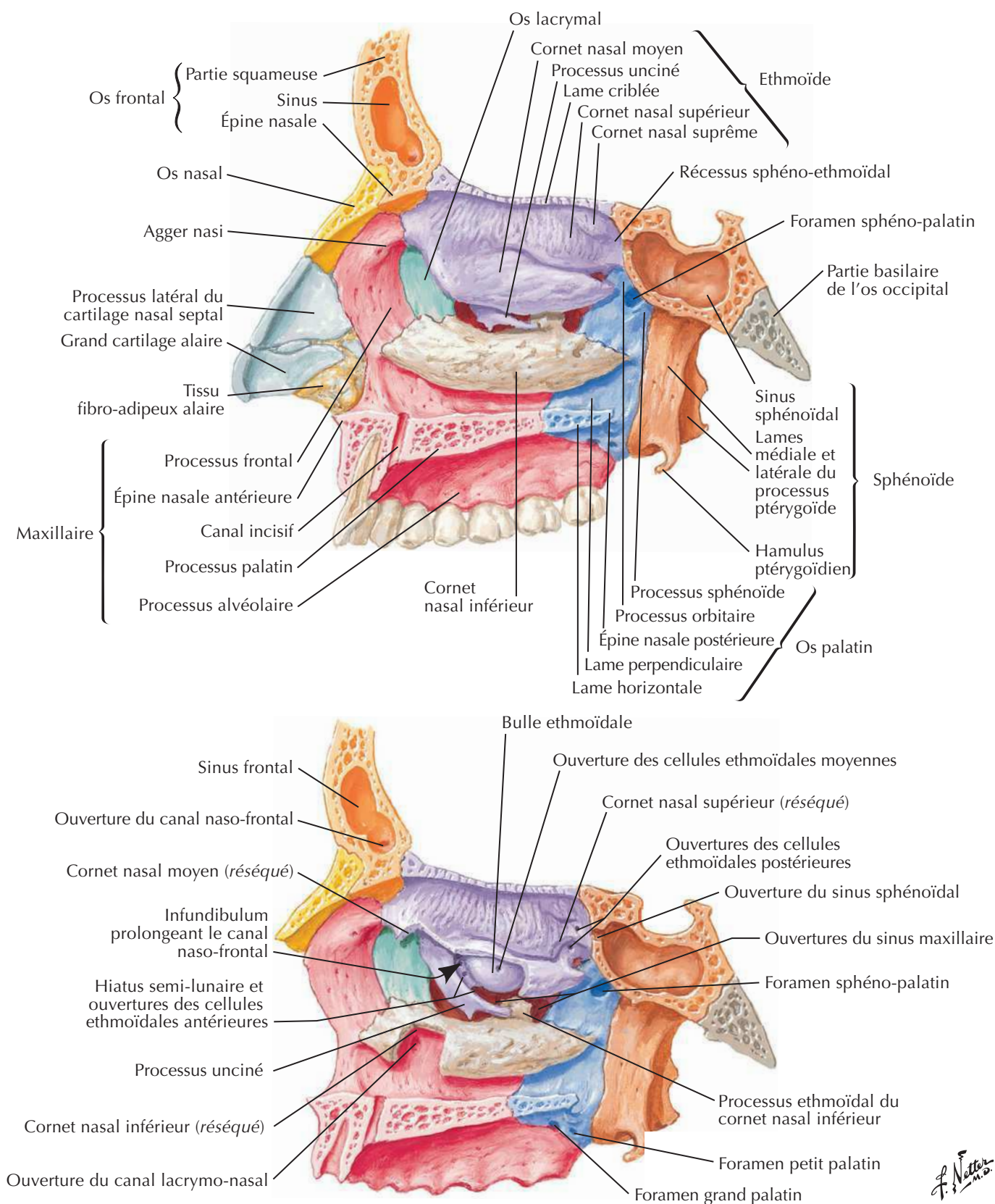
Paroi latérale de la cavité nasale



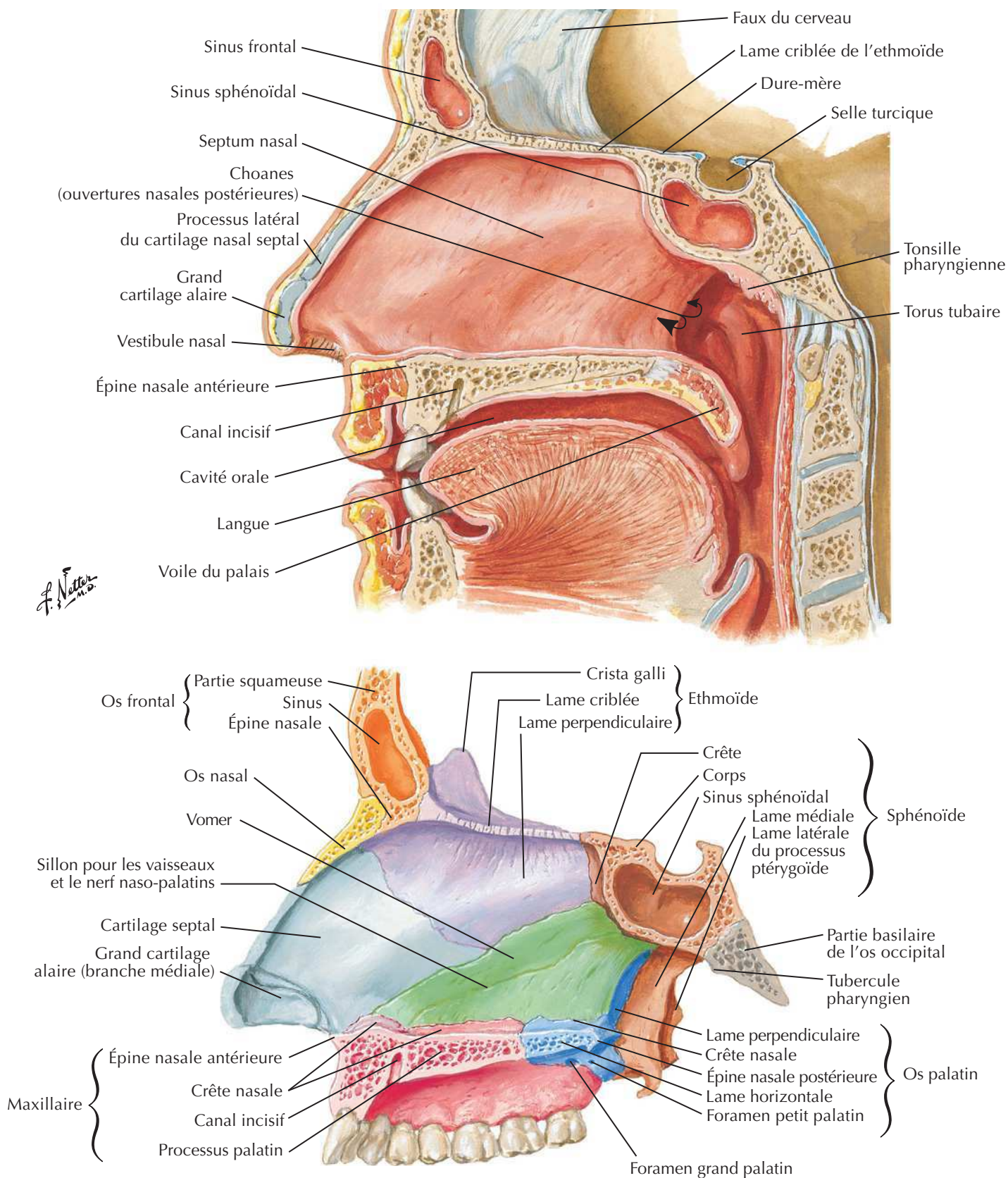
Vue par le spéculum



Paroi latérale de la cavité nasale (suite)

Voir aussi **Planche 36**

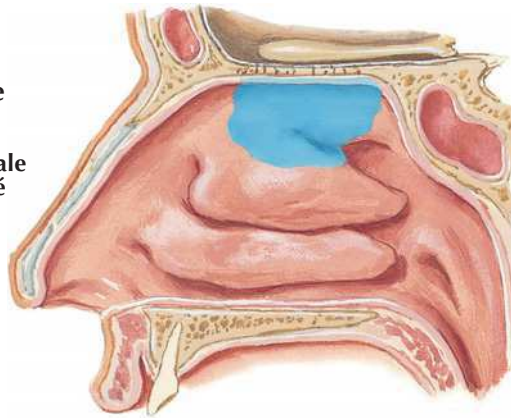
F. Netter

Paroi médiale de la cavité nasale (septum nasal)Voir aussi **Planche 8**

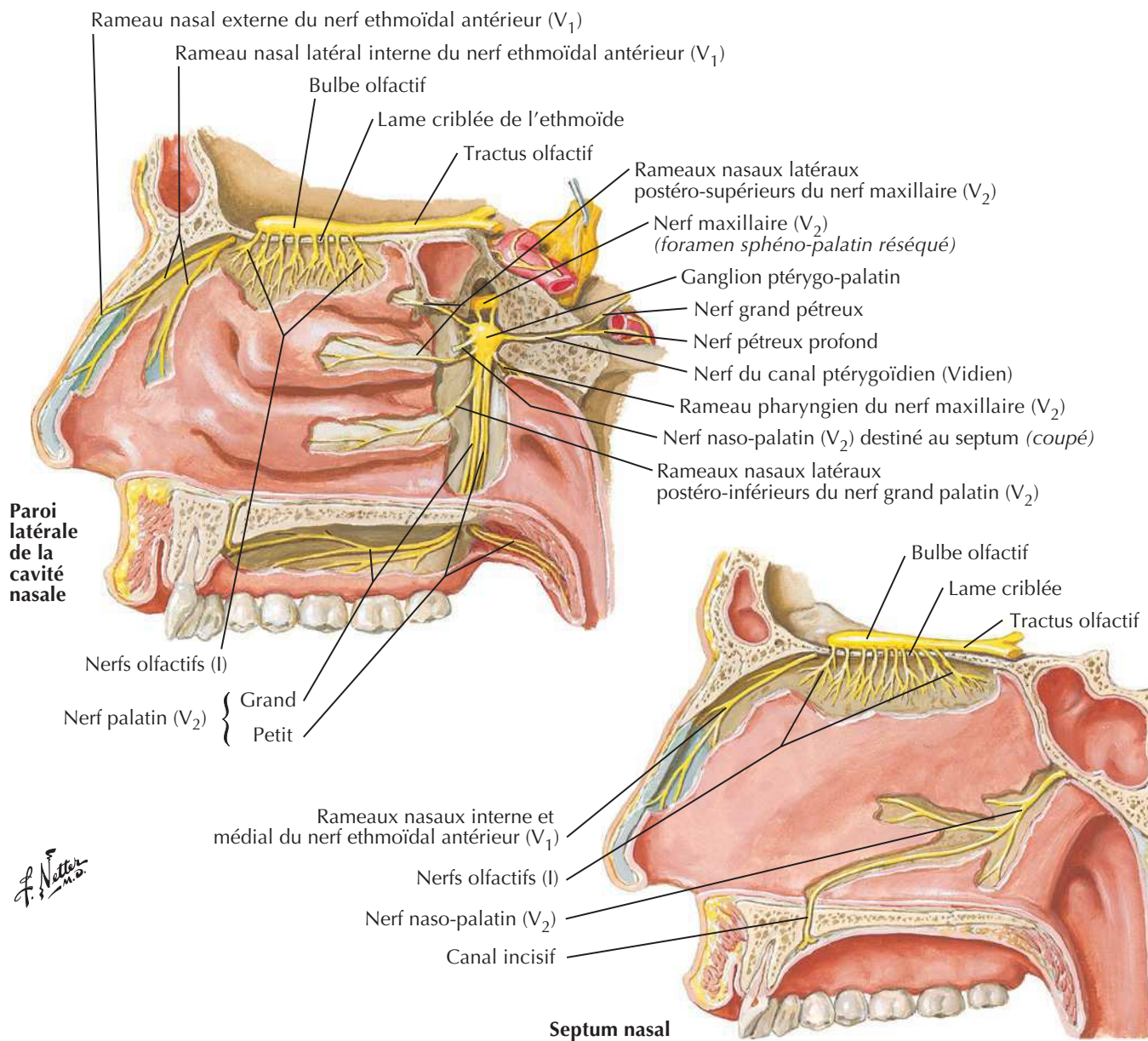
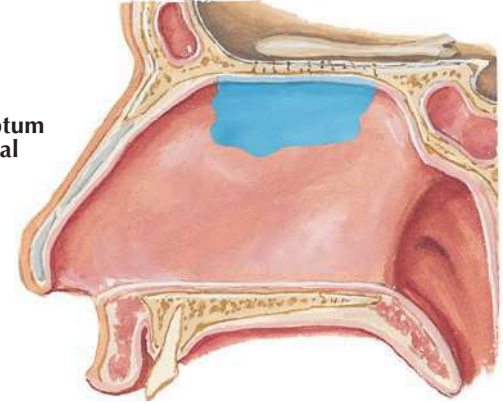
Voir aussi Planche 54, 62, 120

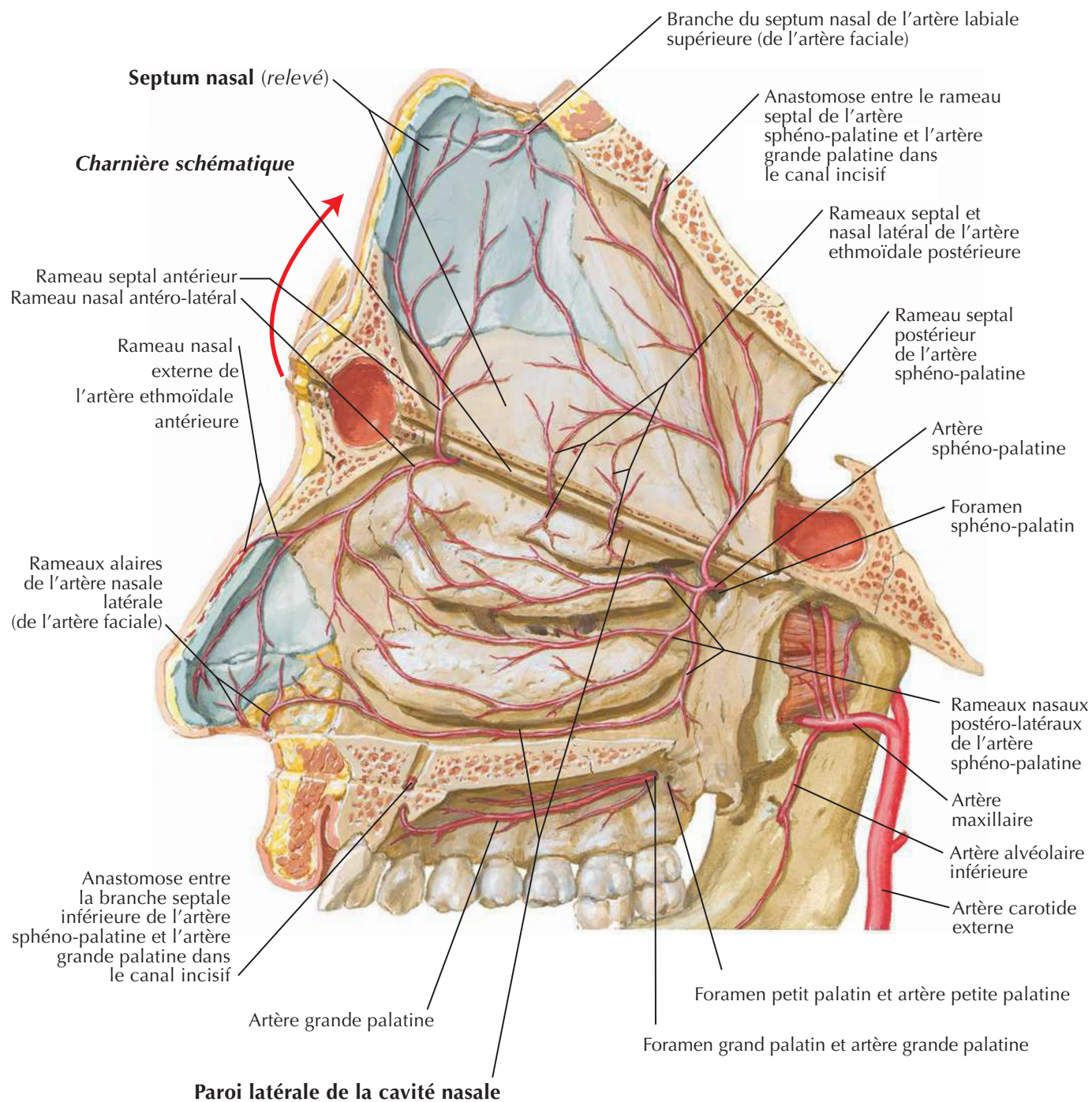
Topographie de la
muqueuse olfactive
(en bleu)

Paroi latérale
de la cavité
nasale



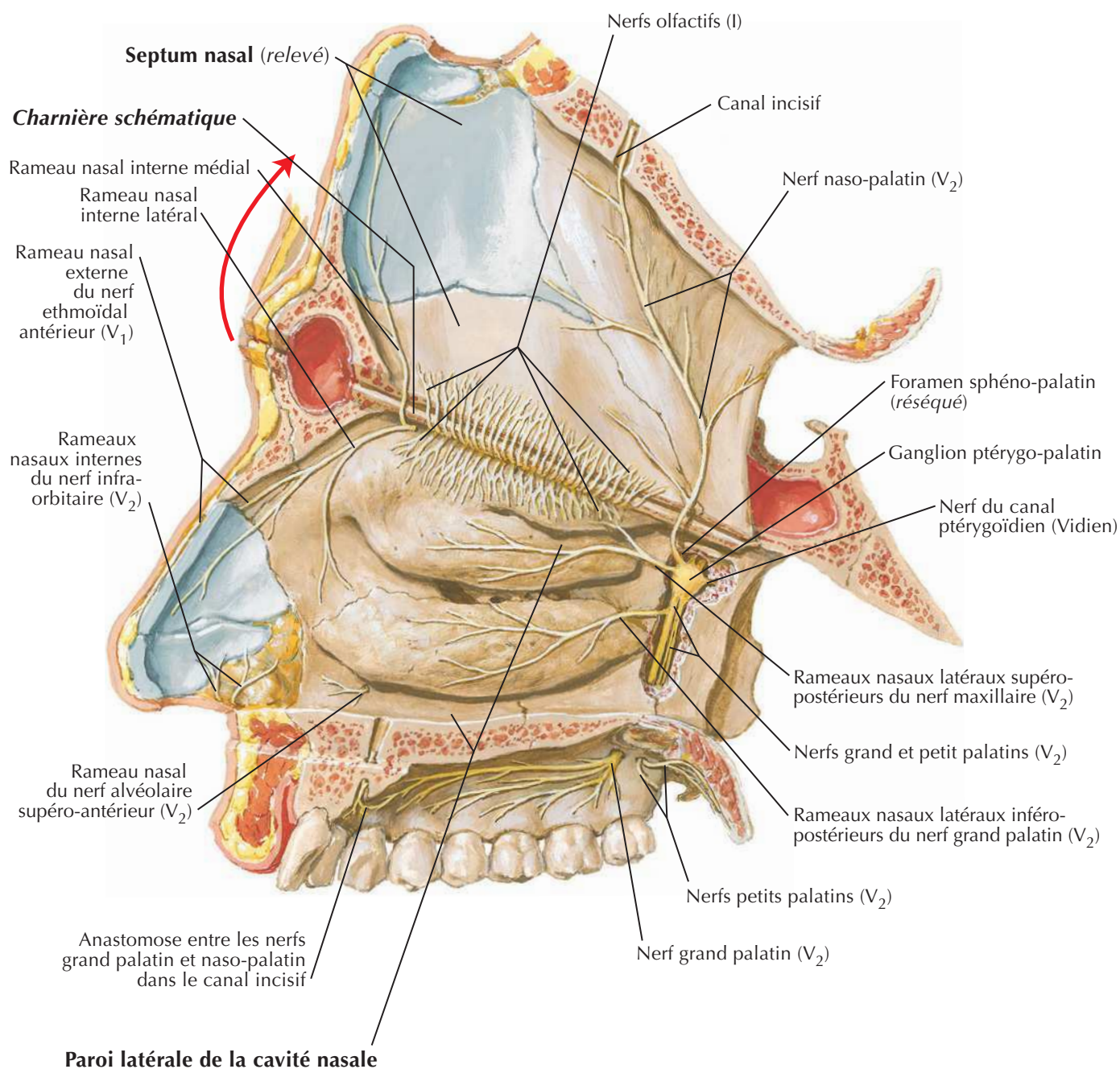
Septum
nasal



Artères de la cavité nasale : septum nasal relevéVoir aussi **Planche 57**

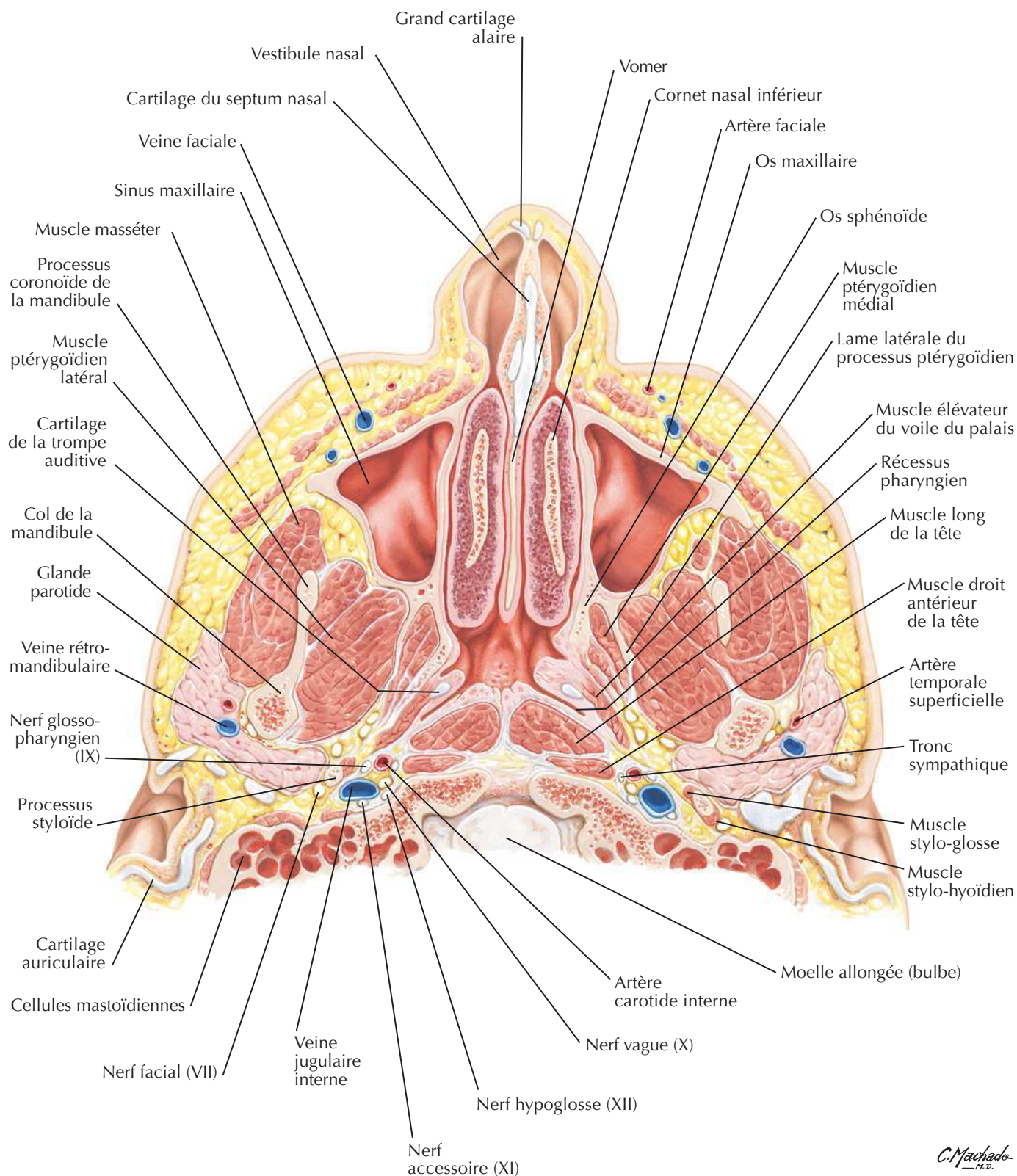
F. Netter M.D.

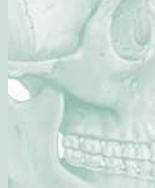Nerfs de la cavité nasale : septum nasal relevé

Voir aussi **Planche 52, 53**

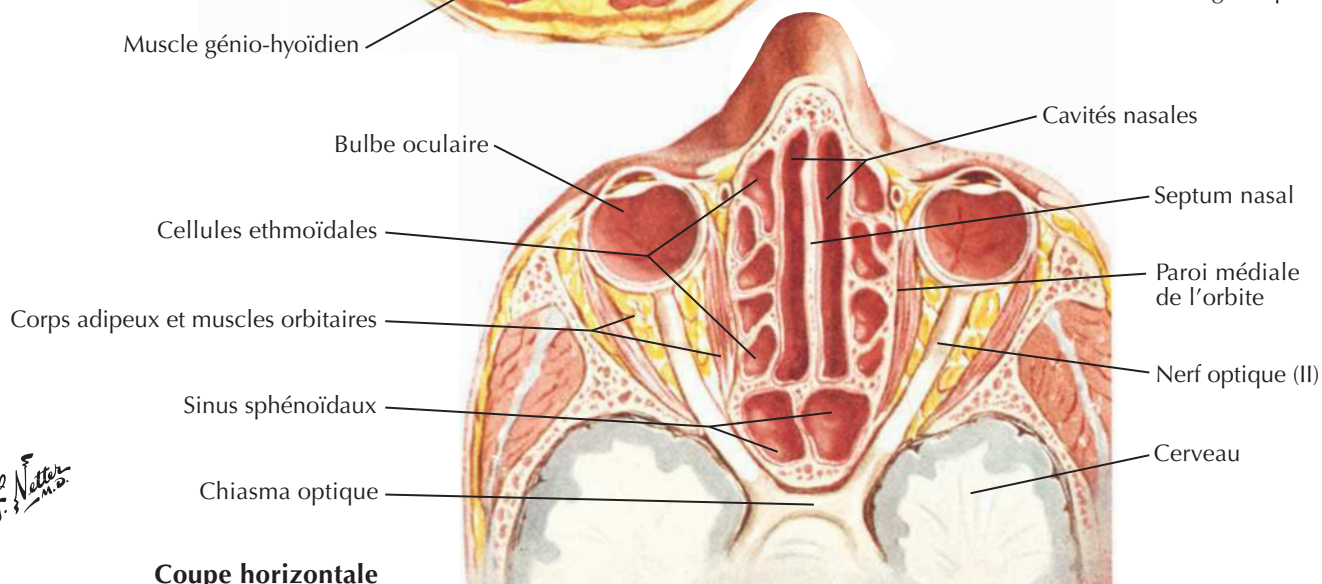
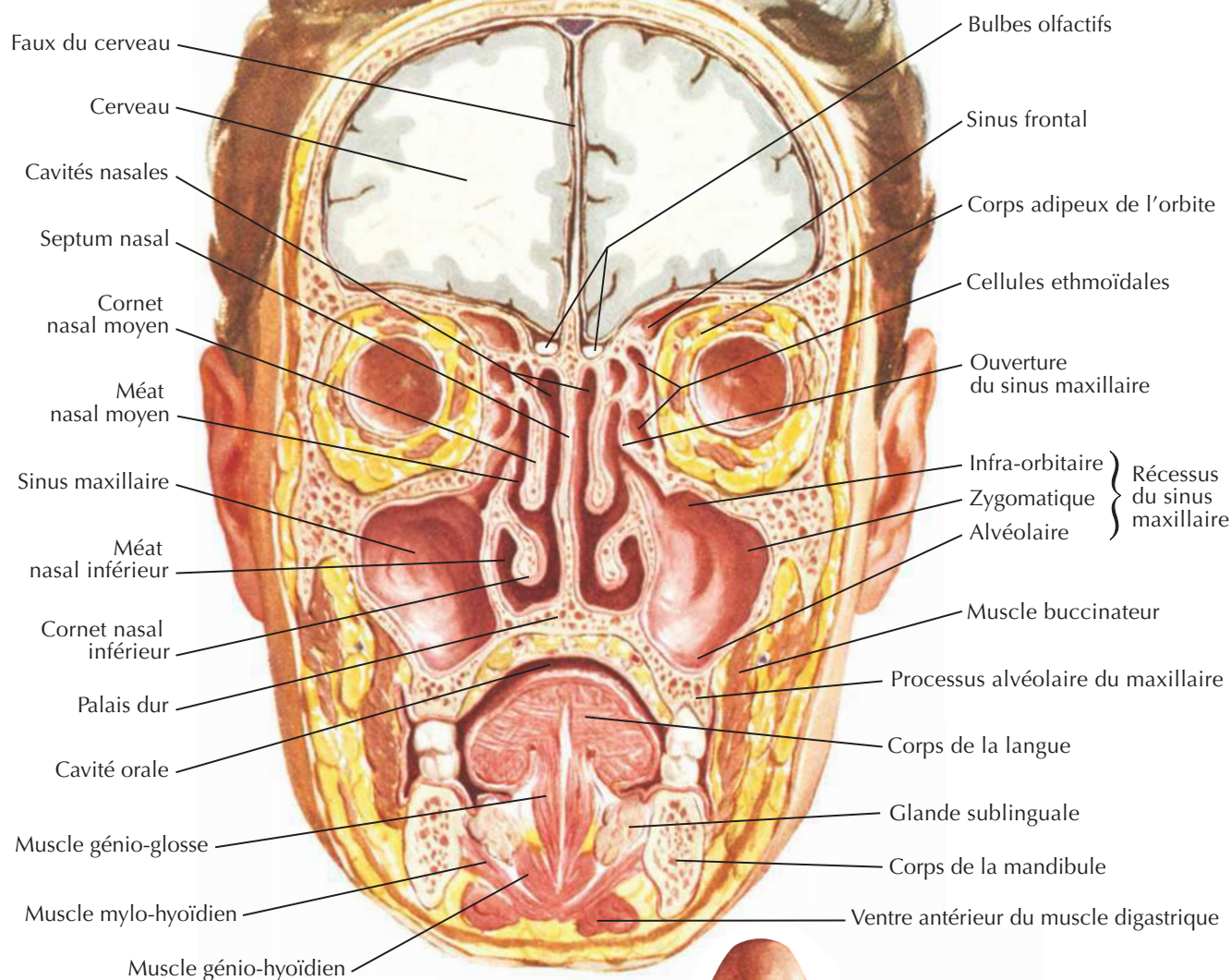
F. Netter

Nez et sinus maxillaire : coupe transversale

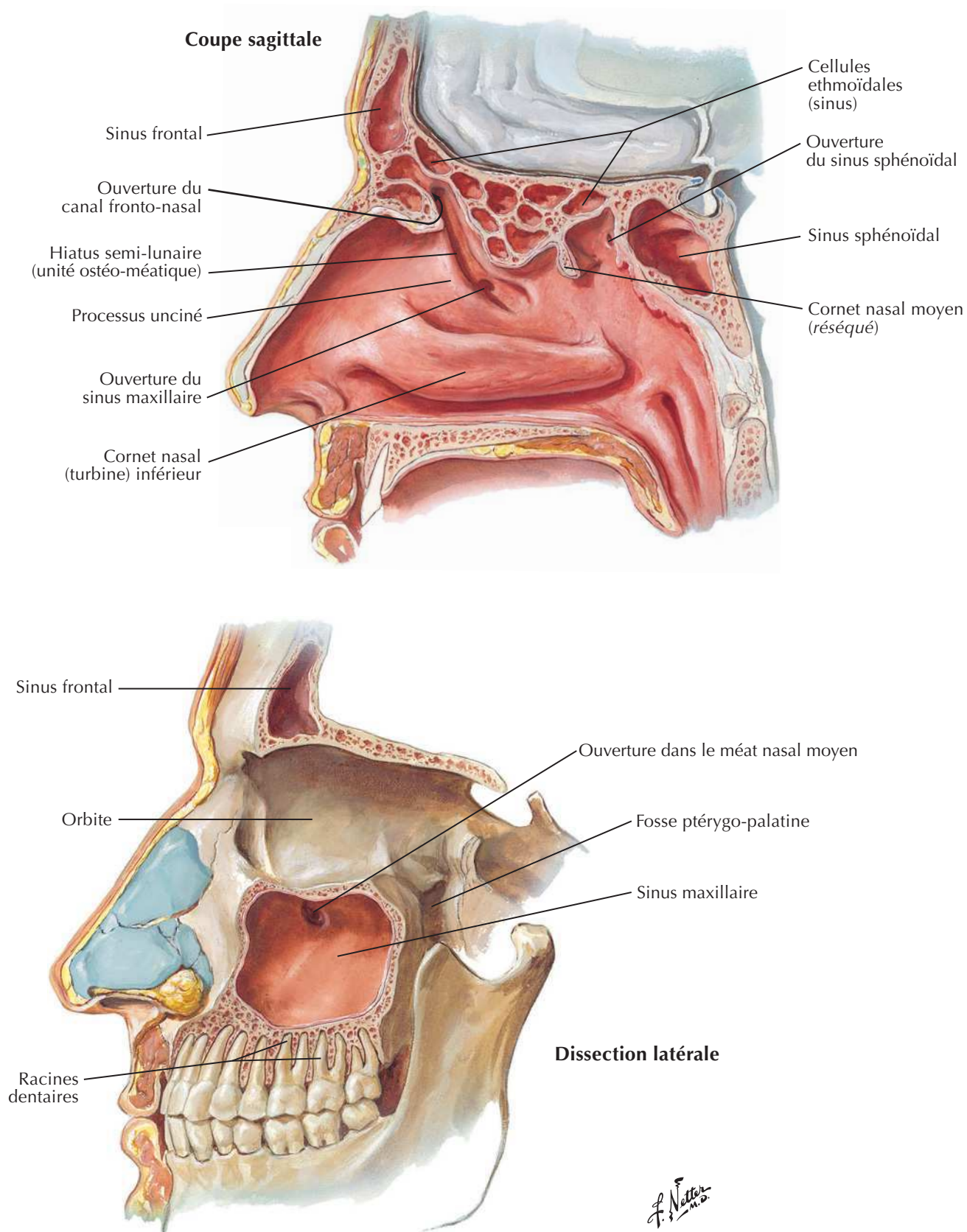




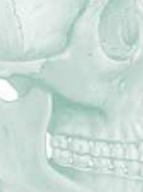Coupe coronale



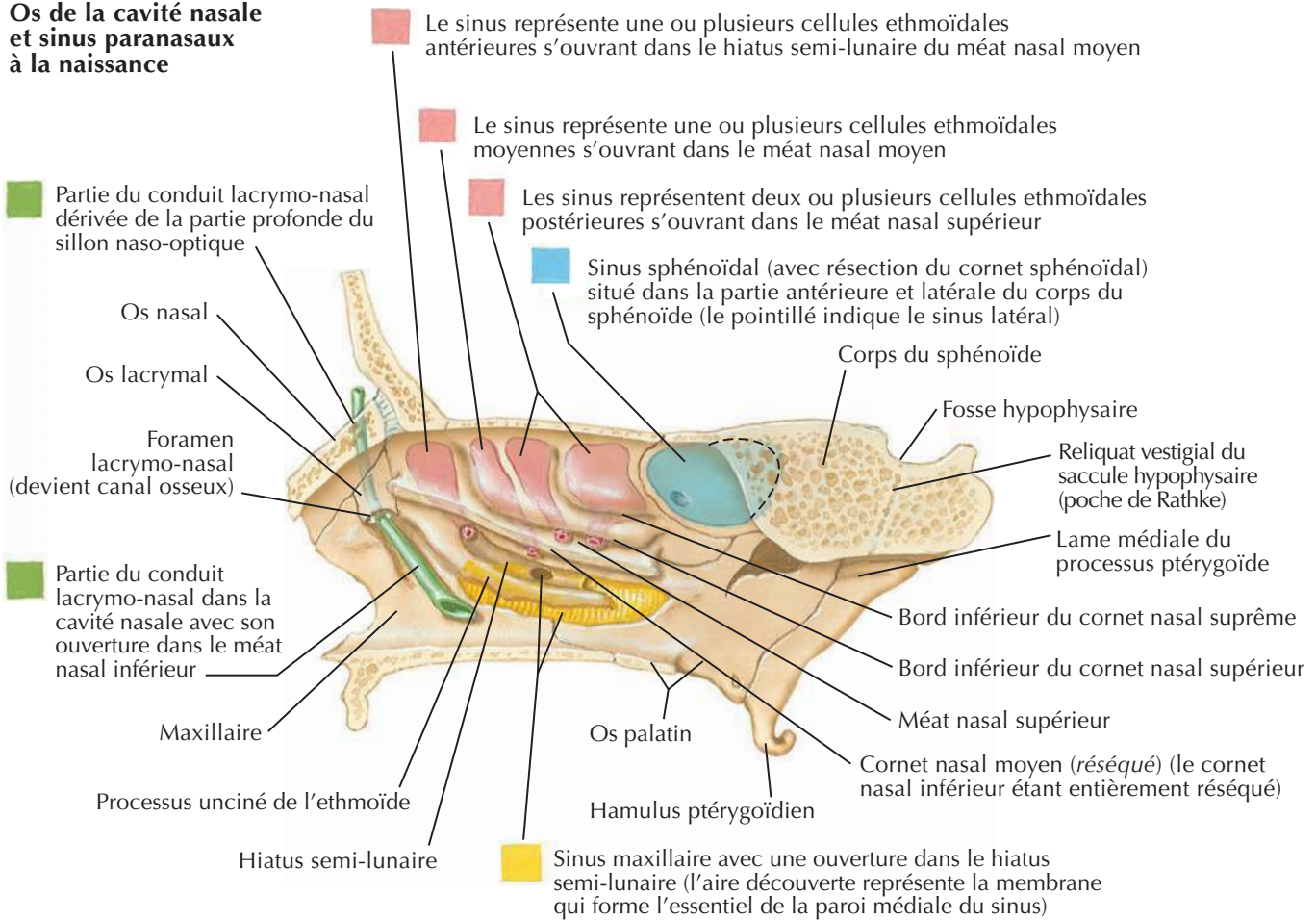
Coupe horizontale

Sinus paranasaux (suite)Voir aussi **Planche 52**

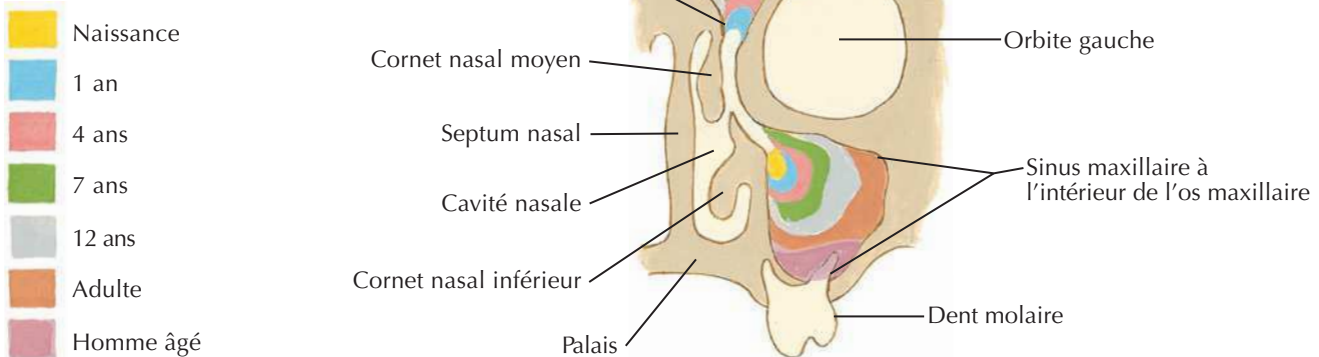
Sinus paranasaux : variations avec l'âge



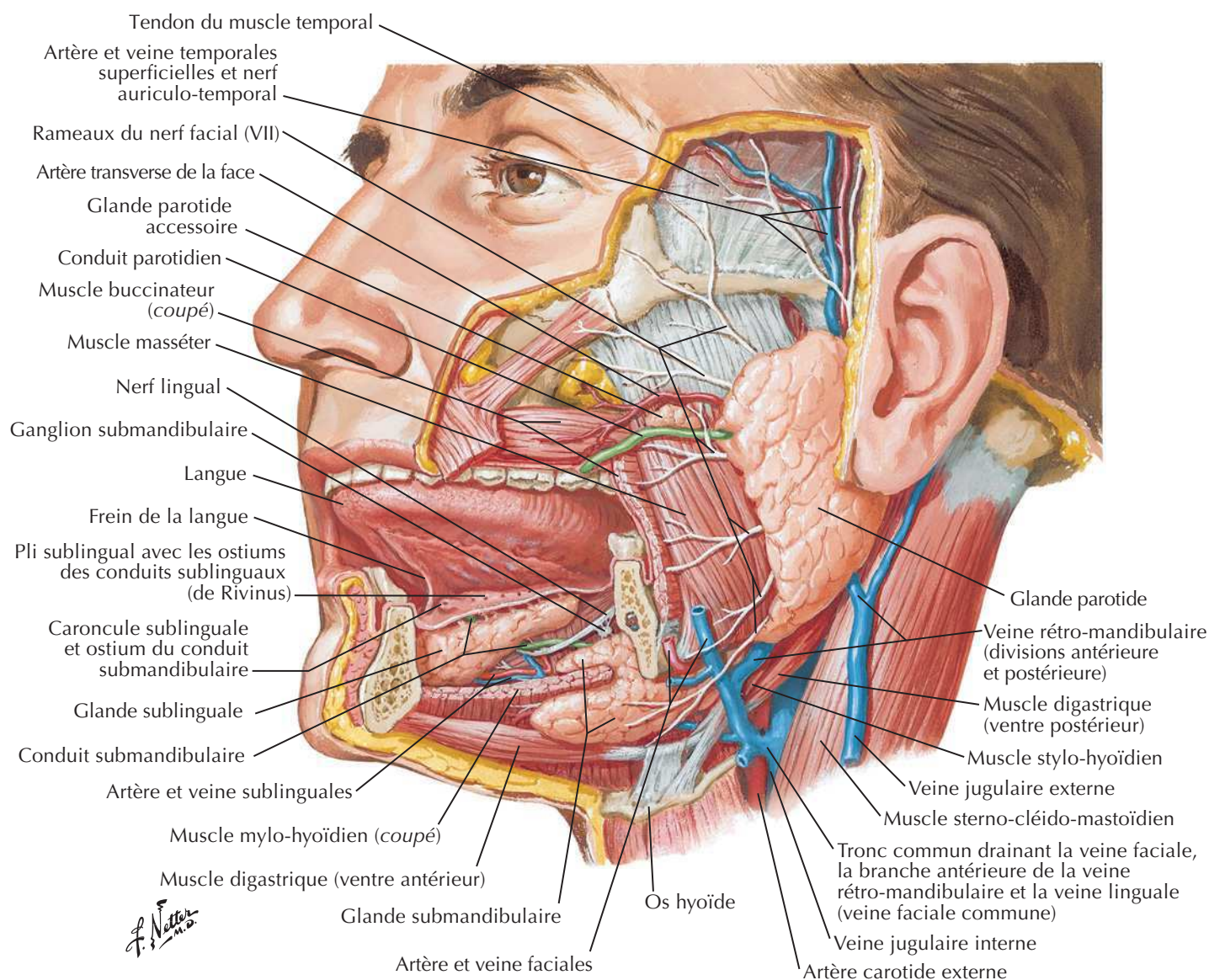
Os de la cavité nasale et sinus paranasaux à la naissance



Développement des sinus frontaux et maxillaires durant la vie



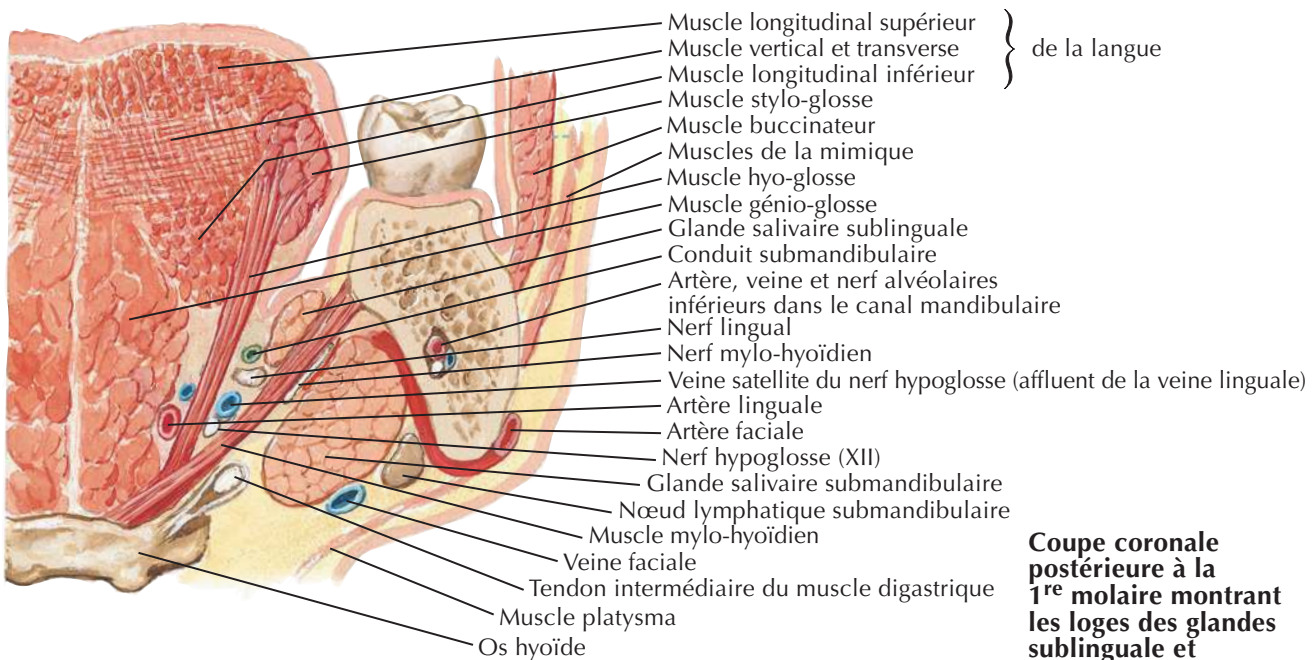
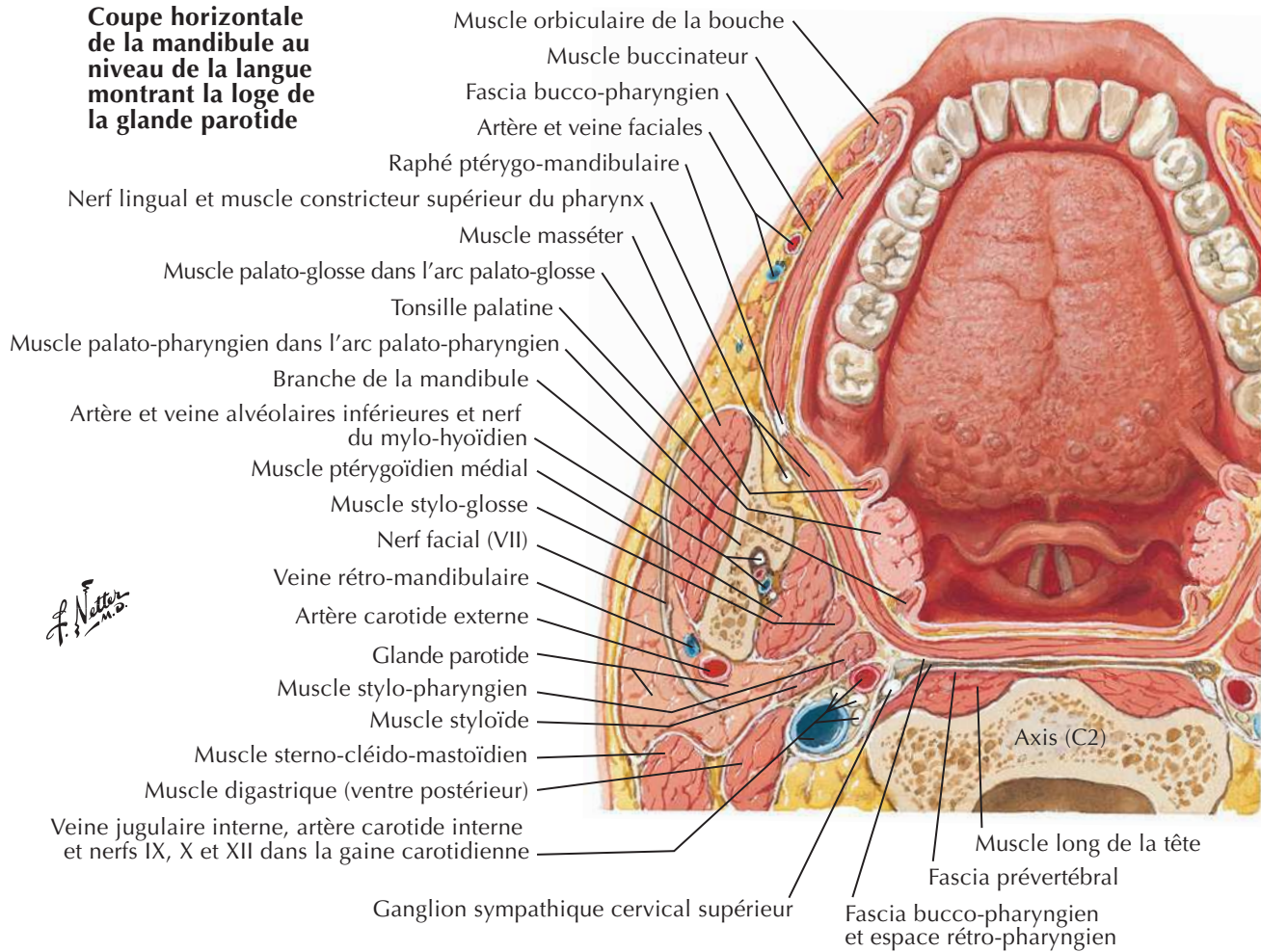
F. Netter M.D.

Glandes salivairesVoir aussi **Planche 24, 134, 135**

Langue et glandes salivaires : coupes



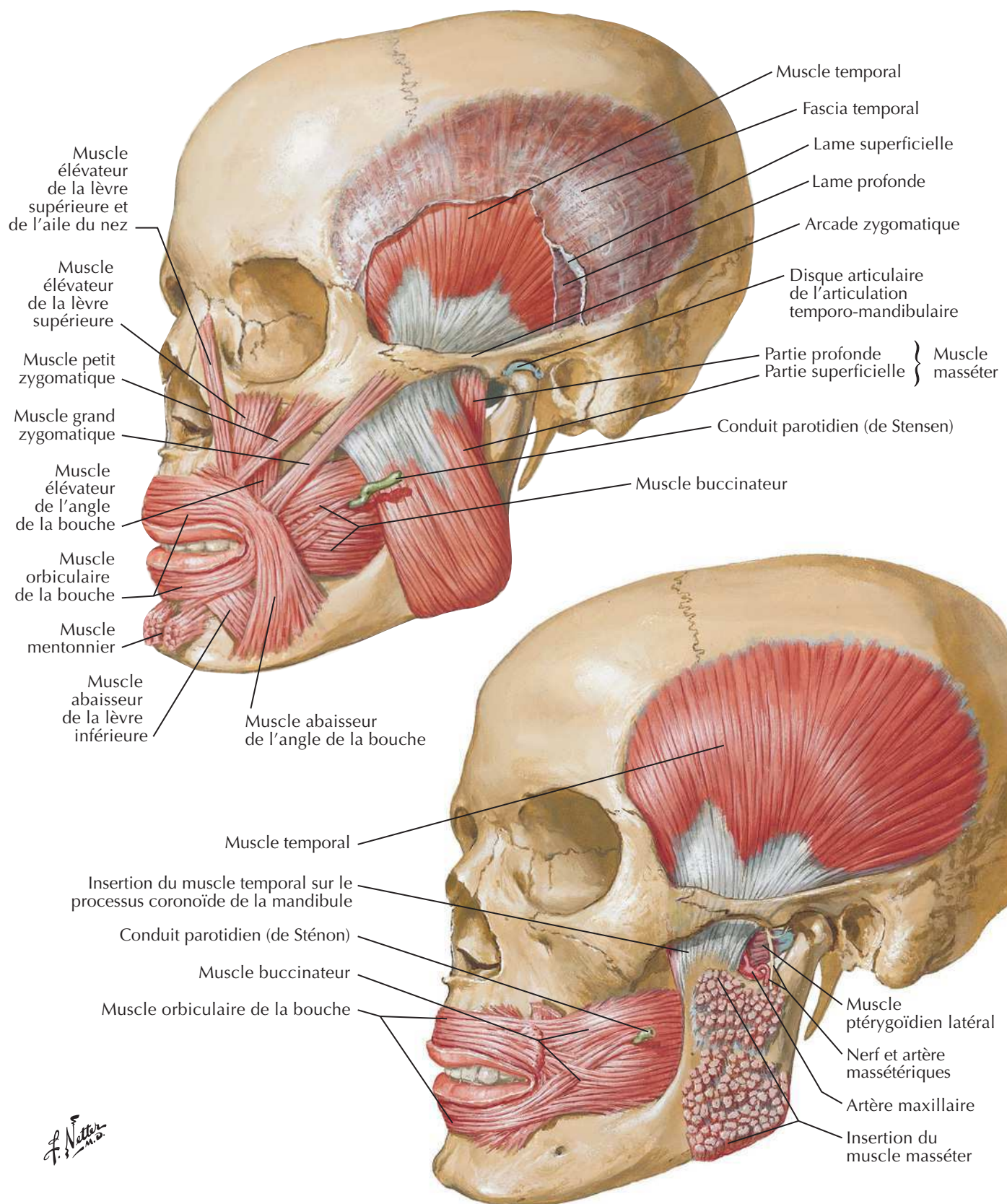
**Coupe horizontale
de la mandibule au
niveau de la langue
montrant la loge de
la glande parotide**



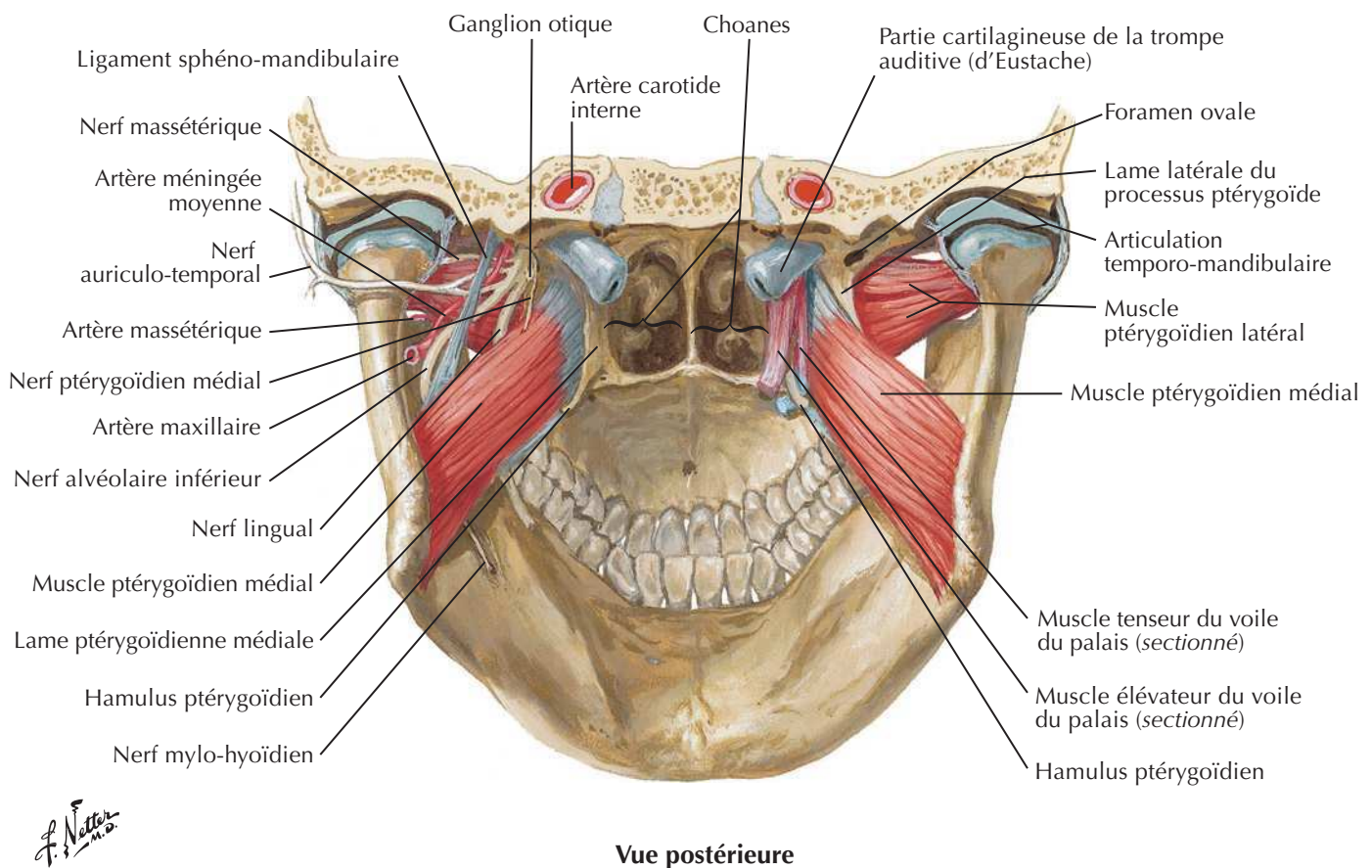
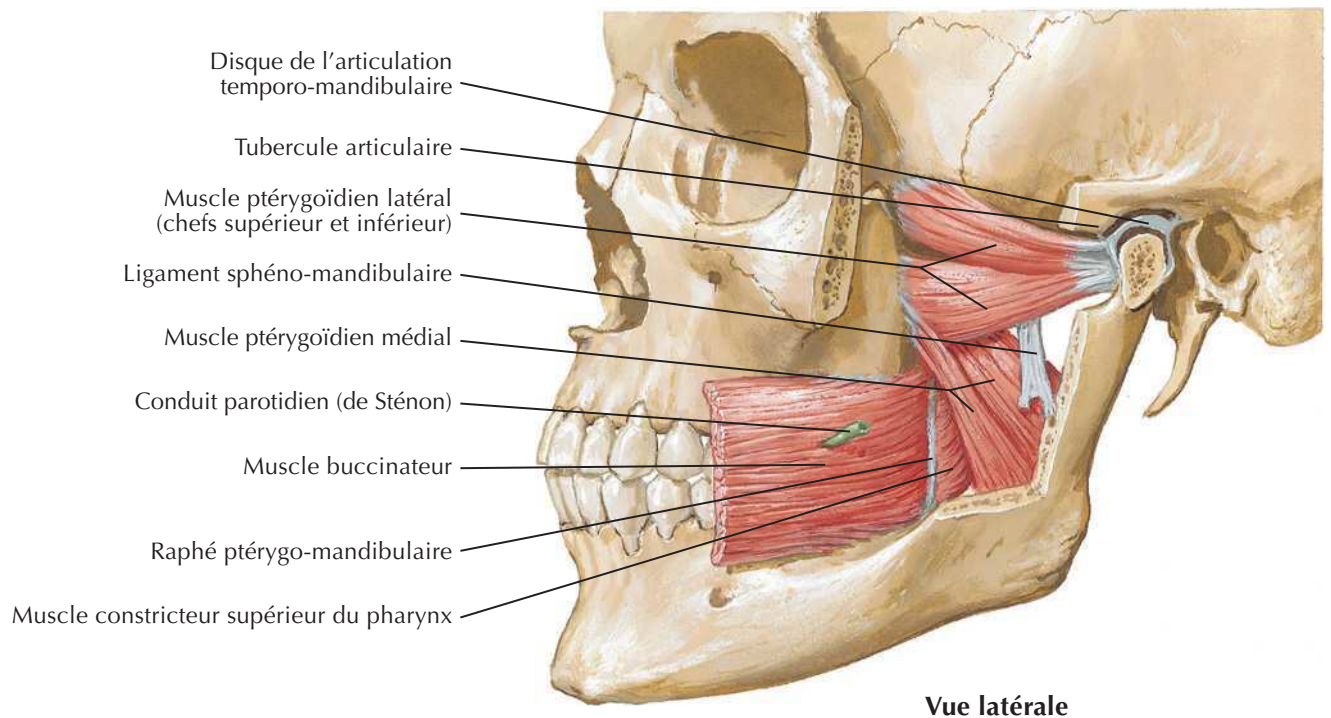
**Coupe coronale
postérieure à la
1^{re} molaire montrant
les loges des glandes
sublinguale et
submandibulaire**

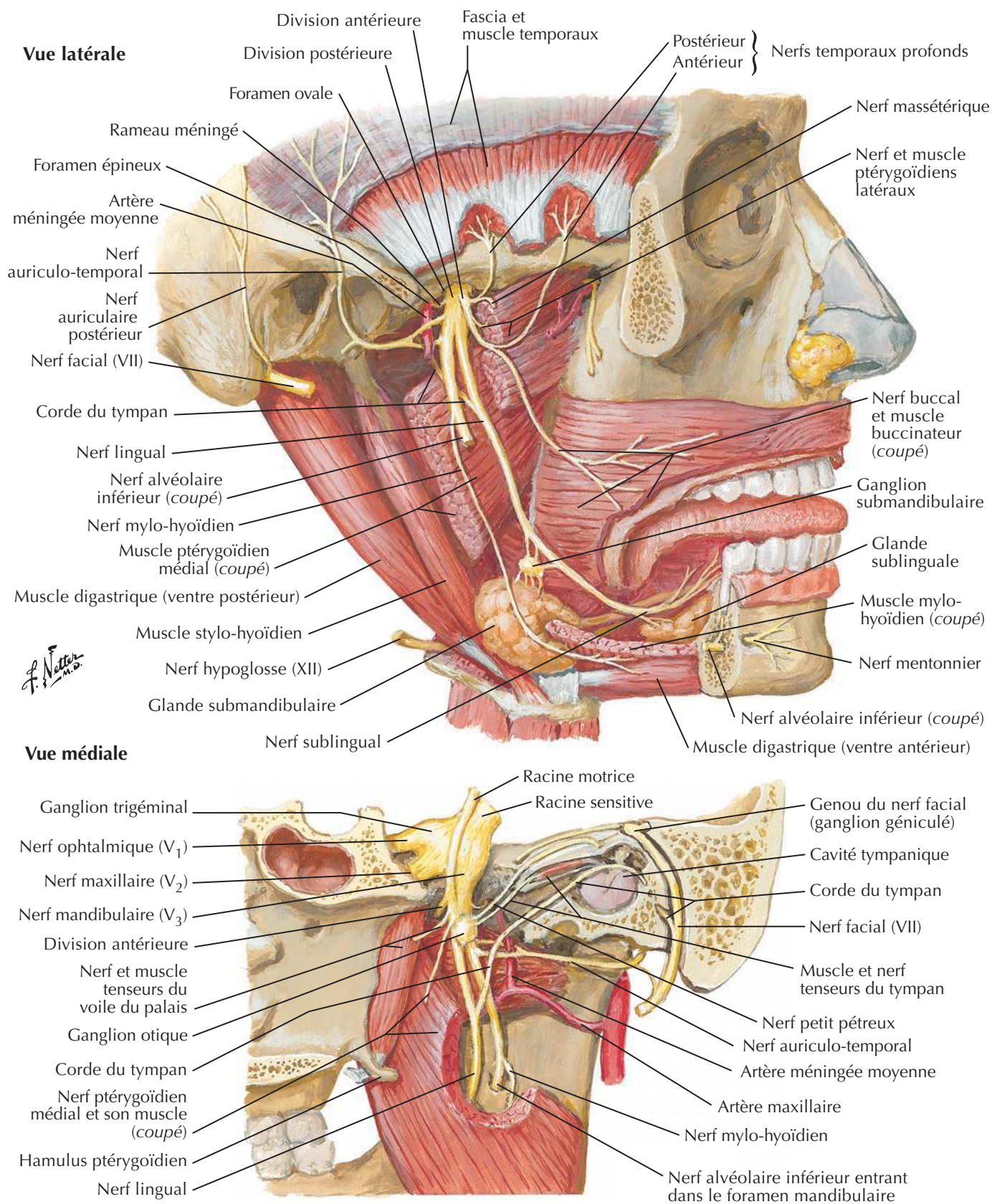
Muscles de la mastication

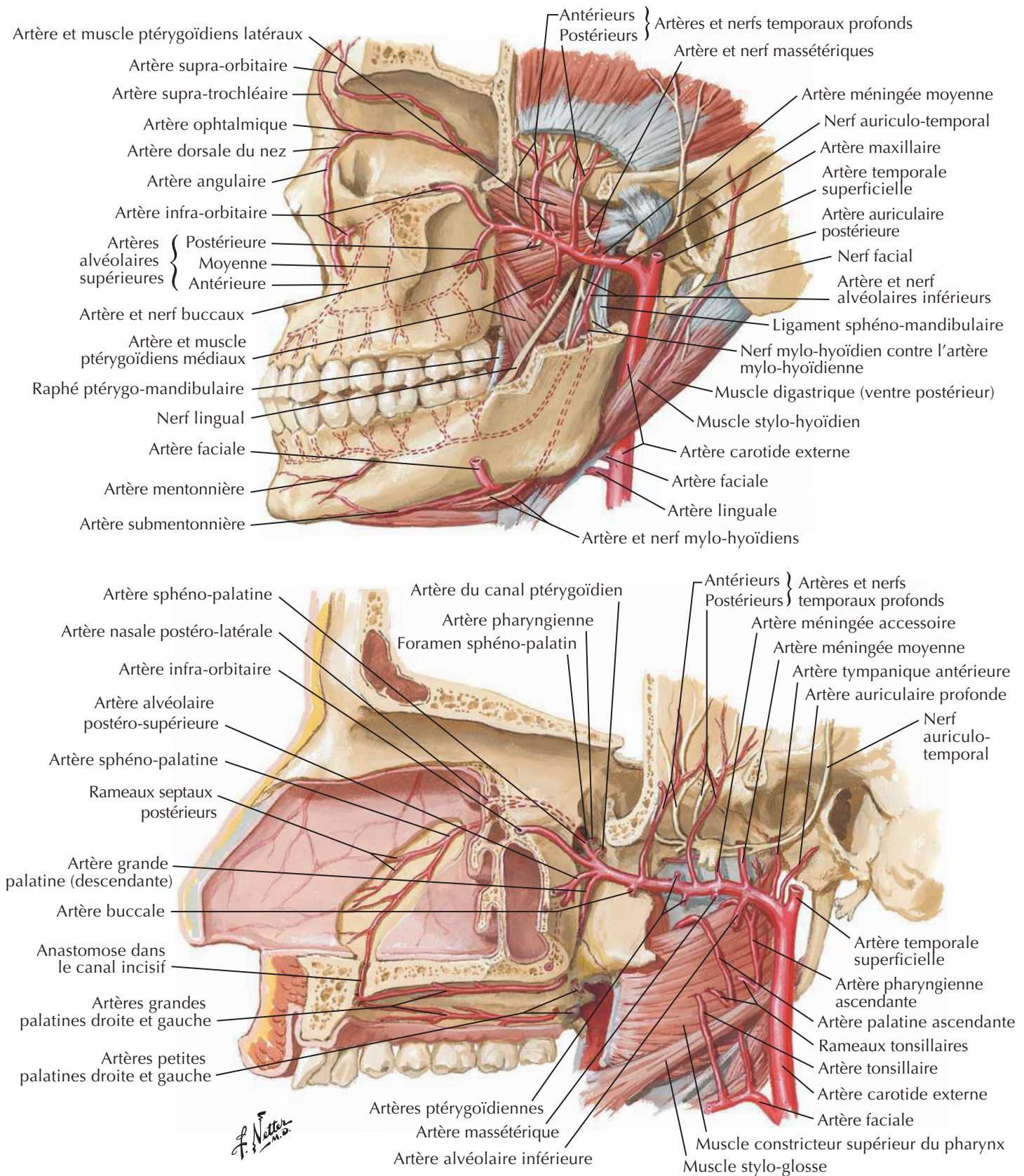
Pour les muscles de la face, voir **Planche 25**

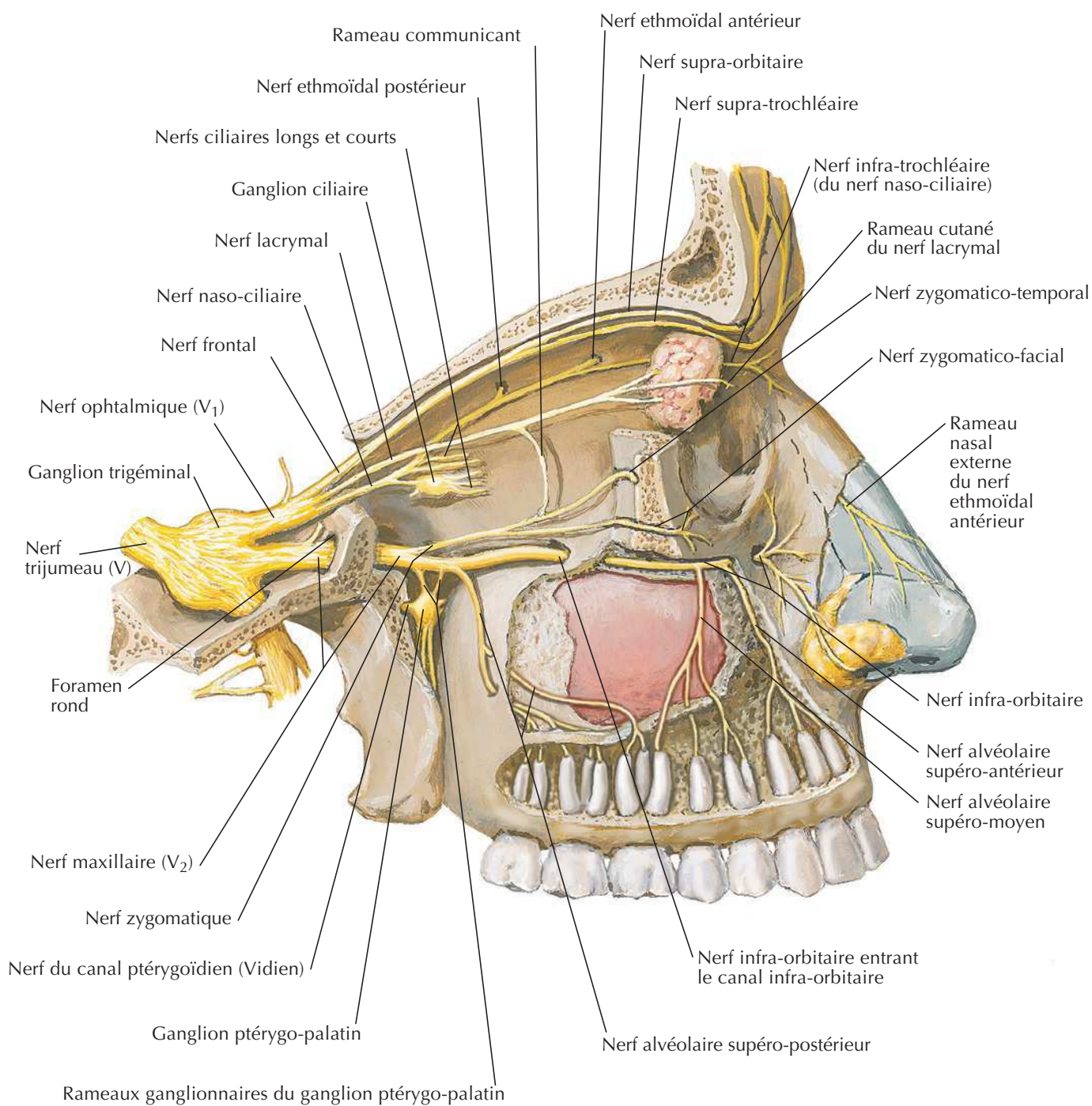


Muscles de la mastication (suite)

Voir aussi **Planches 18, 68**

Nerf mandibulaire (V₃)Voir aussi **Planches 71, 123**

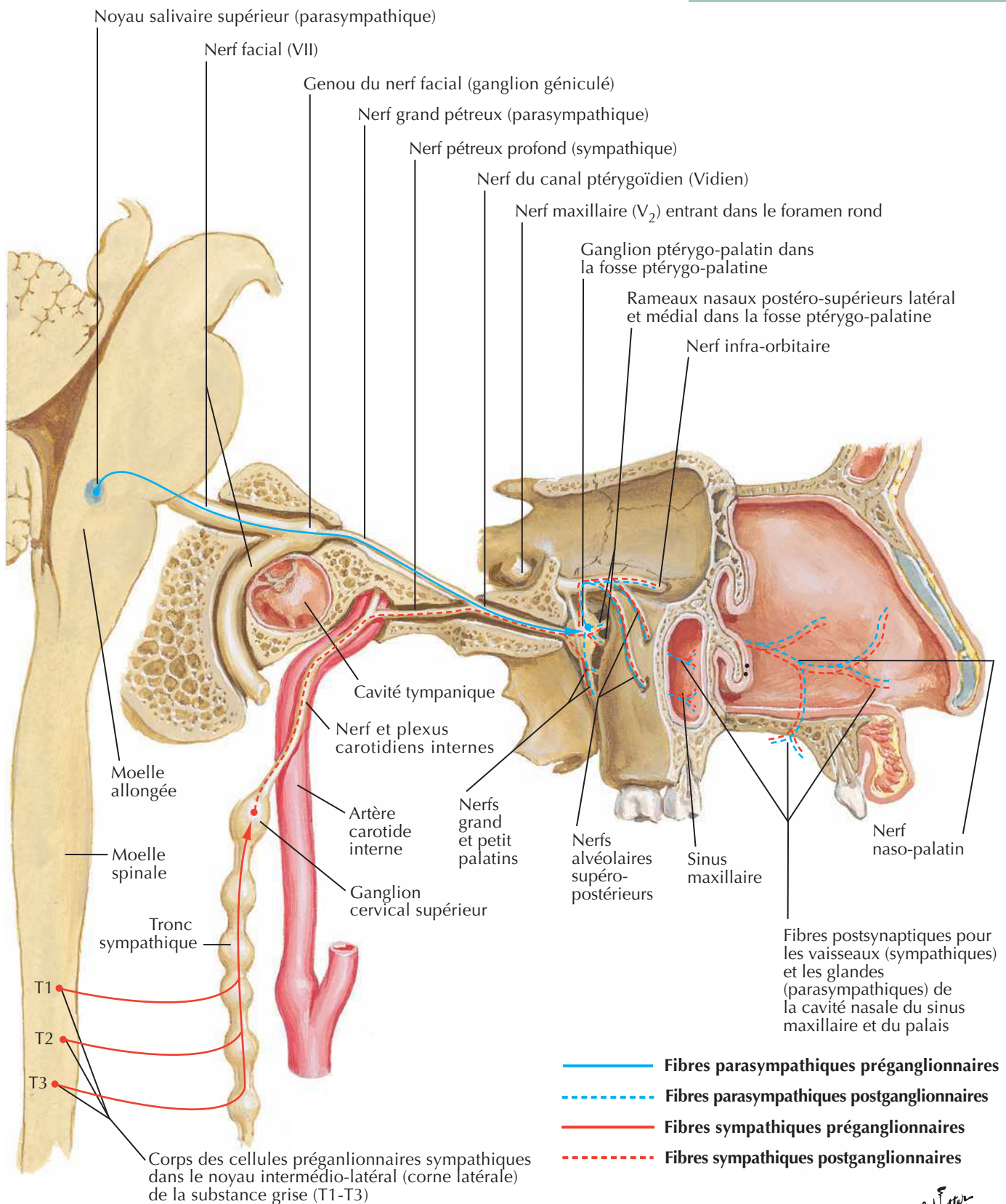
Voir aussi **Planches 34, 72**

Nerf ophtalmique (V₁) et maxillaire (V₂)Voir aussi **Planche 44**

F. Netter M.D.

Innervation autonome de la cavité nasale

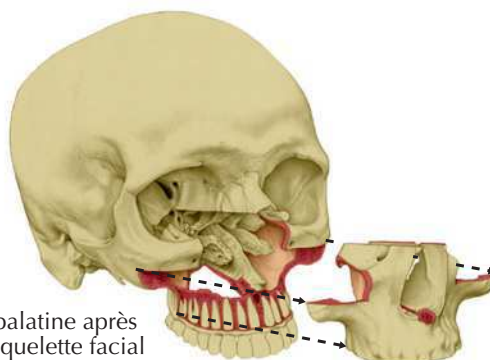
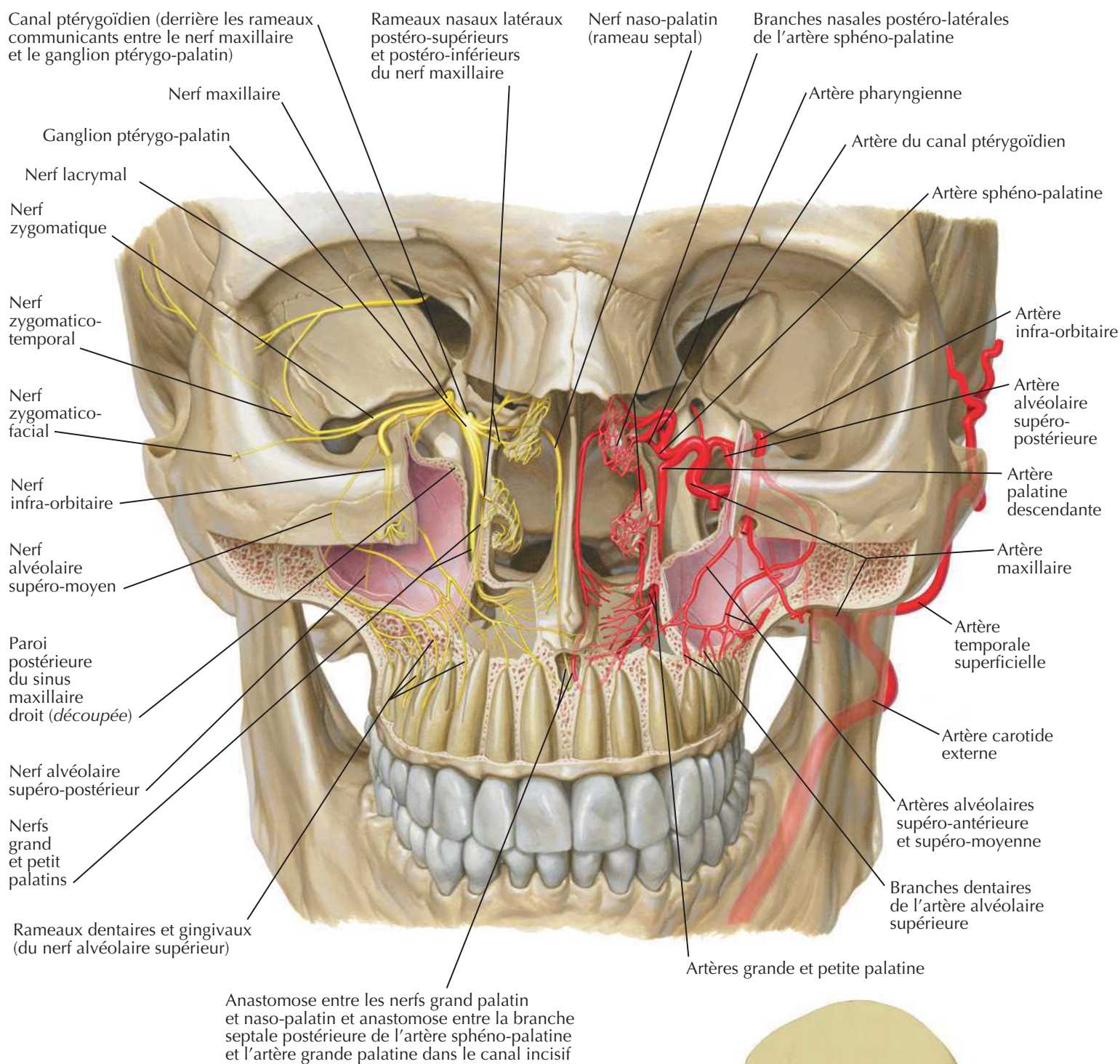
Voir aussi Planches 123, 132, 134



F. Netter M.D.

Fosse ptérygo-palatine

Voir aussi **Planches 39, 41, 52**

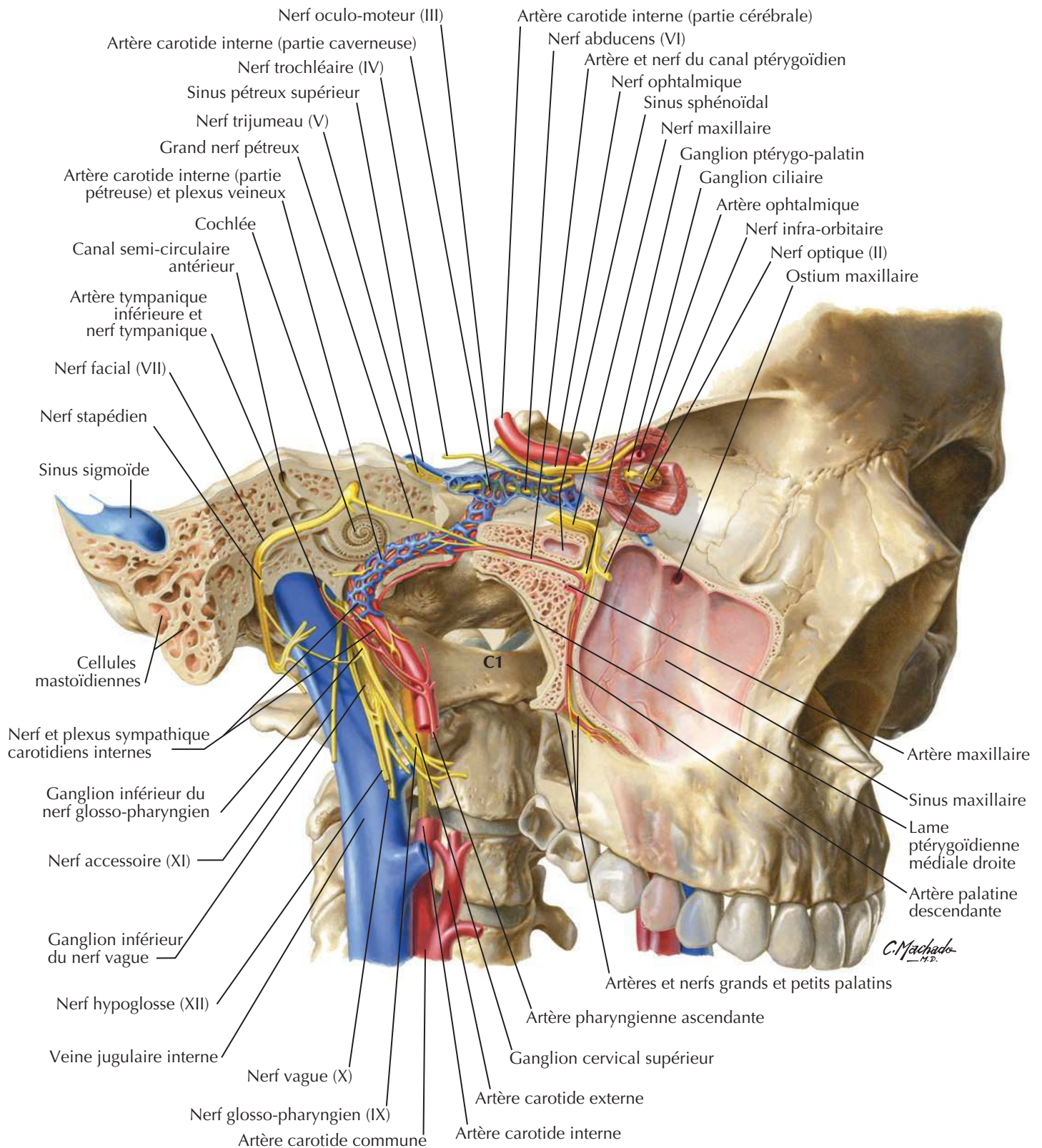


Vue antérieure de la fosse ptérygo-palatine après ablation de la partie maxillaire du squelette facial

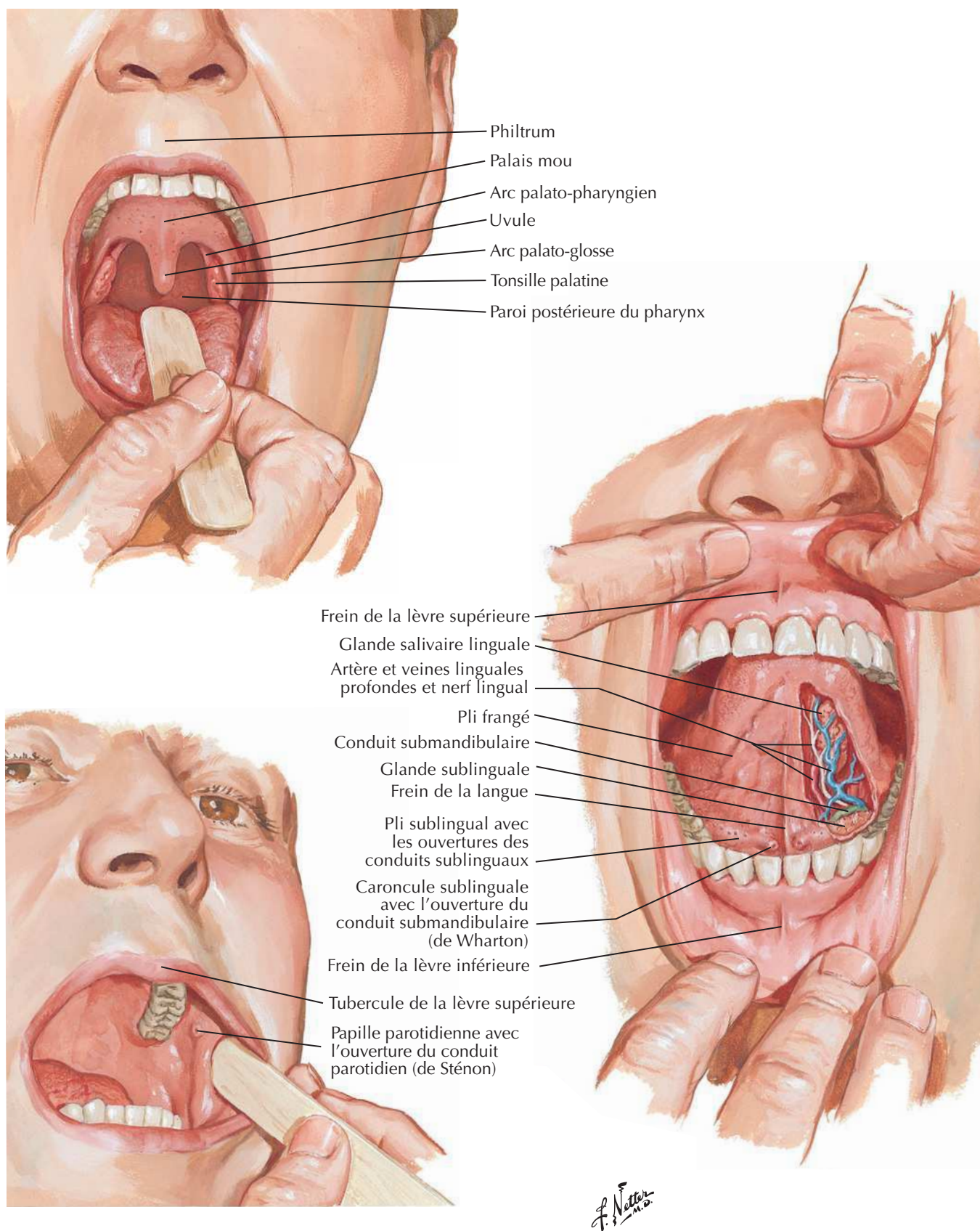
C. Machado
M.D.

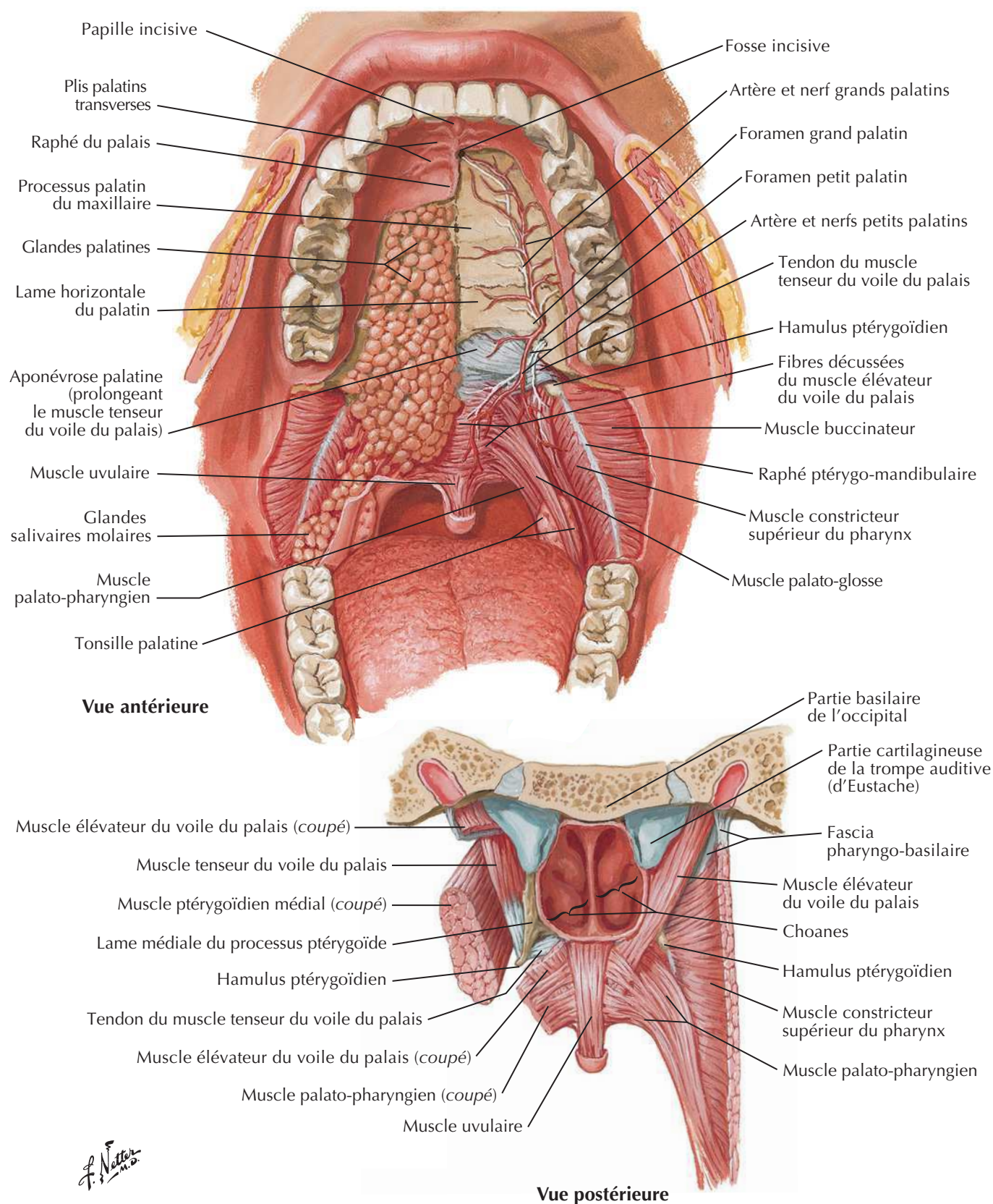
Trajet des nerfs et des vaisseaux de la base du crâne

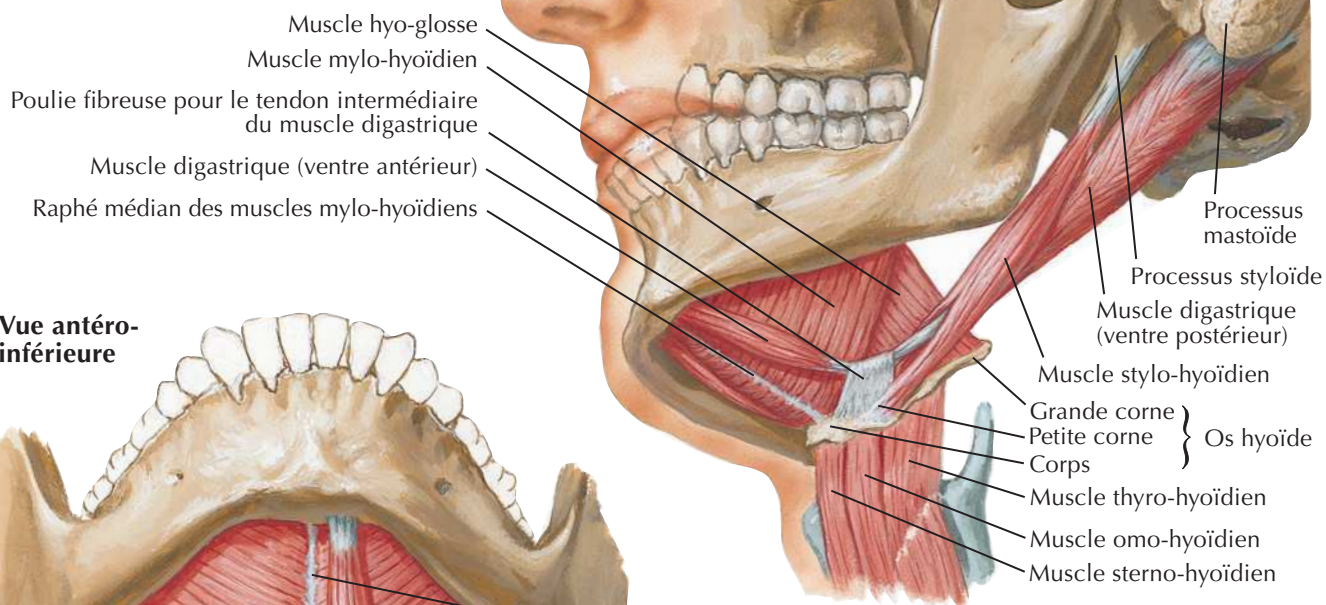
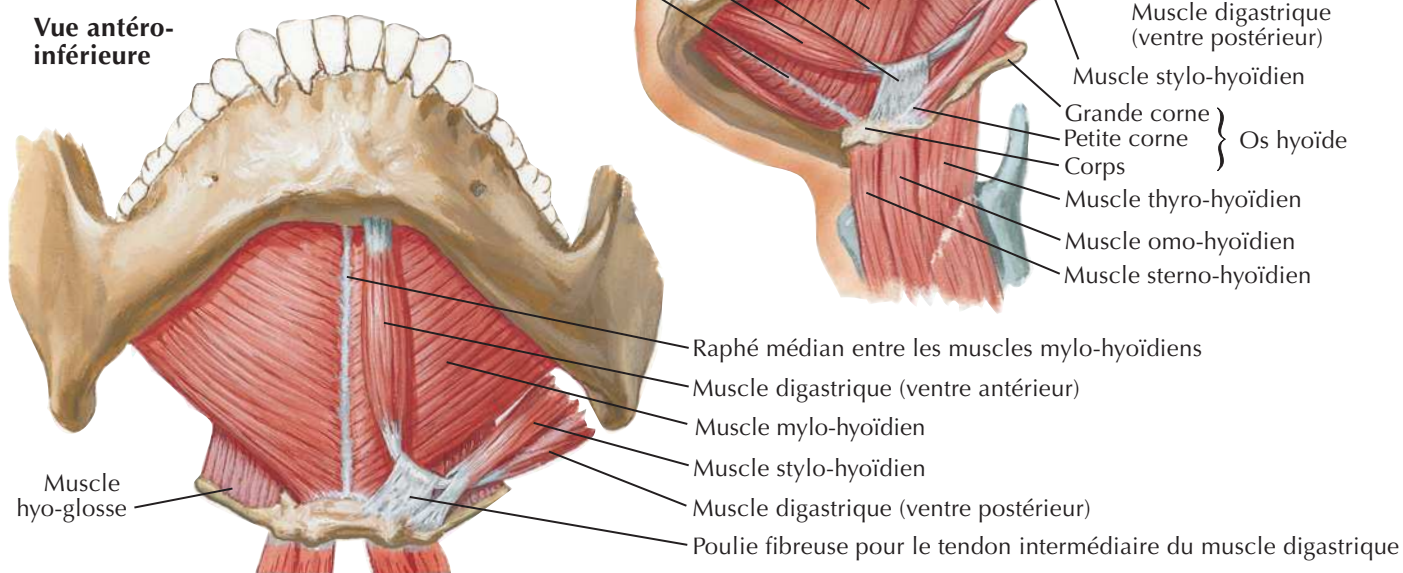
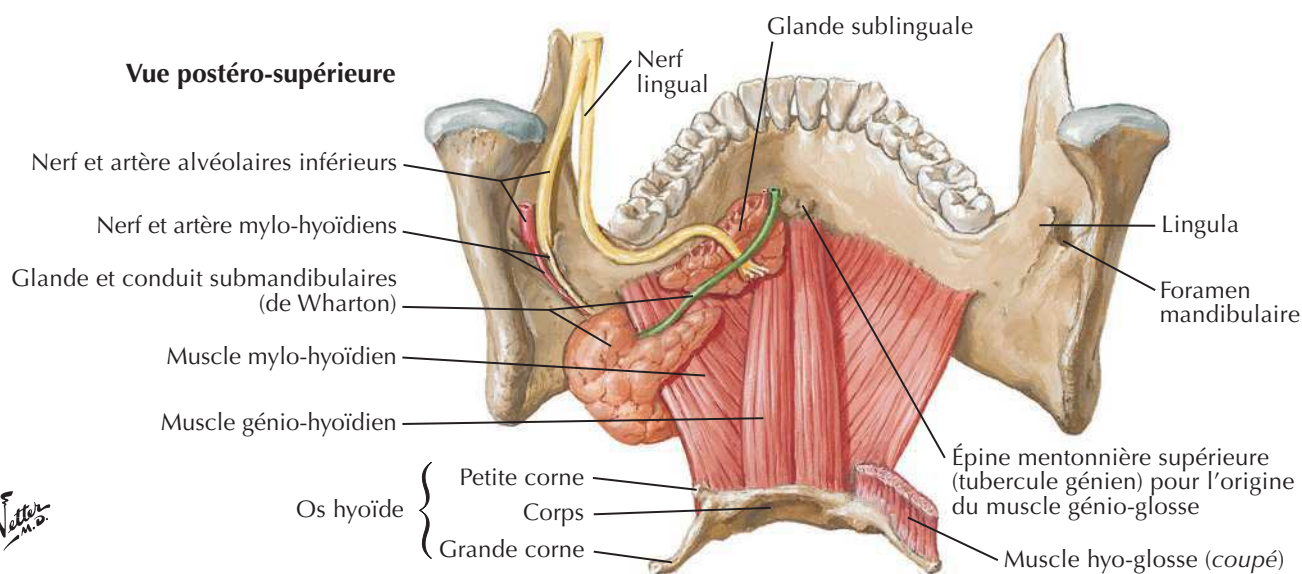
Voir aussi Planches 105, 132, 137



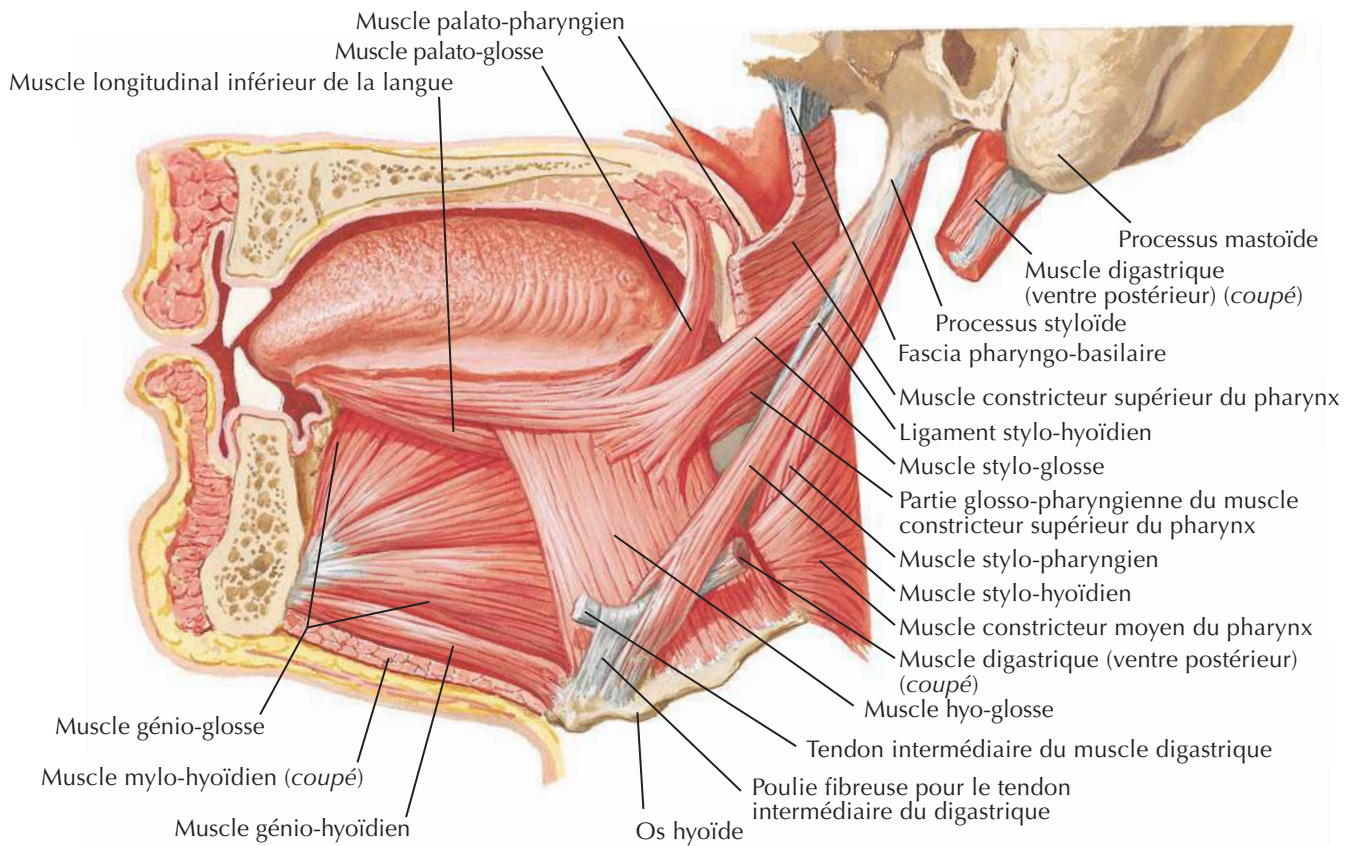
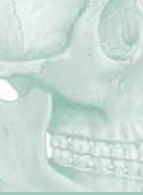Examen de la cavité orale



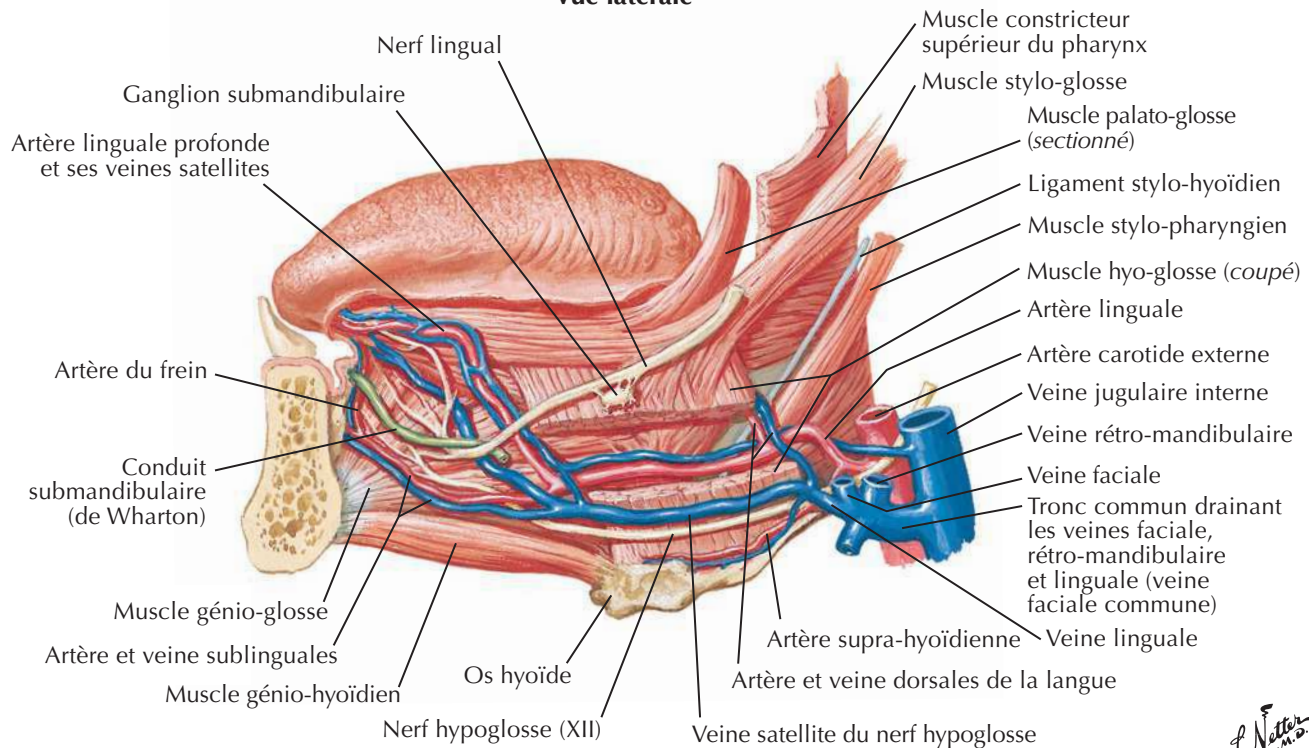


Plancher de la cavité oraleVoir aussi **Planche 28****Vue latérale et légèrement inférieure****Vue antéro-inférieure****Vue postéro-supérieure**

F. Netter M.D.

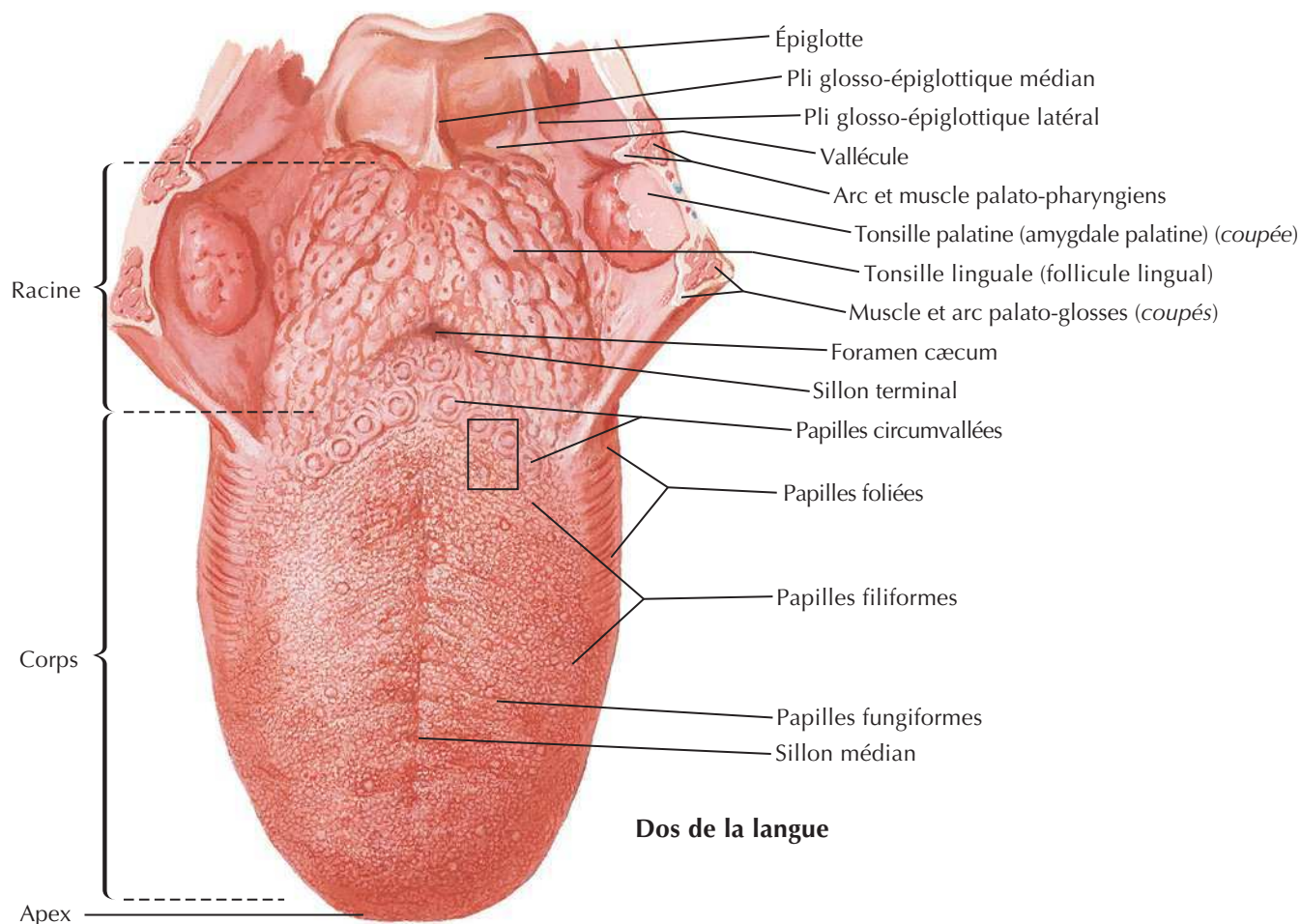


Vue latérale



F. Netter M.D.

Langue (suite)



Dos de la langue

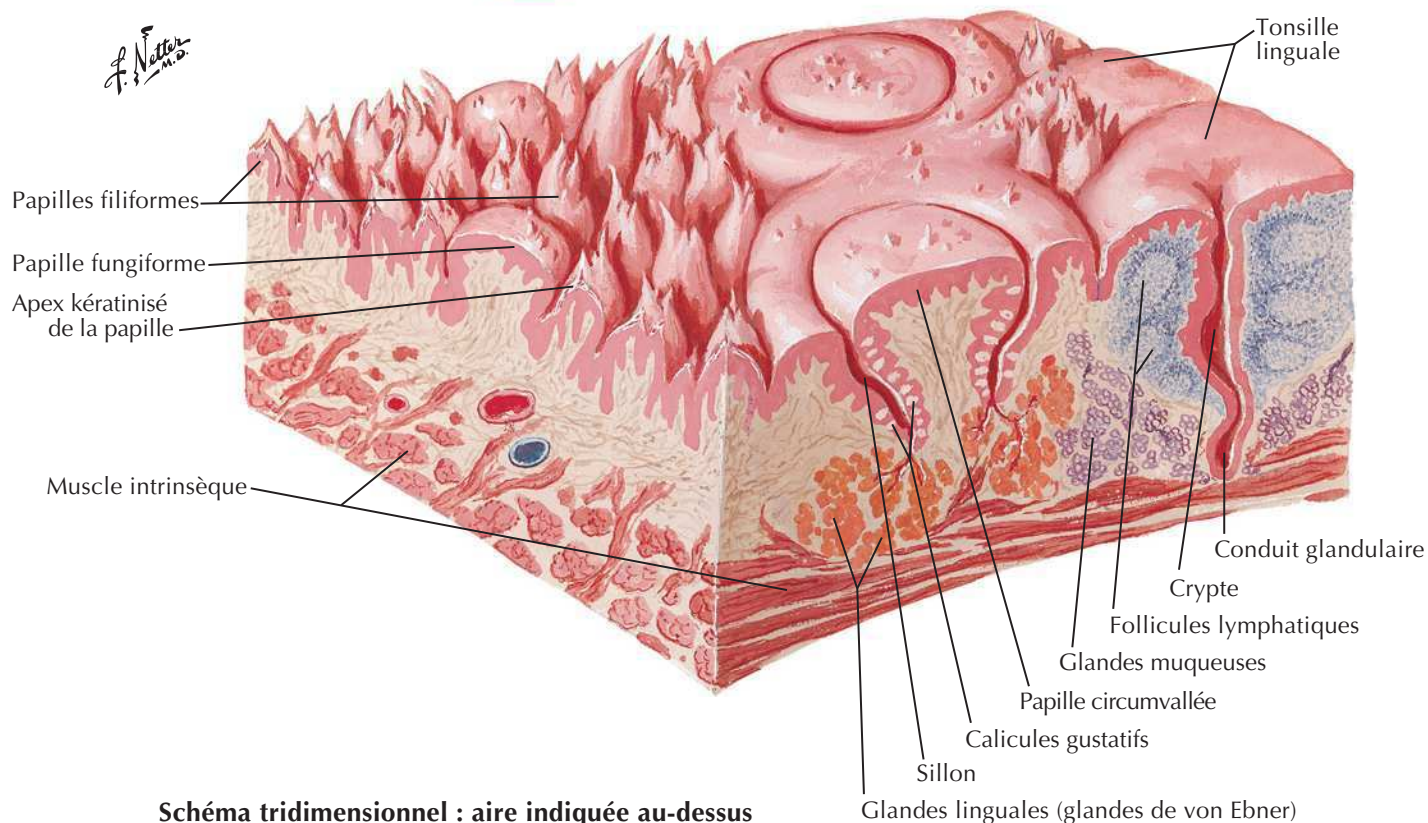


Schéma tridimensionnel : aire indiquée au-dessus

The image contains three anatomical diagrams of the human head, illustrating the distribution of cranial nerves V, VII, IX, and X for general and gustatory sensation. The diagrams are color-coded to match the legend:

- Red:** Nerve trijumeau (V)
- Blue:** Nerve glosso-pharyngien (IX)
- Orange:** Nerve vague (X)
- Green:** Nerve facial (VII)

Top Diagram (Superior View of Maxilla):

- Trijumeau (V) (maxillaire V₂):**
 - Via les nerfs alvéolaires supérieurs
 - Via le ganglion ptérygo-palatin et les nerfs grand et petit palatins
- Facial (VII) (nerf intermédiaire de Wrisberg):**
 - Via le nerf grand pétreux, le ganglion ptérygo-palatin et les nerfs grand et petit palatins
- Glosso-pharyngien (IX):**
 - Via le plexus pharyngien
 - Via les rameaux tonsillaires
 - Sensibilité gustative générale via les rameaux linguaux

Bottom Left Diagram (Inferior View of Mandible):

- Vague (X):**
 - Via la branche interne du nerf laryngé supérieur
- Glosso-pharyngien (IX):**
 - Via le plexus pharyngien
 - Via les rameaux tonsillaires
 - Sensibilité gustative générale via les rameaux linguaux
- Vague (X) et glosso-pharyngien (IX):**
 - Via le plexus pharyngien
- Vague (X):**
 - Via la branche interne du nerf laryngé supérieur
- Trijumeau (V) (mandibulaire V₃):**
 - Via le nerf lingual
- Facial (VII) (nerf intermédiaire de Wrisberg):**
 - Le goût via la corde du tympan

Bottom Right Diagram (Lateral View of Head):

- Trijumeau (V) (maxillaire V₂):**
 - Via le rameau pharyngien du ganglion ptérygo-palatin
- Facial (VII) (nerf intermédiaire):**
 - Via le nerf grand pétreux et le ganglion ptérygo-palatin
- Trijumeau (V) (maxillaire V₂):**
 - Via le ganglion ptérygo-palatin et les nerfs grand et petit palatins
 - Via les nerfs alvéolaires supérieurs
- Trijumeau (V) (mandibulaire V₃):**
 - Via le nerf buccal
 - Via le nerf alvéolaire inférieur

Dents

Voir aussi **Planches 40, 41, 57**

**Dents
déciduales :**
âge moyen
d'apparition

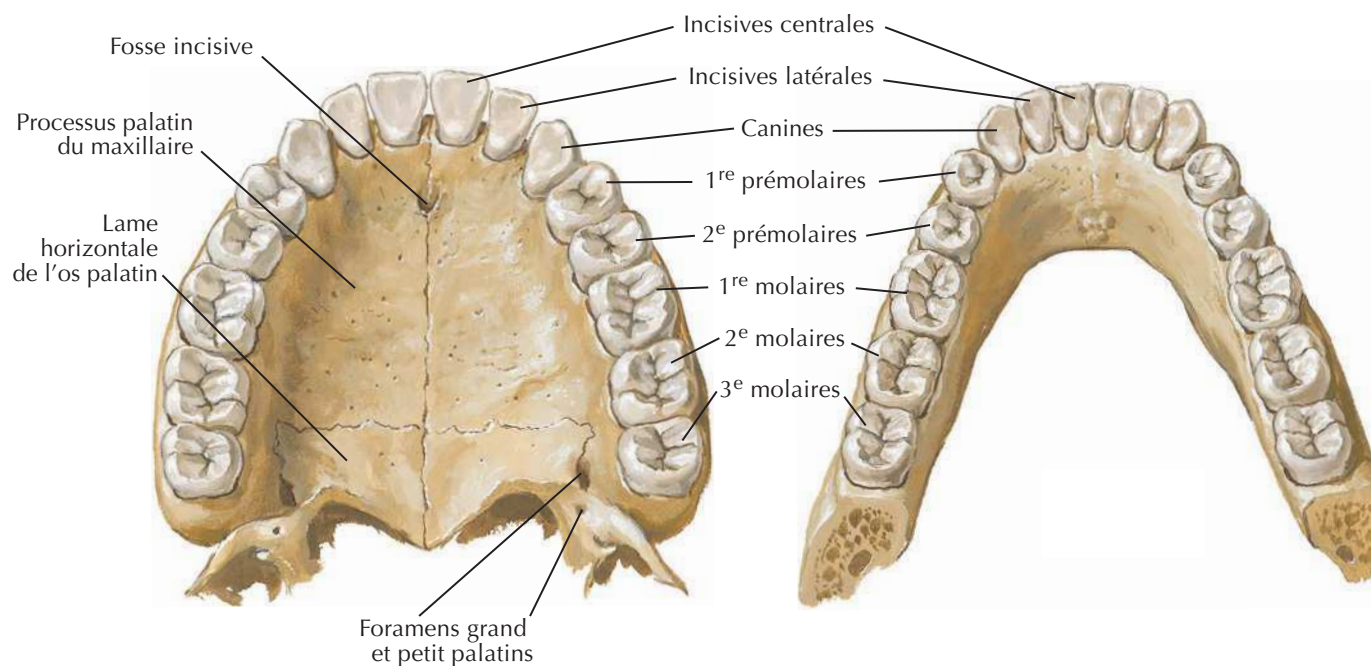
**Dents
permanentes
(en bleu) :**
âge moyen
d'apparition

Incisive centrale
(8-10 mois)
Incisive latérale
(8-10 mois)
Canine (cuspide)
(16-20 mois)
1^{re} molaire
(15-21 mois)
2^e molaire
(20-24 mois)

2^e molaire
(20-24 mois)
1^{re} molaire
(15-21 mois)
Canine (cuspide)
(15-21 mois)
Incisive latérale
(15-21 mois)
Incisive centrale
(6-9 mois)

Incisive centrale (7 ans)
Incisive latérale (8 ans)
Canine (11-12 ans)
1^{re} prémolaire (9 ans)
2^e prémolaire (10 ans)
1^{re} molaire (6 ans)
2^e molaire (12-13 ans)
3^e molaires (17-25 ans)

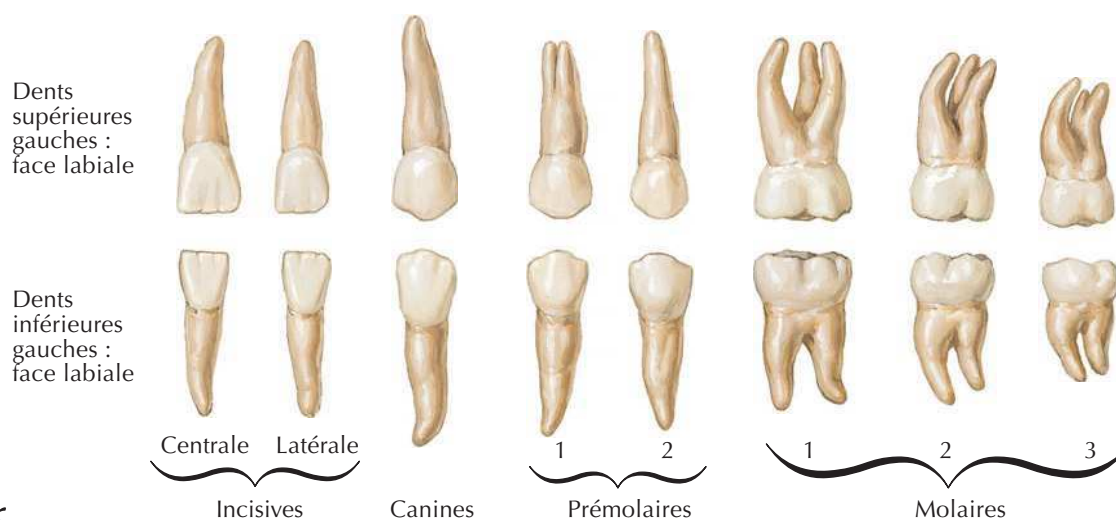
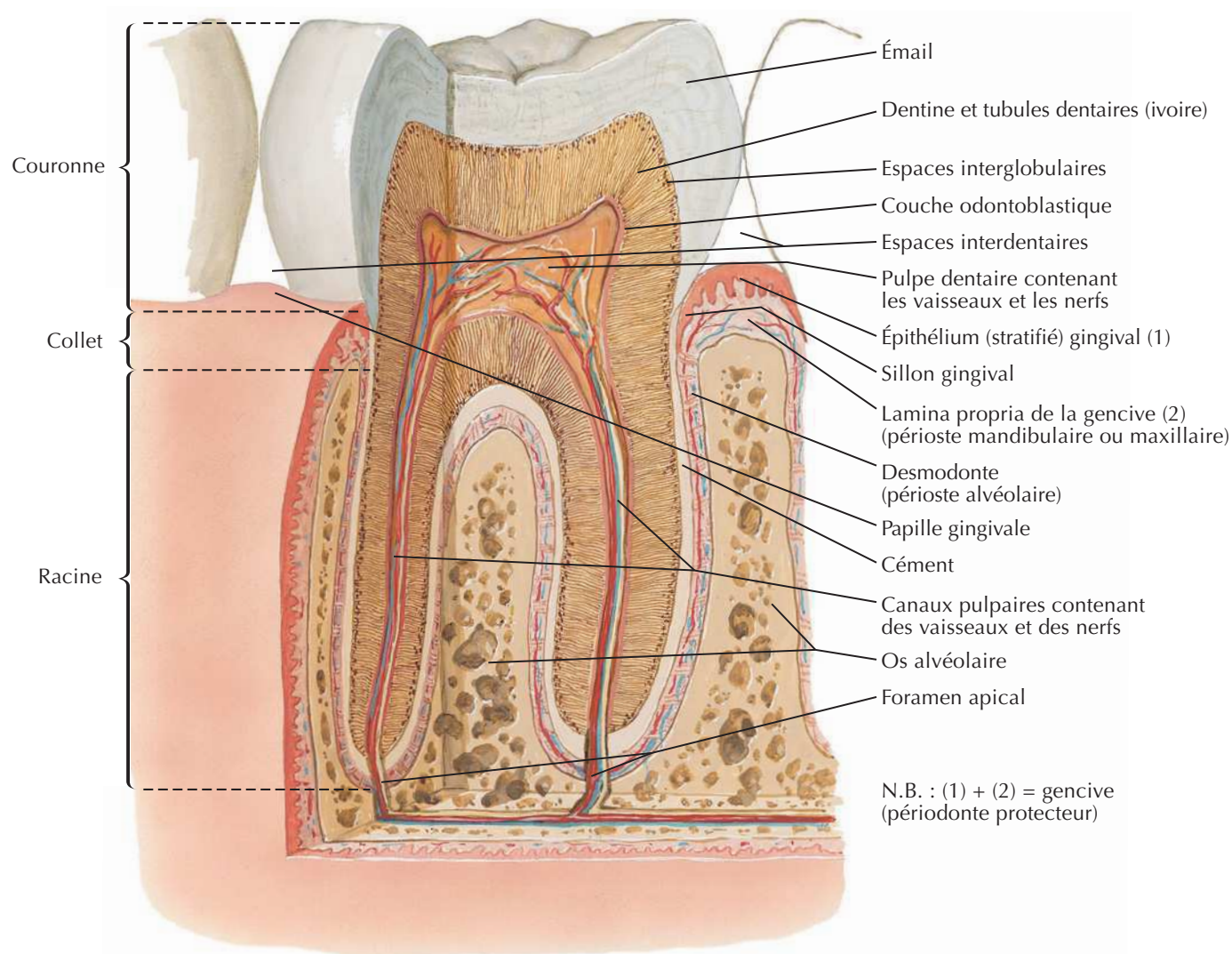
2^e molaire (12-13 ans)
1^{re} molaire (6 ans)
2^e prémolaire (10 ans)
1^{re} prémolaire (9 ans)
Canine (11-12 ans)
Incisive latérale (8 ans)
Incisive centrale (7 ans)



Dents permanentes supérieures

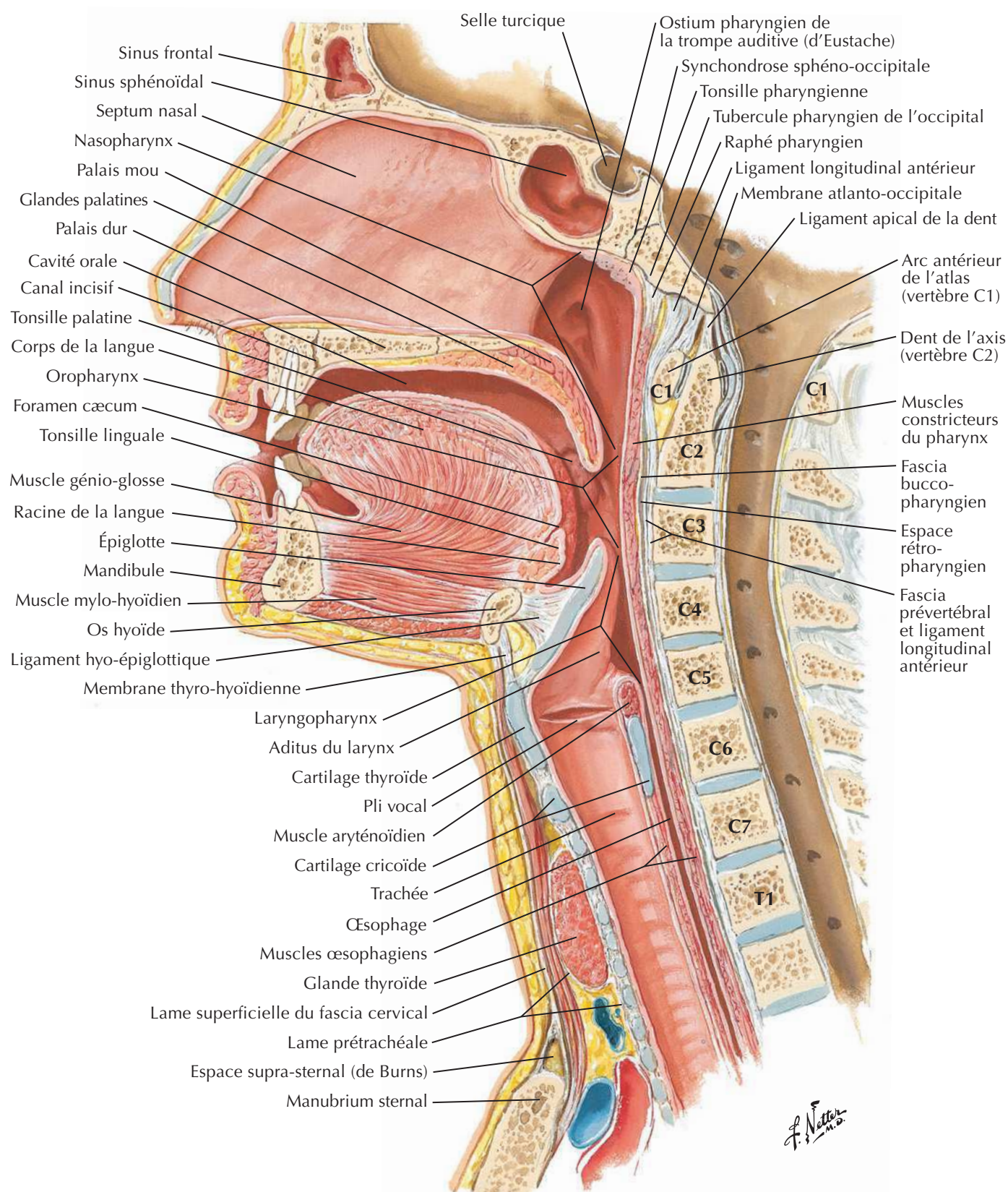
Dents permanentes inférieures

F. Netter M.D.

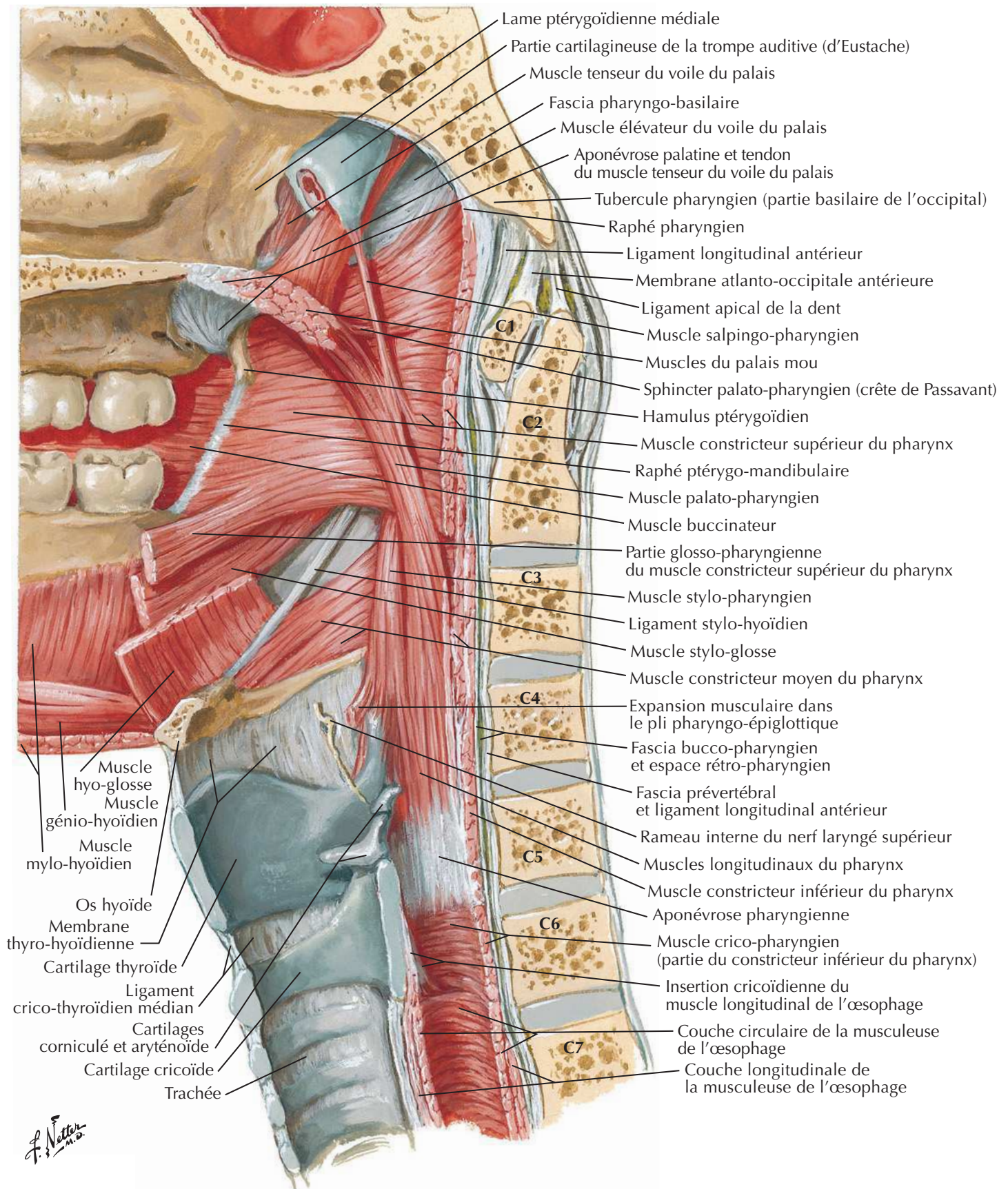


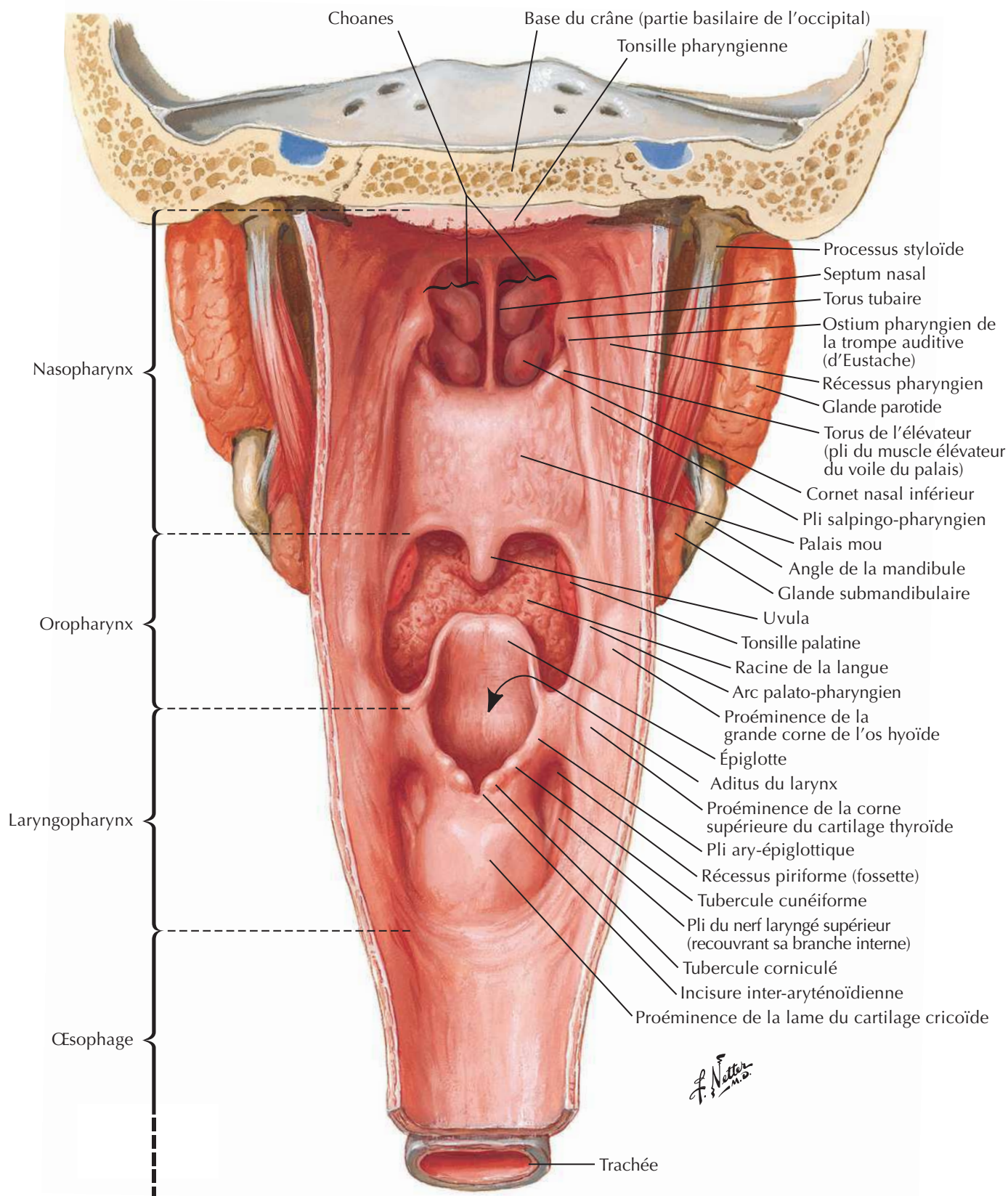
F. Netter M.D.

Pharynx : coupe médiane

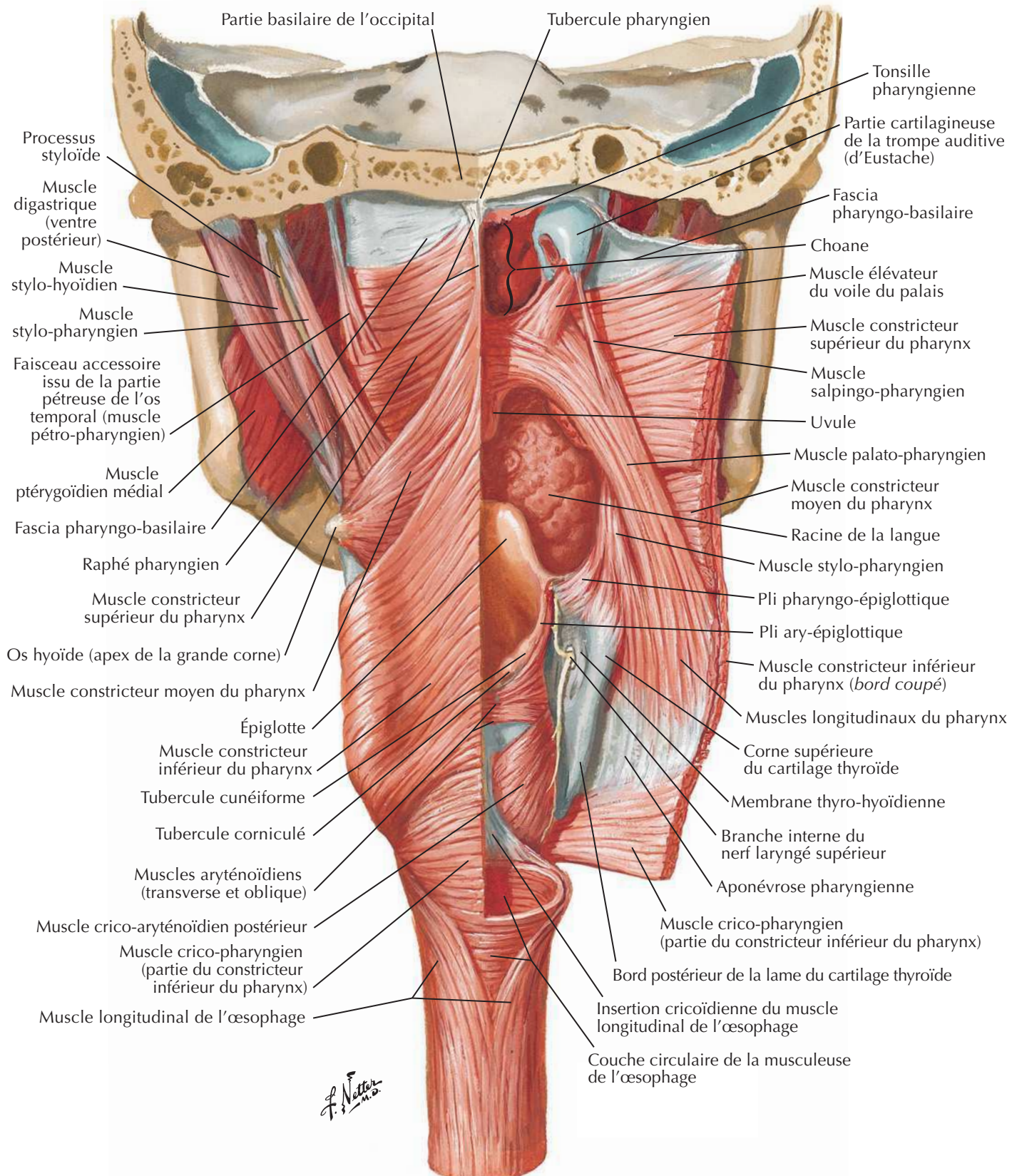


Muscles du pharynx : coupe sagittale



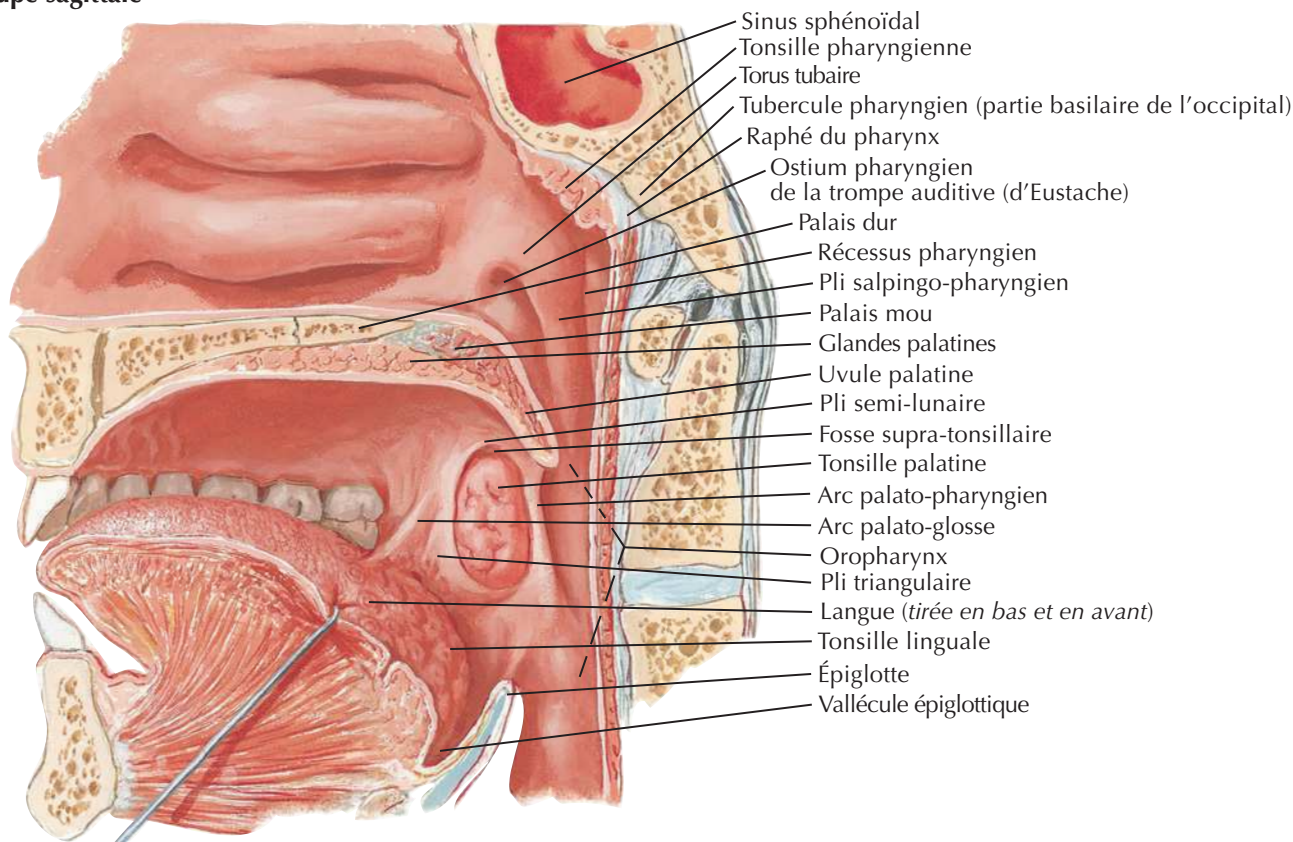
Pharynx ouvert : vue postérieure

Muscles du pharynx ouvert partiellement : vue postérieure

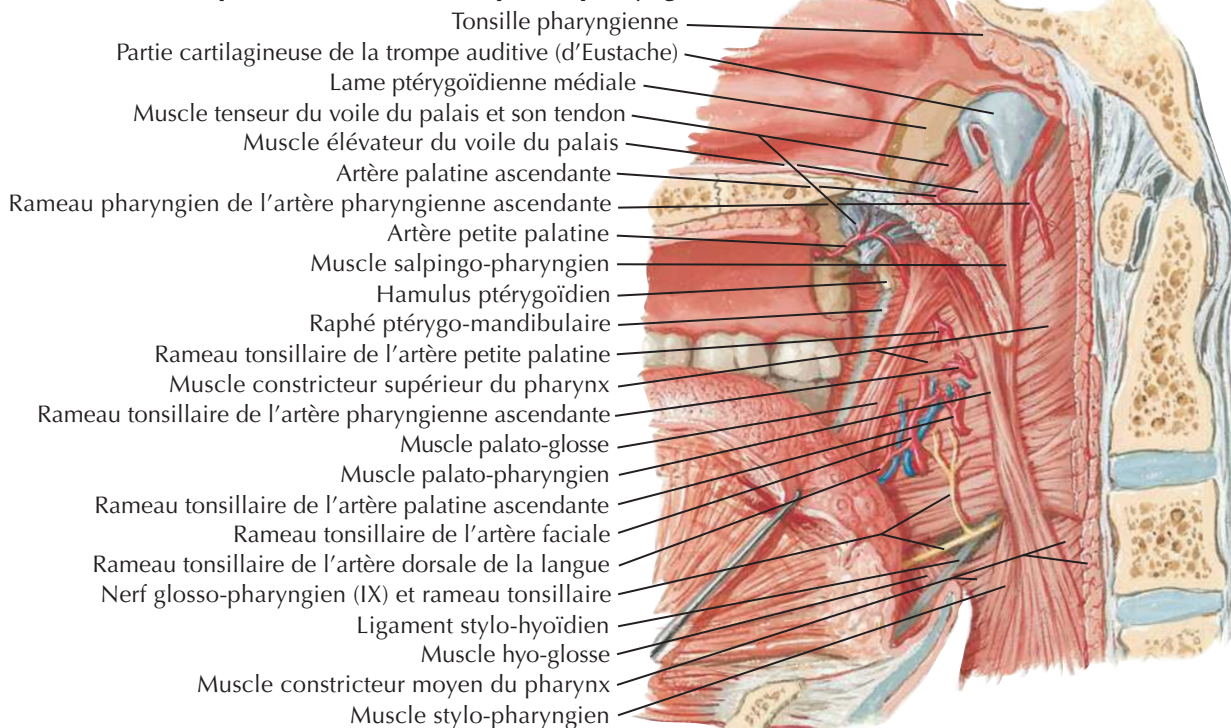
Voir aussi **Planche 70**

Gosier

Vue médiale
Coupe sagittale

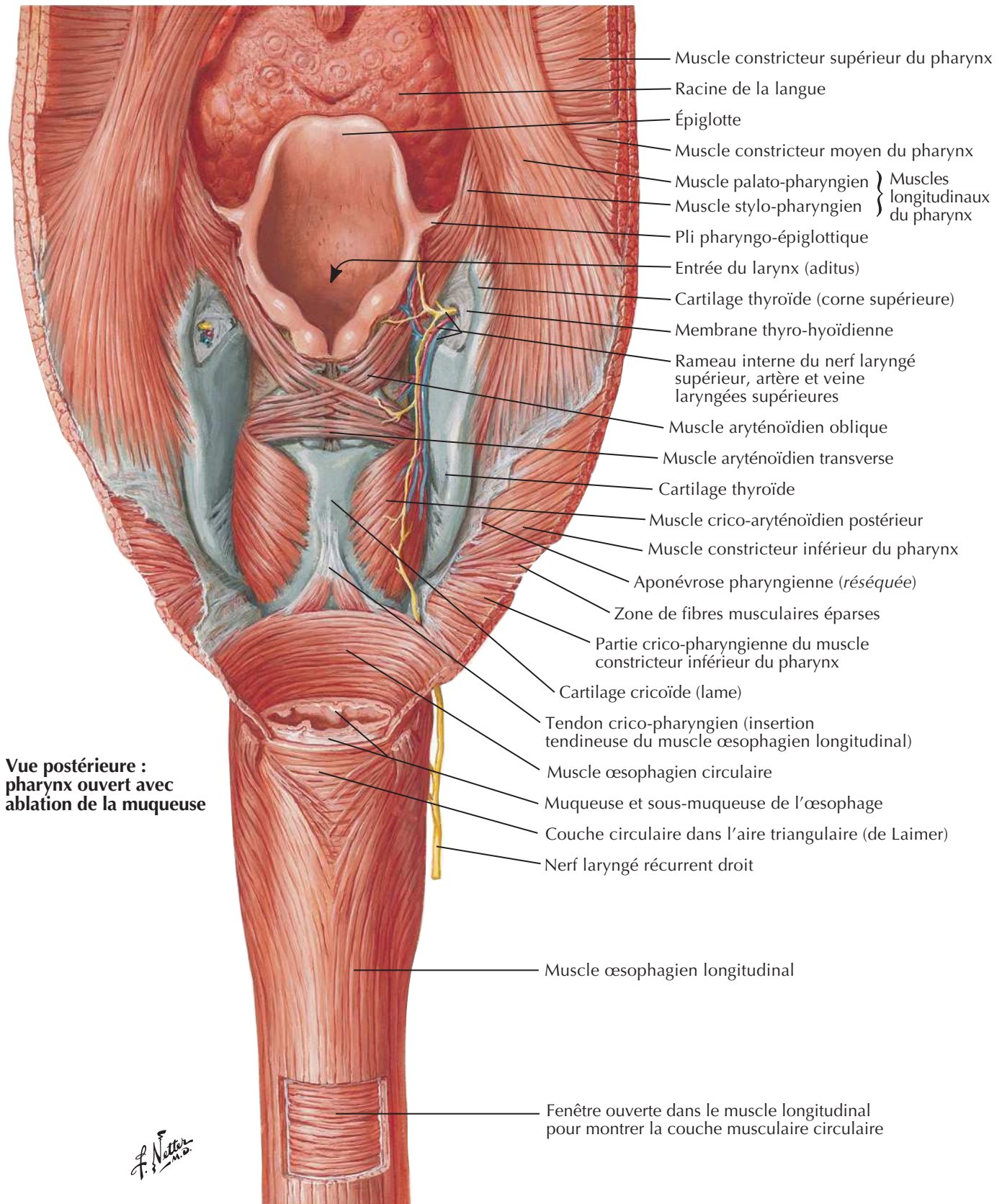


Après ablation de la muqueuse pharyngienne



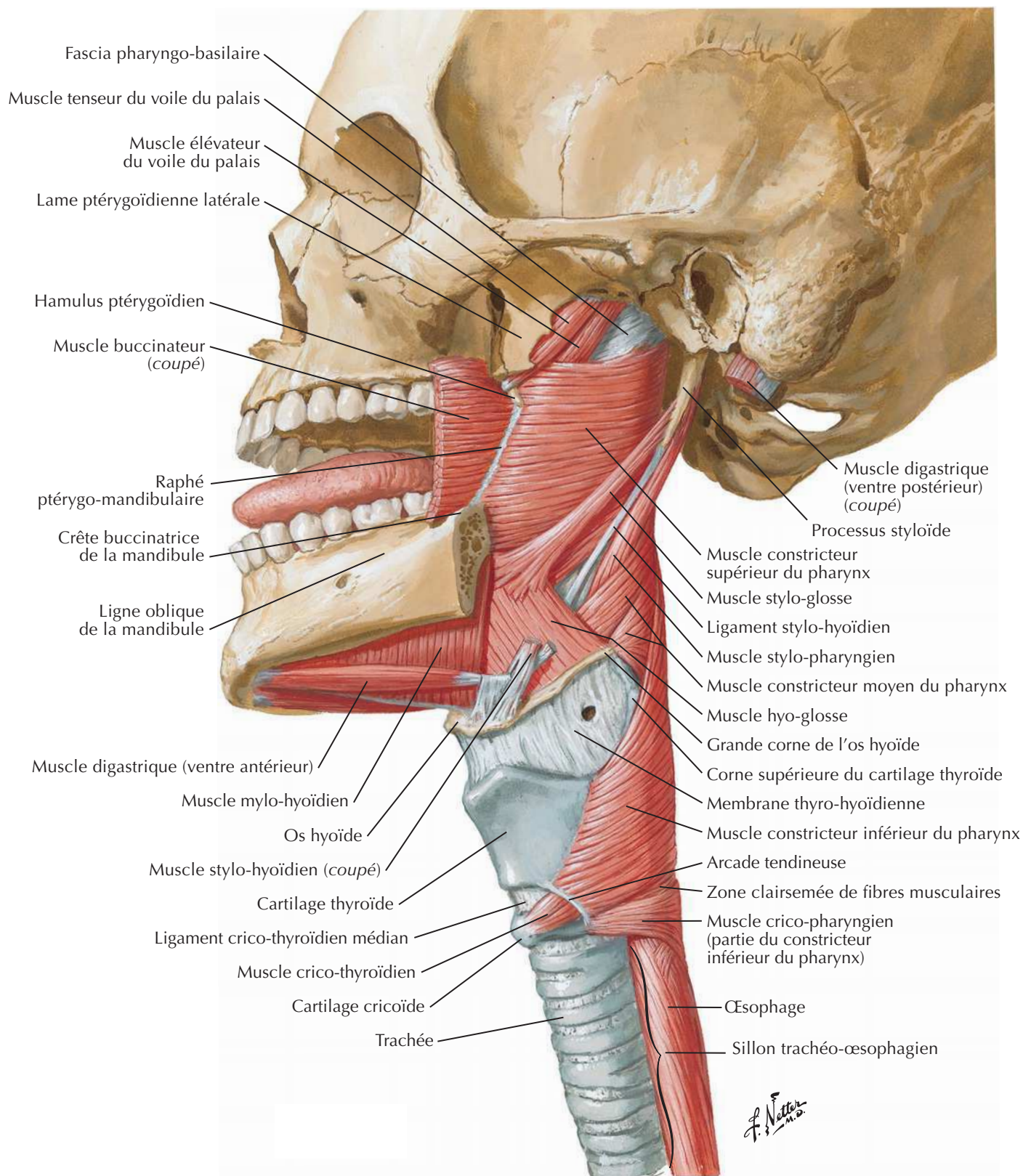
J. Natter
m.d.

Jonction pharyngo-œsophagienne



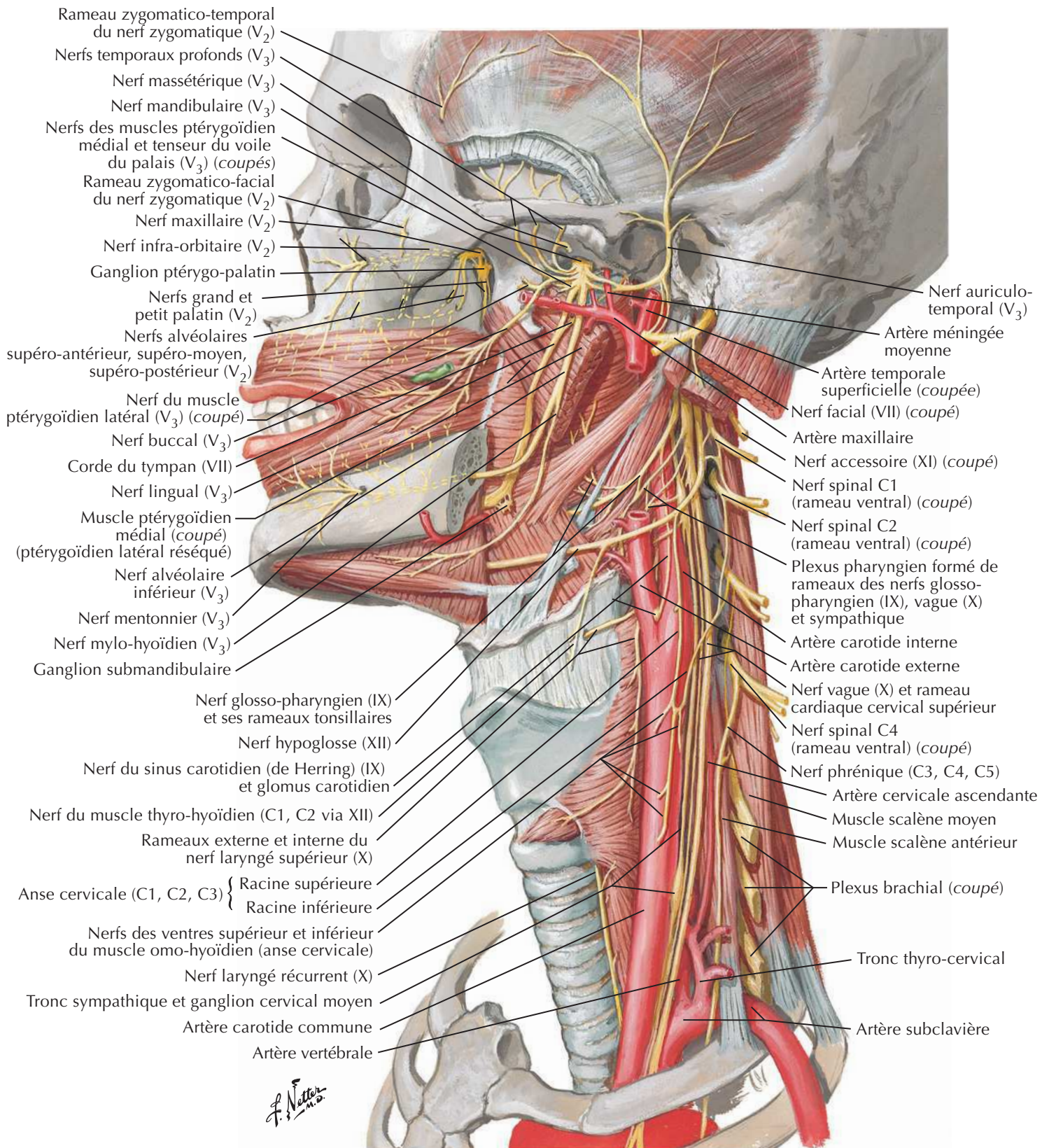
Muscles du pharynx : vue latérale

Voir aussi **Planche 67**



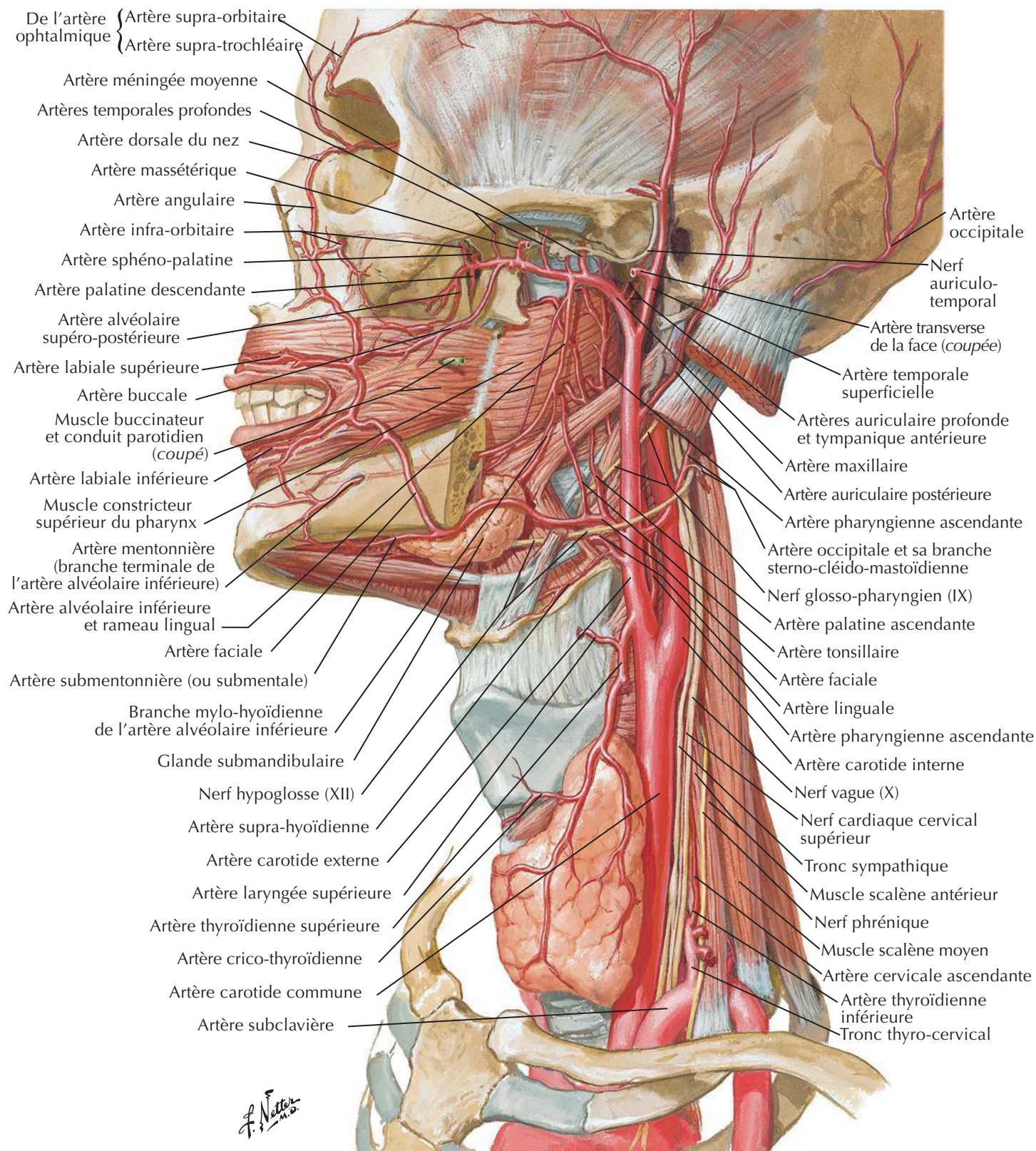
Nerfs des régions orale et pharyngienne

Voir aussi Planches 50, 123, 126

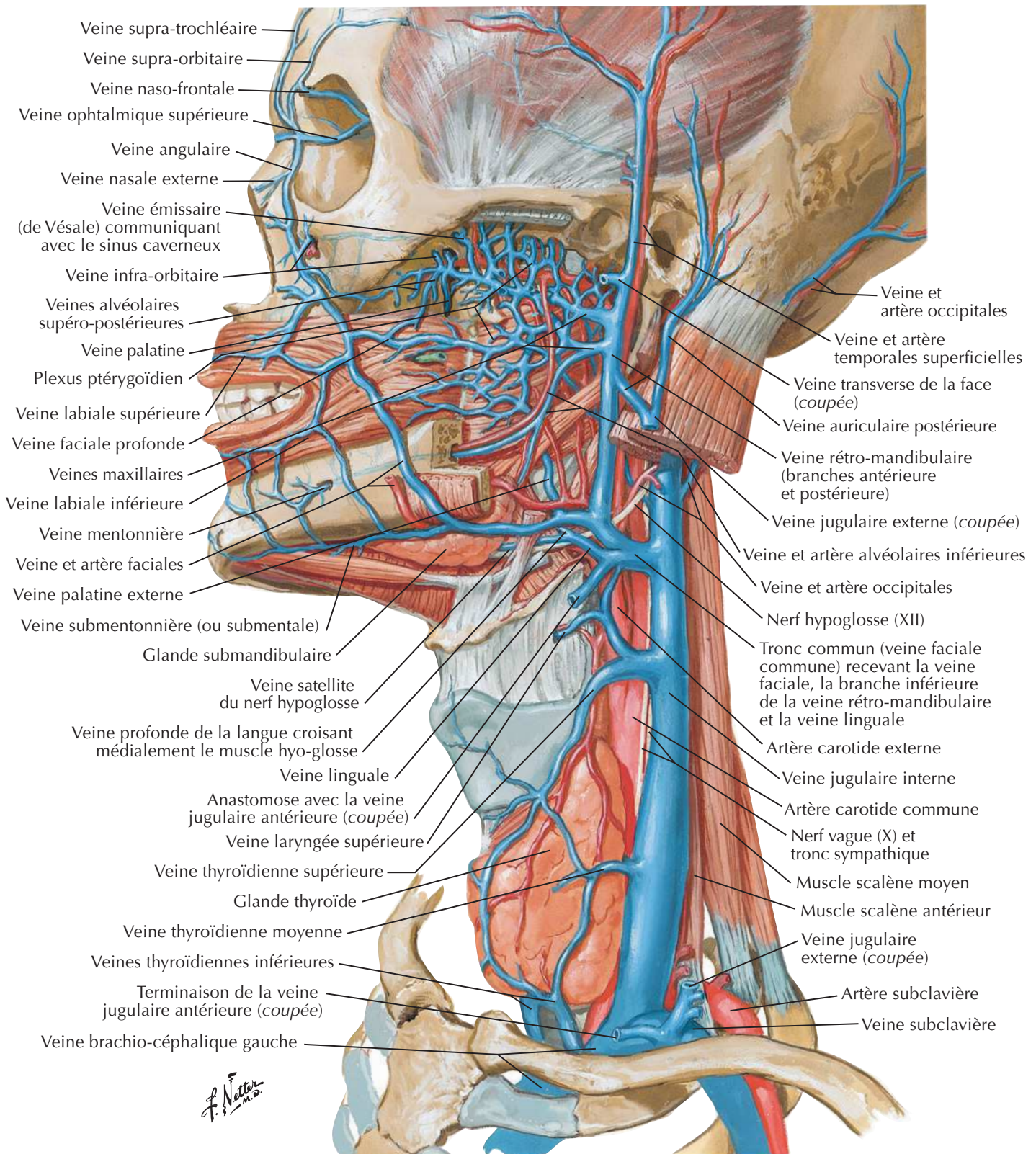


Artères des régions orale et pharyngienne

Voir aussi **Planches 34, 51**

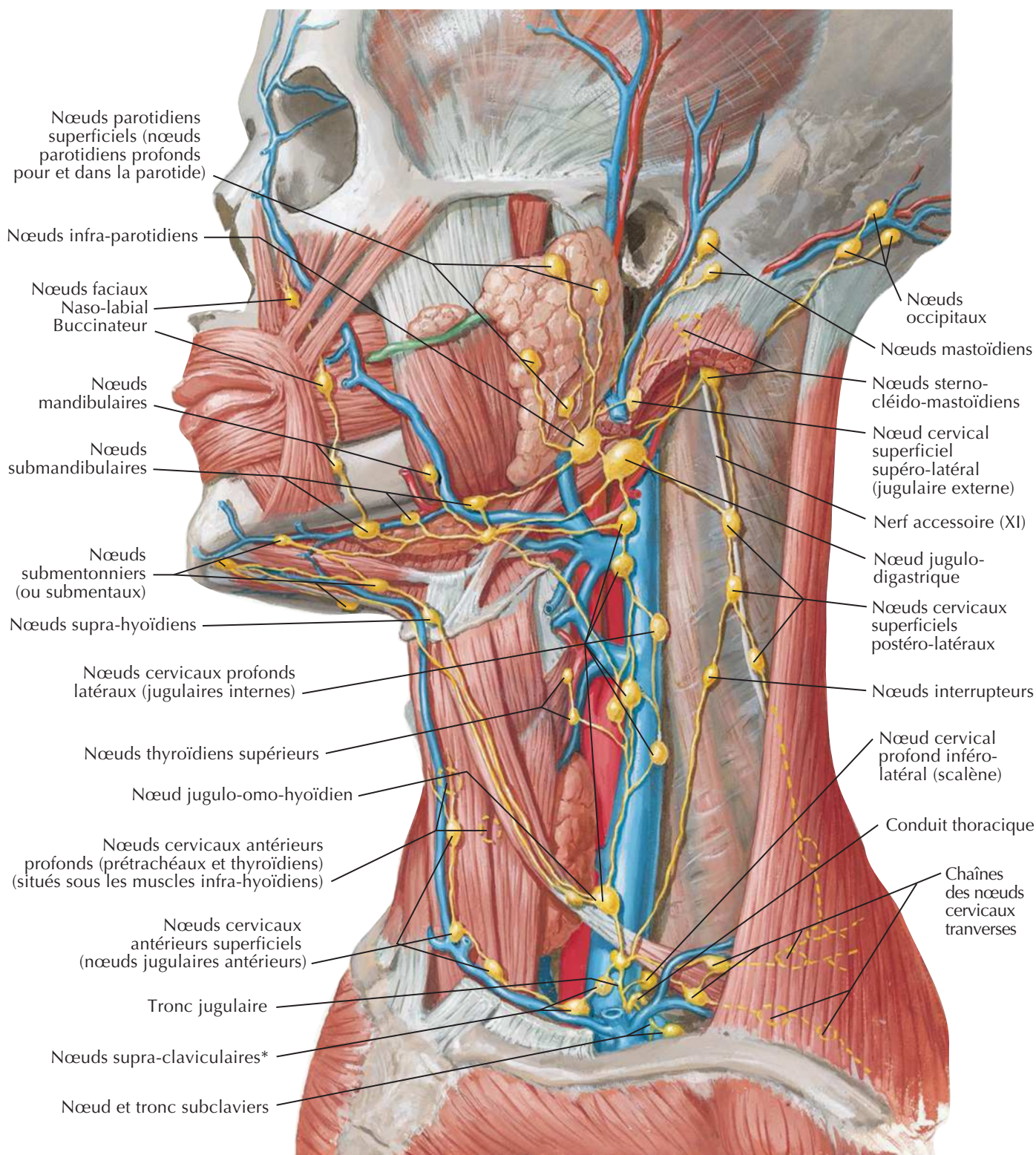


Veines des régions orale et pharyngienne

Voir aussi **Planche 74**

Vaisseaux et nœuds lymphatiques de la tête et du cou

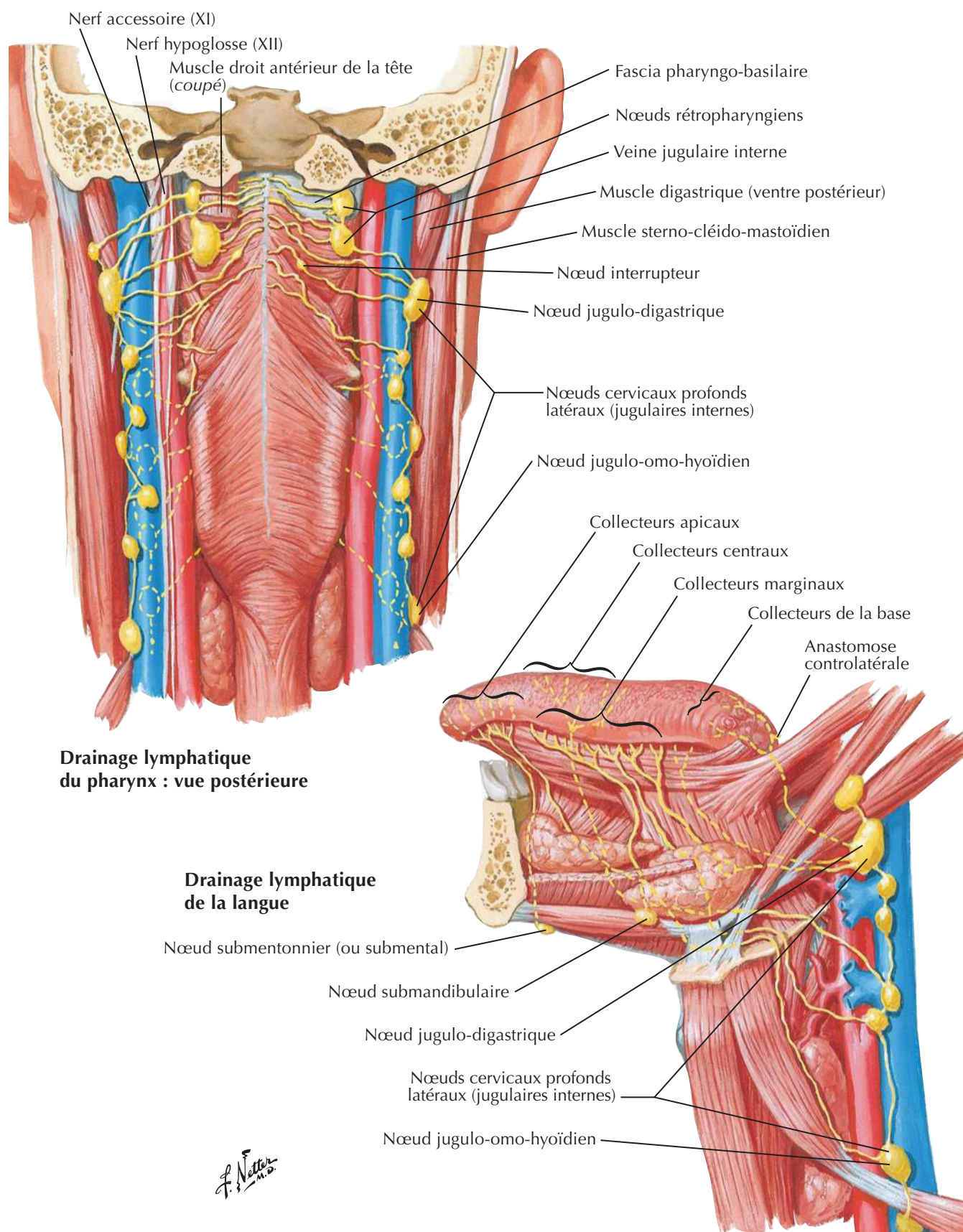
Voir aussi **Planches 73, 105**

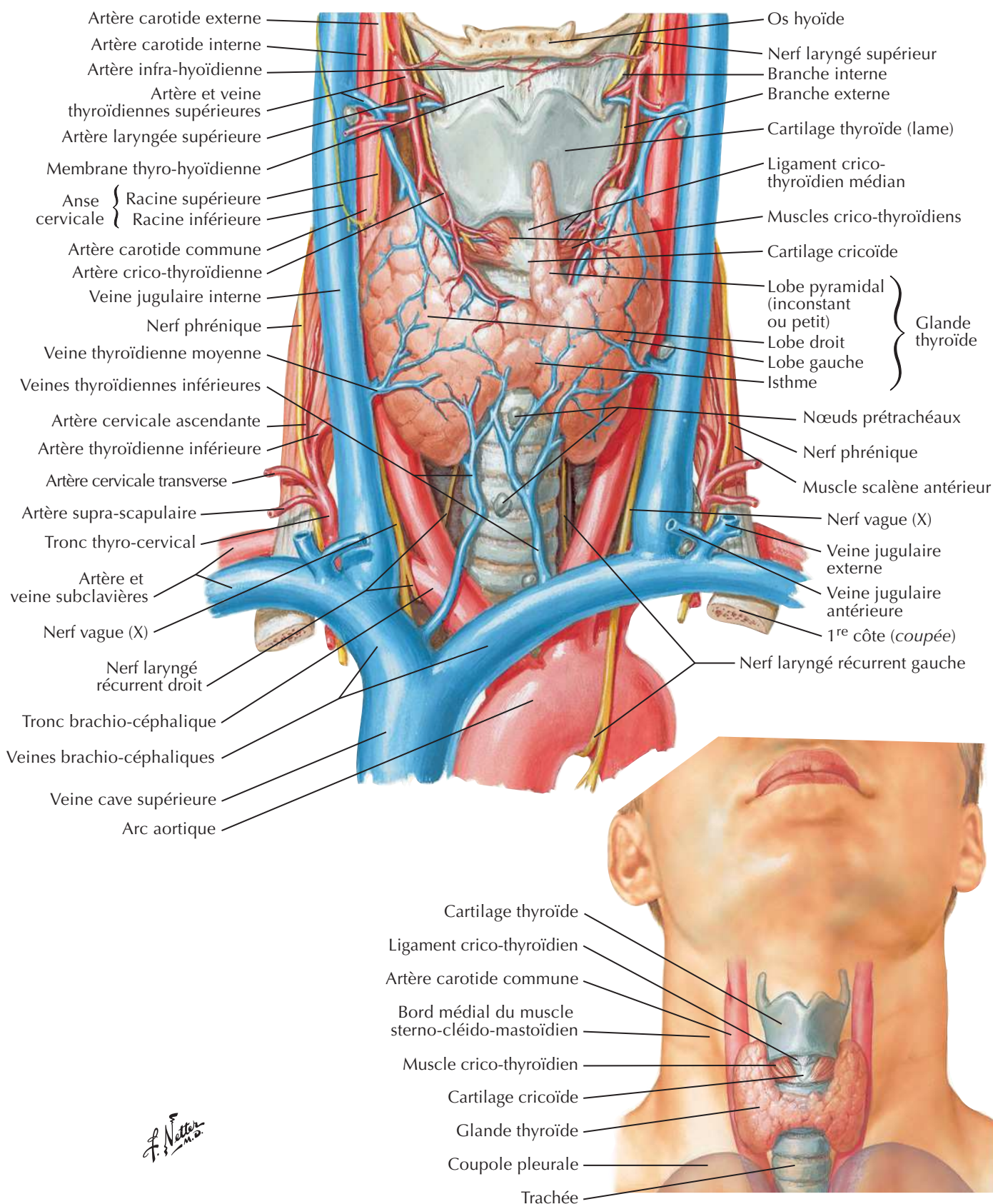


*Le groupe des nœuds lymphatiques supra-claviculaires (également nommé groupe cervical profond inférieur), surtout à gauche, sont aussi parfois nommés lymphonœuds signal ou sentinelle de Virchow ou de Troisier, surtout quand ils sont gros et palpables. Ces nœuds (ou un seul nœud) sont ainsi appelés car ils peuvent être le premier signe révélateur d'une maladie maligne des viscères.

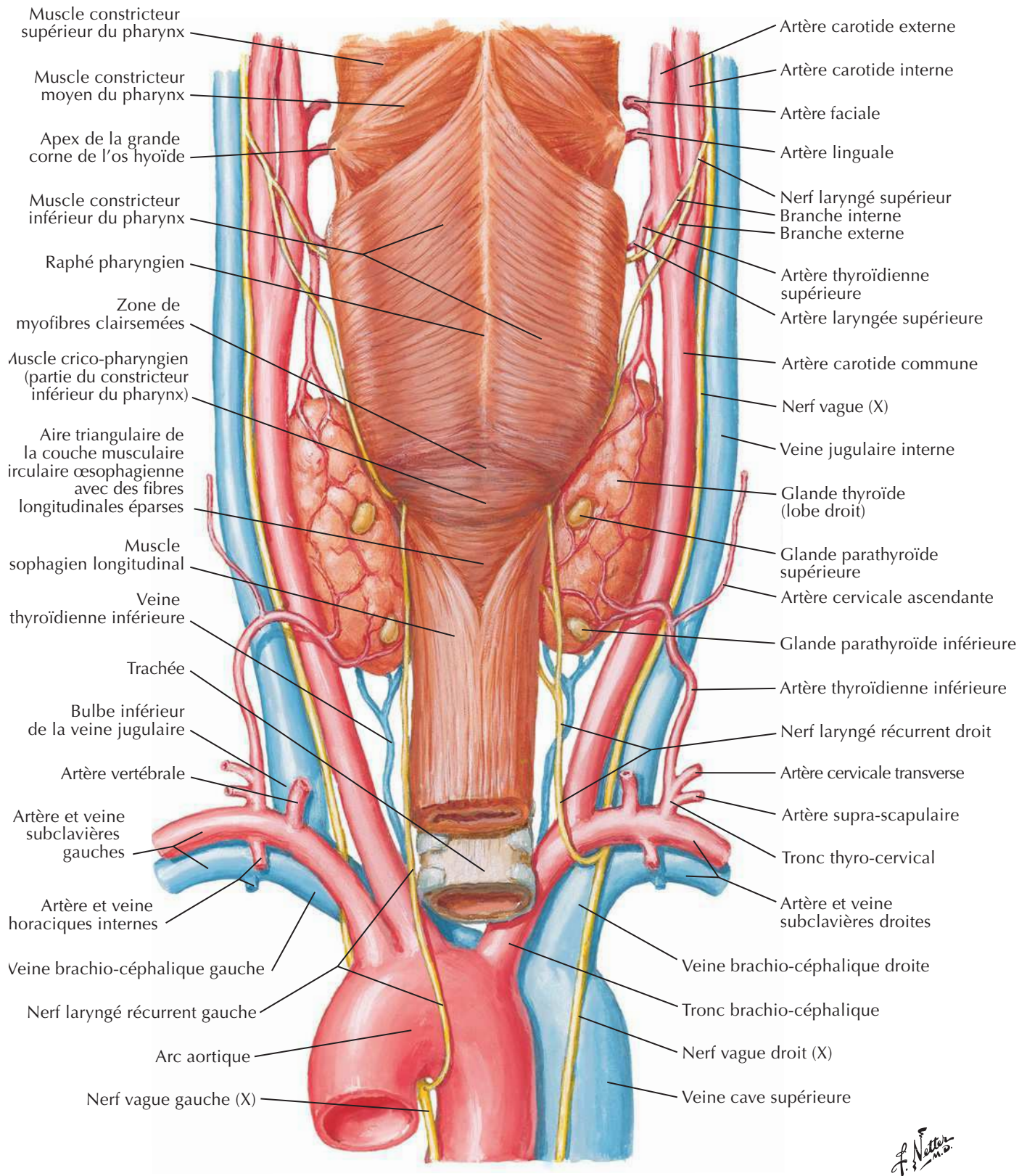
J. Netter

Vaisseaux et nœuds lymphatiques du pharynx et de la langue



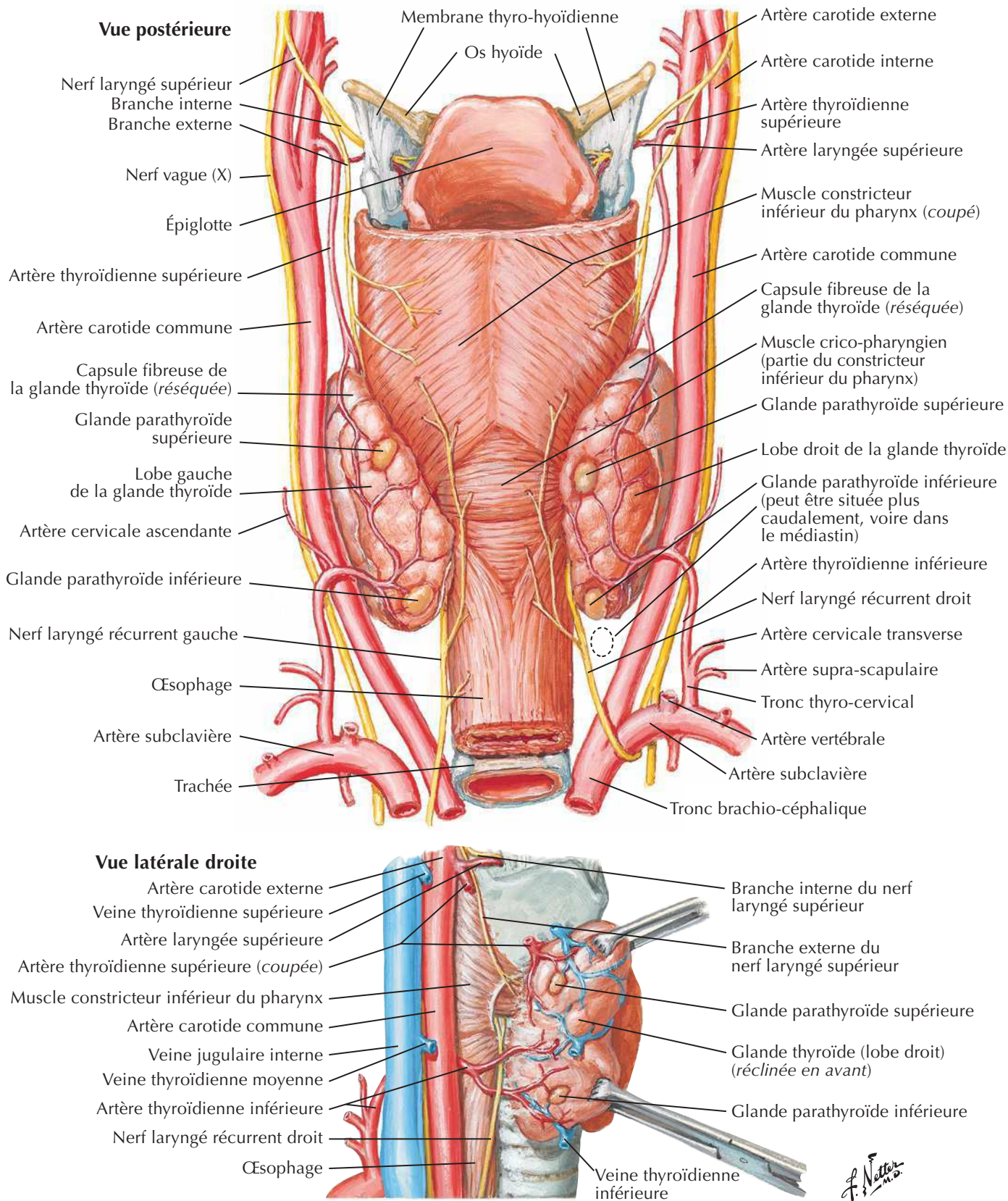
Glande thyroïde : vue antérieure

Glande thyroïde et pharynx : vue postérieure

Voir aussi **Planche 78**

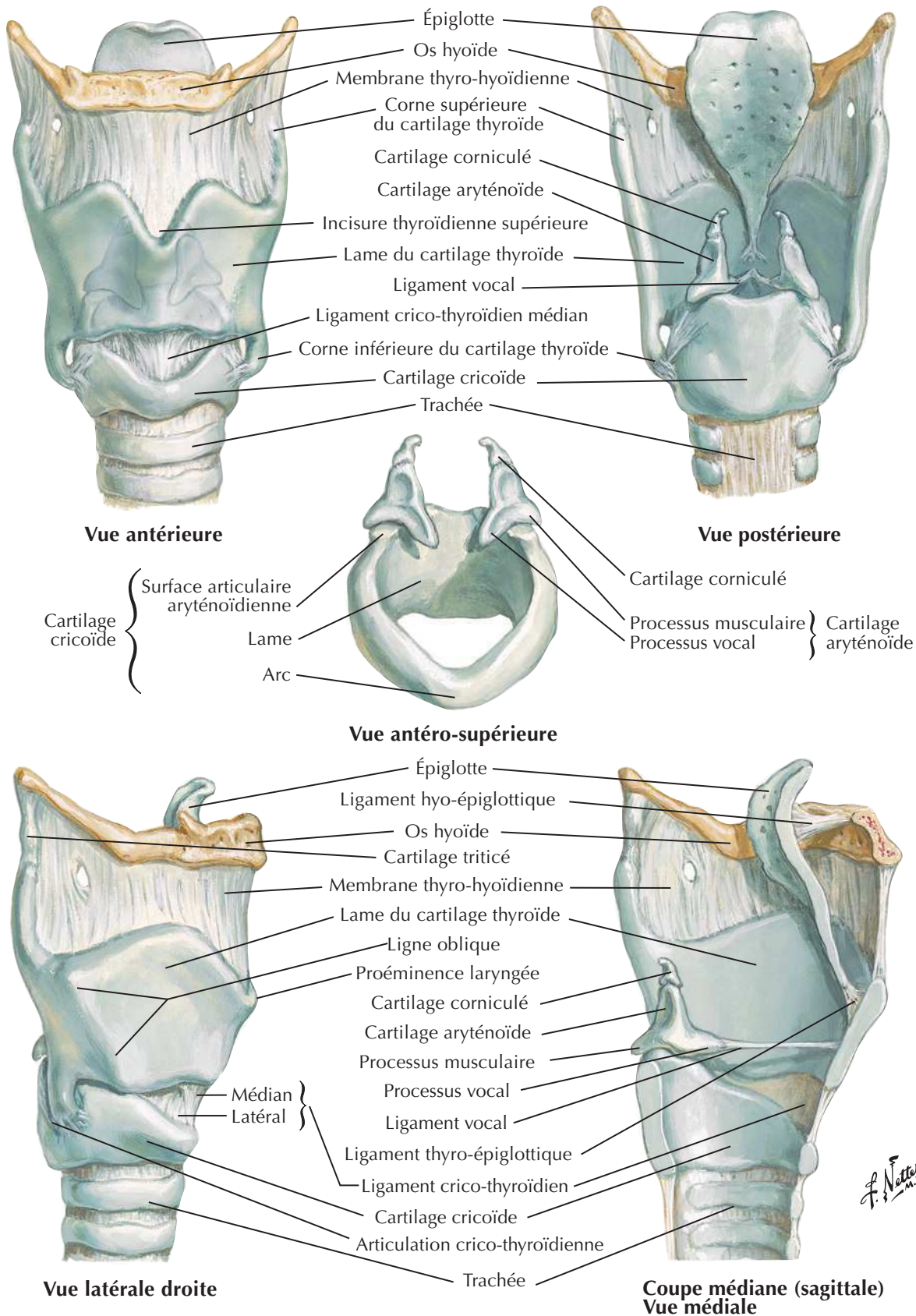
Glandes parathyroïdes

Voir aussi Planches 69, 77, 82



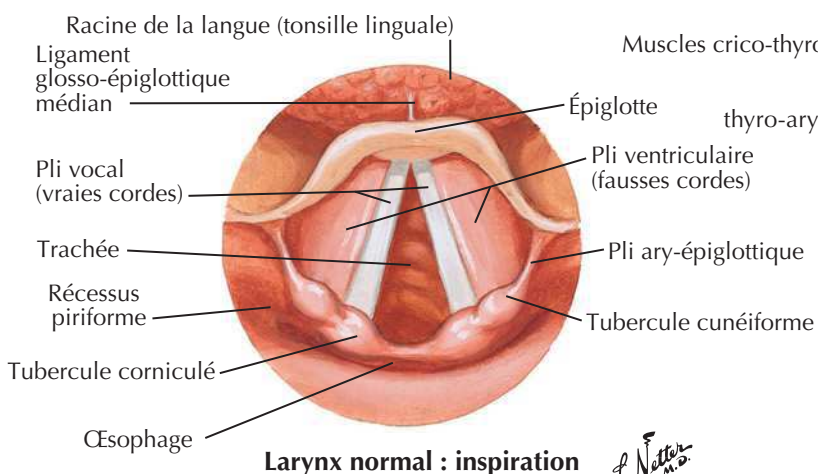
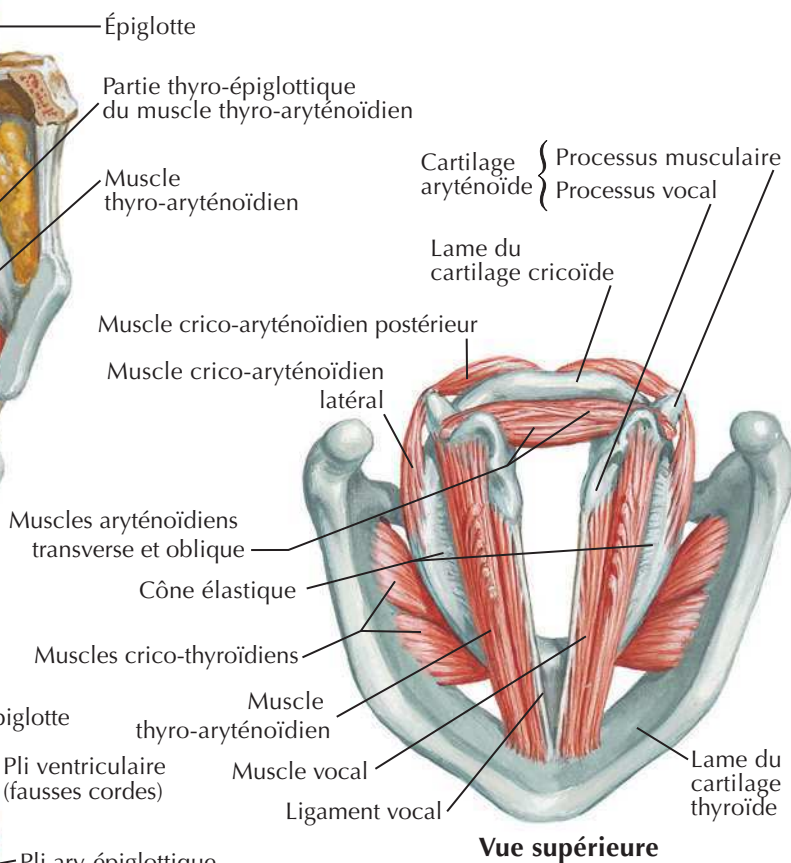
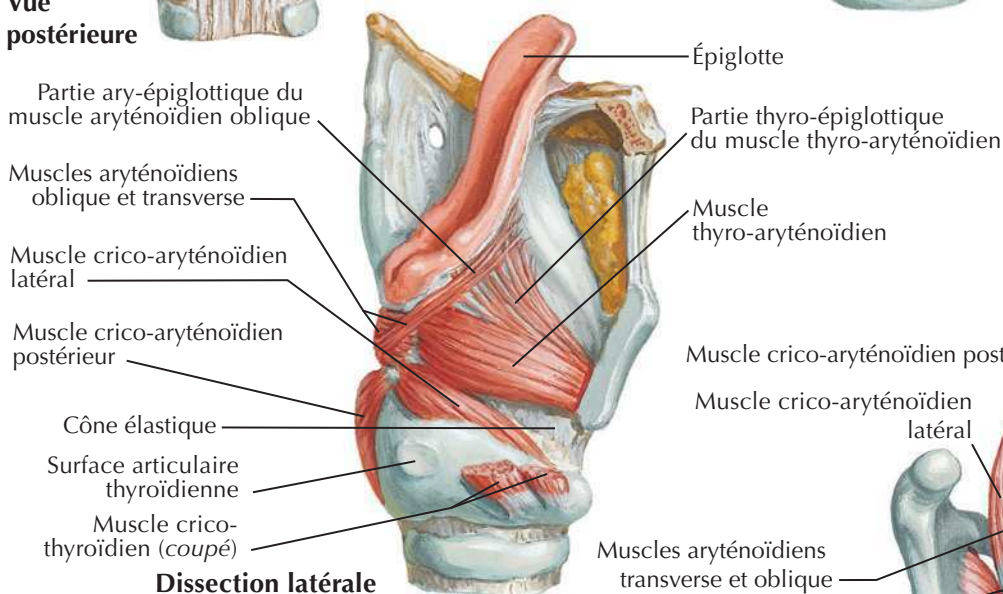
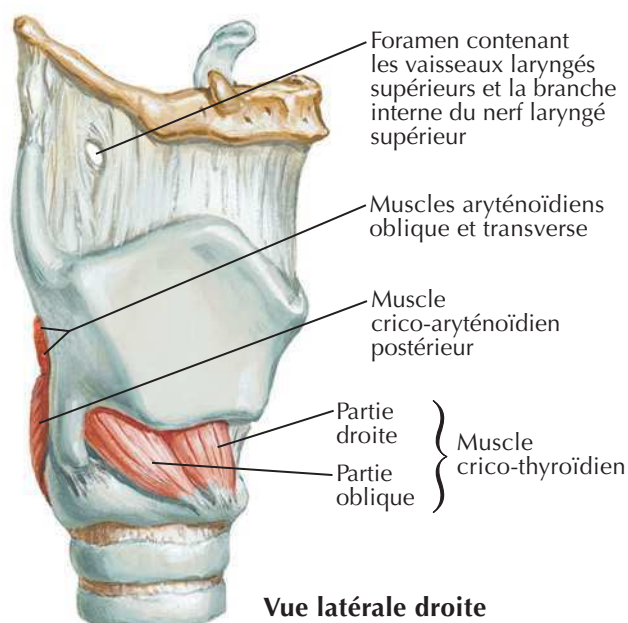
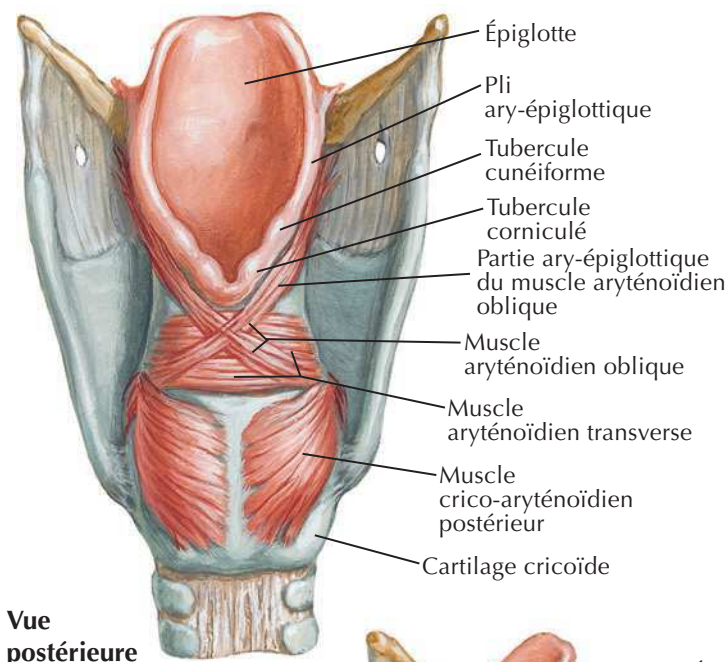
Cartilages du larynx

Voir aussi Planches 80, 81, 82



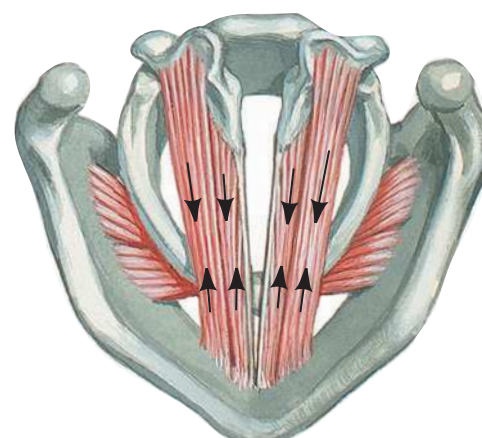
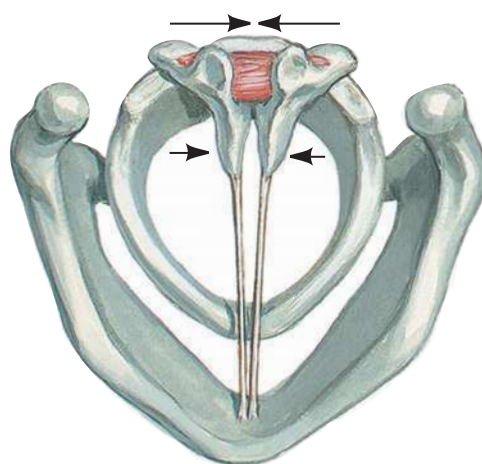
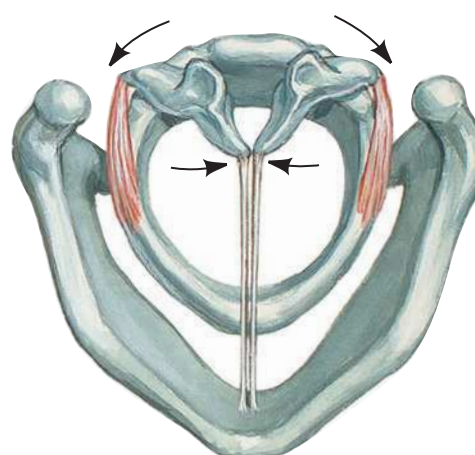
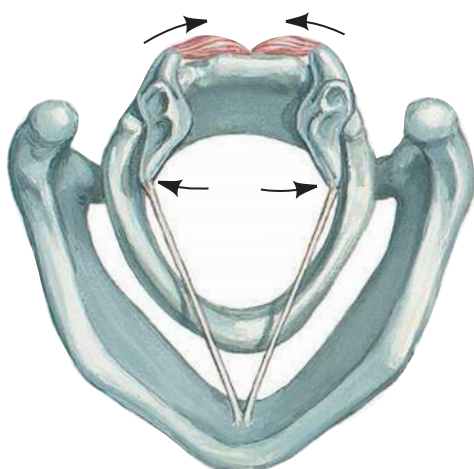
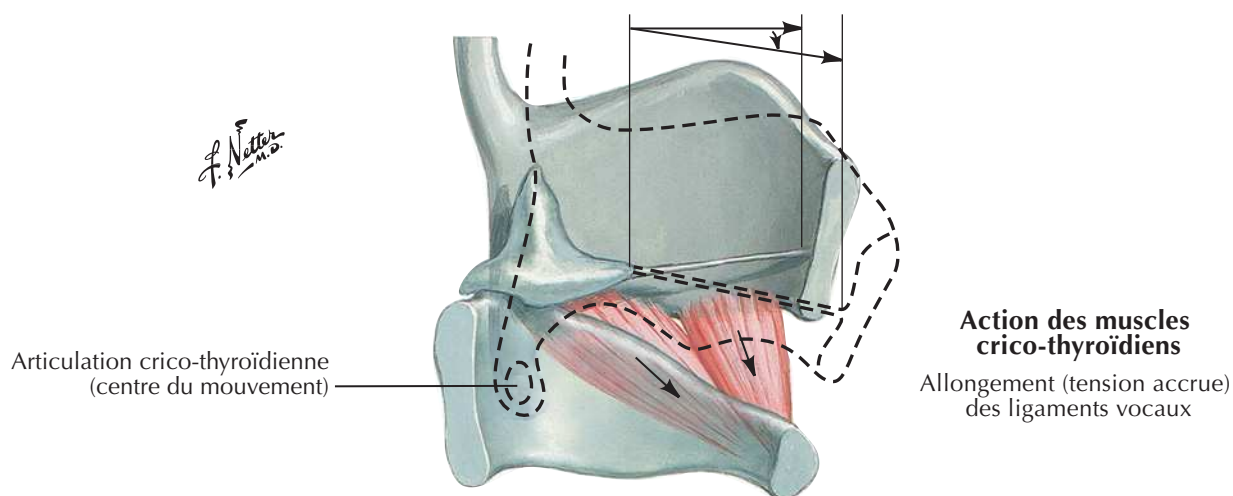
Muscles intrinsèques du larynx

Voir aussi **Planches 79, 81, 82**



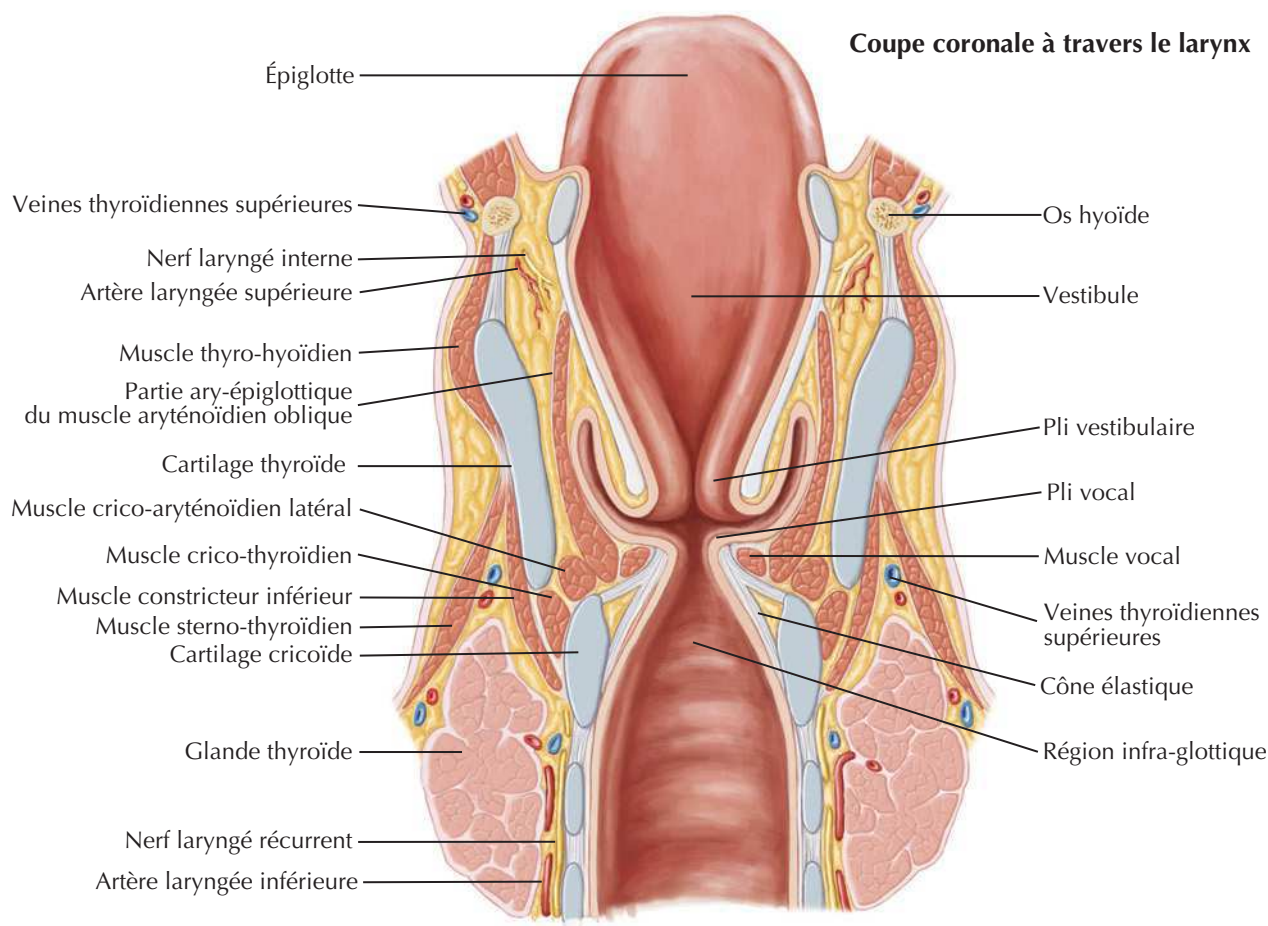
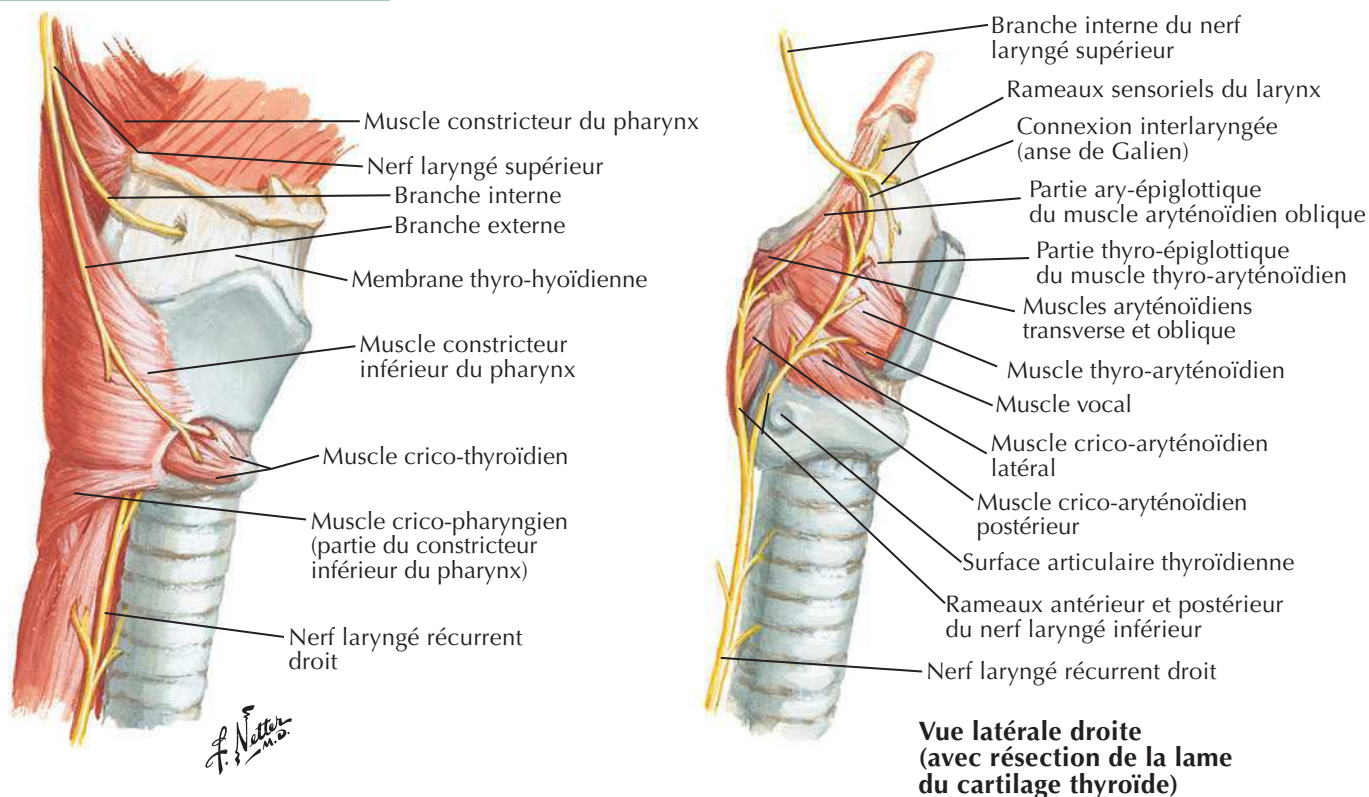
Action des muscles intrinsèques du larynx

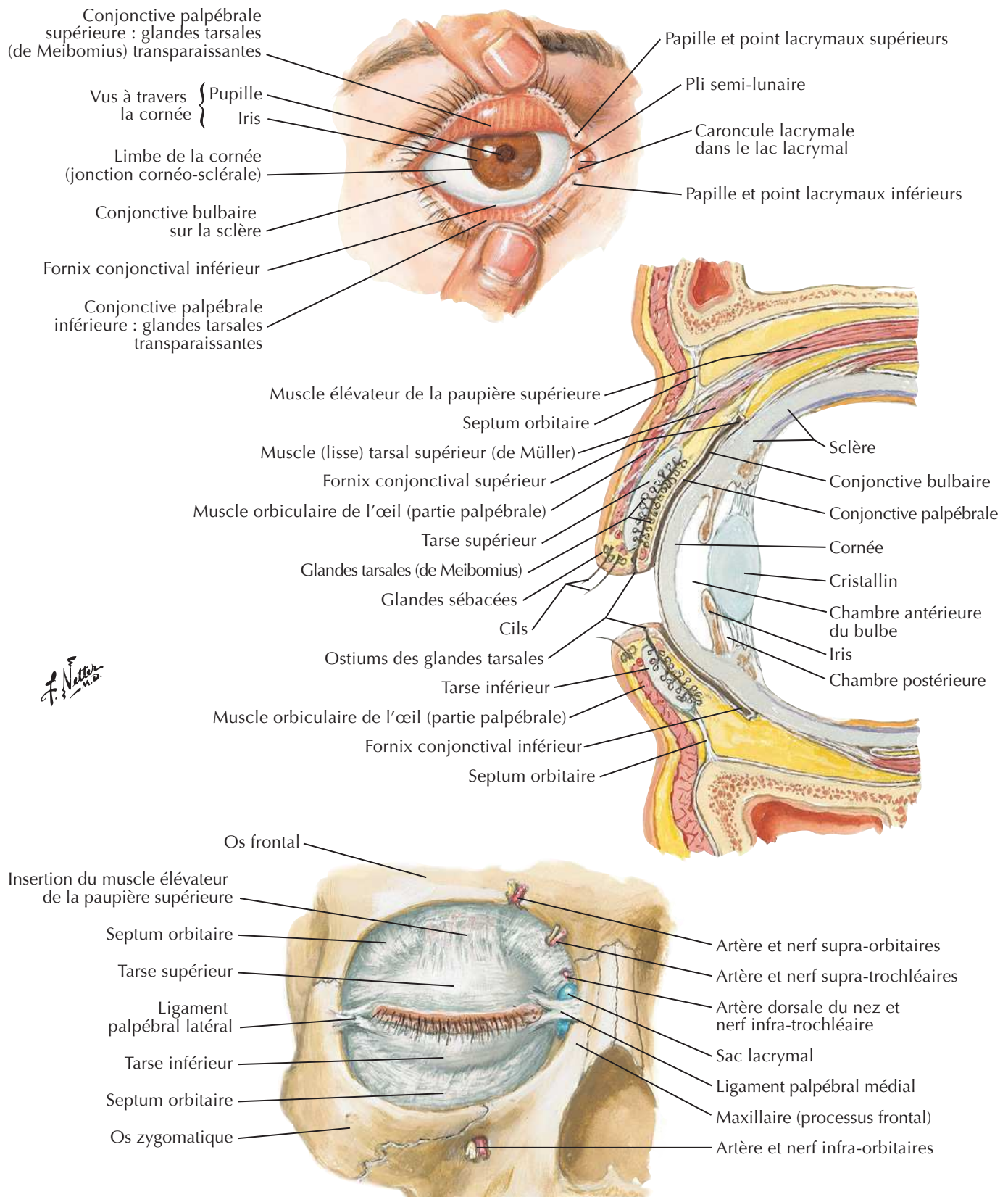
Voir aussi Planches 79, 80, 82



Nerfs du larynx

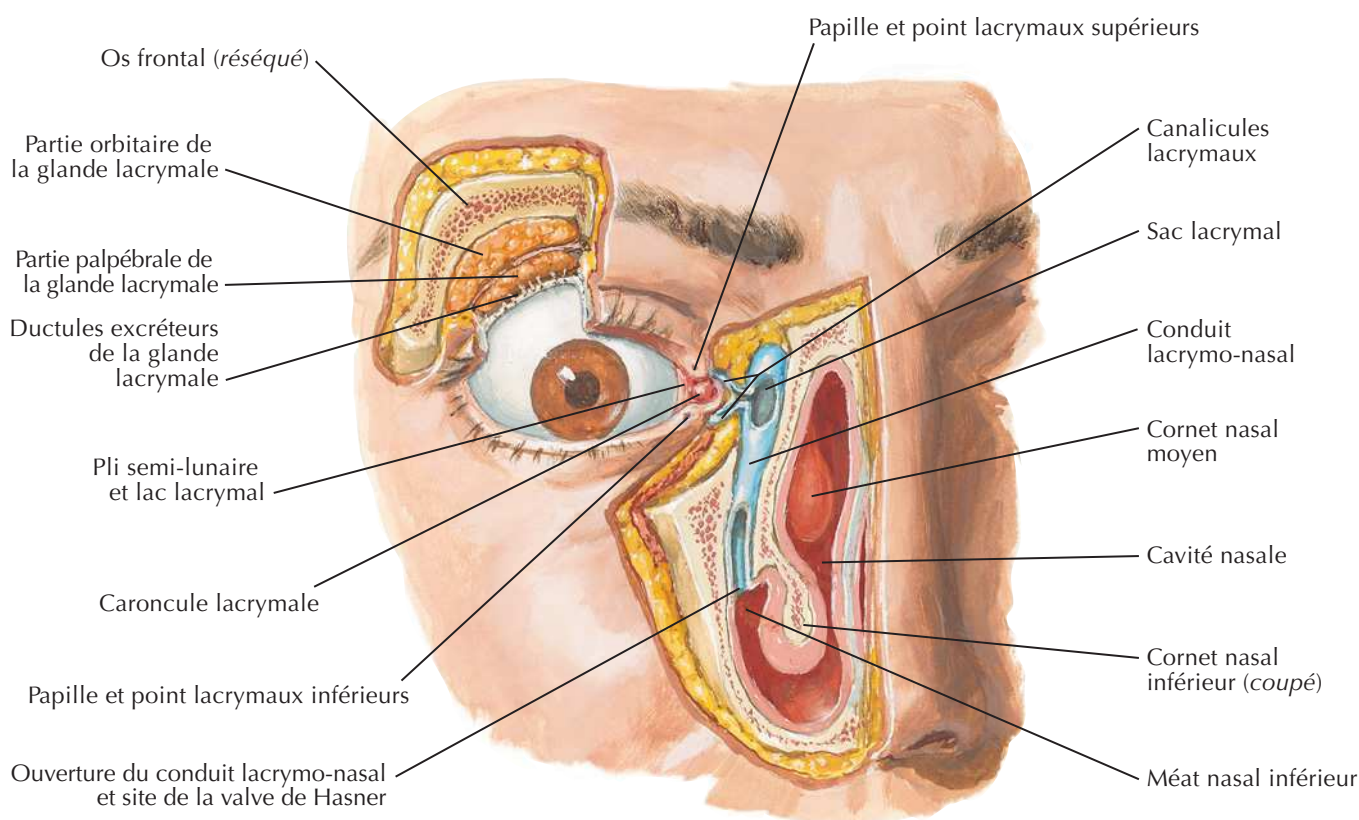
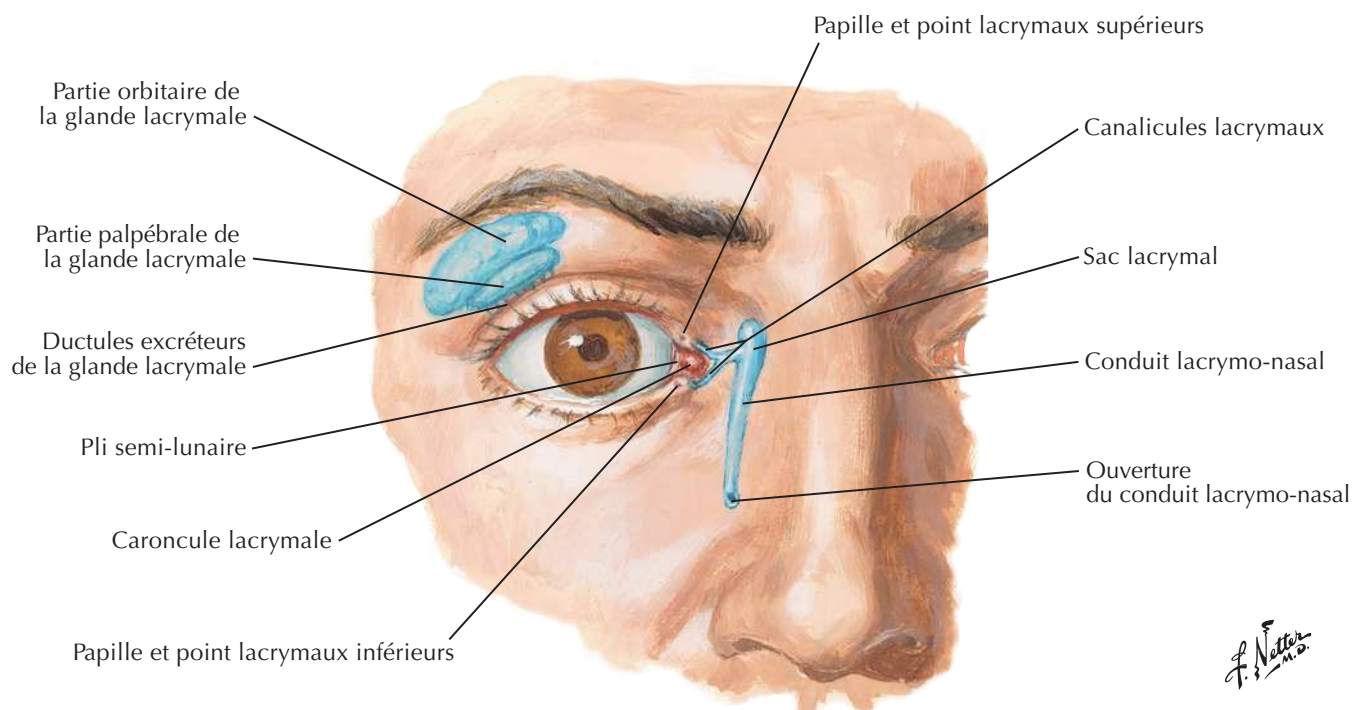
Voir aussi **Planches 79, 80, 81**

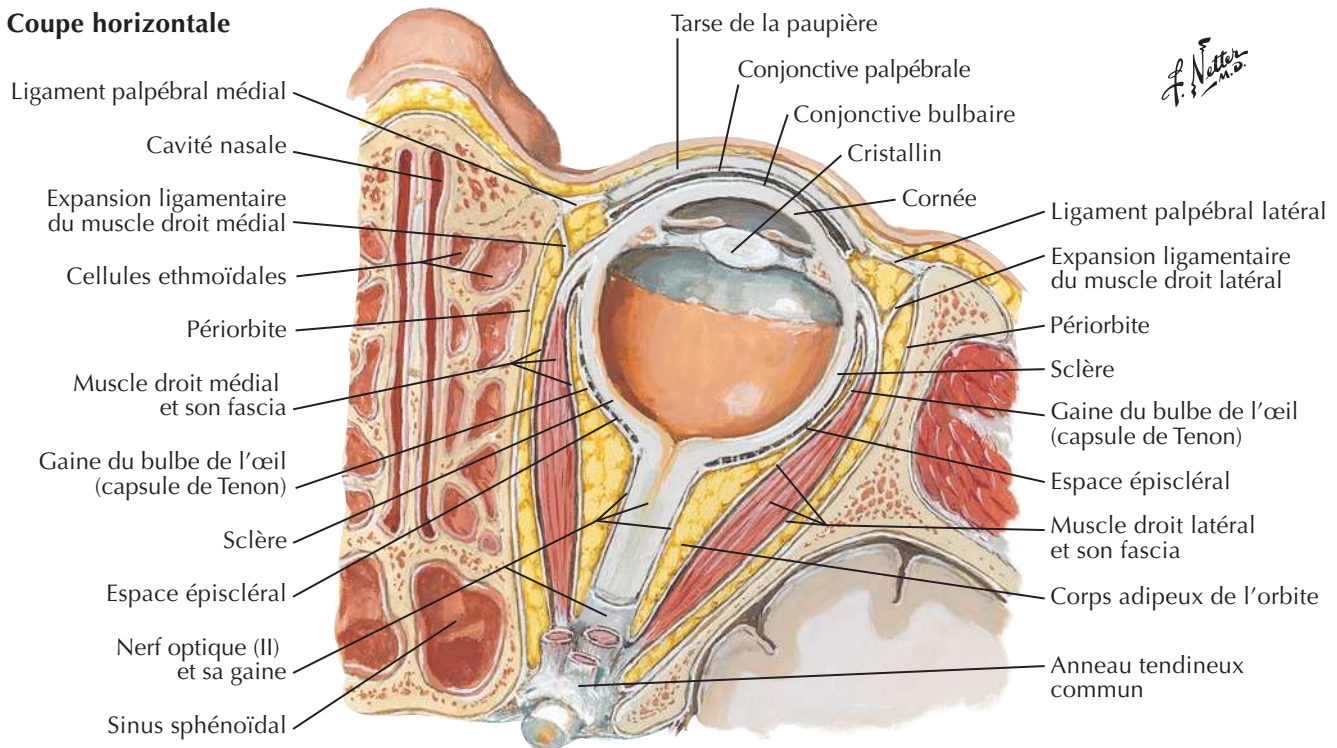
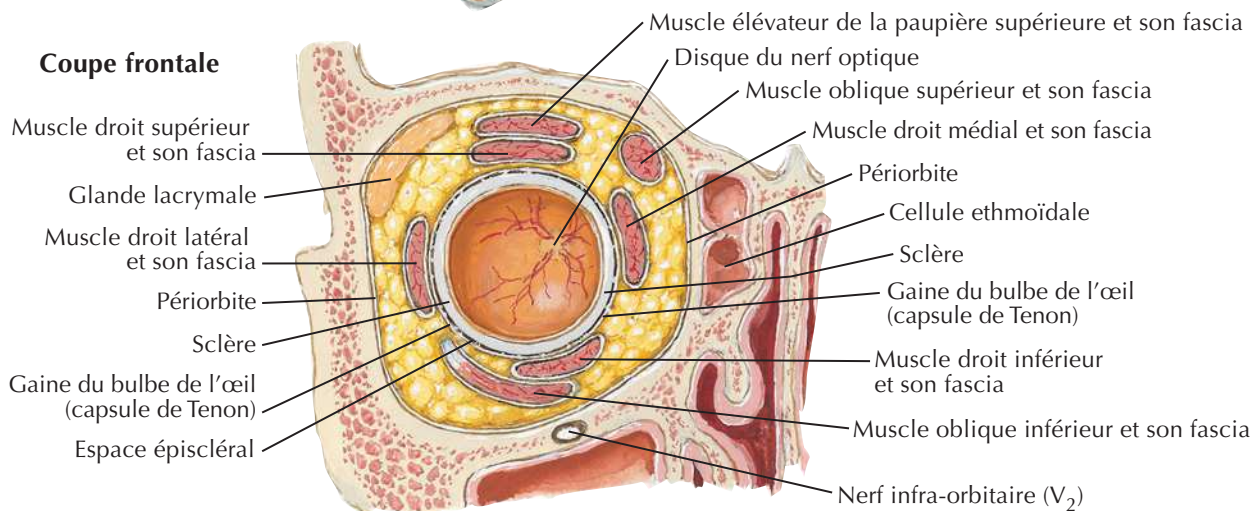
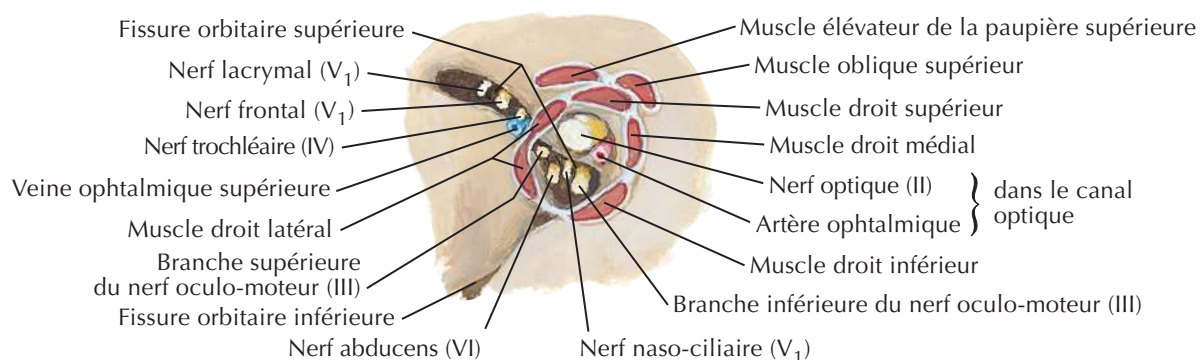




Appareil lacrymal

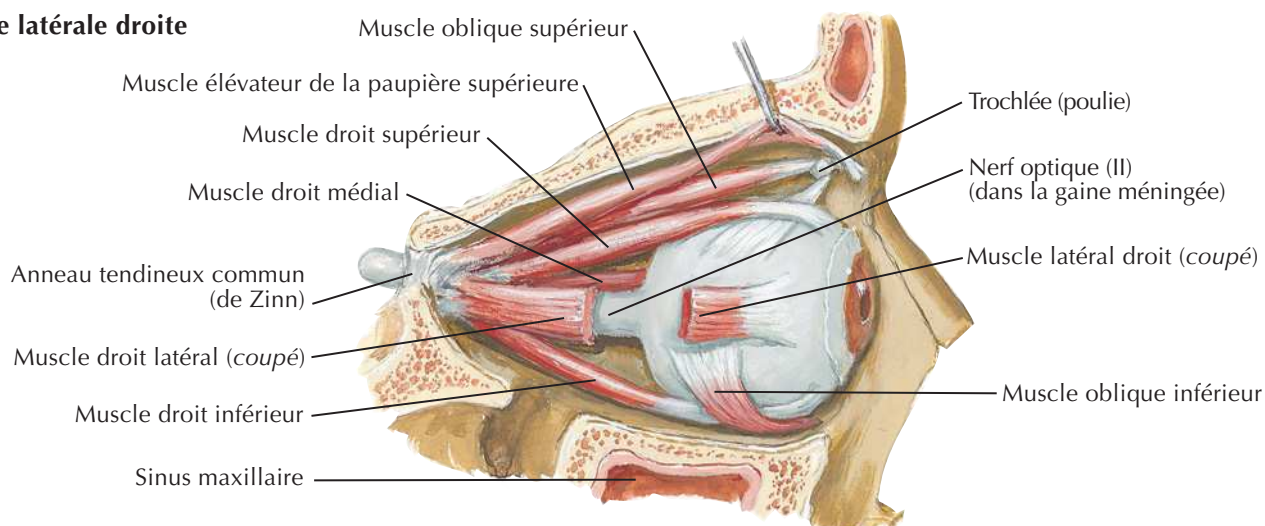
Voir aussi **Planche 134**



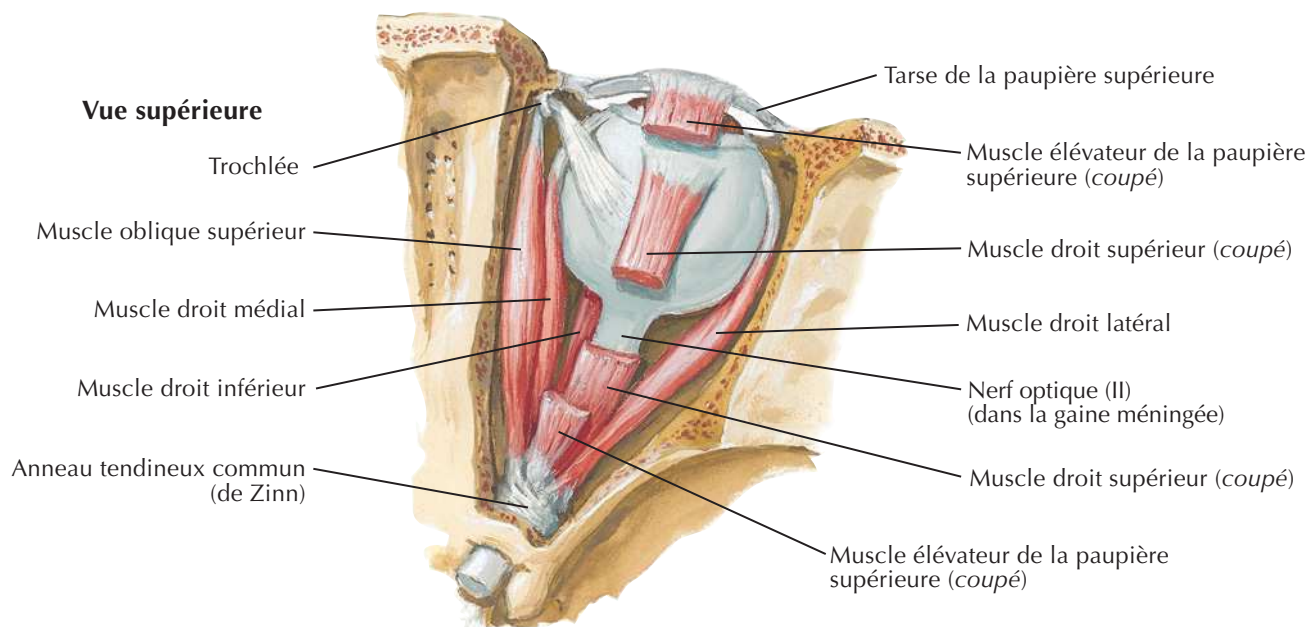
Coupe horizontale**Coupe frontale****Insertions musculaires et nerfs et vaisseaux pénétrant dans l'orbite**

Muscles extrinsèques de l'œil

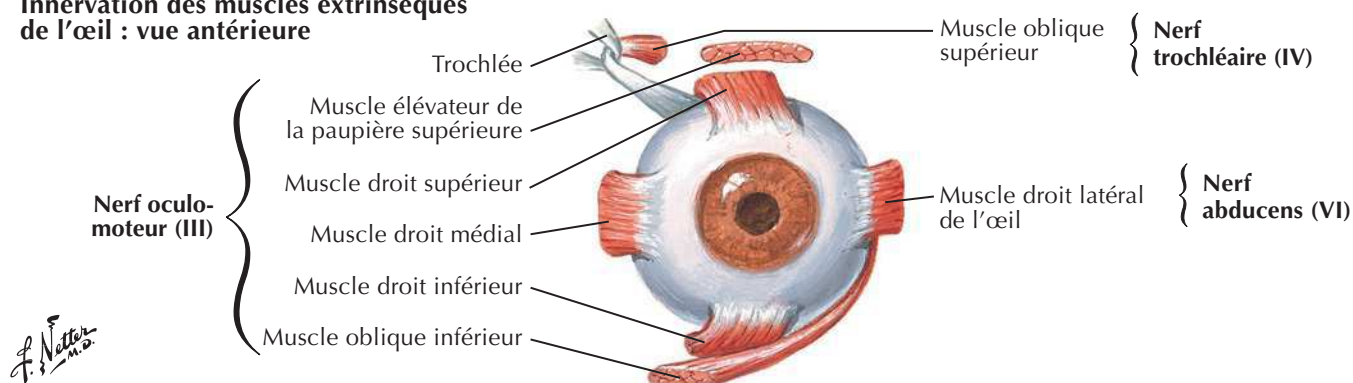
Vue latérale droite



Vue supérieure

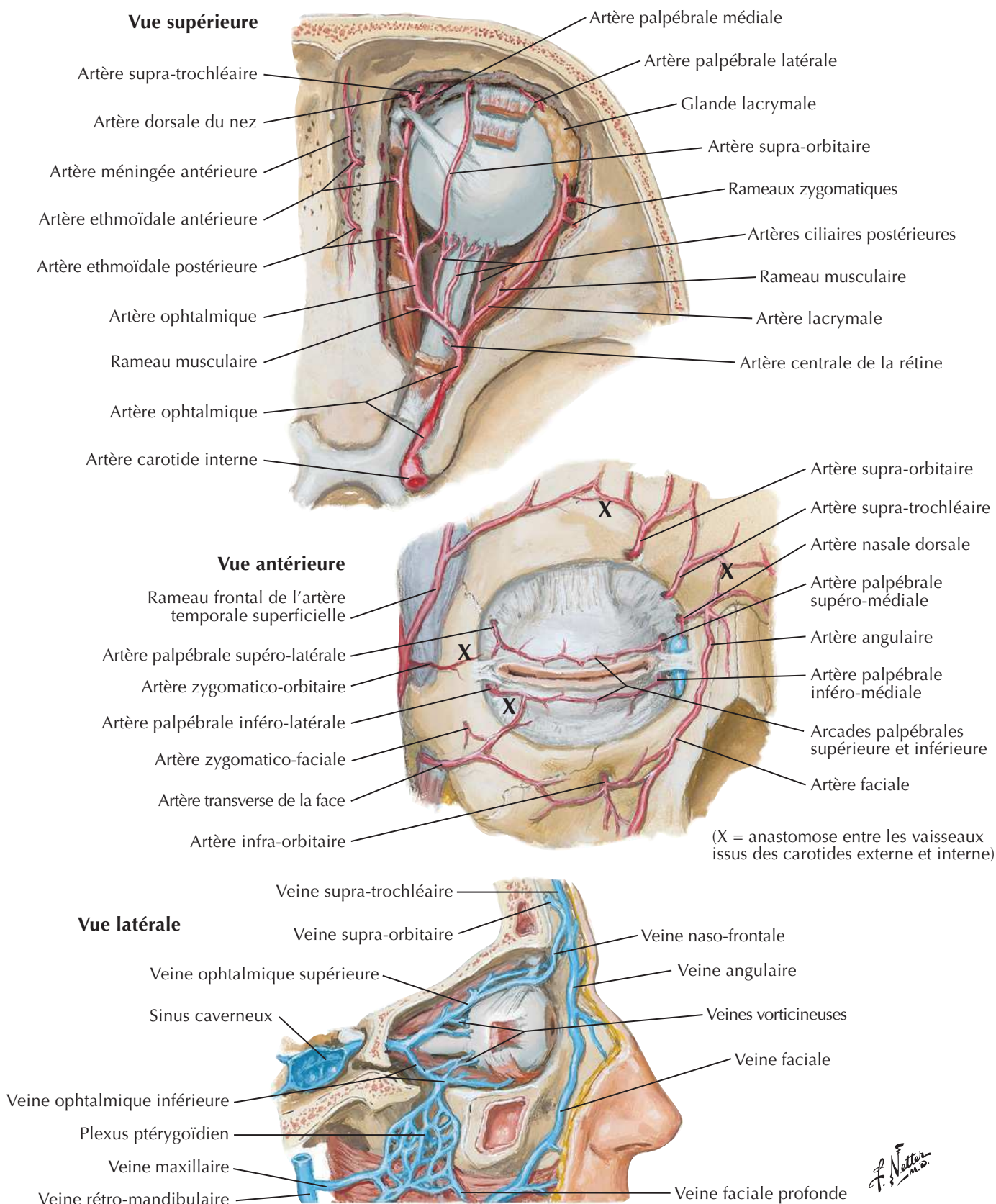


Innervation des muscles extrinsèques de l'œil : vue antérieure

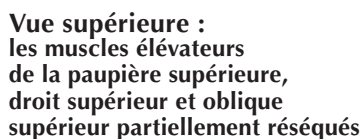


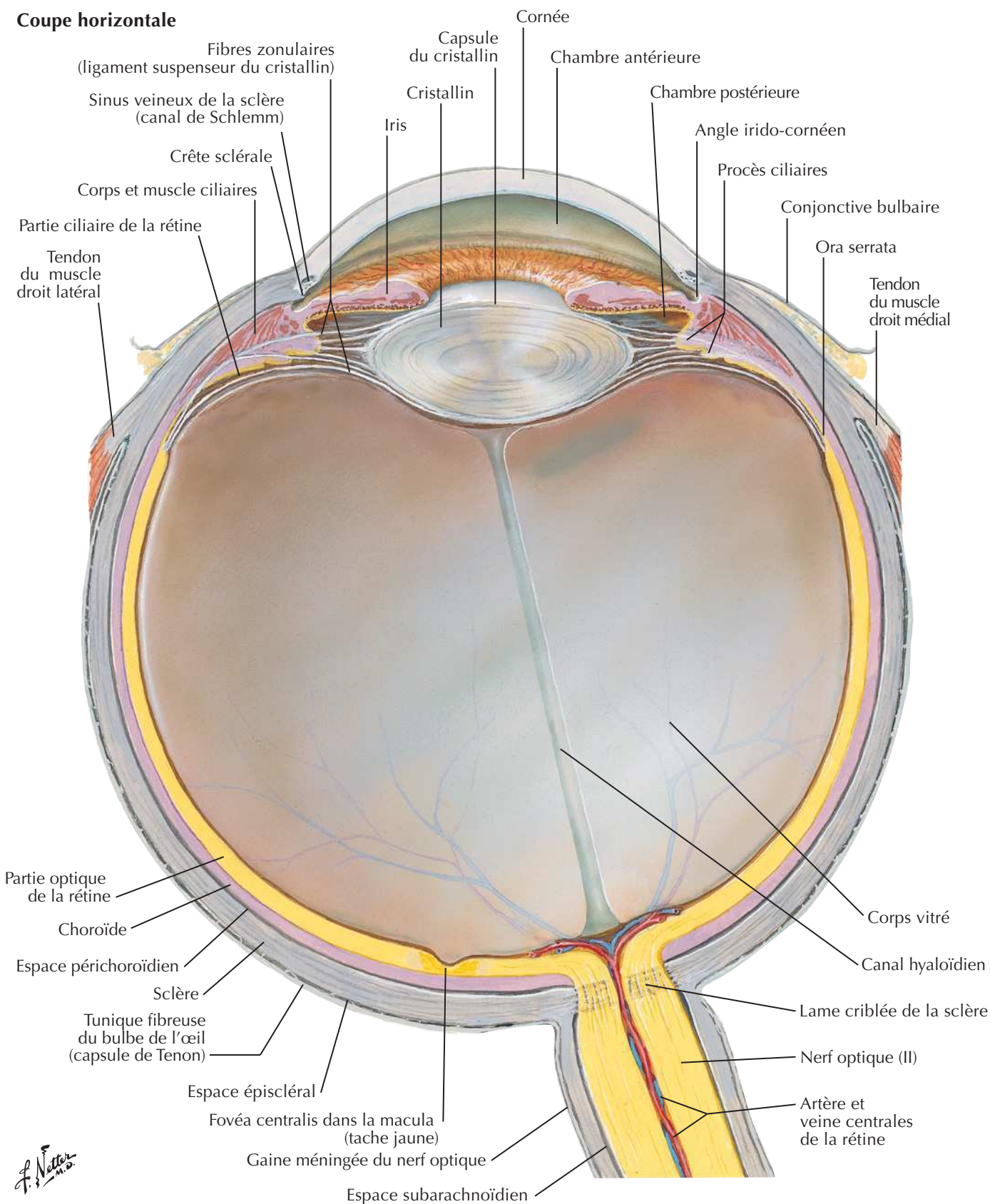
Artères et veines de l'orbite et des paupières

Voir aussi Planches 3, 105

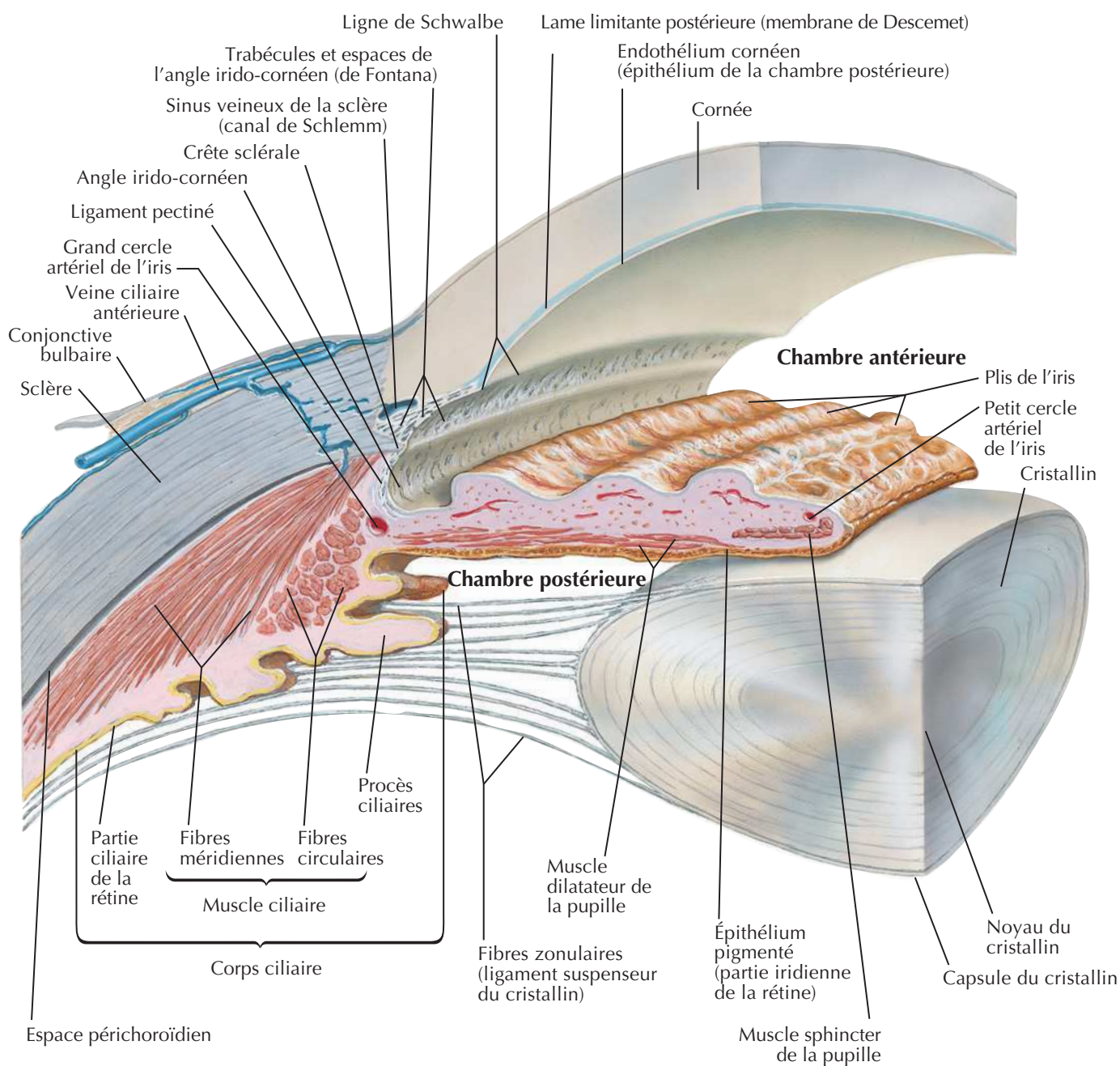


Vue supérieure



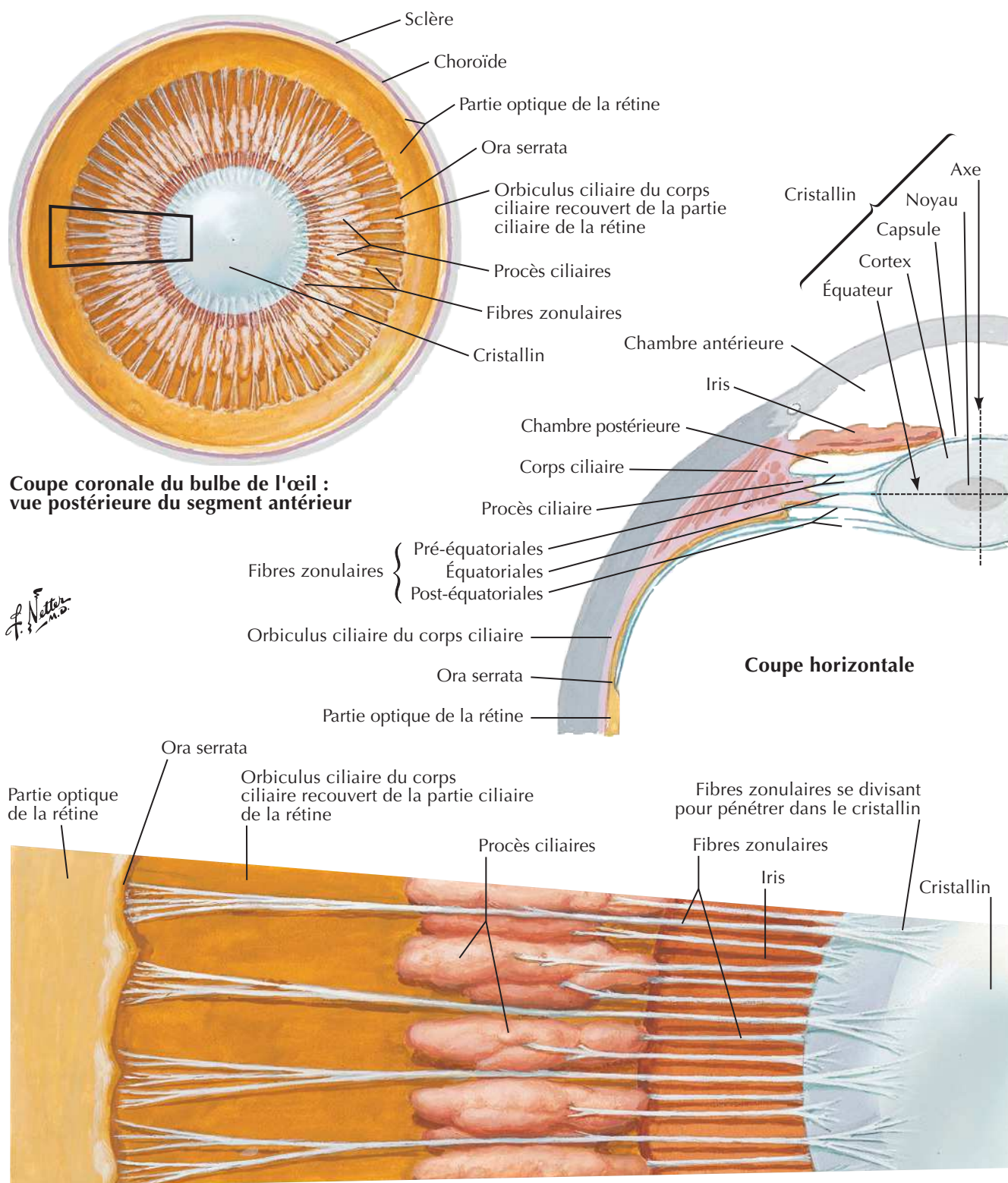


Chambres antérieure et postérieure de l'œil



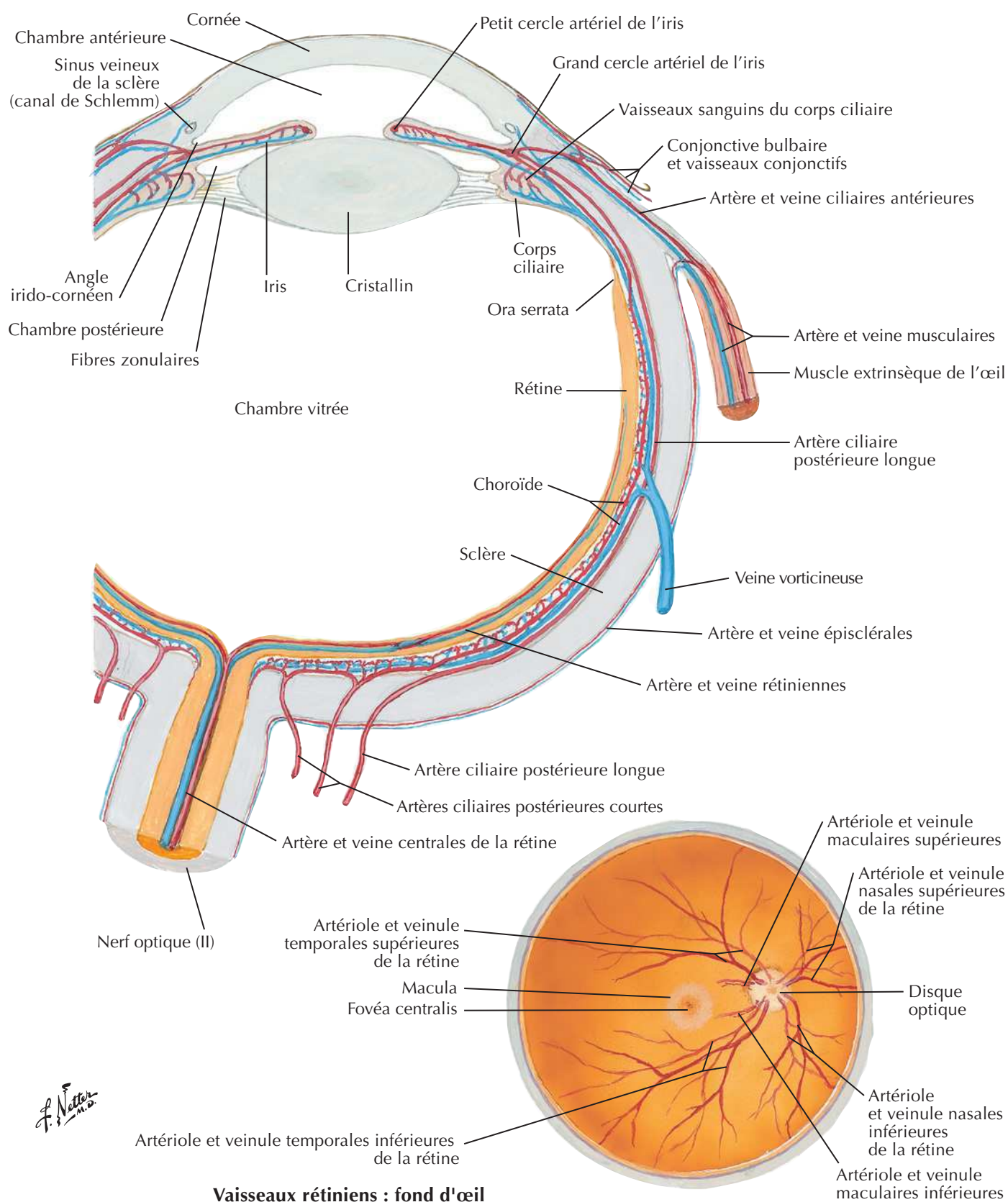
Note : par souci de clarté, il est représenté un seul plan de fibres zonulaires ; en fait, ces fibres entourent complètement l'équateur du cristallin

F. Natter
n.d.

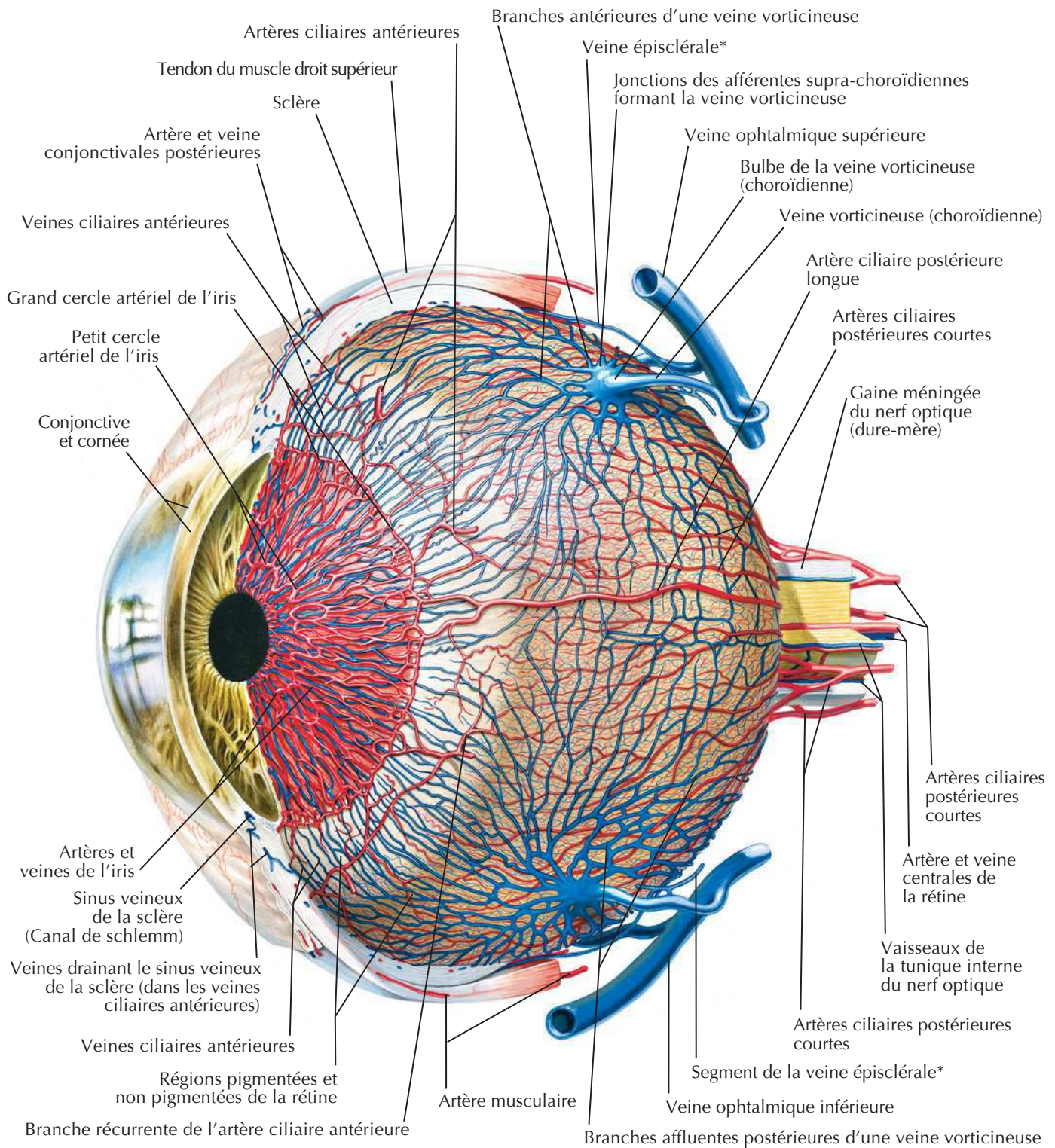
Cristallin et structures de maintien

Fort grossissement du cartouche de la figure ci-dessus (semi-schématique)

Artères et veines intrinsèques de l'œil

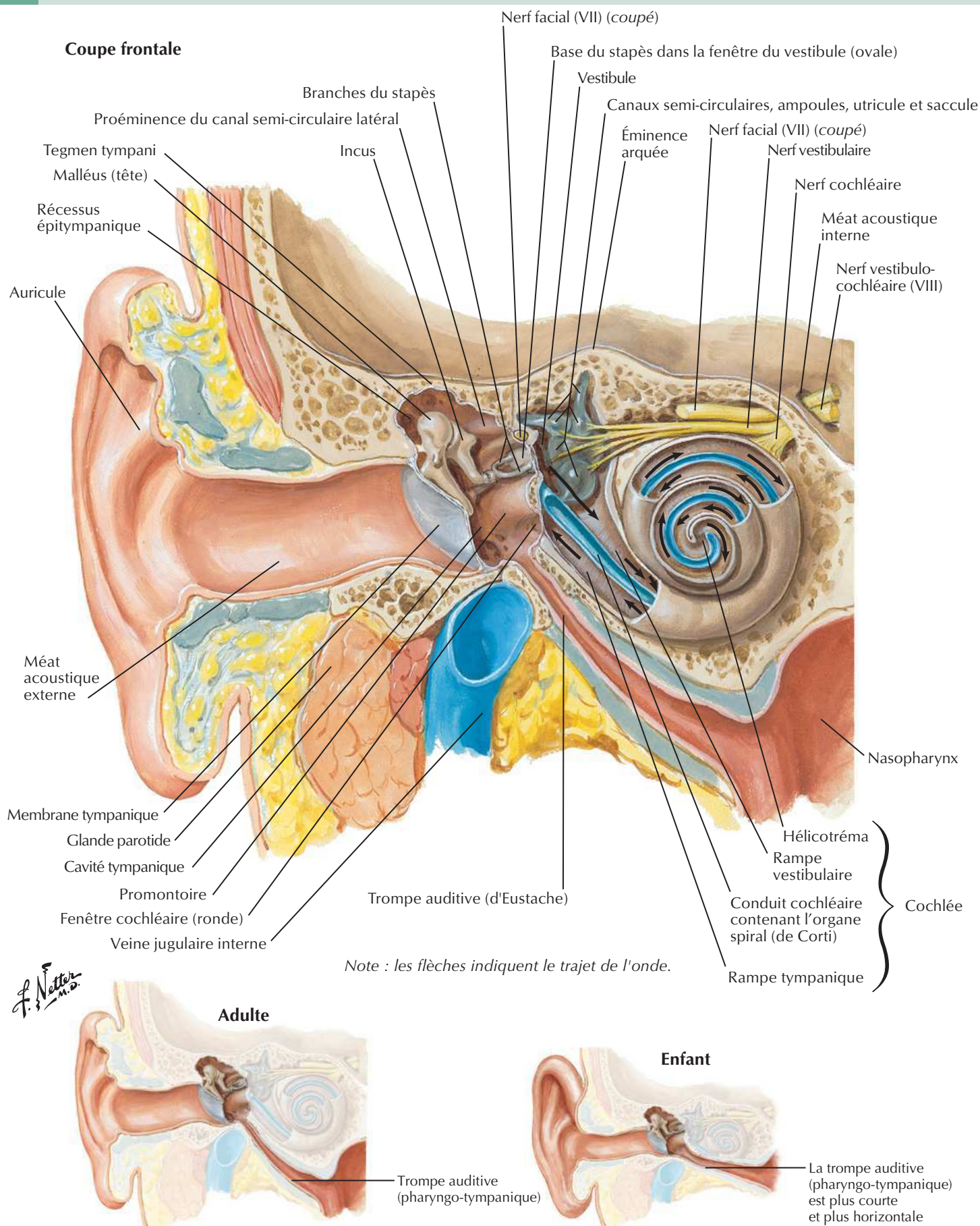


Organisation des vaisseaux à l'intérieur de la choroïde (tunique vasculaire) de l'œil

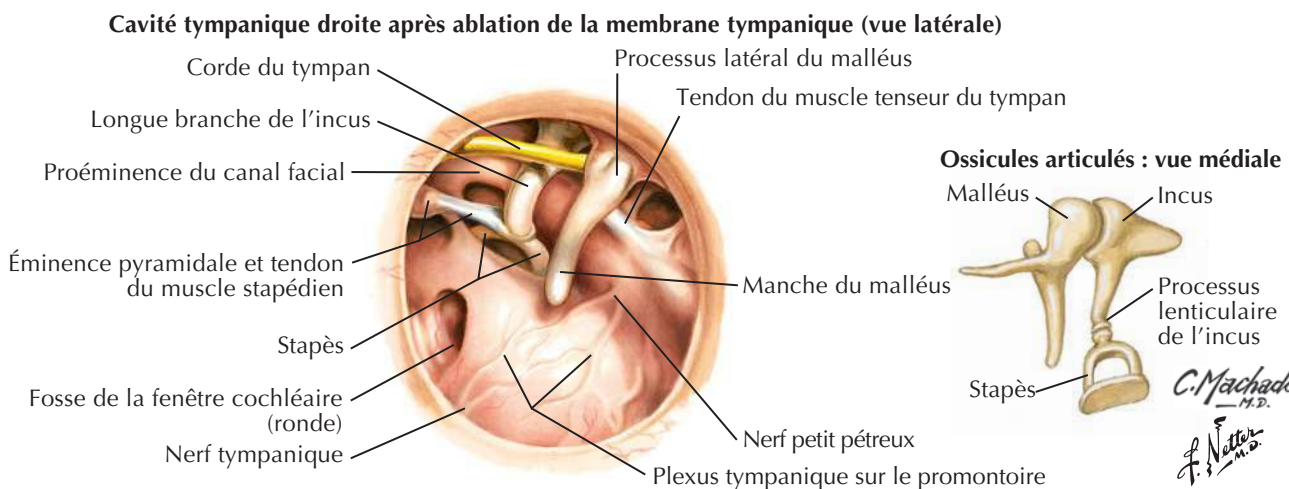
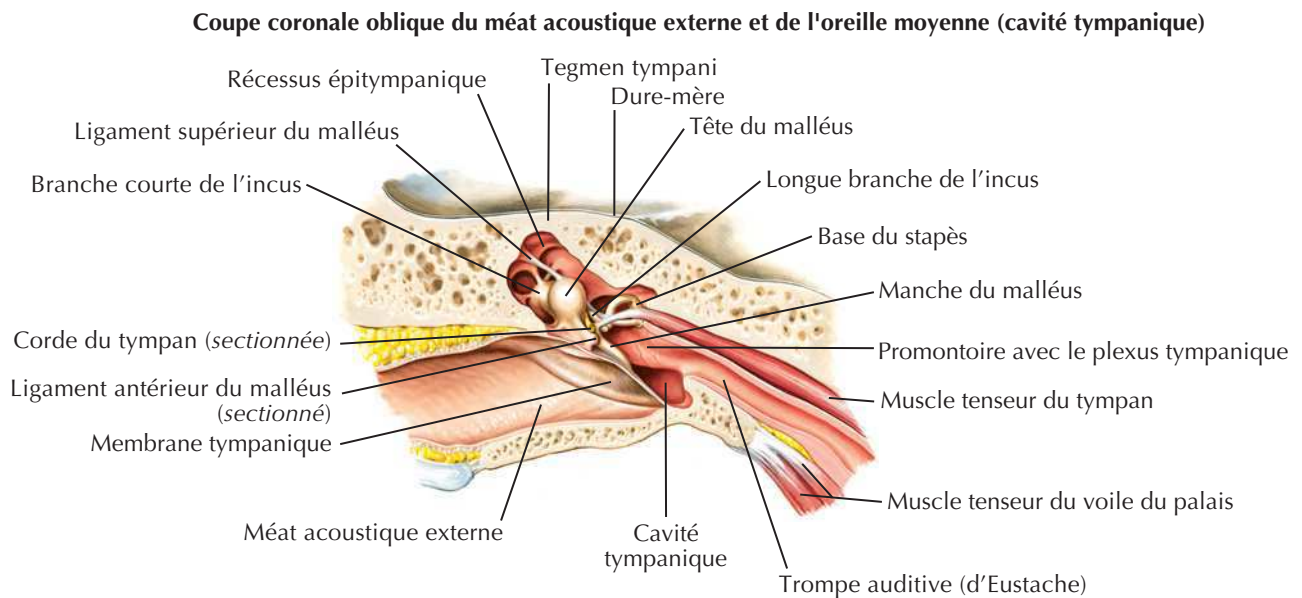
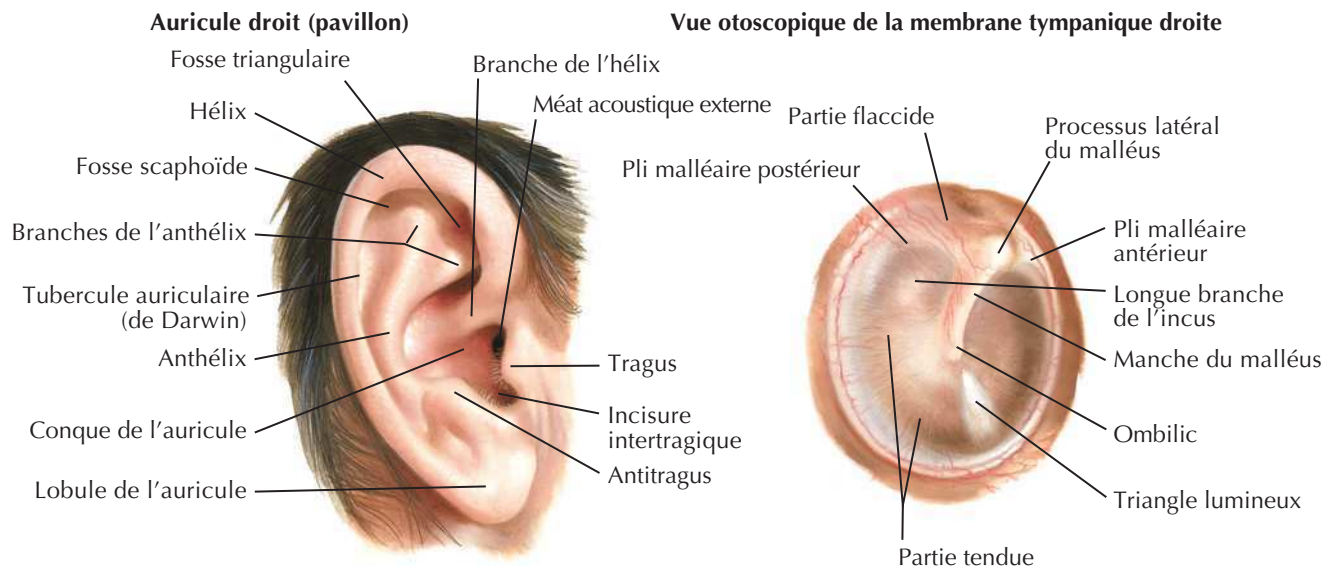
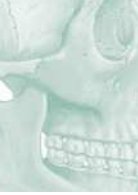C. Machado
M.D.

*Les veines épisclérales sont montrées ici s'anastomosant avec les veines vorticiueuses de façon normale; cependant, elles se drainent aussi dans les veines ciliaires antérieures.

Trajet des sons perçus

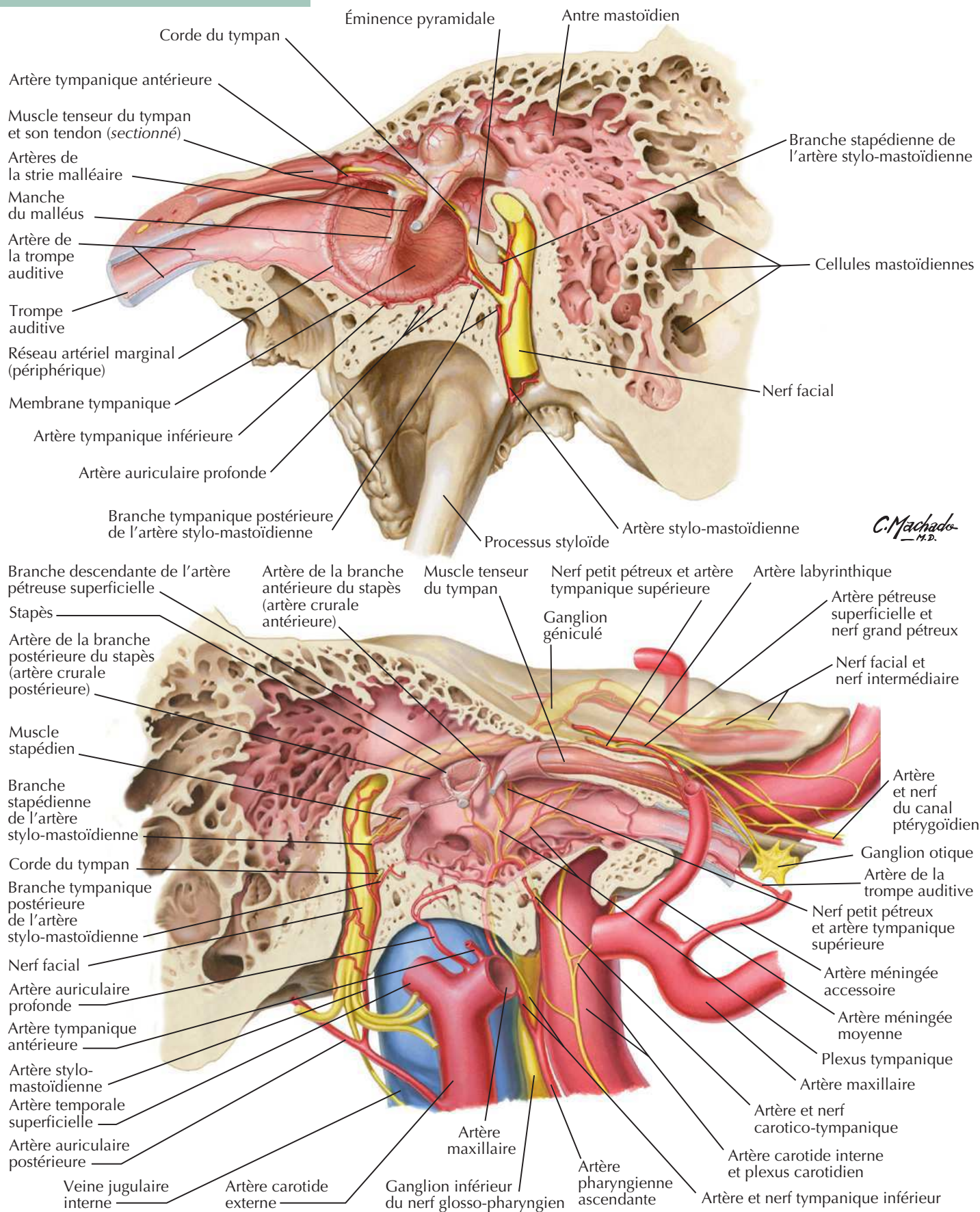


Oreille externe et cavité tympanique



Cavité tympanique

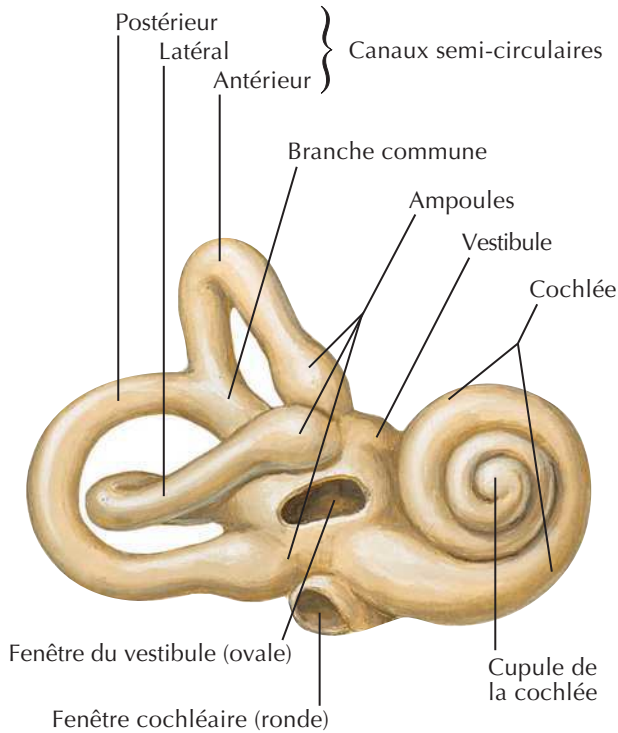
Voir aussi Planches 50, 124, 136



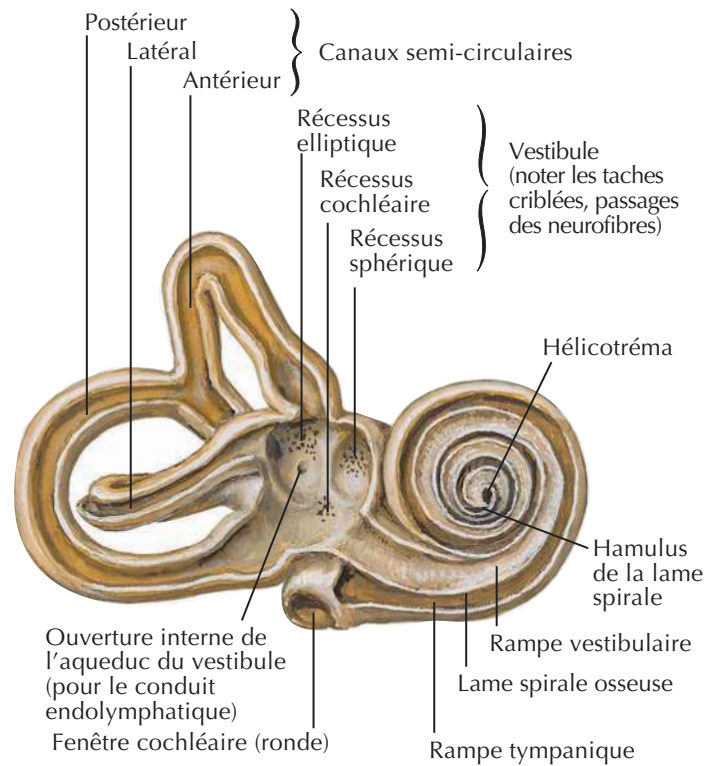
Labyrinthe osseux et labyrinthe membraneux

Voir aussi **Planche 125**

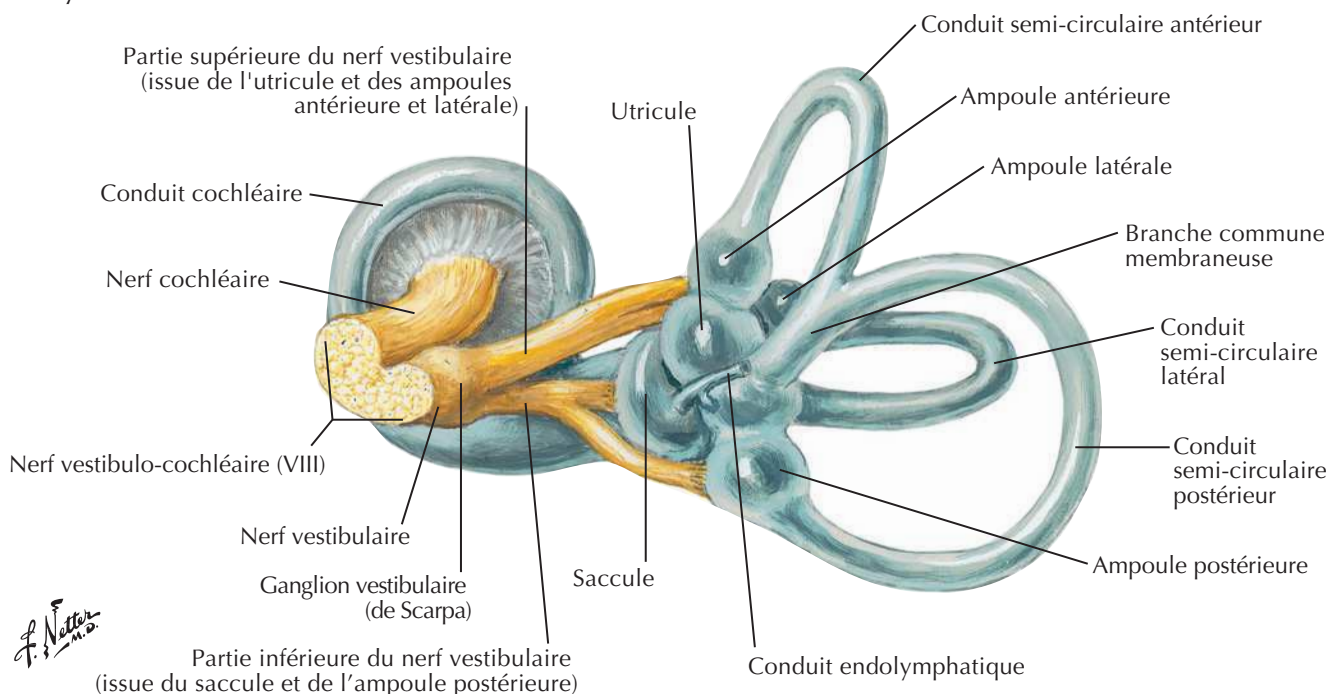
**Labyrinthe osseux droit (capsule otique),
vue antéro-latérale : après ablation de l'os environnant**



**Labyrinthe osseux droit (capsule otique) disséqué :
labyrinthe membraneux ôté**

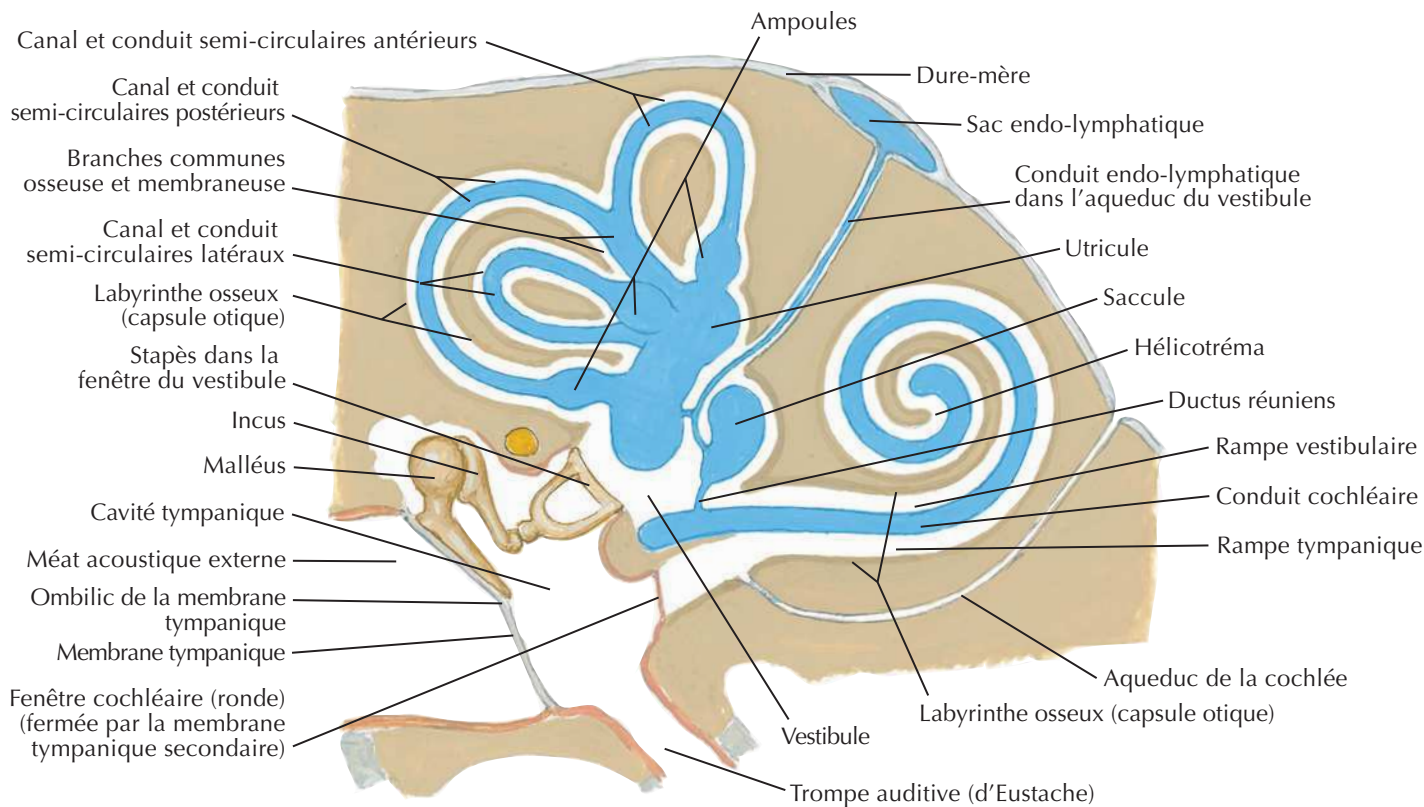


Labyrinthe membraneux droit avec ses nerfs : vue médiale

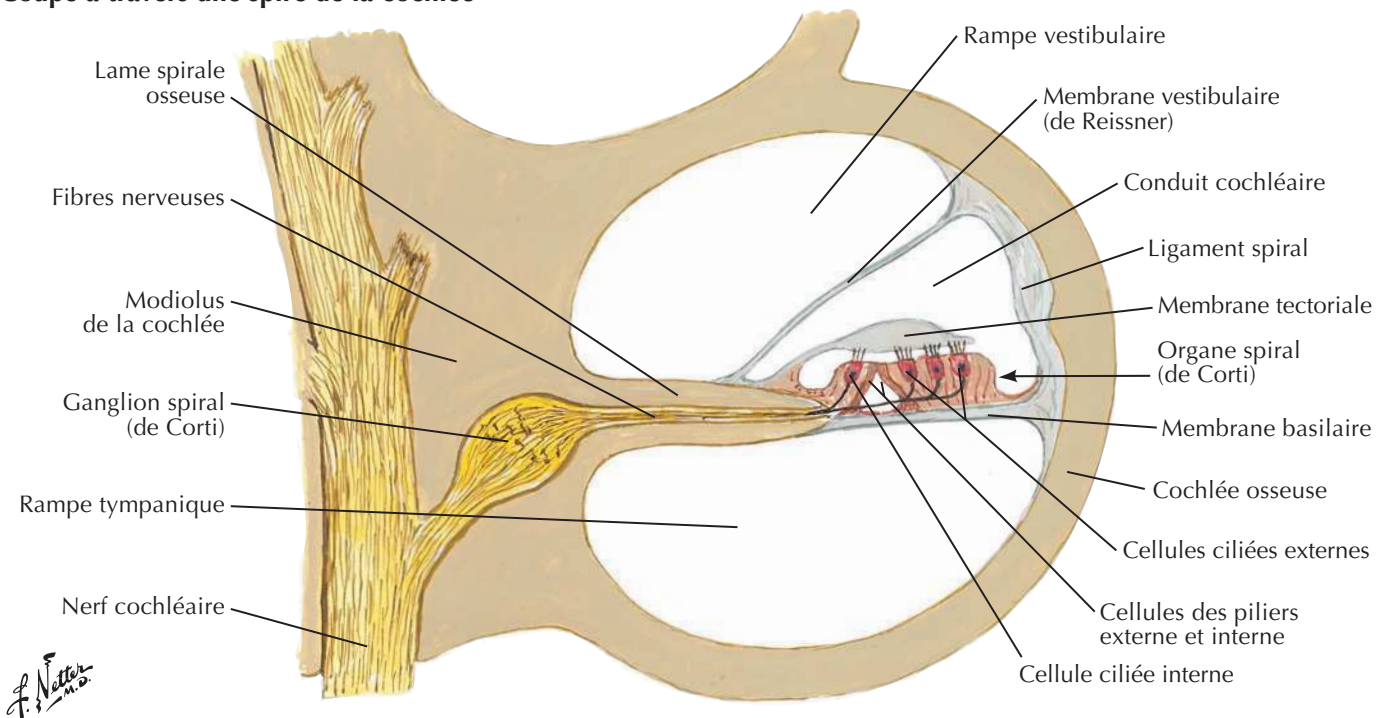


Labyrinthe osseux et labyrinthe membraneux (suite)

Labyrinthes osseux et membraneux : schéma

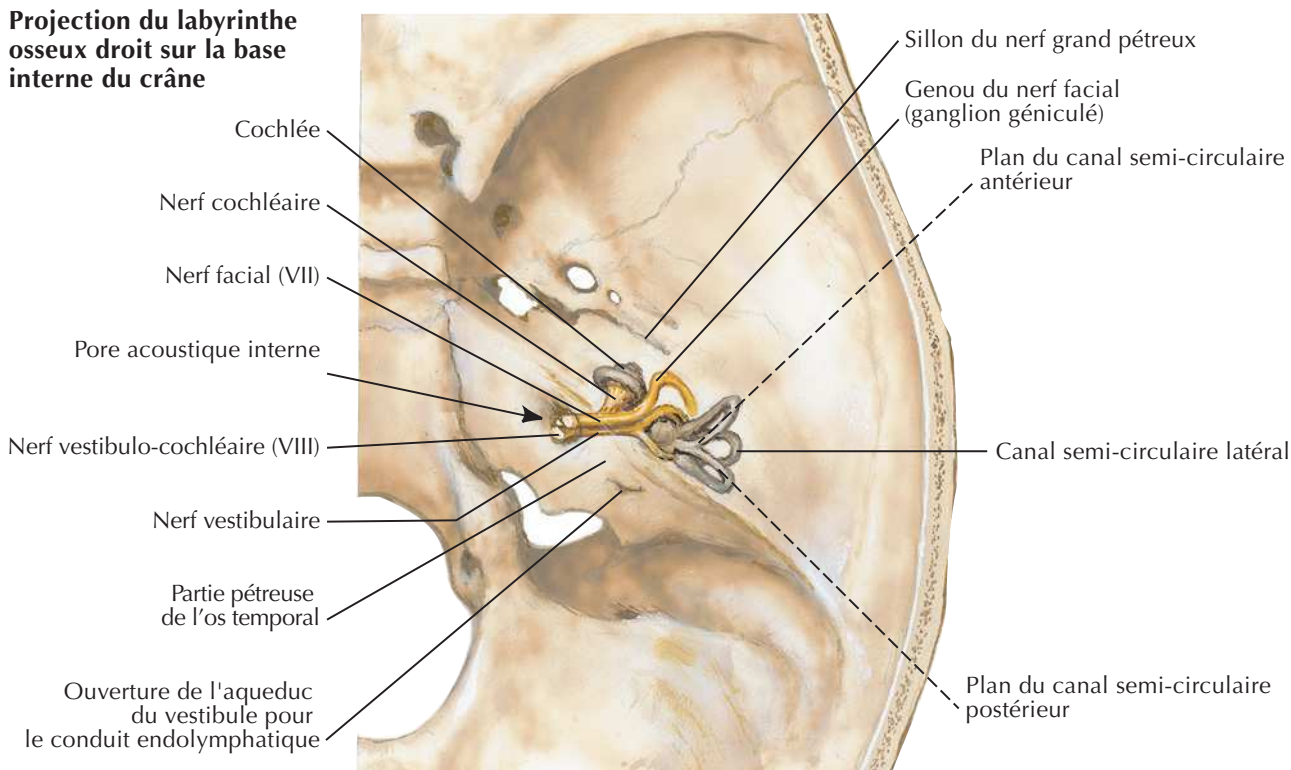


Coupe à travers une spire de la cochlée

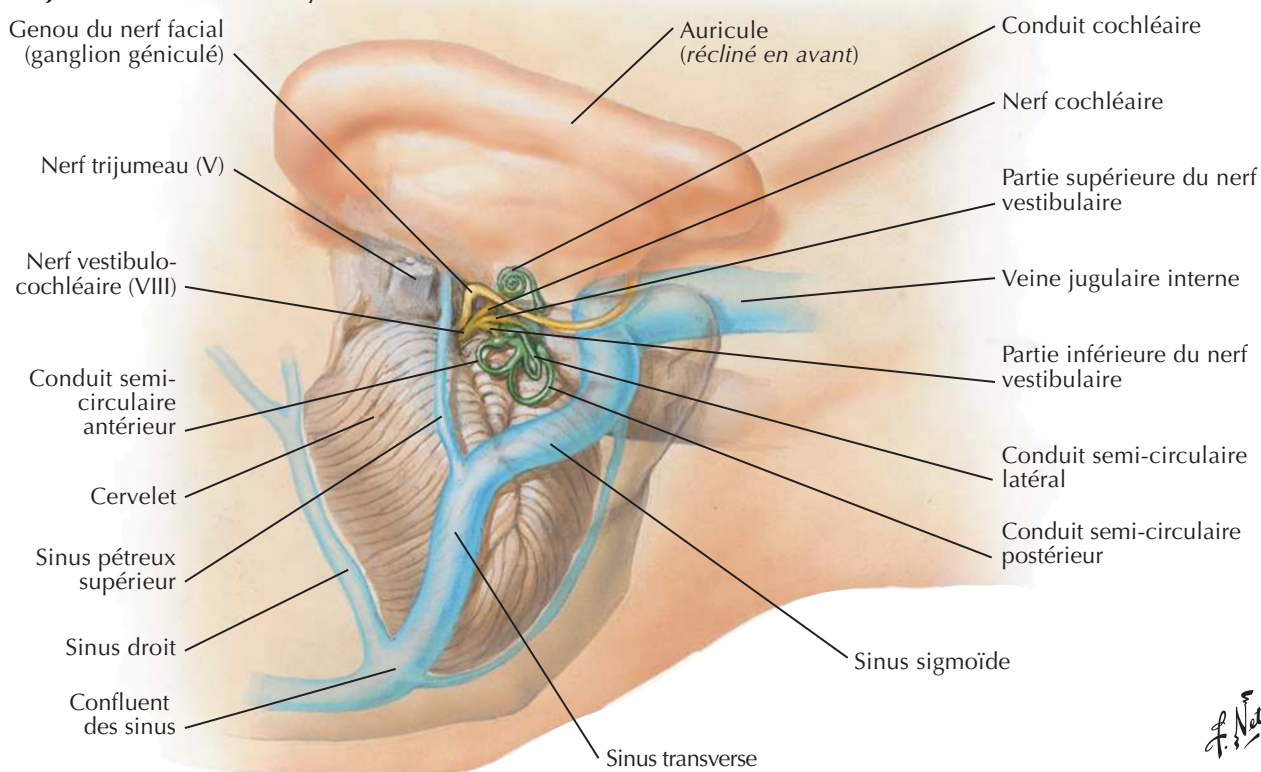


Orientation du labyrinthe dans le crâne

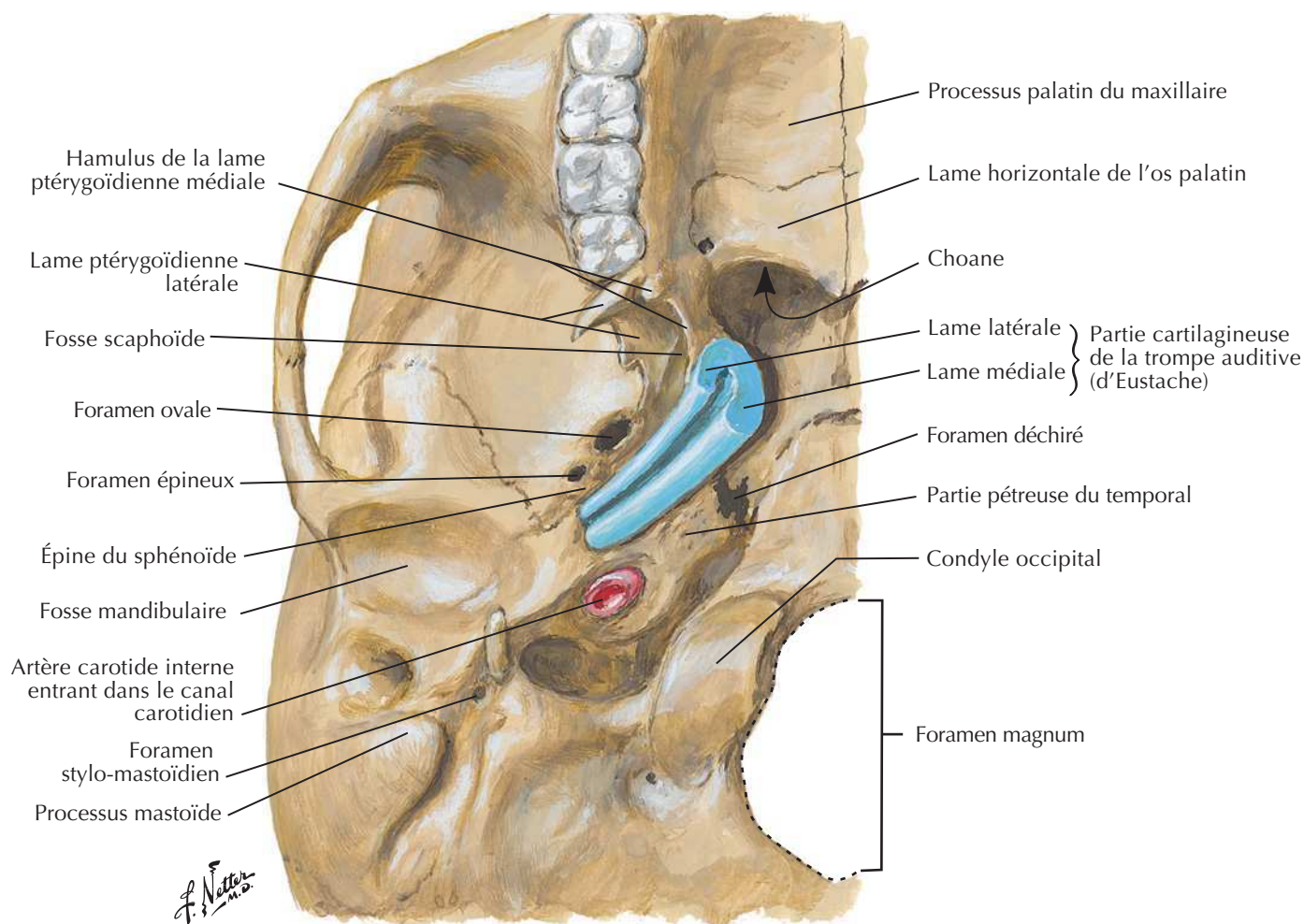
Projection du labyrinthe osseux droit sur la base interne du crâne



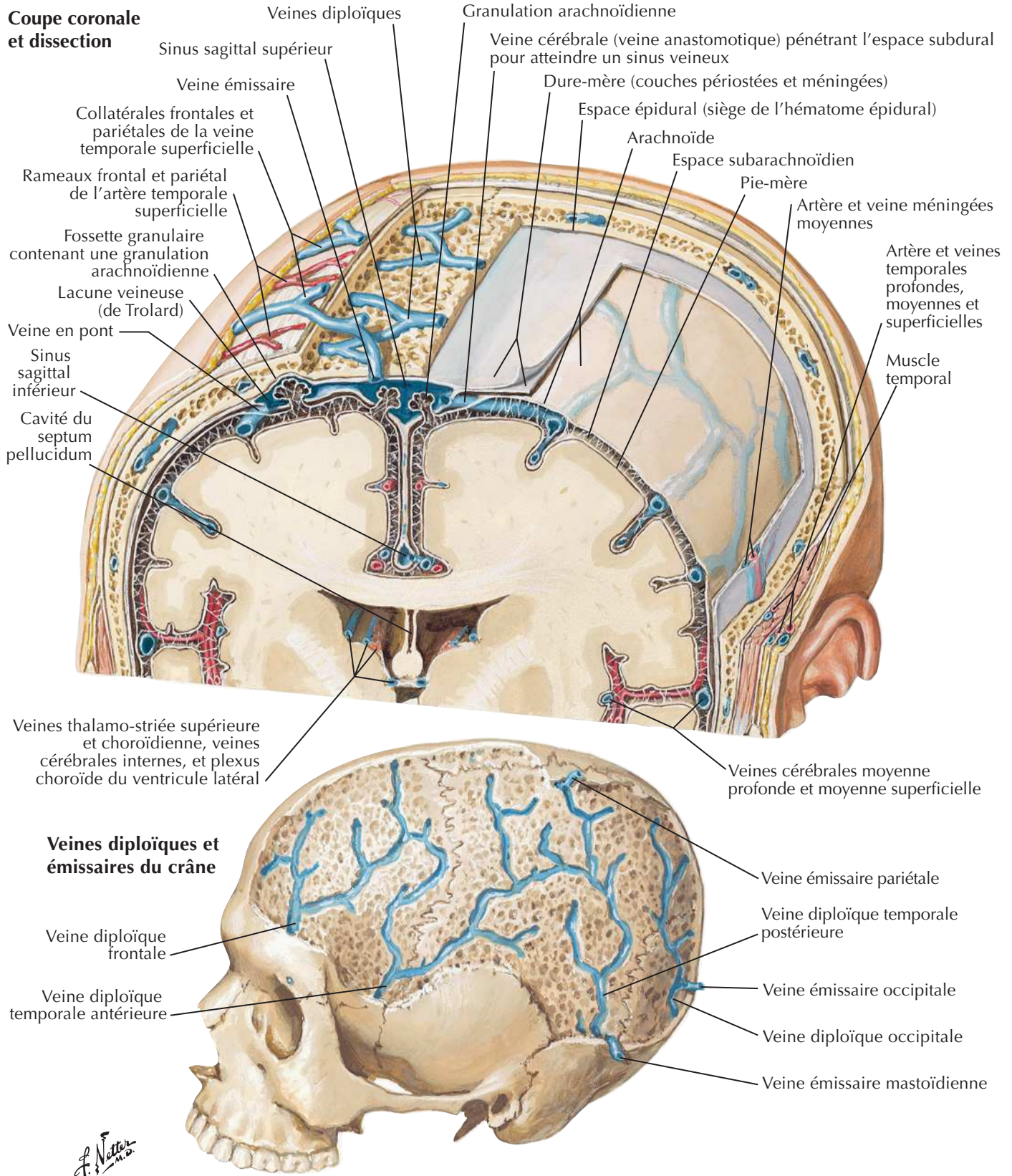
Projection latérale du labyrinthe membraneux droit

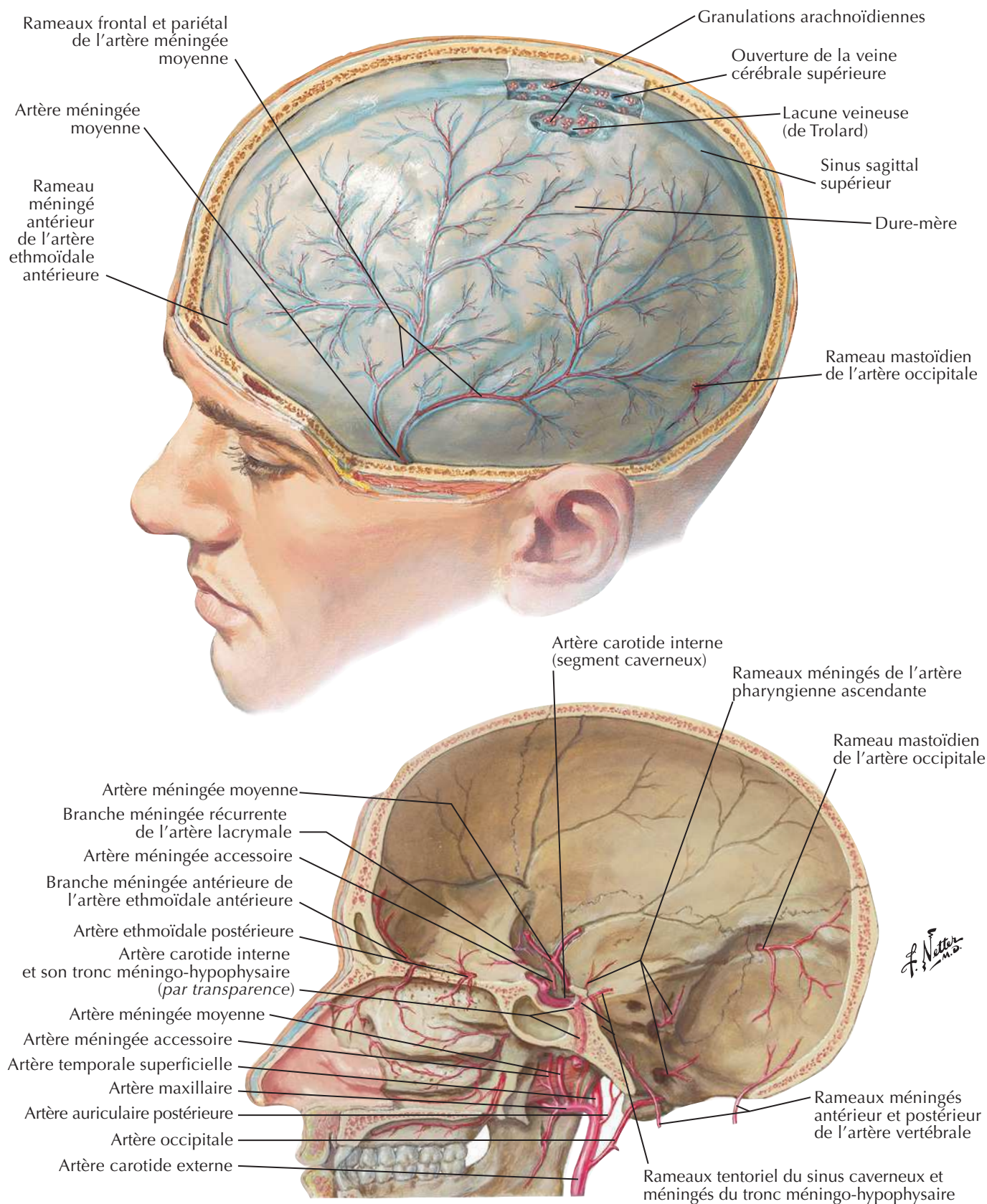


F. Netter M.D.

Trompe auditiveVoir aussi **Planche 49****Partie cartilagineuse de la trompe auditive (d'Eustache) au niveau de la base du crâne : vue inférieure**

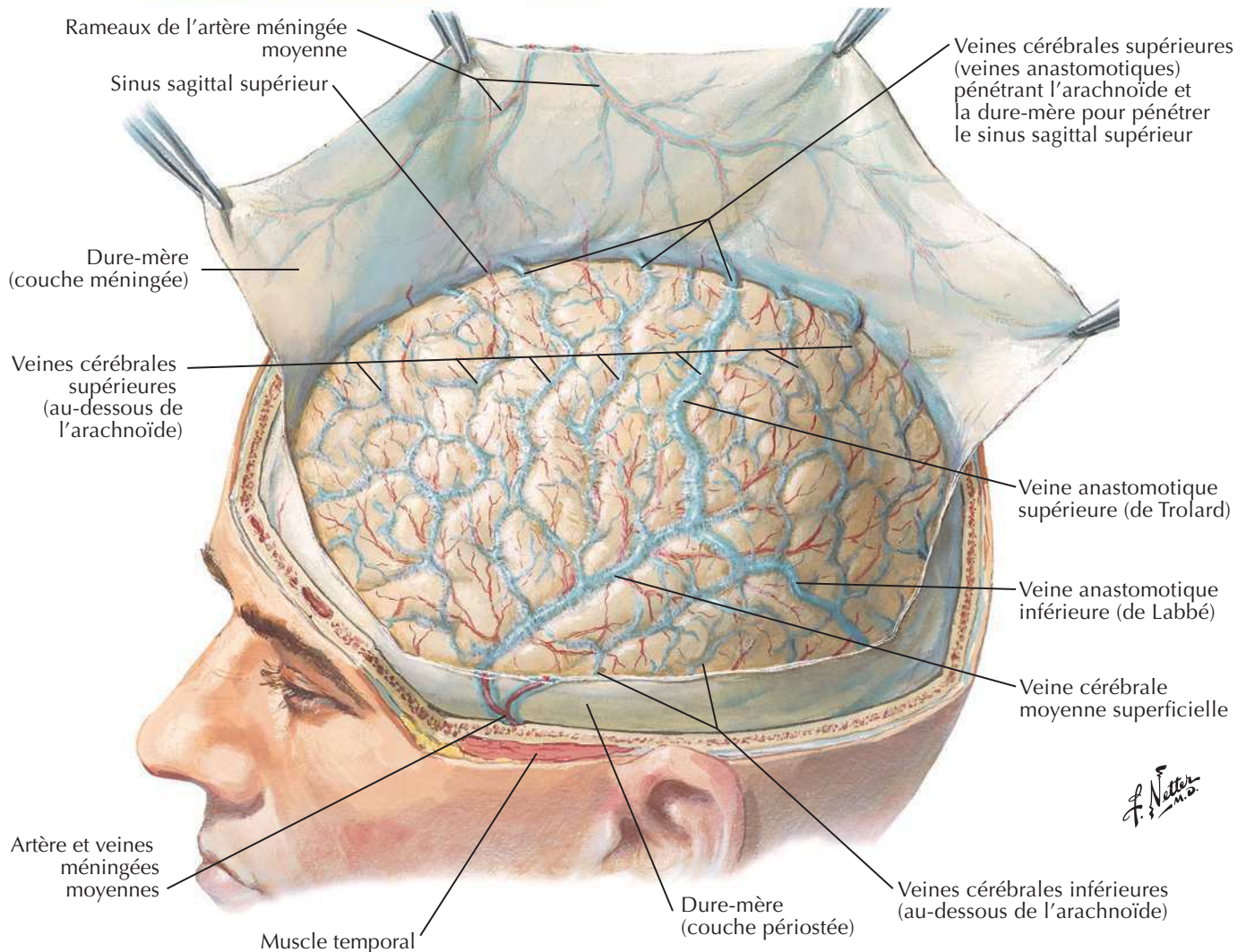
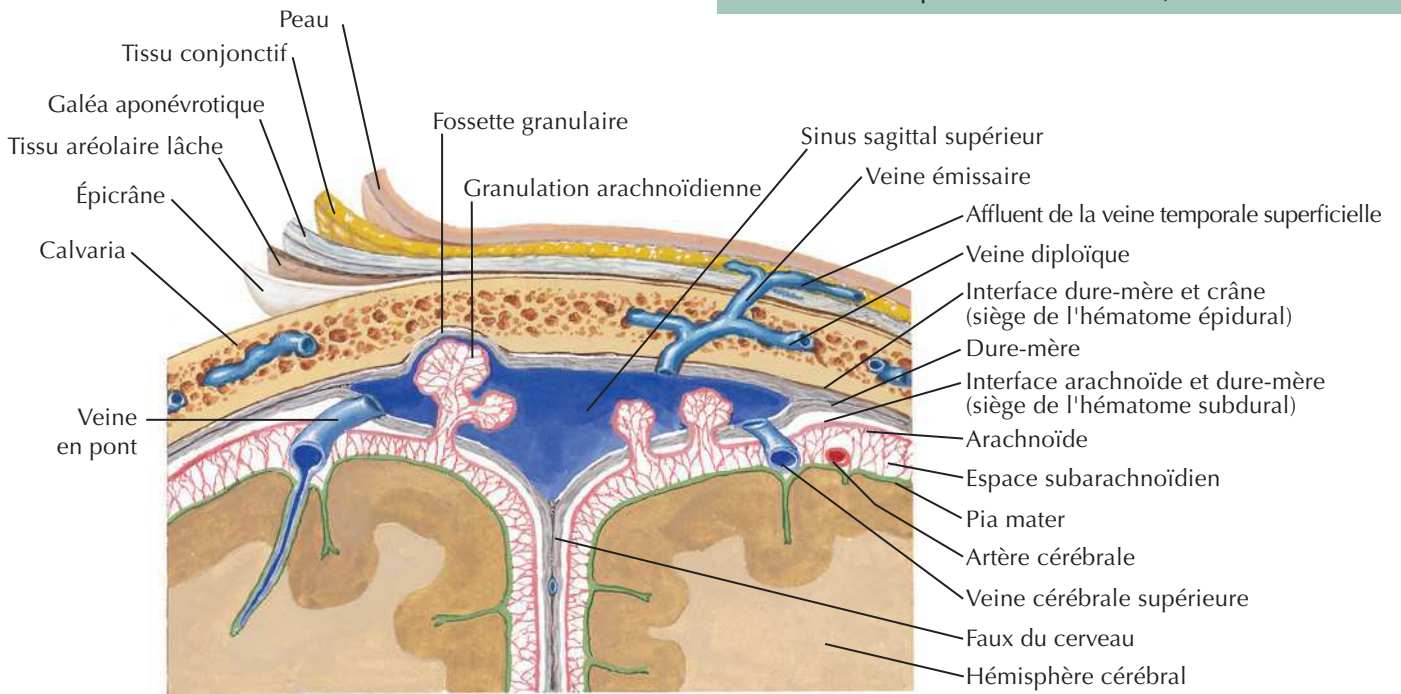
Méninges et veines diploïques

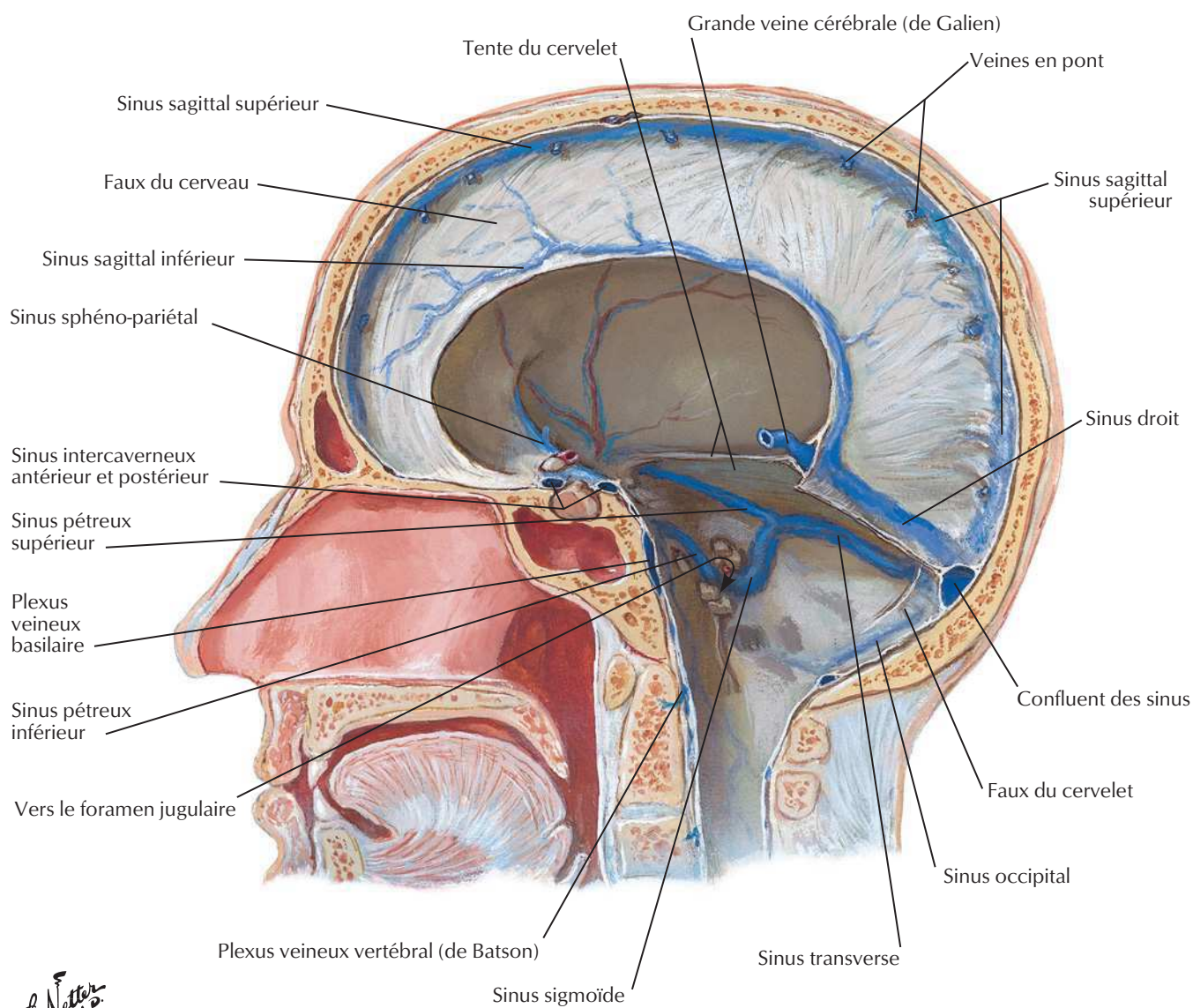
Voir aussi **Planche 3**

Artères méningéesVoir aussi **Planches 9, 51, 137**

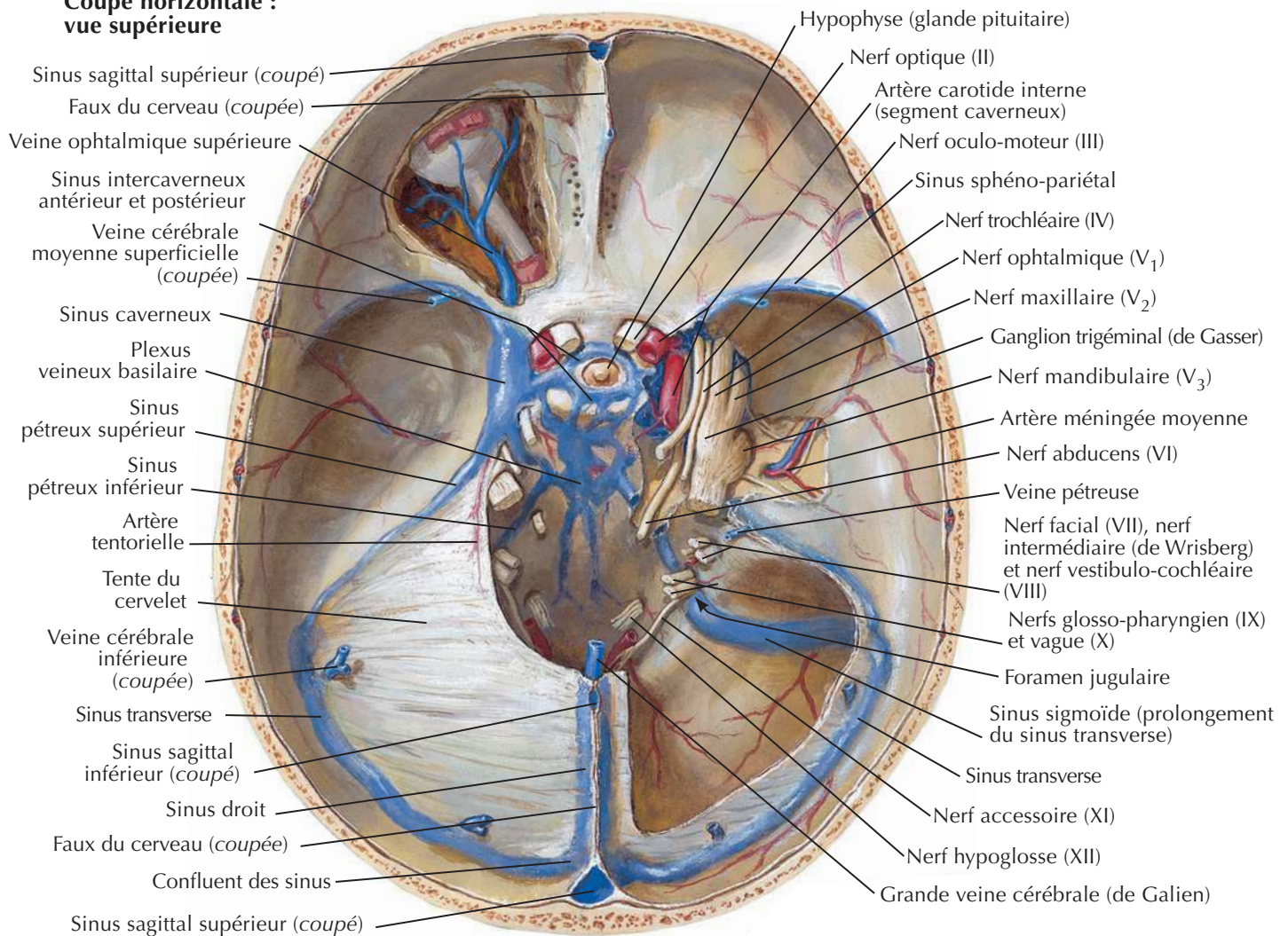
Méninges et veines cérébrales superficielles

Pour les veines profondes du cerveau, voir **Planche 146**

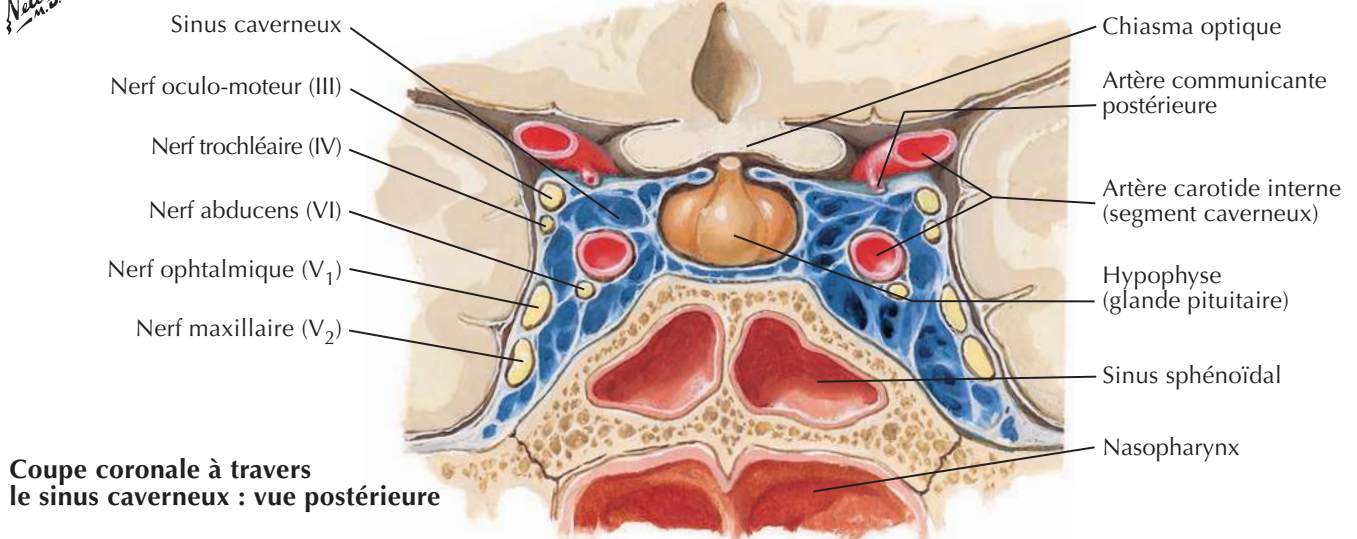


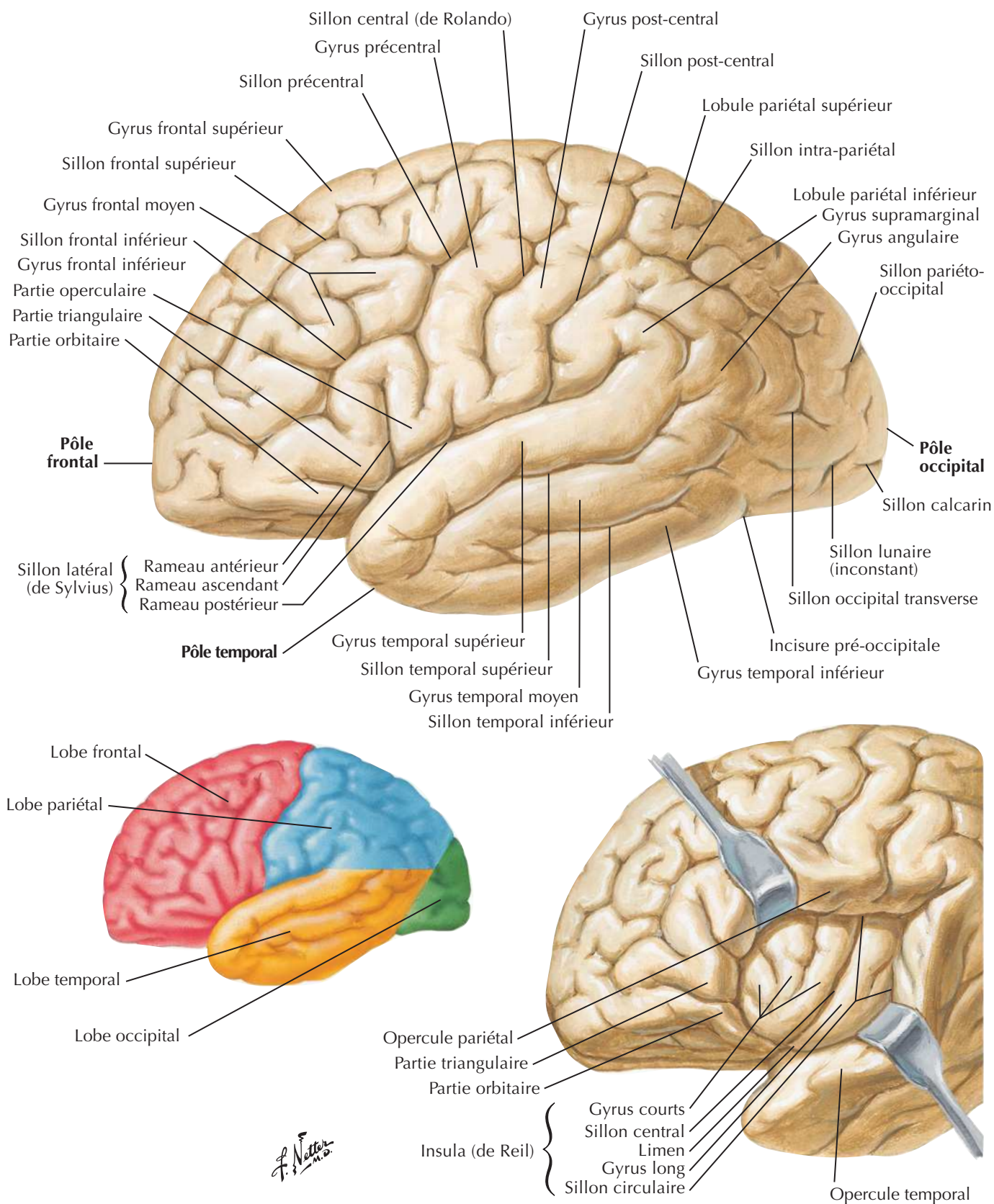
Sinus veineux de la dure-mère**Coupe sagittale**

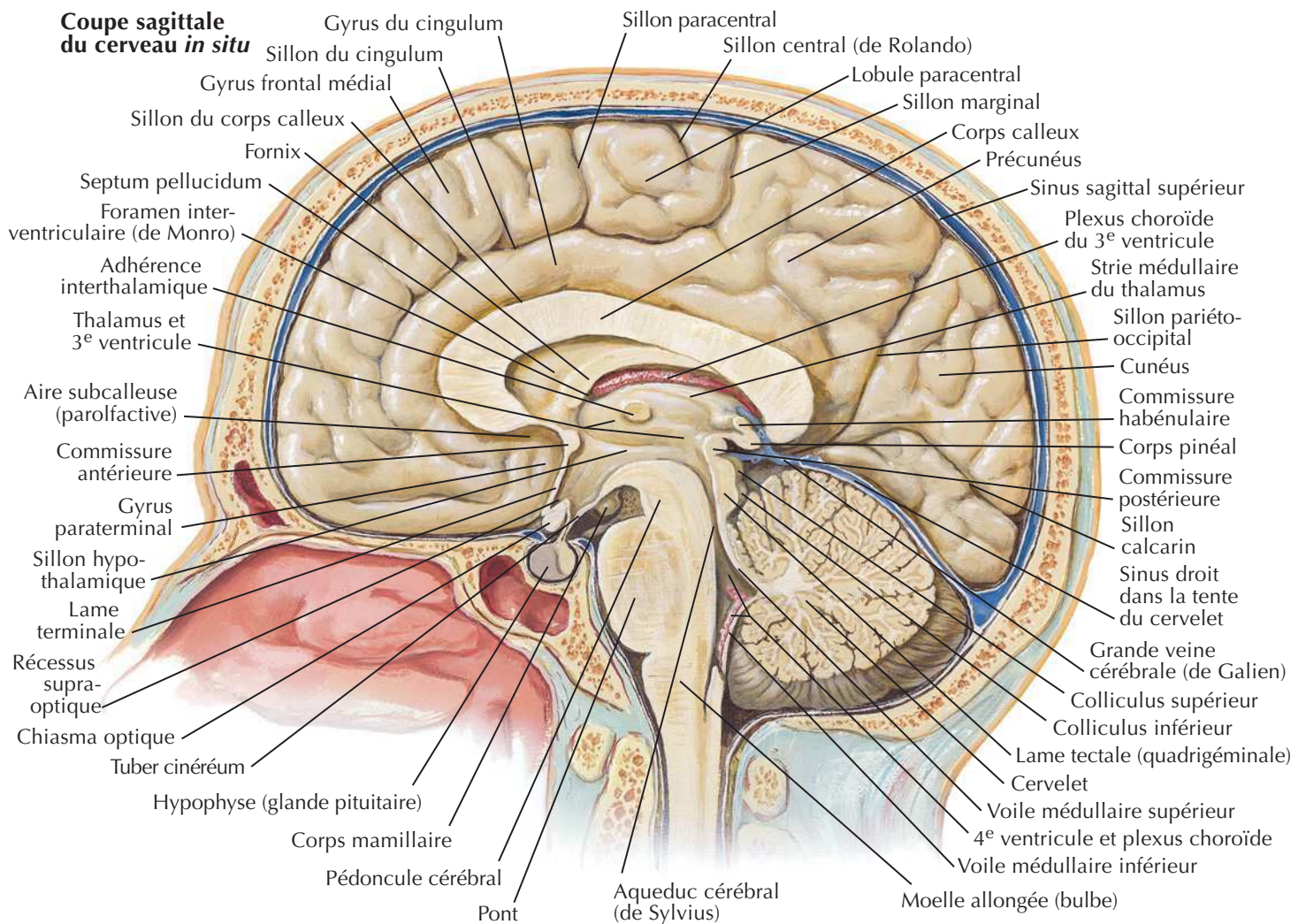
Sinus veineux de la dure-mère (suite)

Voir aussi **Planche 87****Coupe horizontale :
vue supérieure**

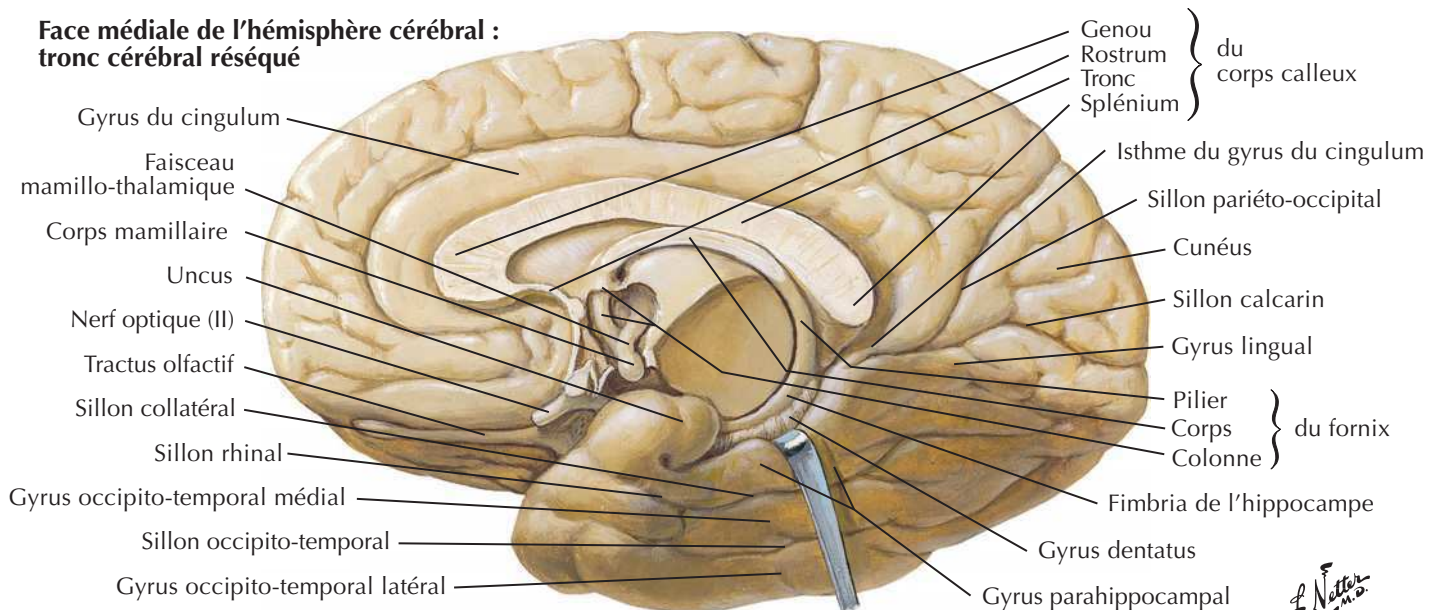
F. Netter M.D.

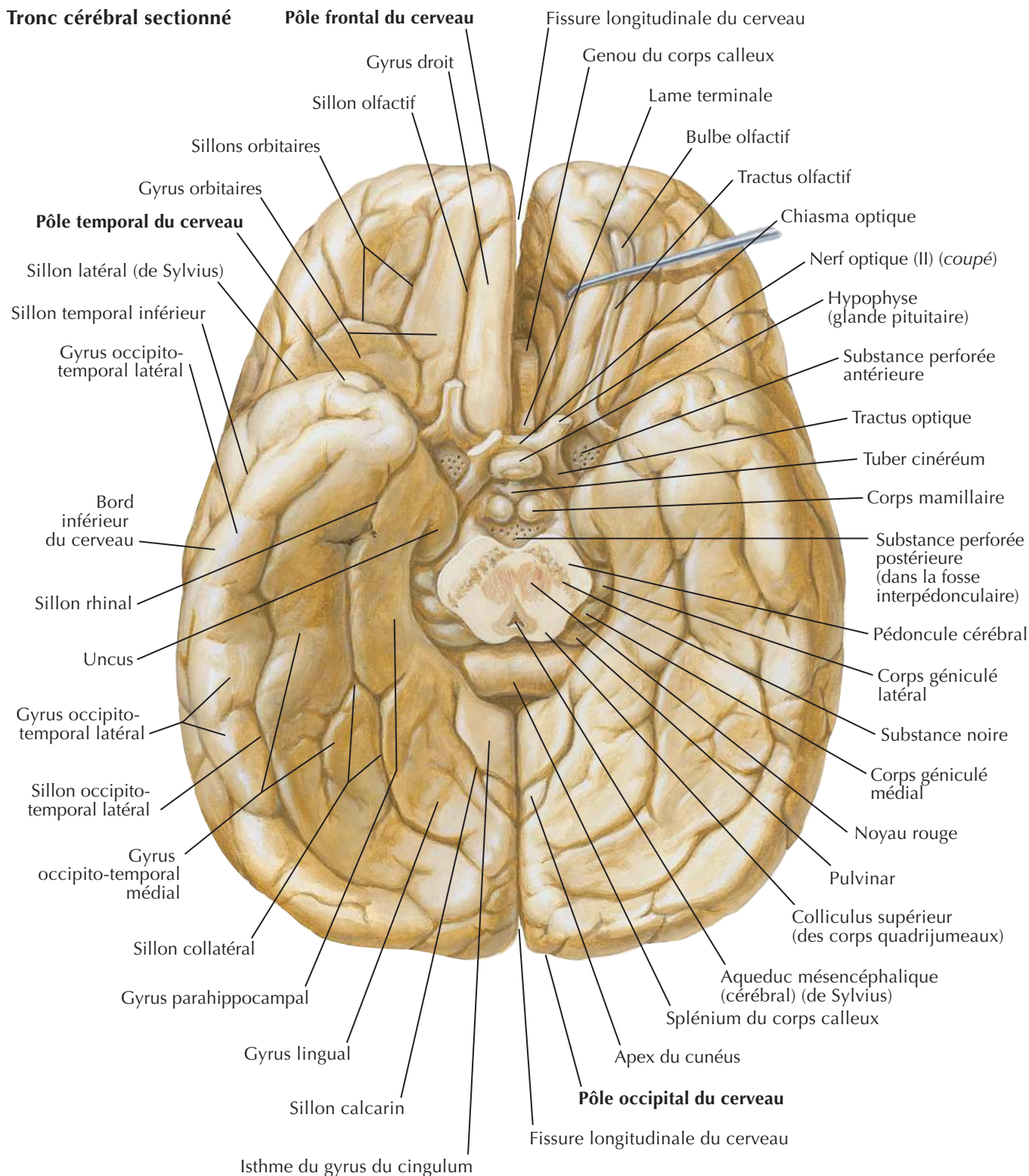
**Coupe coronale à travers
le sinus caverneux : vue postérieure**

Cerveau : vues latérales



Face médiale de l'hémisphère cérébral : tronc cérébral réséqué



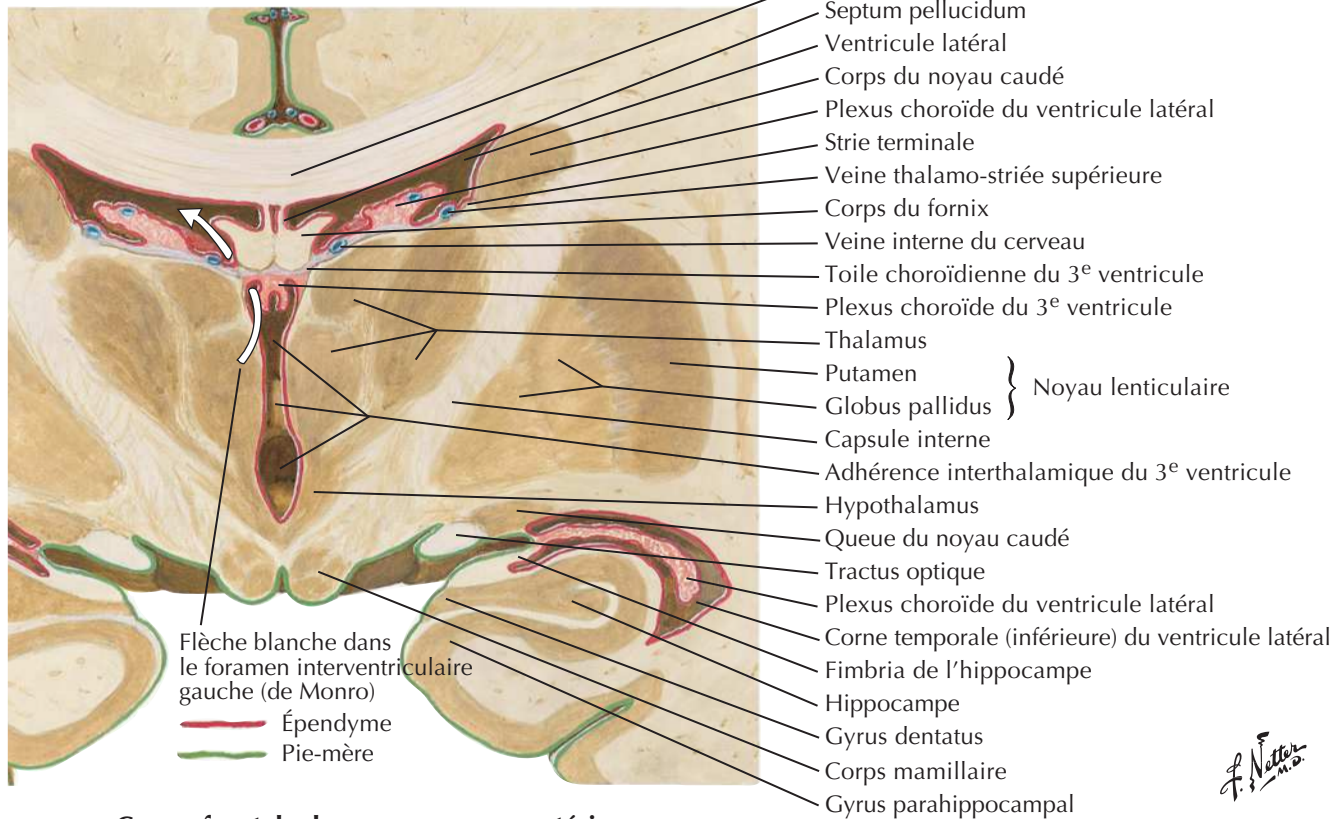
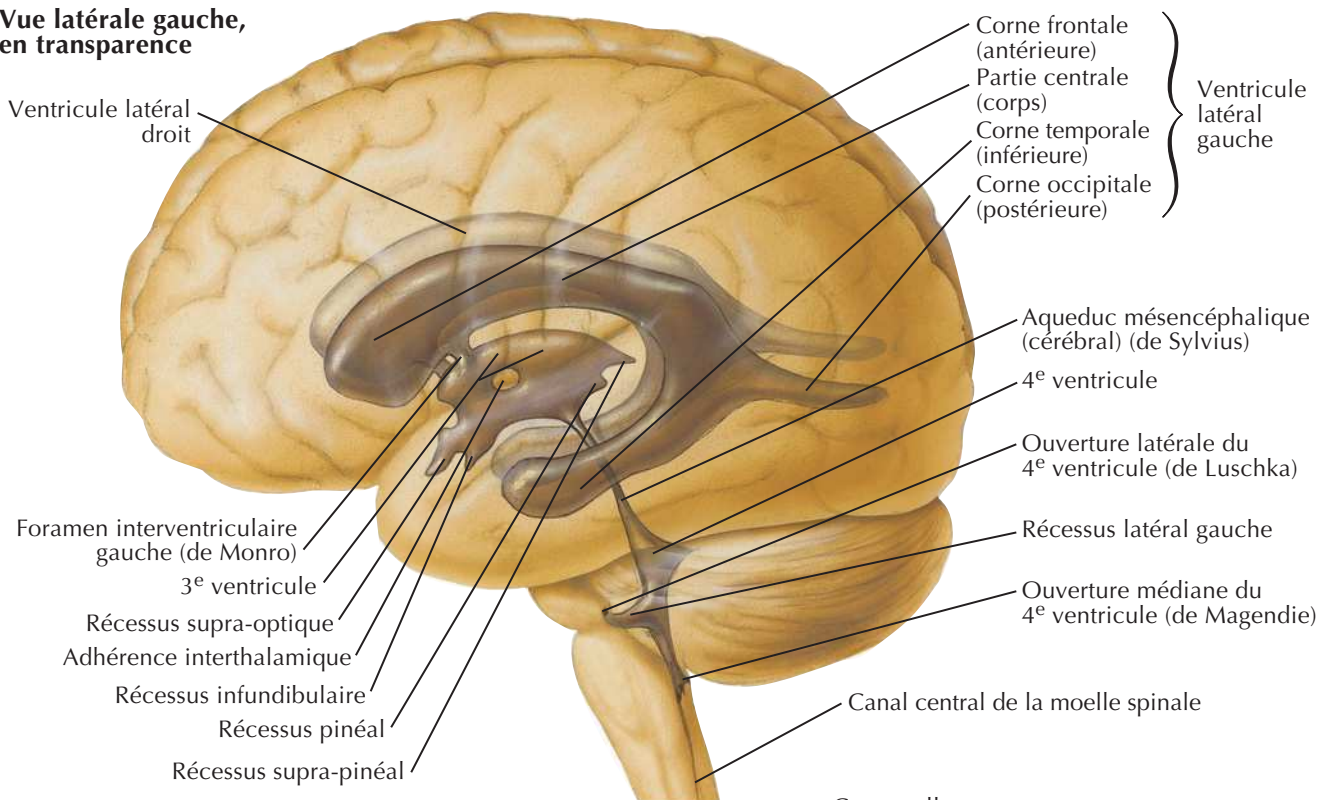
Encéphale : vue inférieureVoir aussi **Planche 148**

L. Netter M.D.

Ventricules de l'encéphale



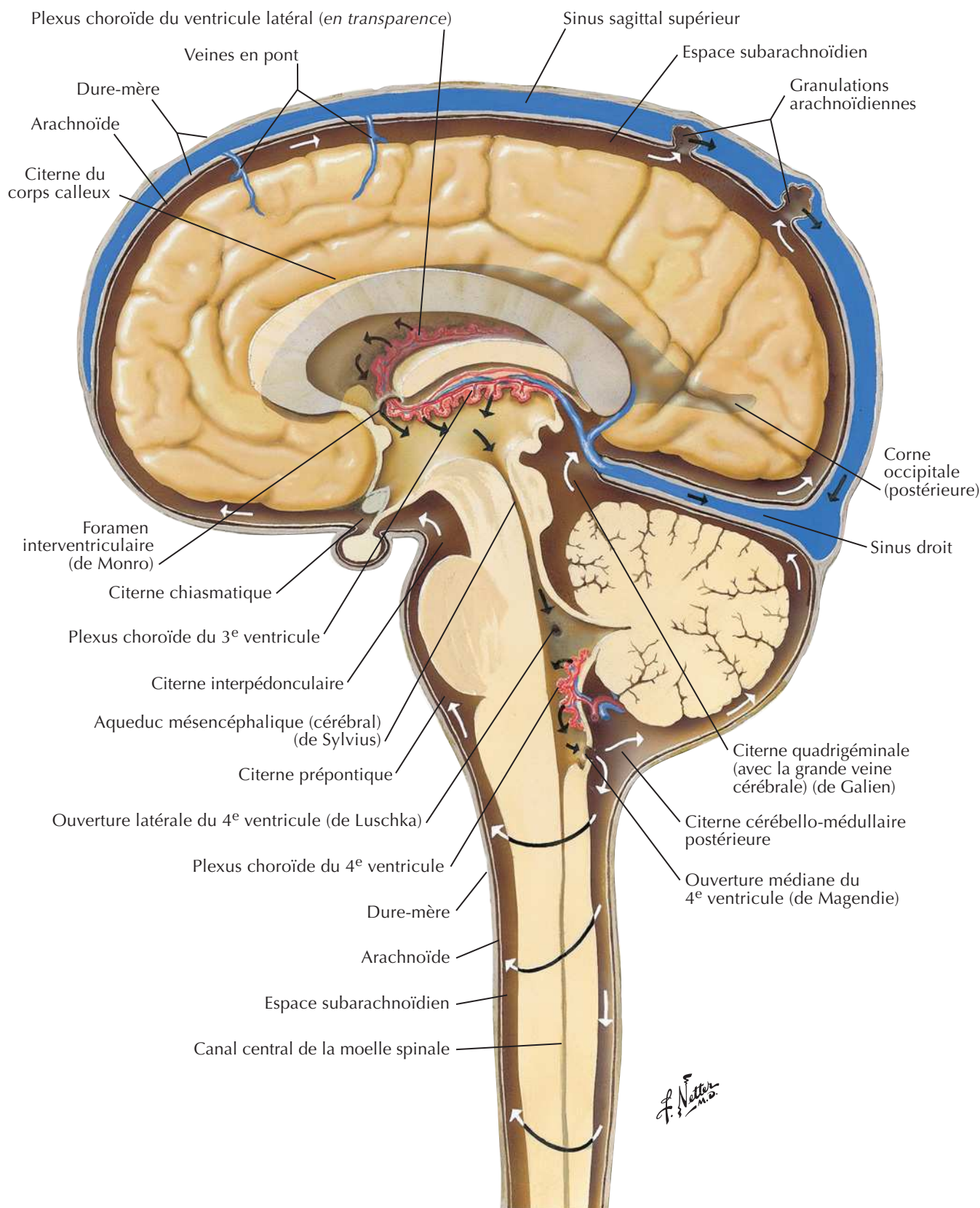
Vue latérale gauche, en transparence



Coupe frontale du cerveau : vue postérieure

Circulation du liquide cérébro-spinal

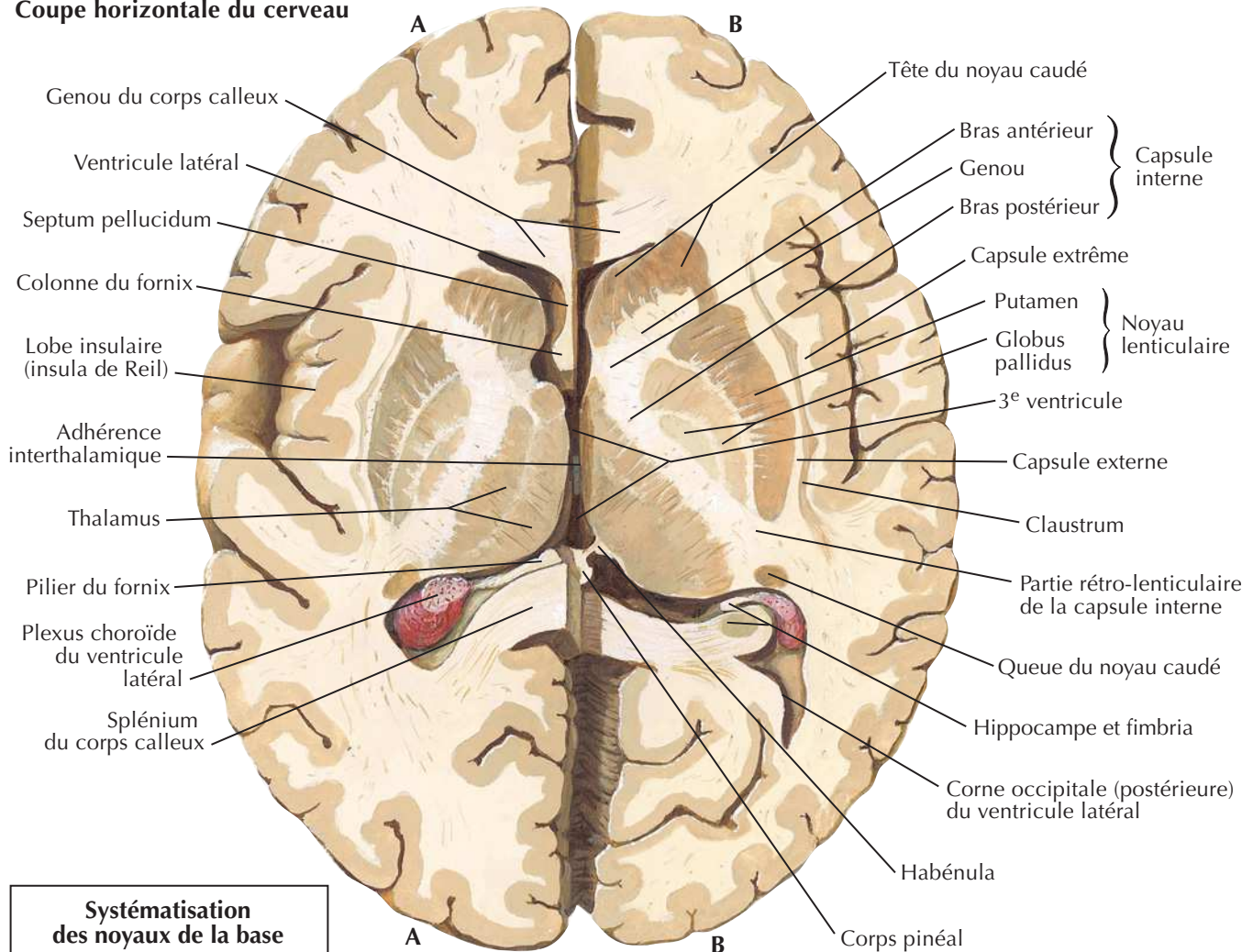
Voir aussi Planches 109, 147



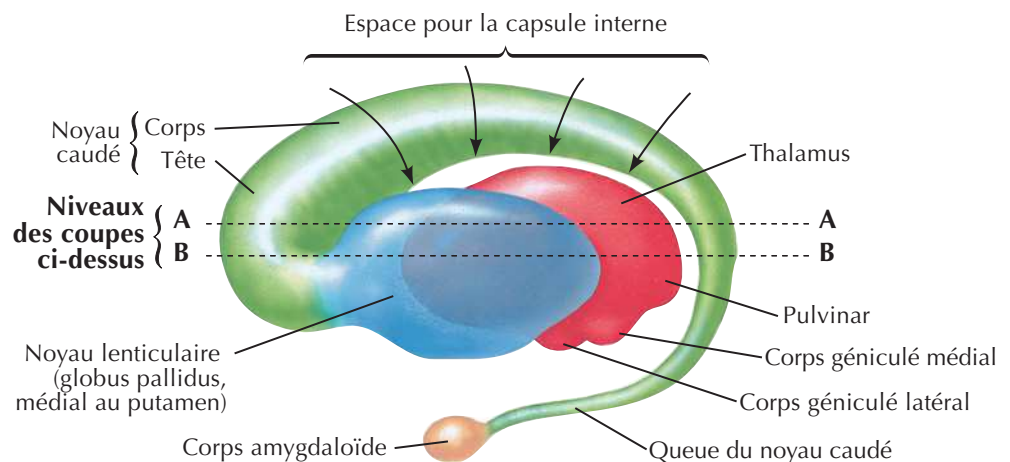
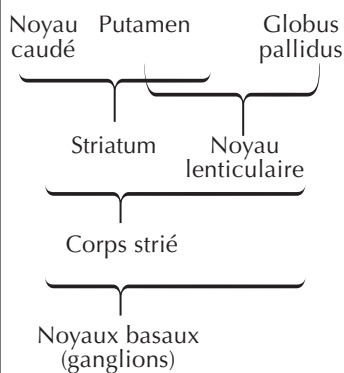
Noyaux basaux du cerveau (ganglions)



Coupe horizontale du cerveau

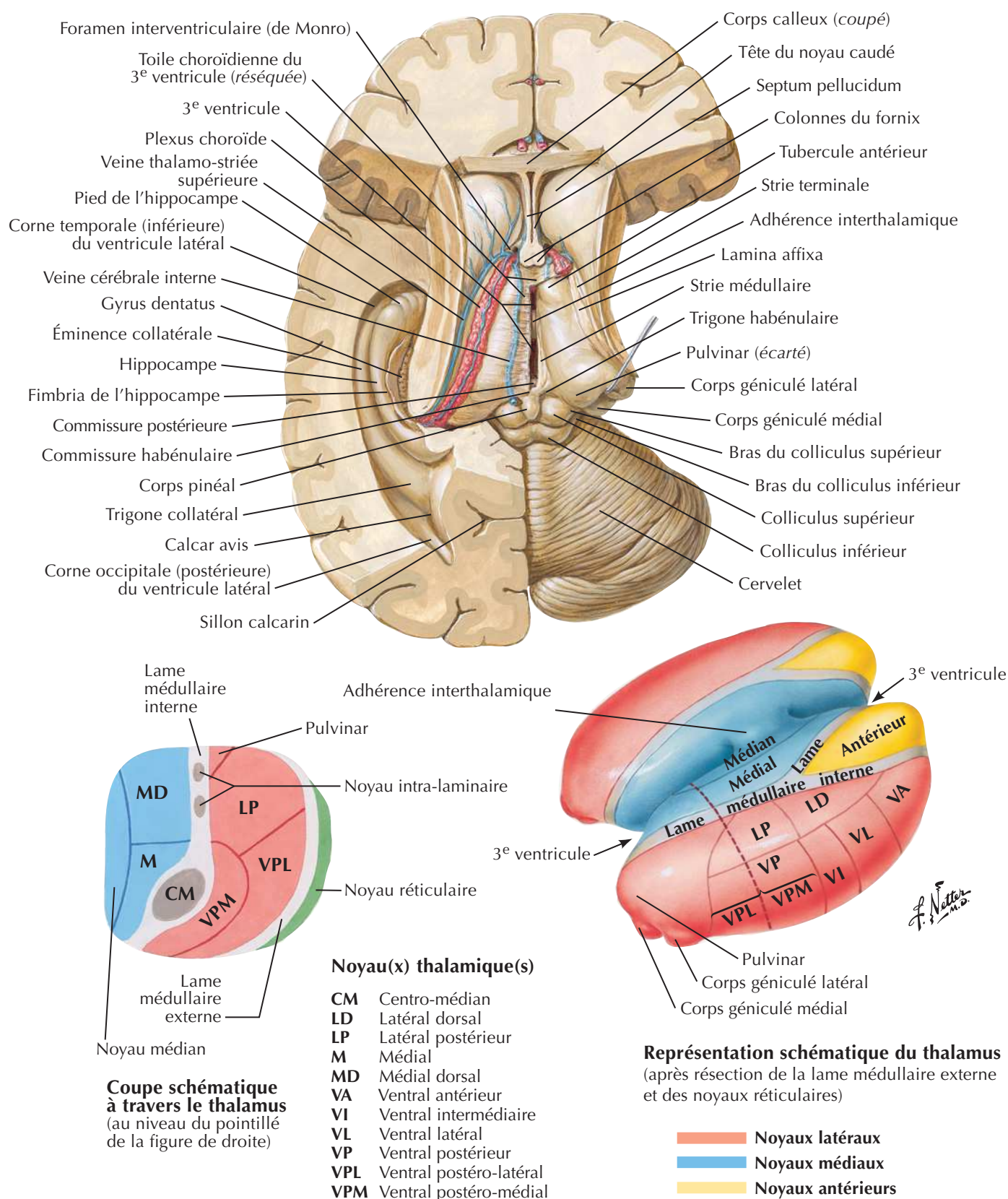


Systématisation des noyaux de la base



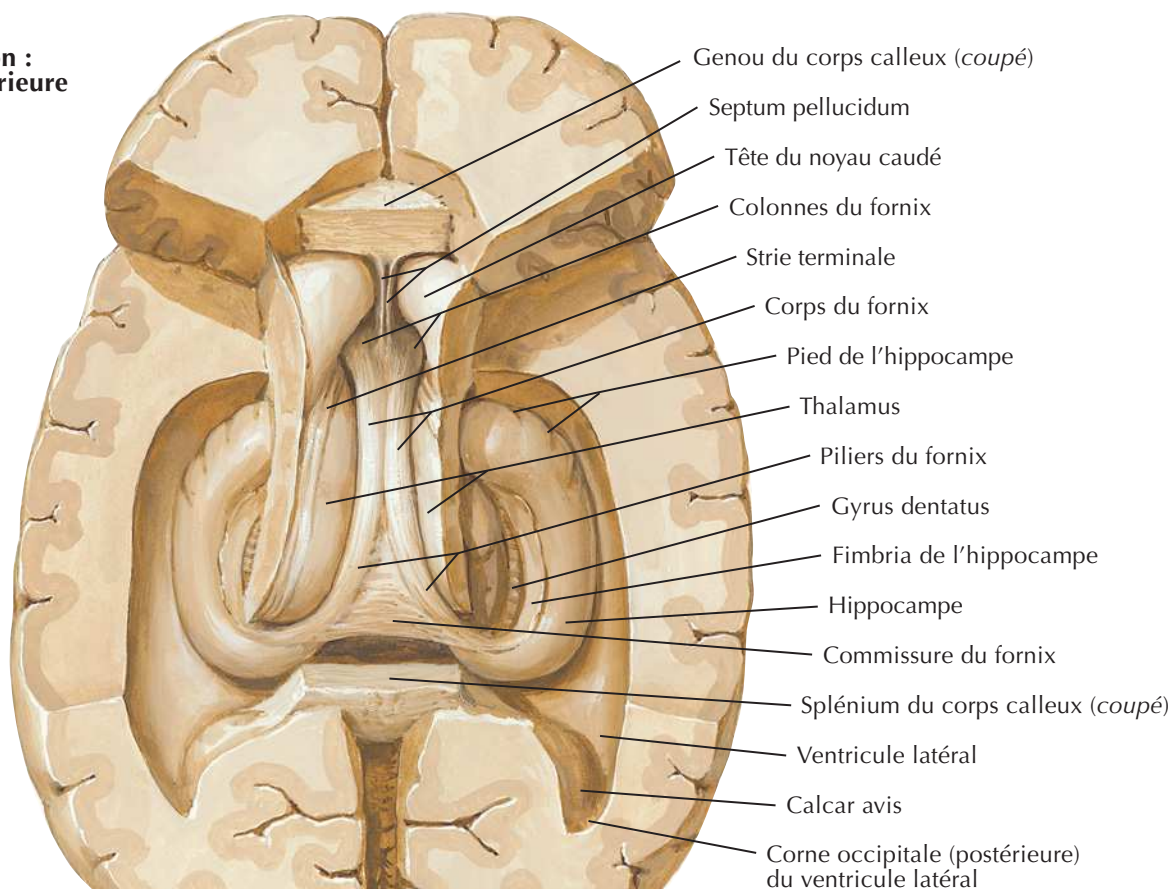
Rapports du thalamus, du noyau lenticulaire, du noyau caudé et du corps amygdaloïde (schéma) : vue latérale gauche

Thalamus

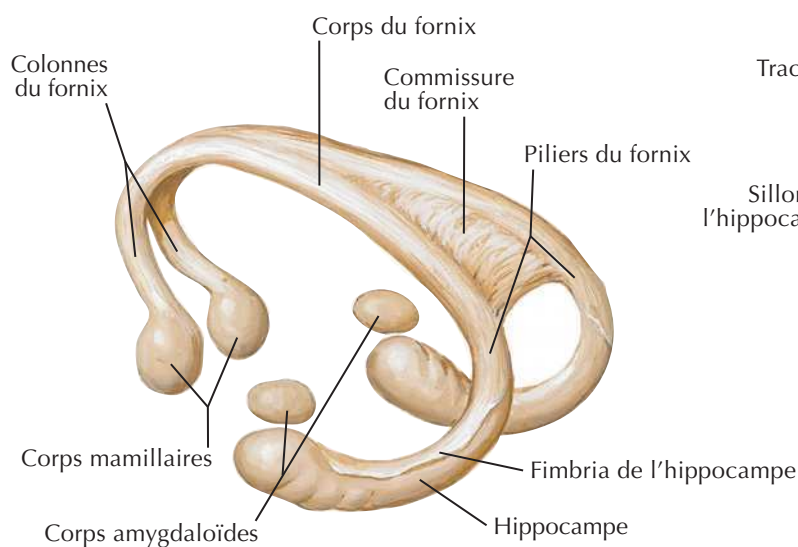


Hippocampe et fornix

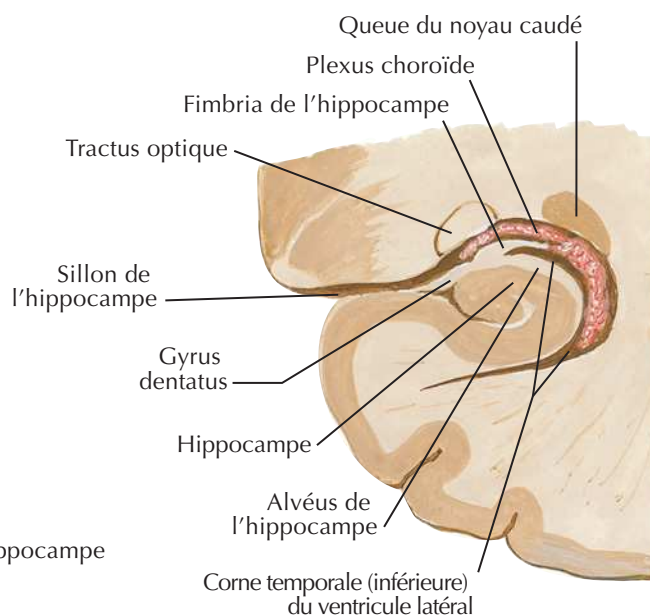
**Dissection :
vue supérieure**



J. Natter

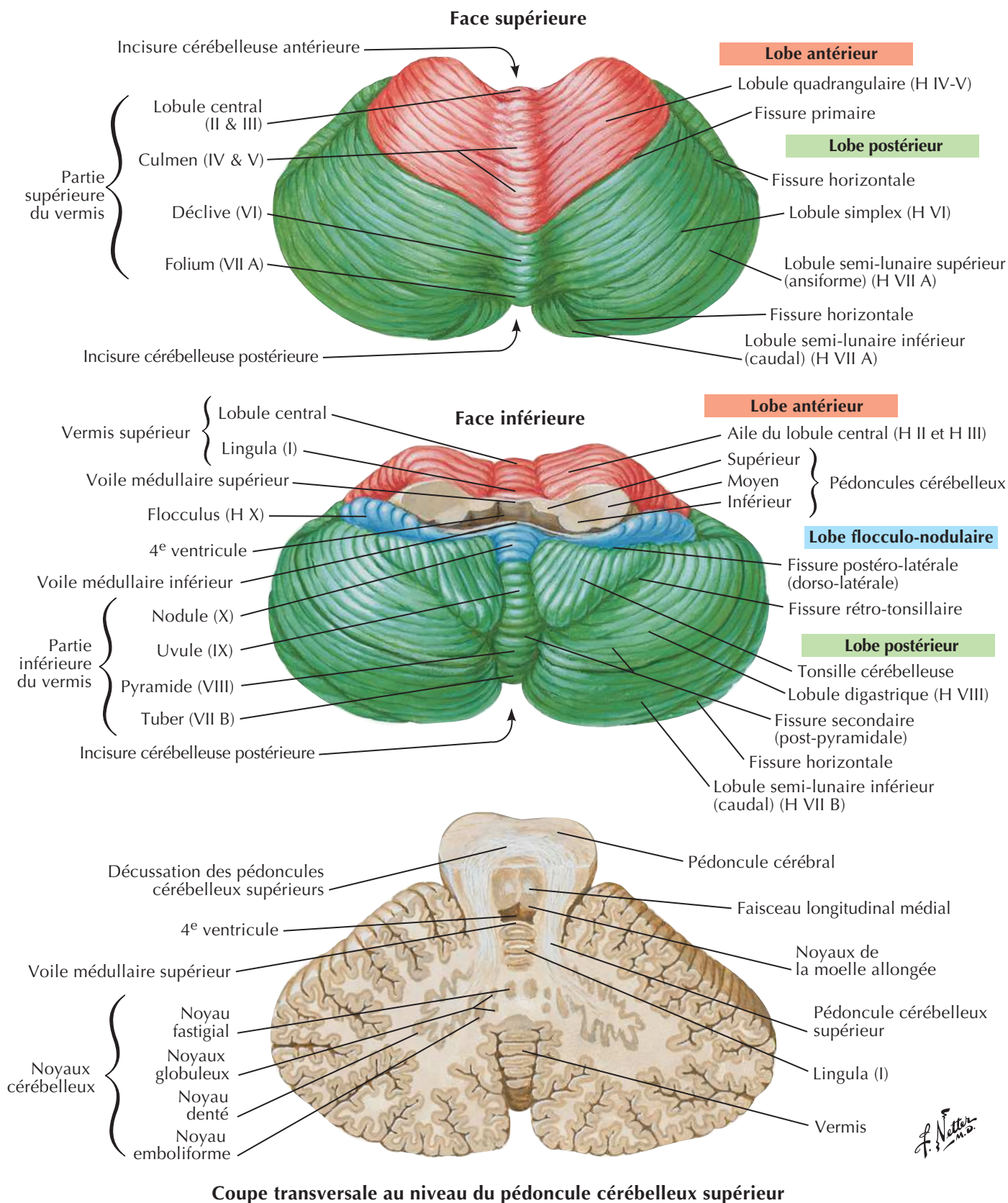


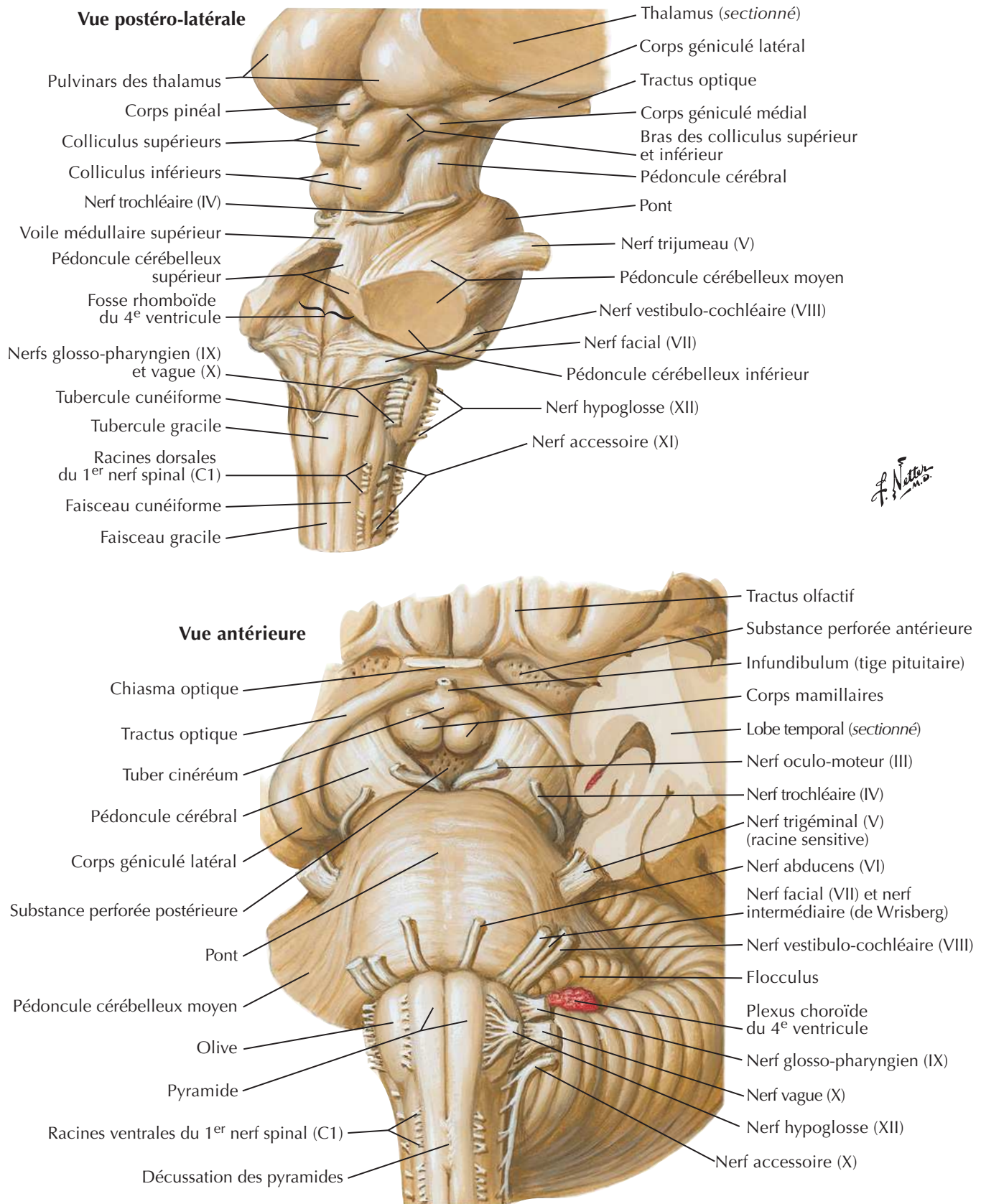
Fornix : schéma



Coupe frontale : vue postérieure

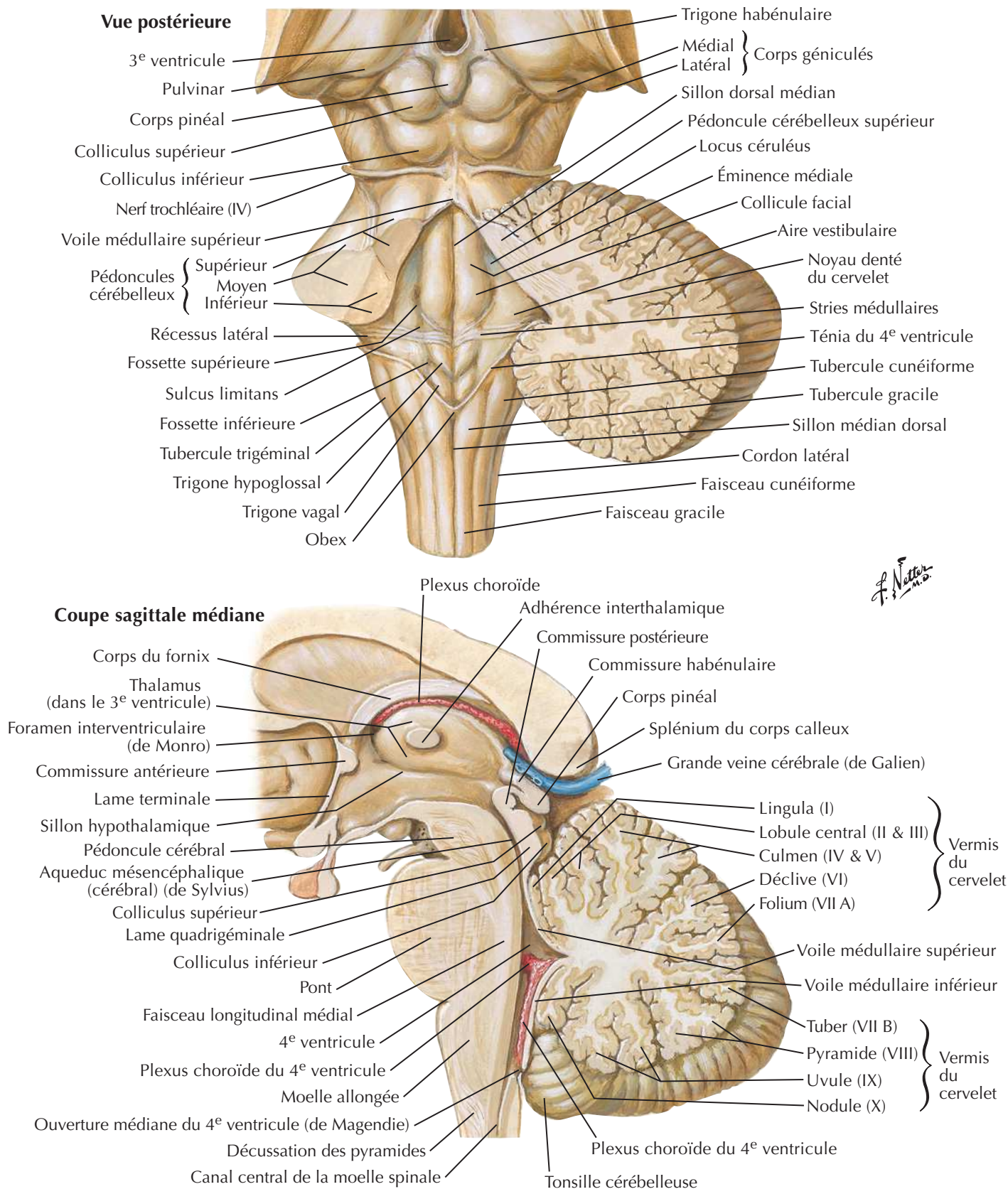
Cervelet

Voir aussi **Planche 116**



Quatrième ventricule et cervelet

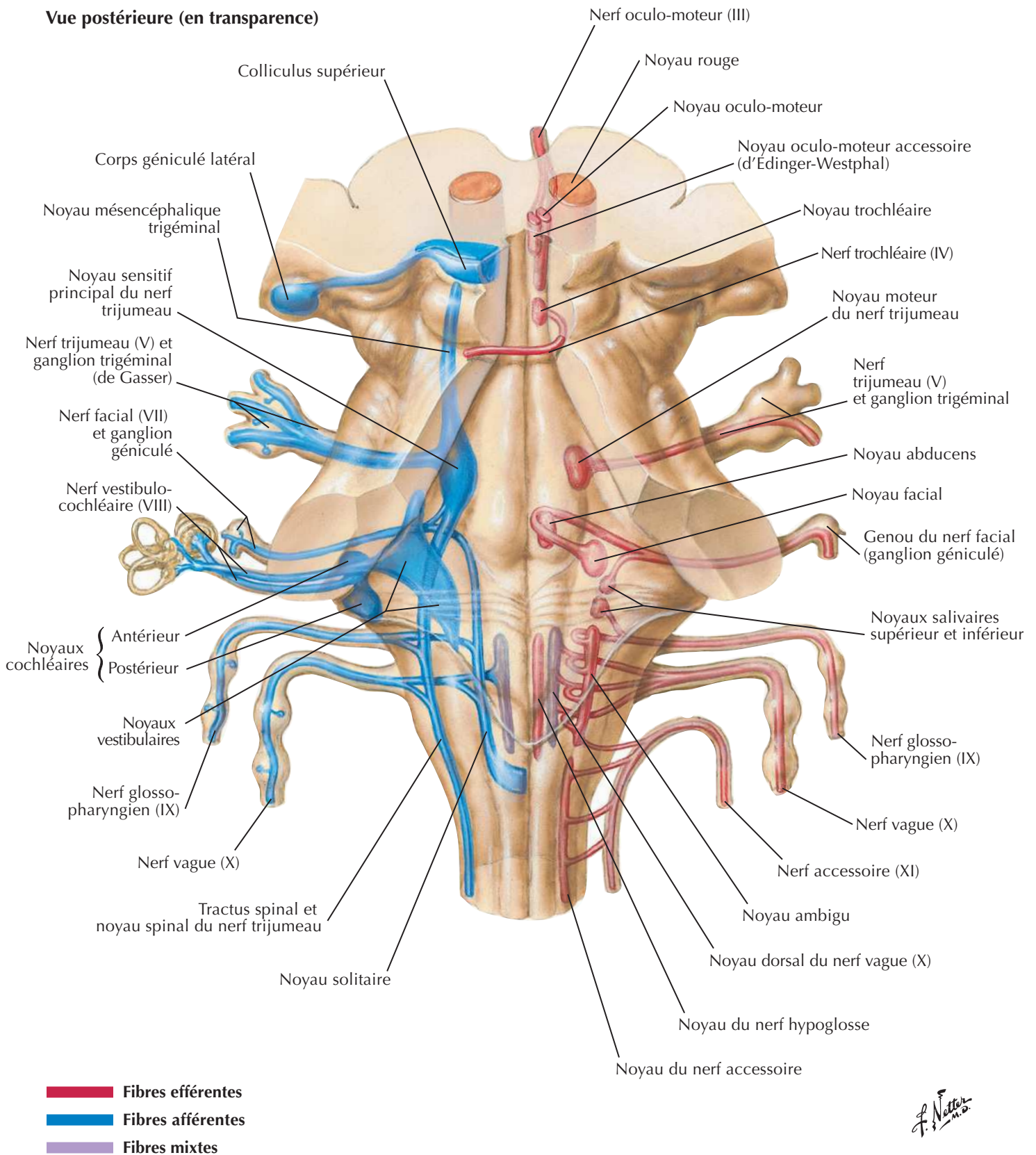
Voir aussi **Planche 114**



Noyaux des nerfs crâniens dans le tronc cérébral

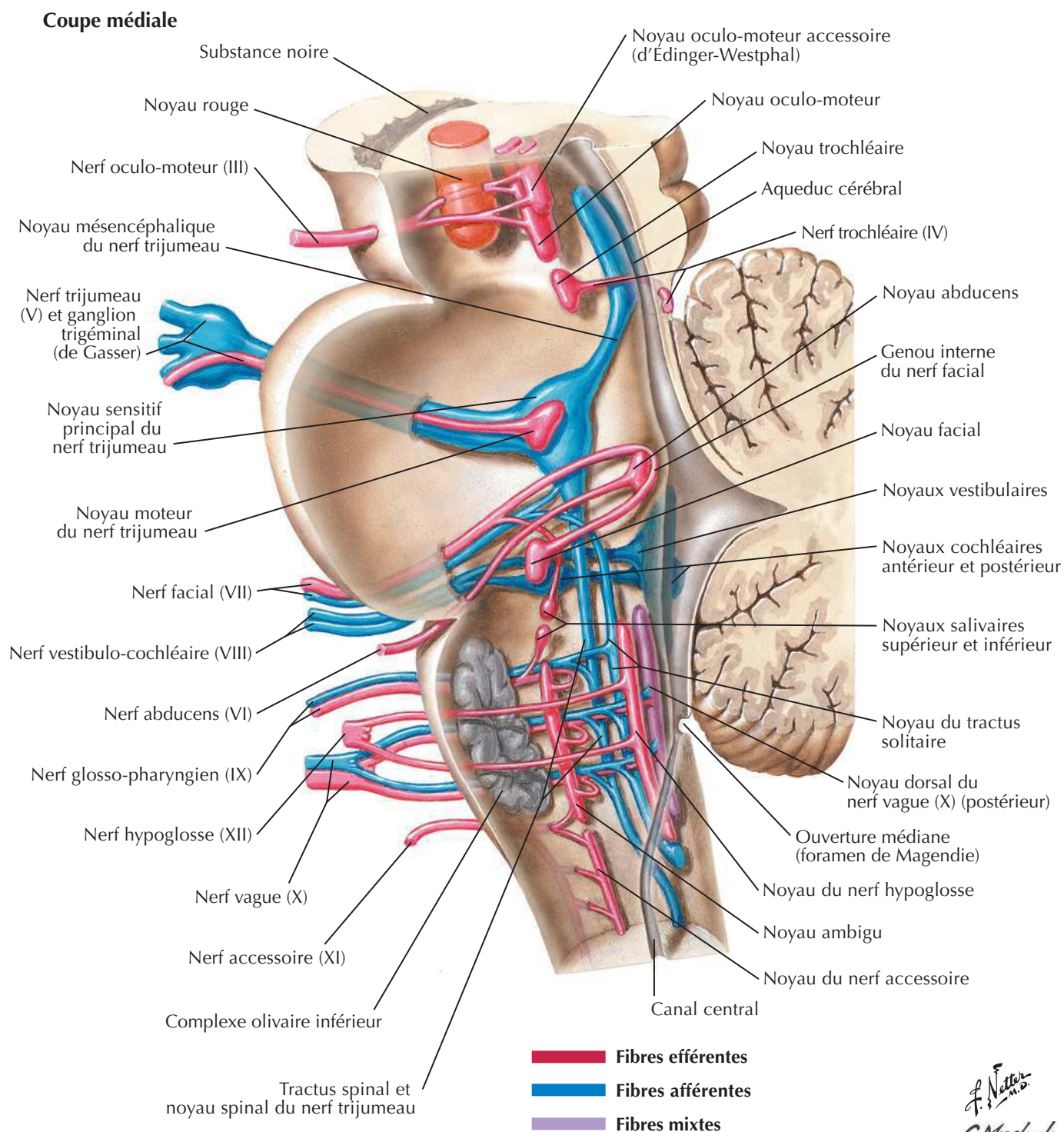


Vue postérieure (en transparence)

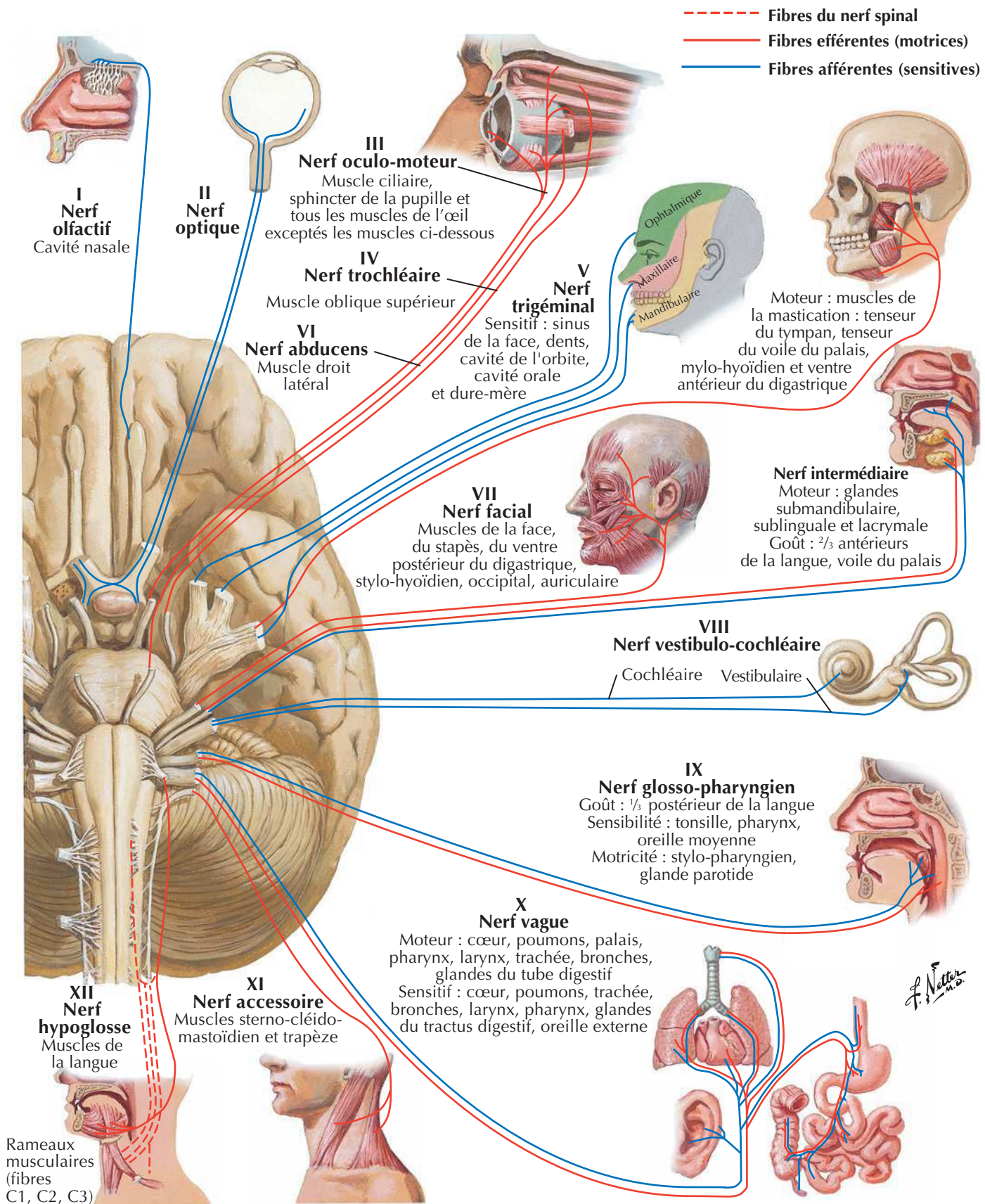


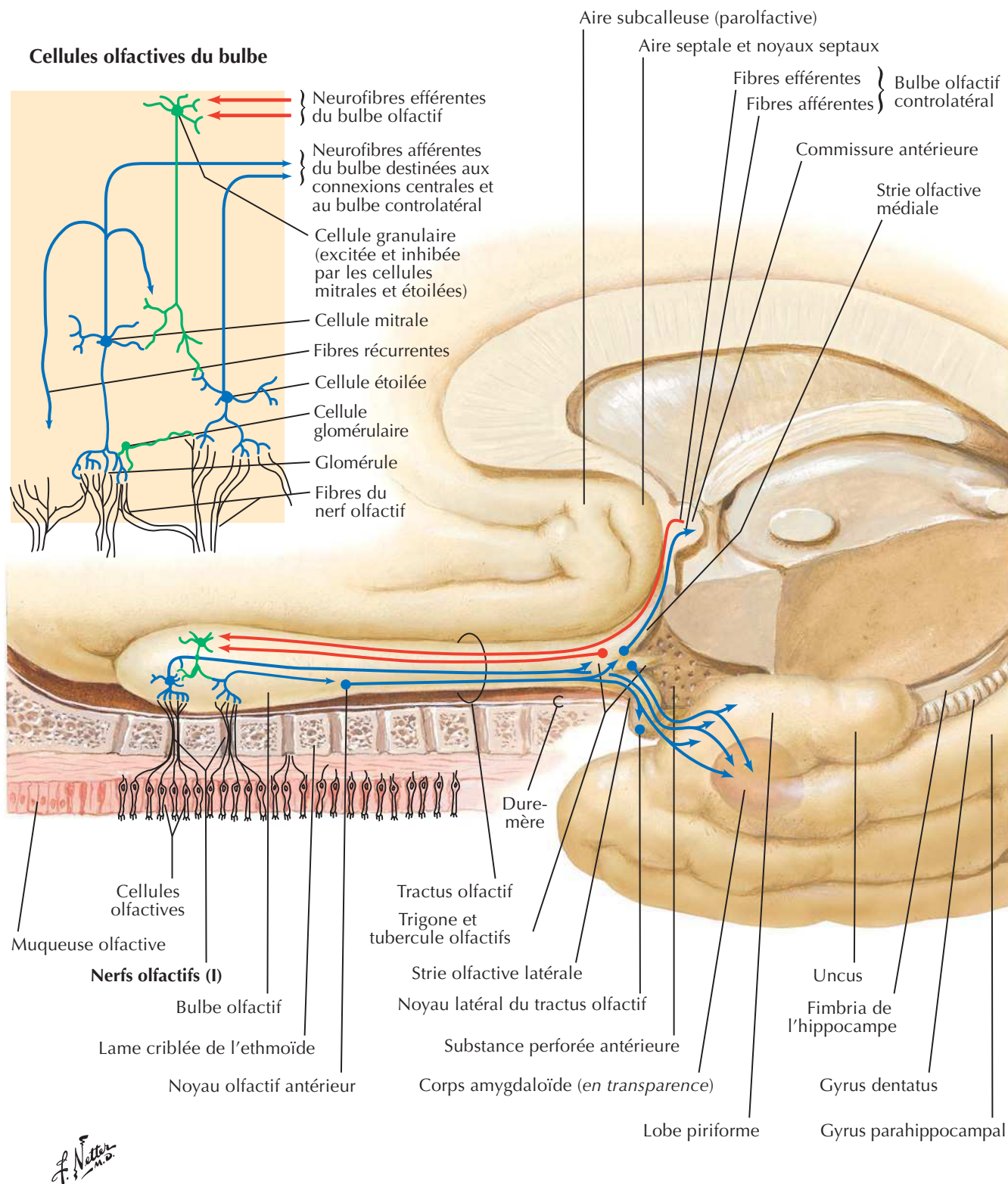
F. Netter M.D.

Noyaux des nerfs crâniens dans le tronc cérébral (suite)



Nerfs crâniens (distribution motrice et sensitive) : schéma



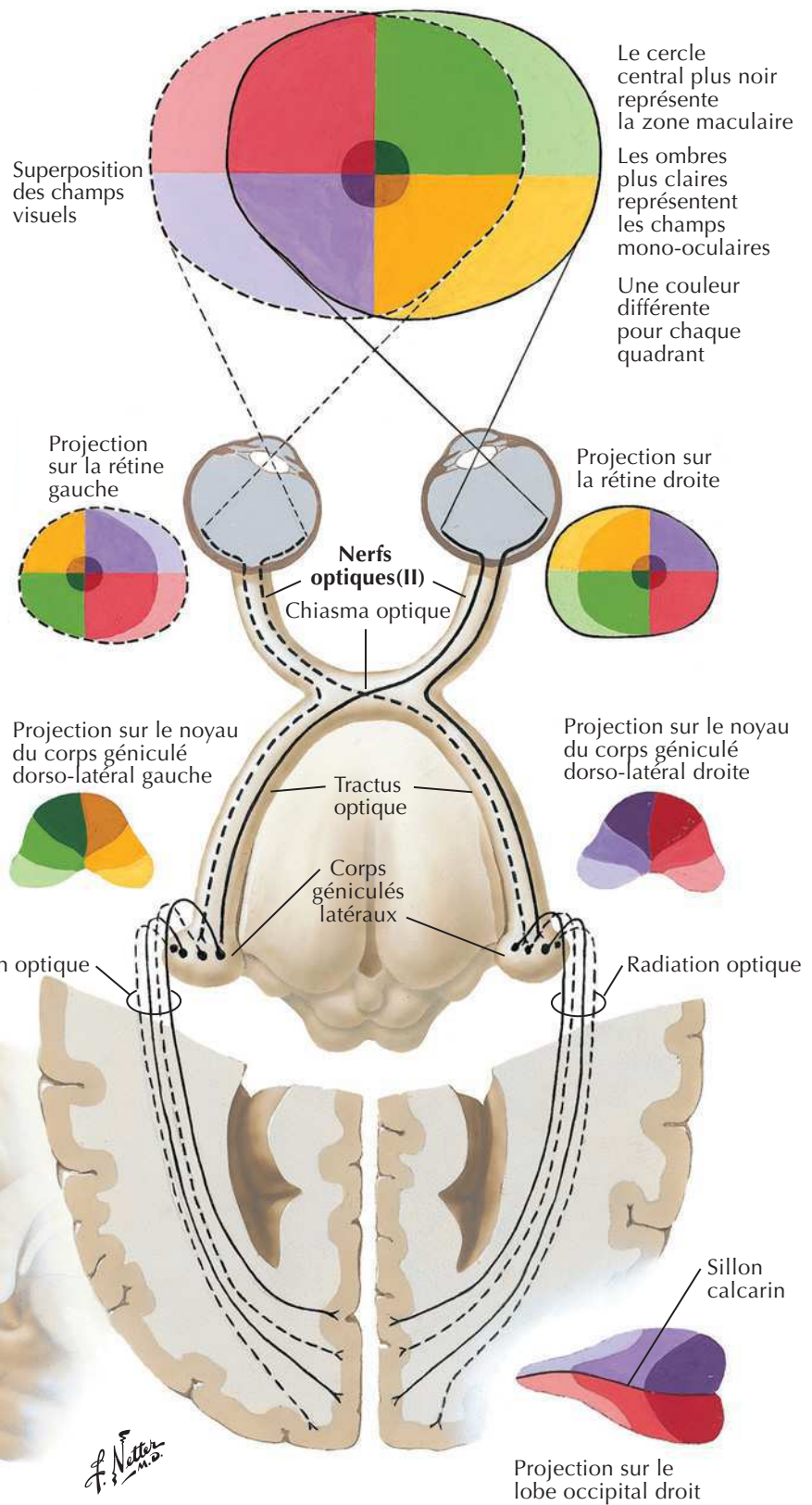
Nerfs olfactifs (I) : schémaVoir aussi **Planche 39**

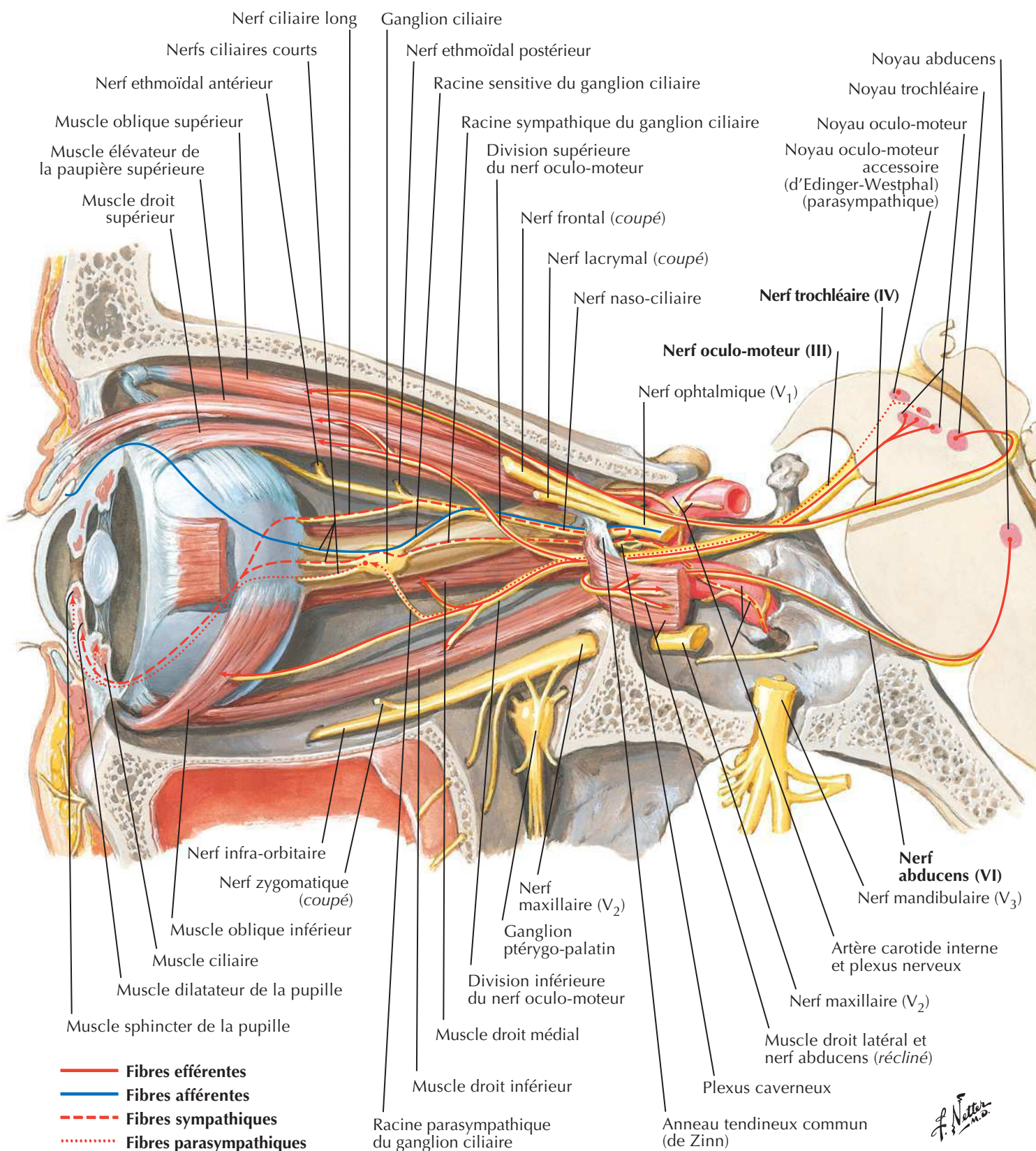
Nerf optique (II) (voie visuelle) : schéma



Structure de la rétine : schéma

- A Cellules amacrines
- B Cellules bi-polaires
- C Cônes
- G Cellules ganglionnaires
- H Cellules horizontales
- P Cellules pigmentaires
- R Bâtonnets

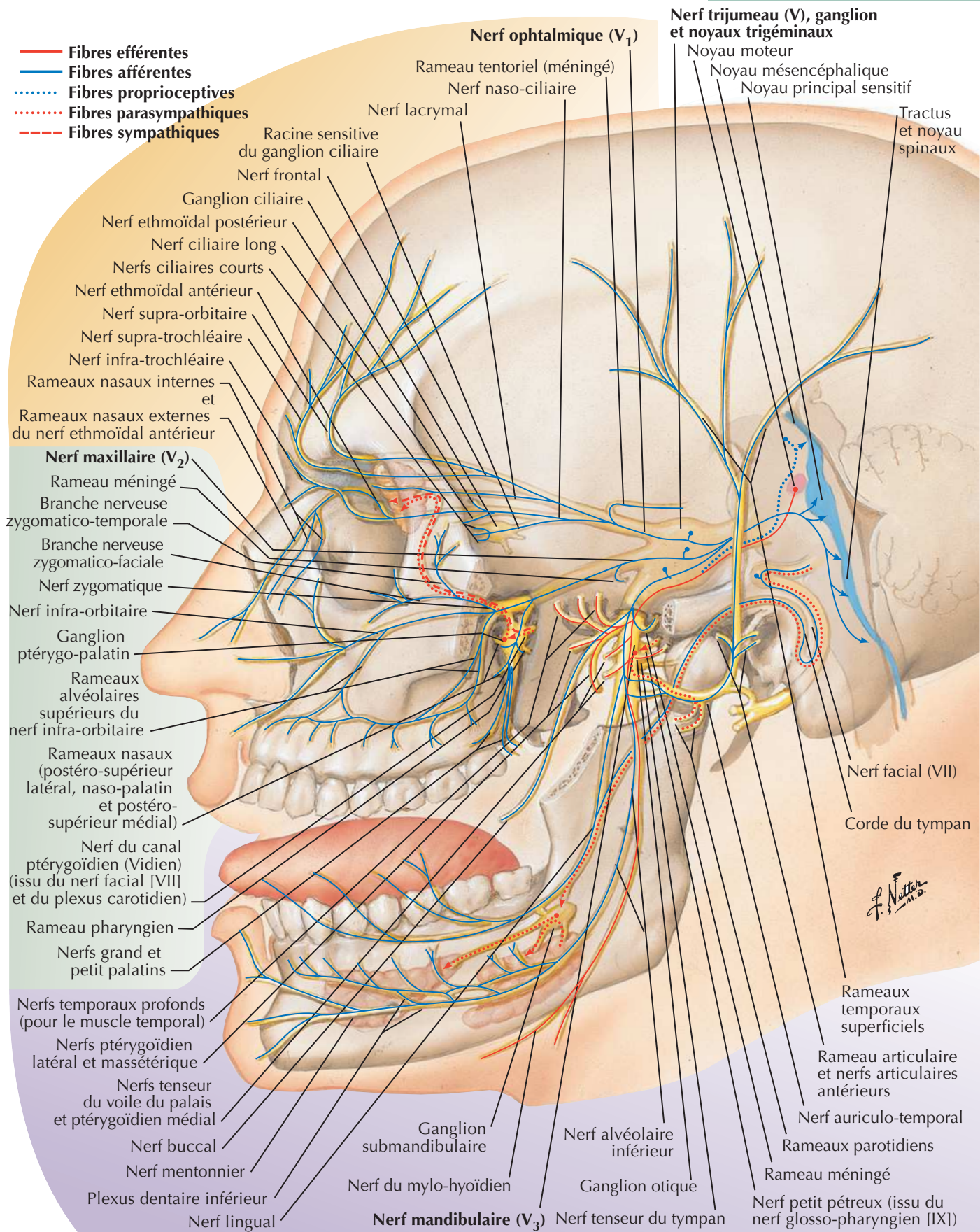


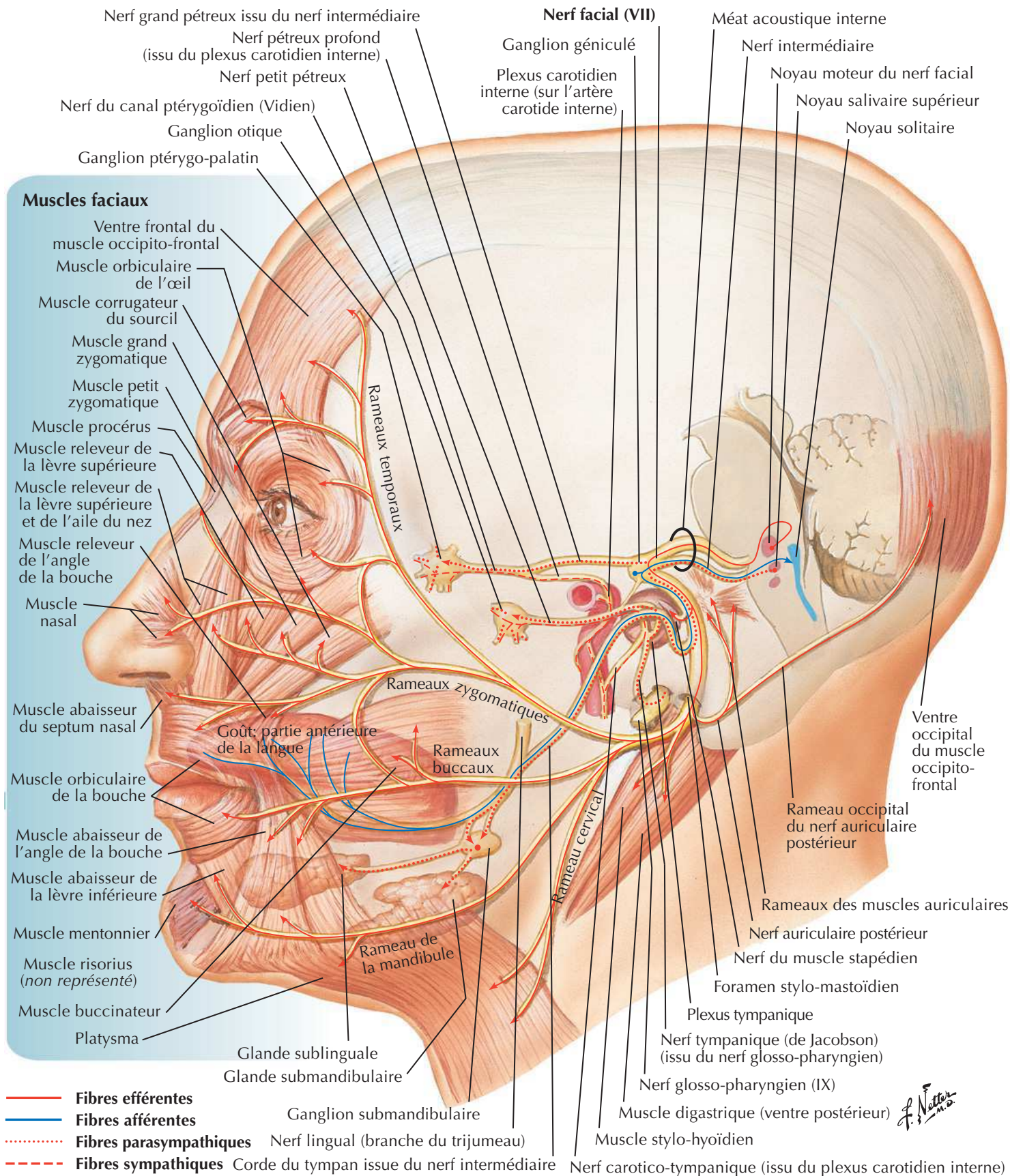
Nerfs oculo-moteur (III), trochléaire (IV) et abducens (VI) : schémaVoir aussi **Planches 88, 133**

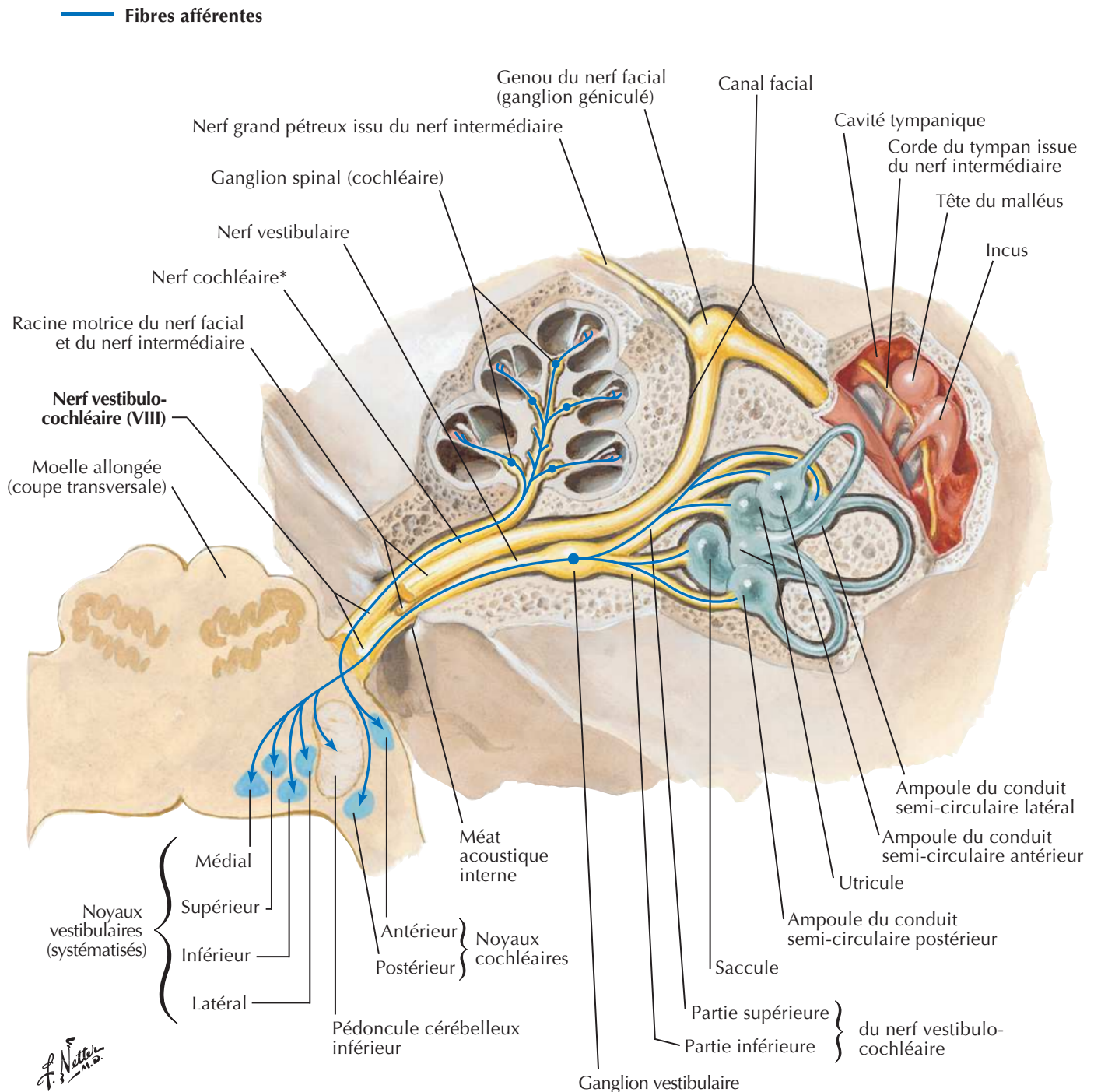
F. Netter M.D.

Nerf trijumeau (V) : schéma

Voir aussi Planches 2, 50, 52

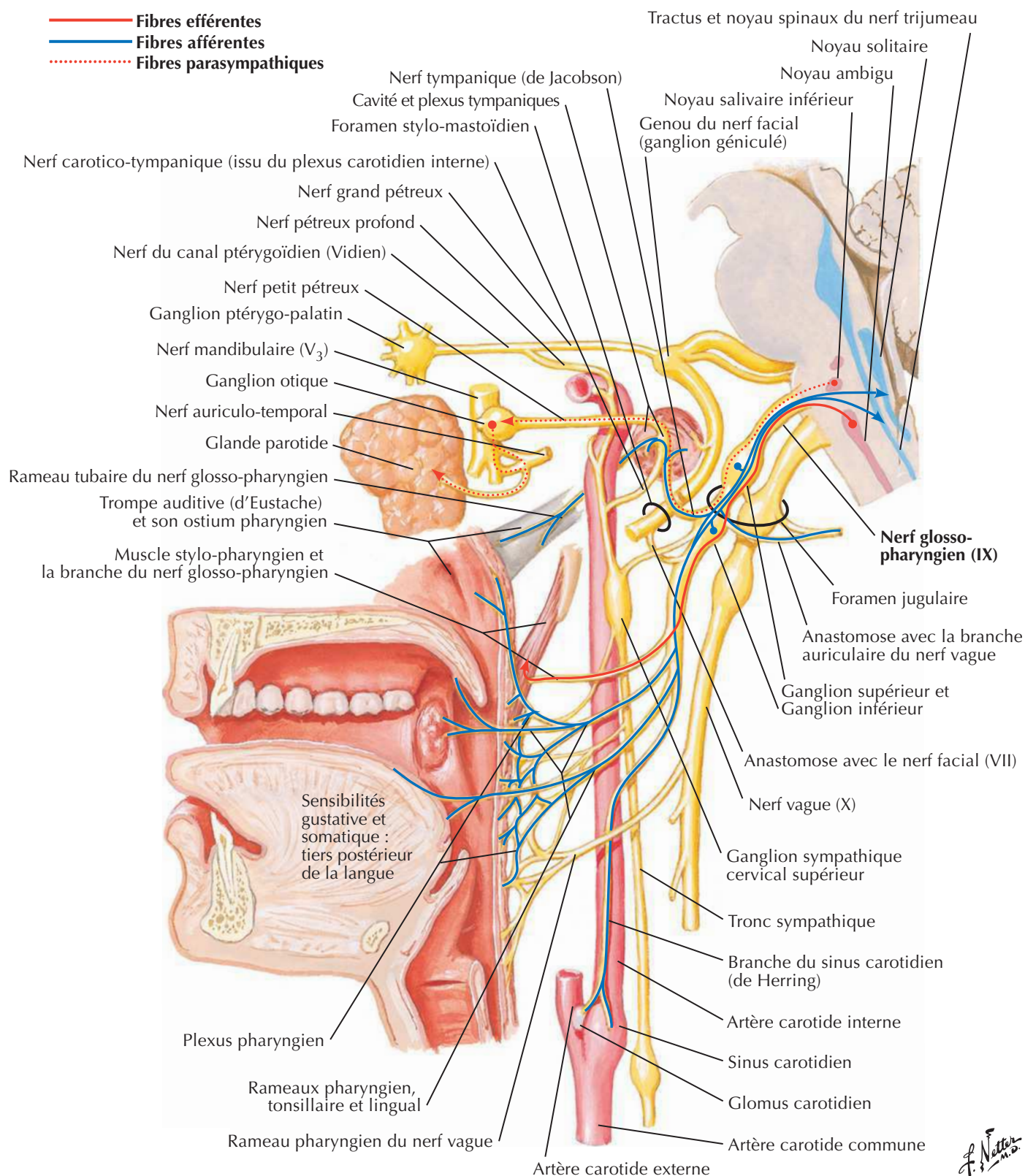


Nerf facial (VII) : schémaVoir aussi **Planche 24**

Nerf vestibulo-cochléaire (VIII) : schéma

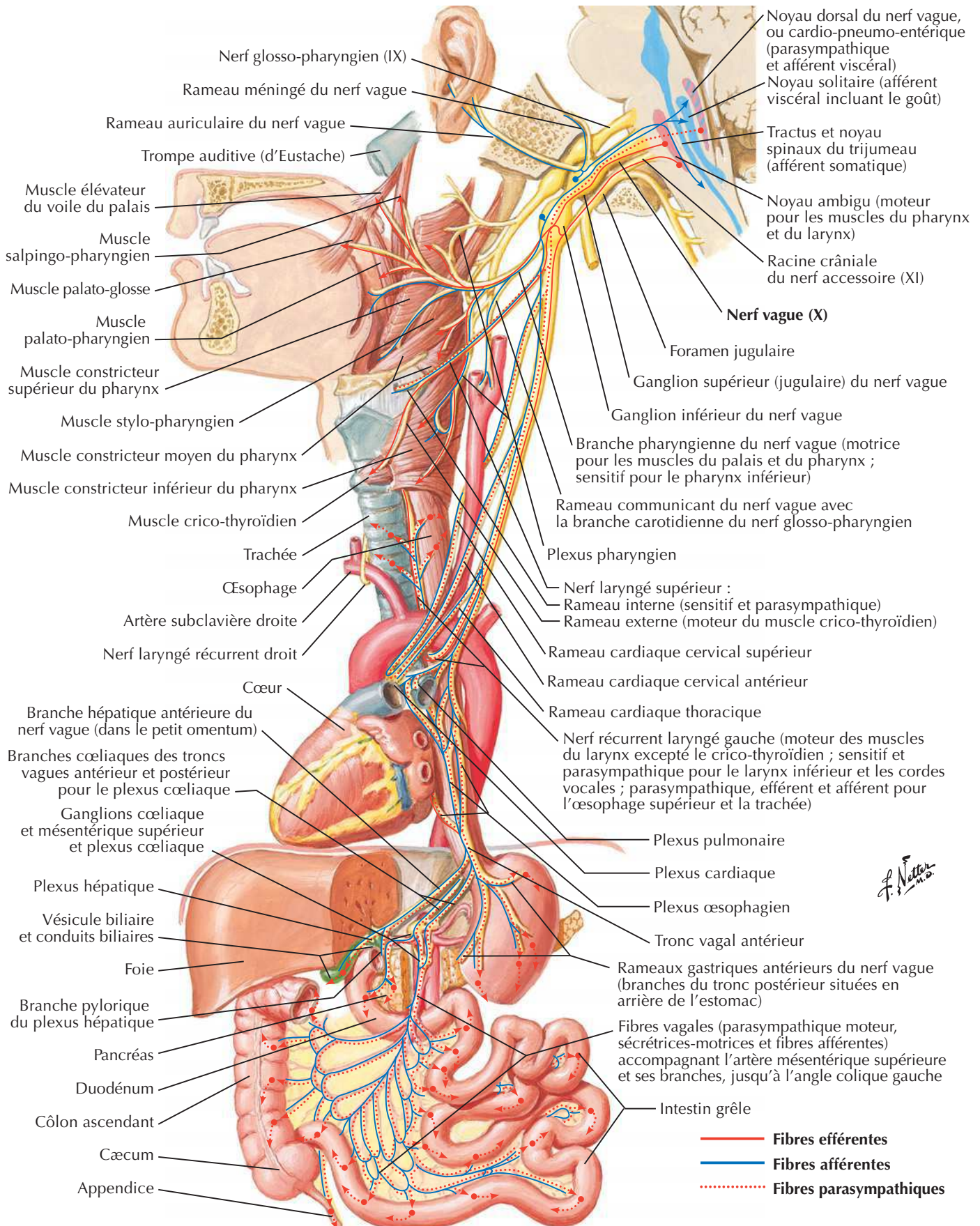
* Le nerf cochléaire contient aussi des fibres efférentes de l'épithélium sensoriel. Ces fibres dérivent du nerf vestibulaire lorsqu'il est dans le méat acoustique interne.

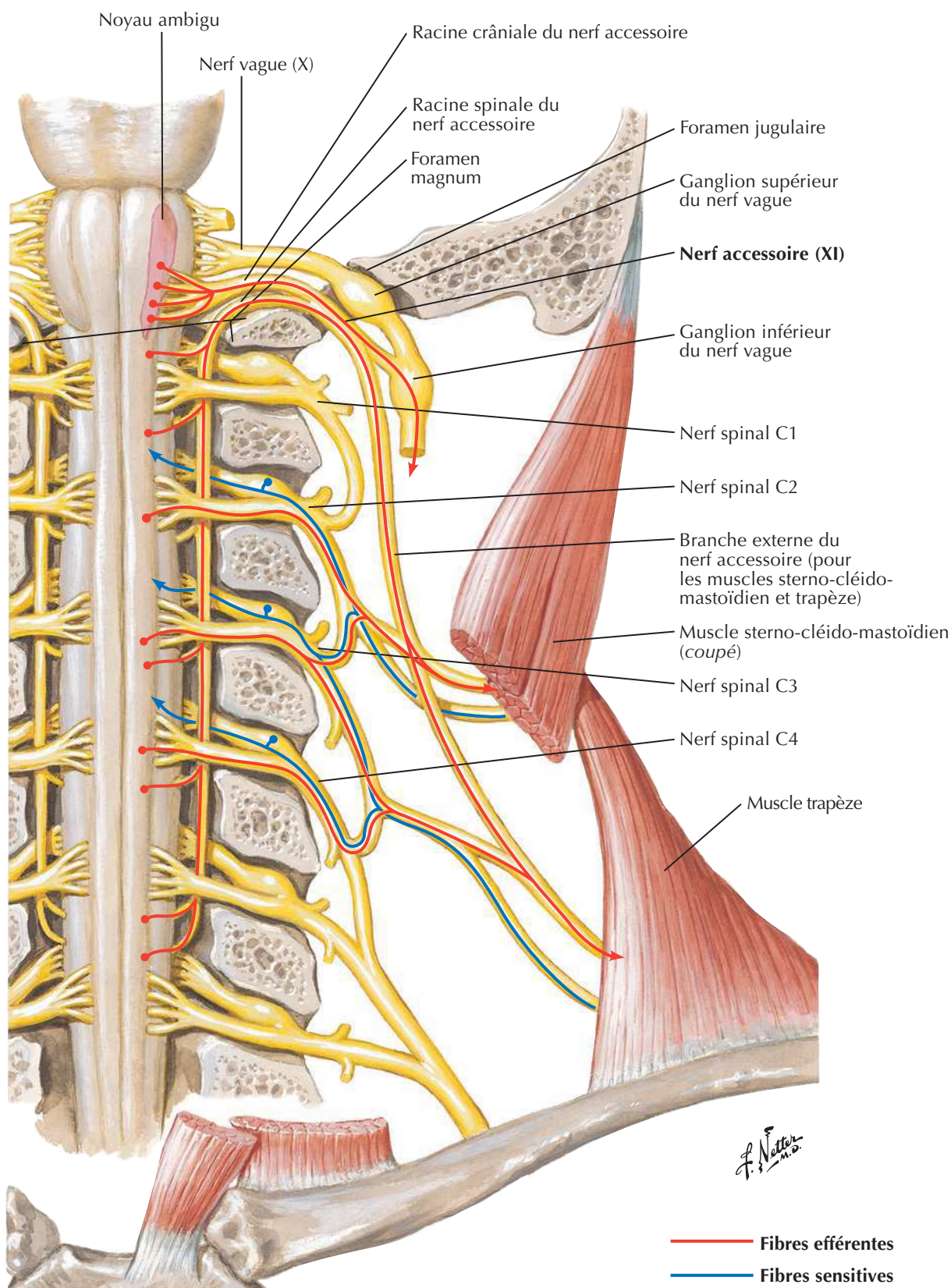
Nerf glosso-pharyngien (IX) : schéma

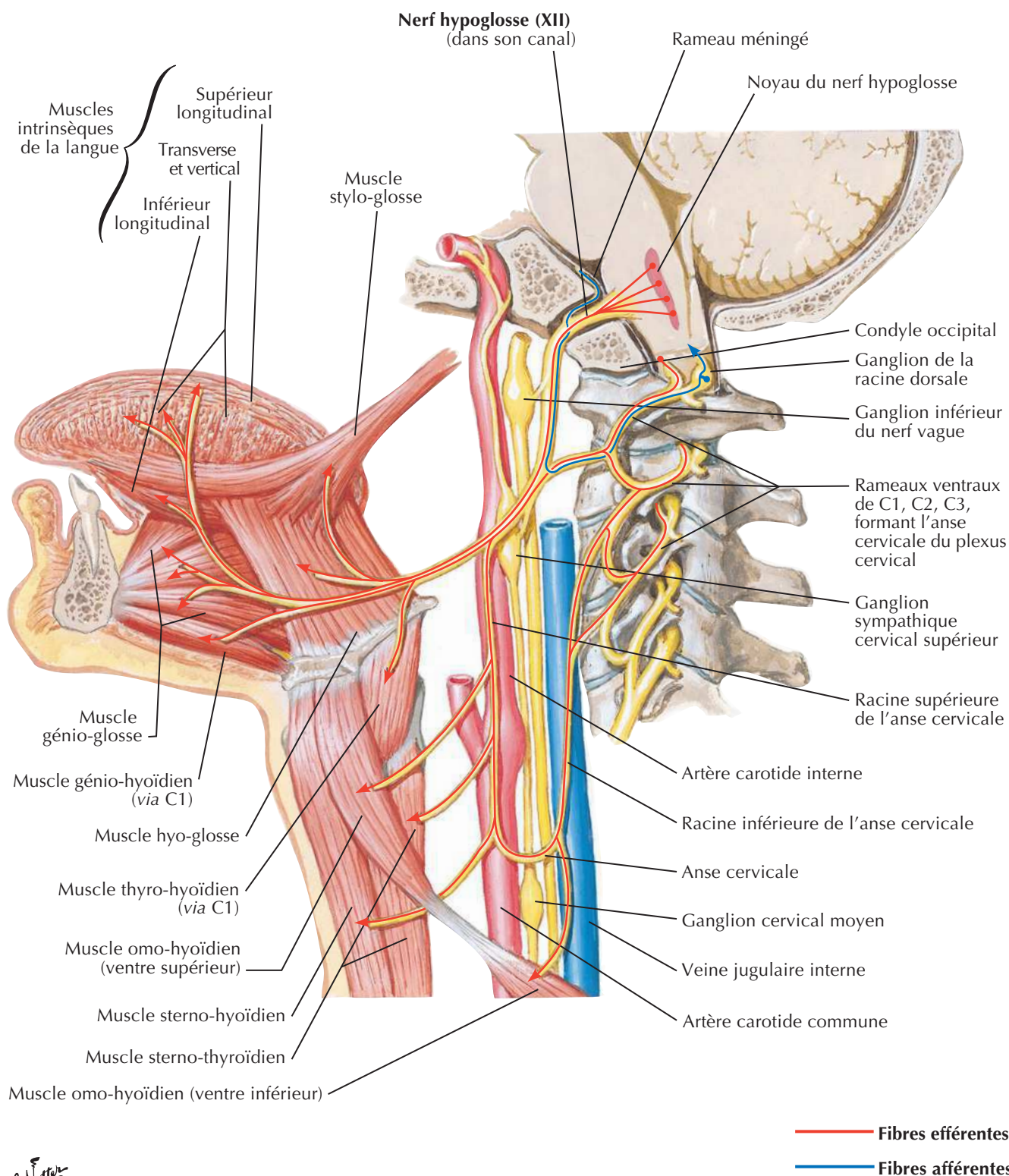


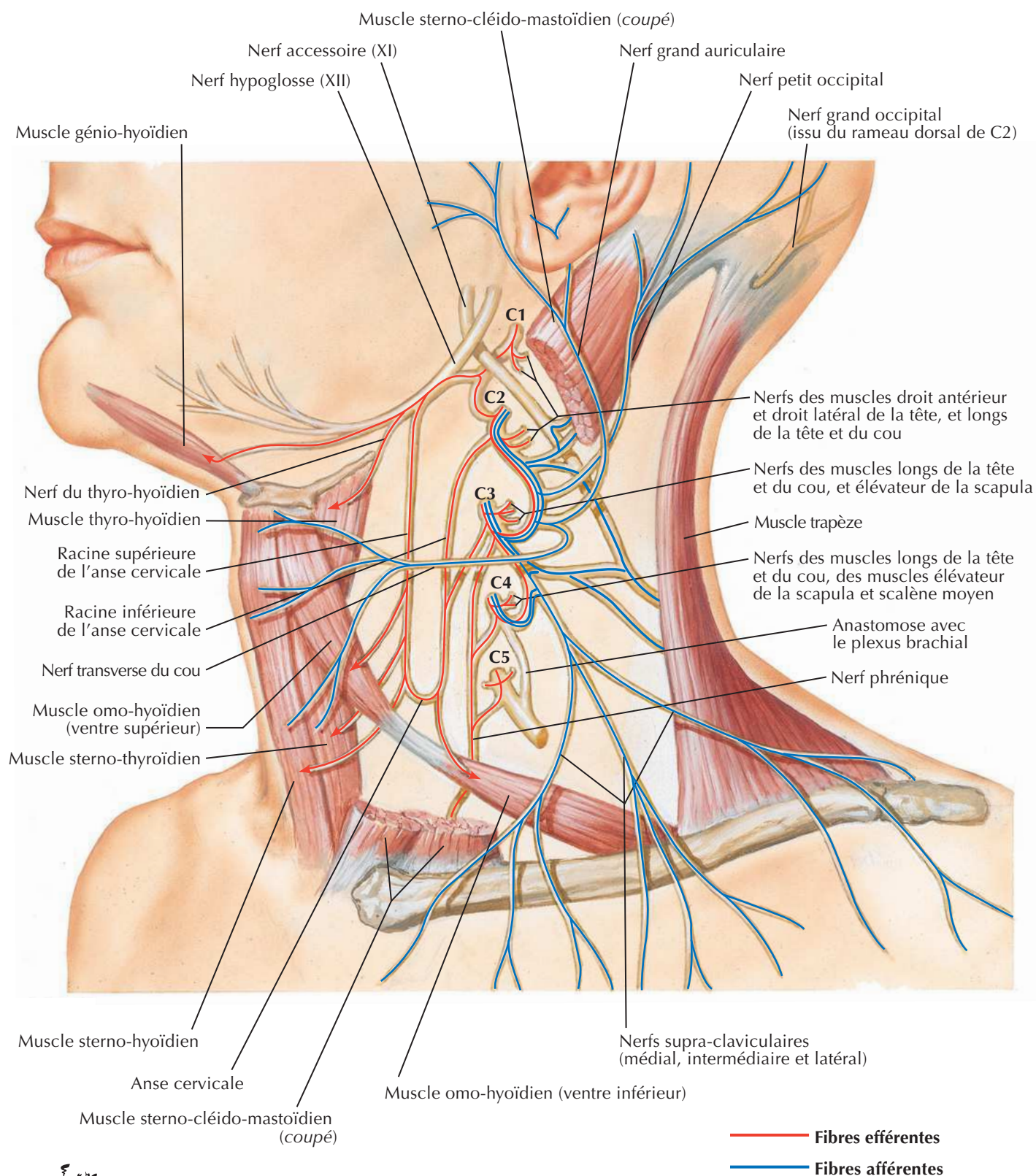
F. Netter M.D.

Nerf vague (X) : schéma

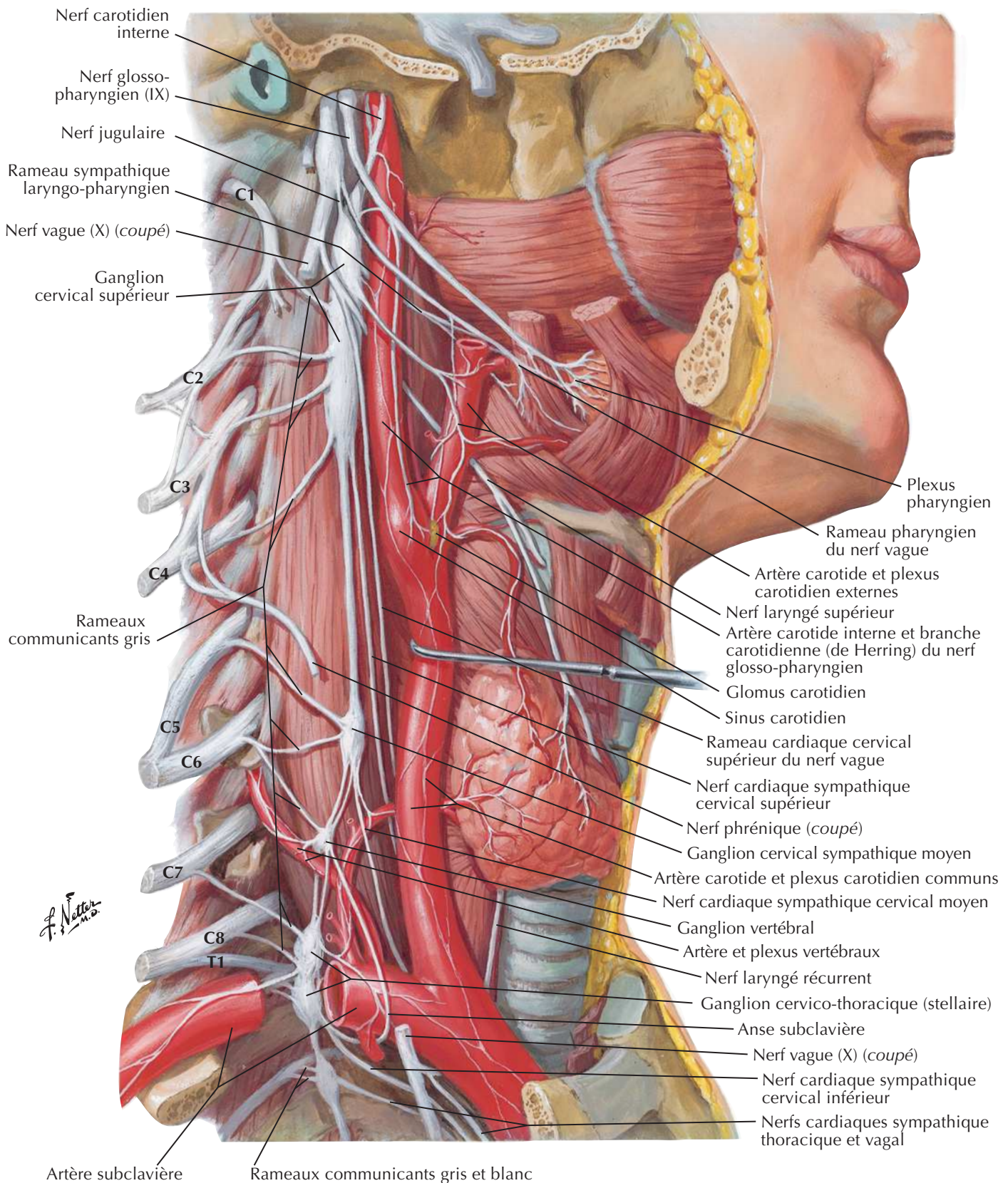


Nerf accessoire (XI) : schémaVoir aussi **Planche 32**

Nerf hypoglosse (XII) : schémaVoir aussi **Planche 32**

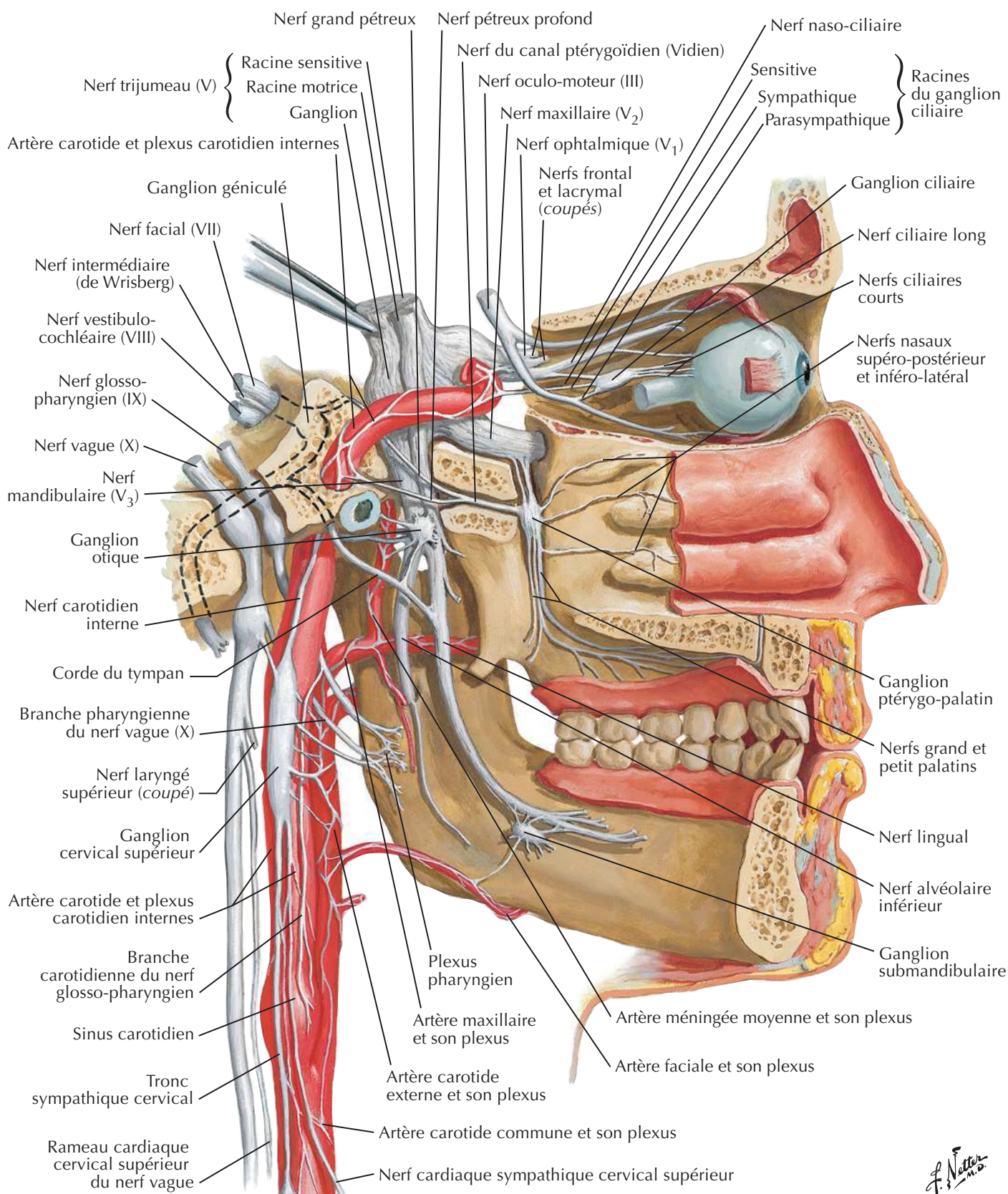
Plexus cervical : schémaVoir aussi **Planches 32, 33**

F. Netter M.D.



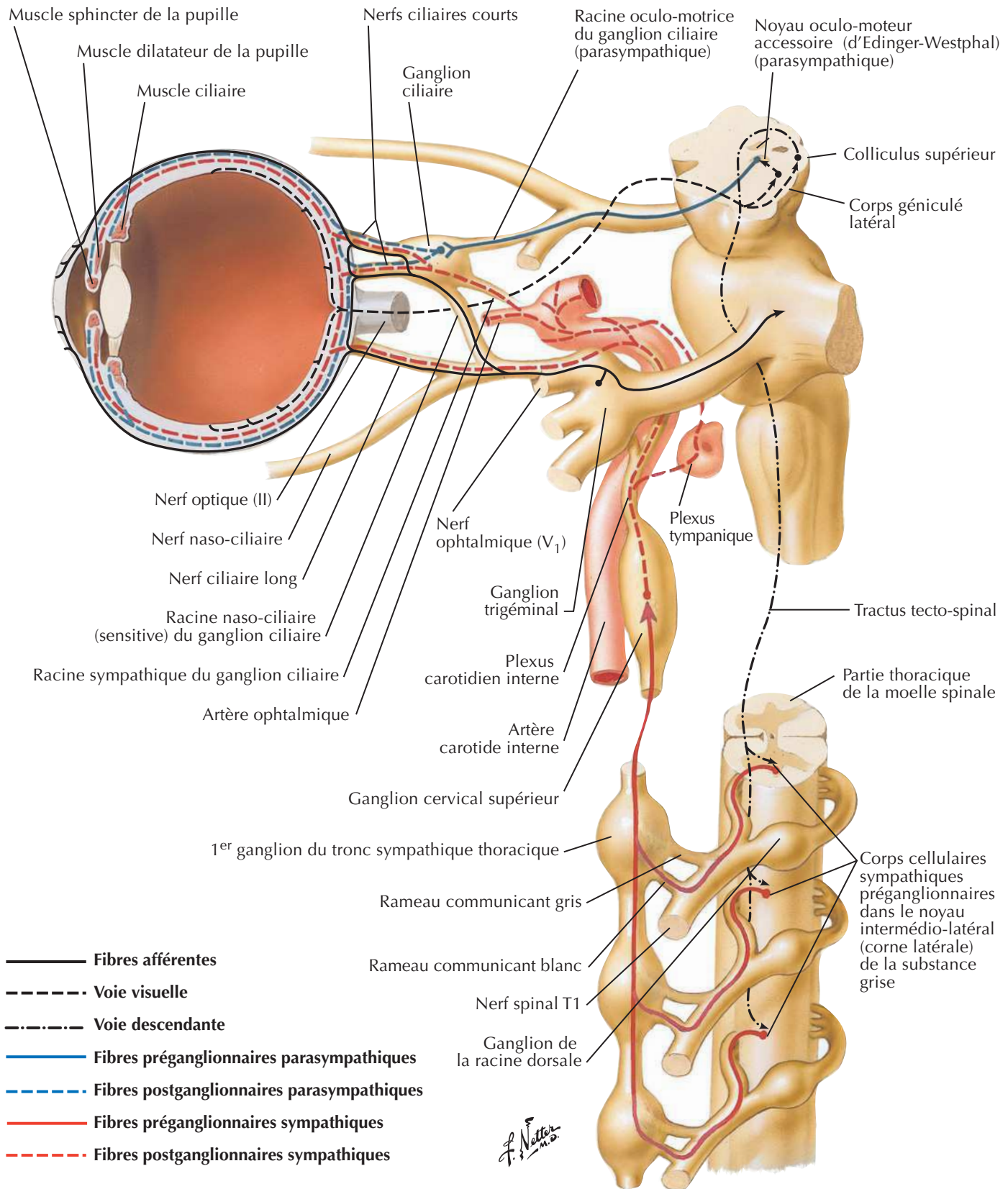
Nerfs autonomes de la tête

Voir aussi Planches 53, 123, 134



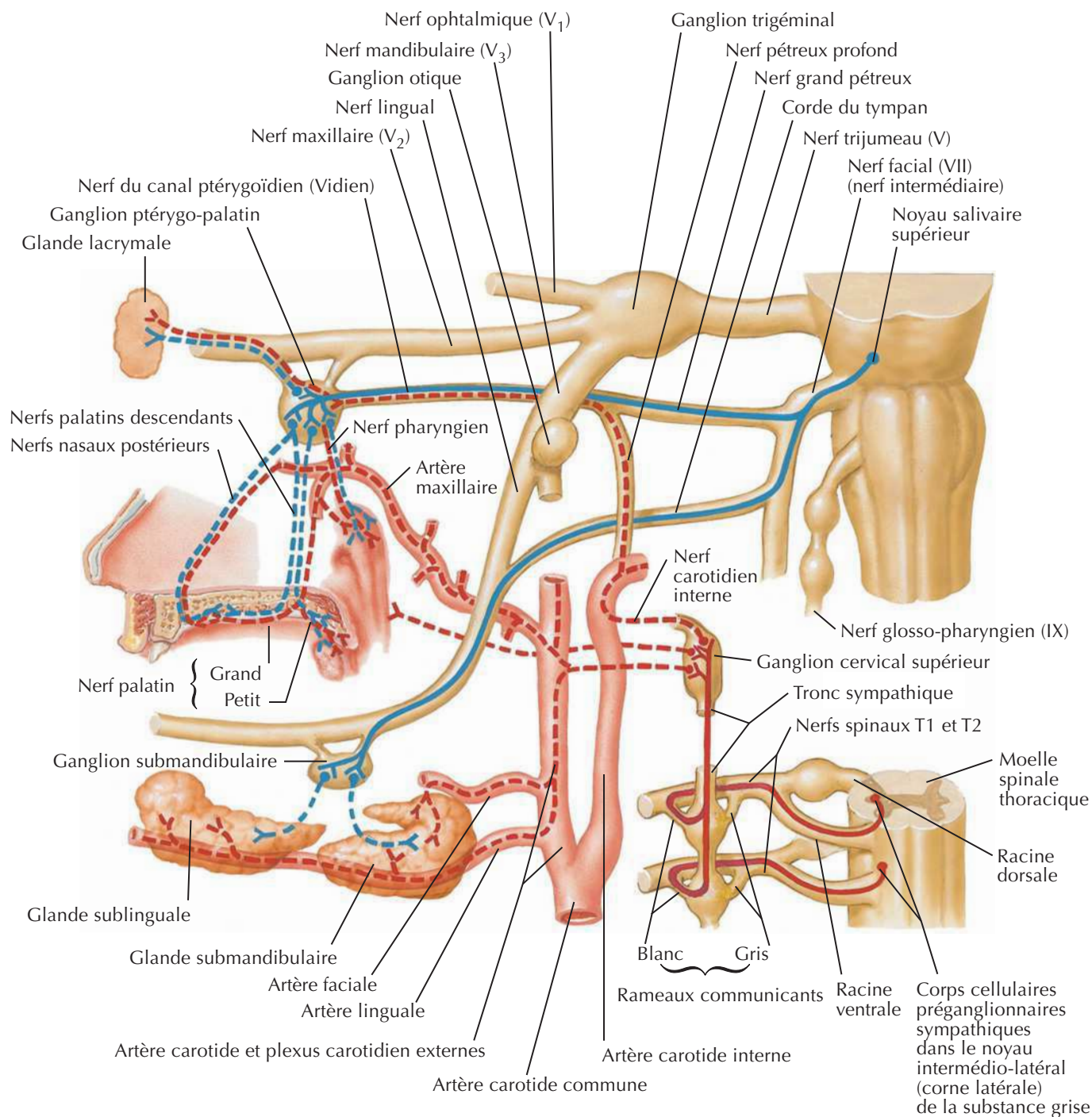
A. Netter M.D.

Ganglion ciliaire : schéma

Voir aussi **Planche 53**

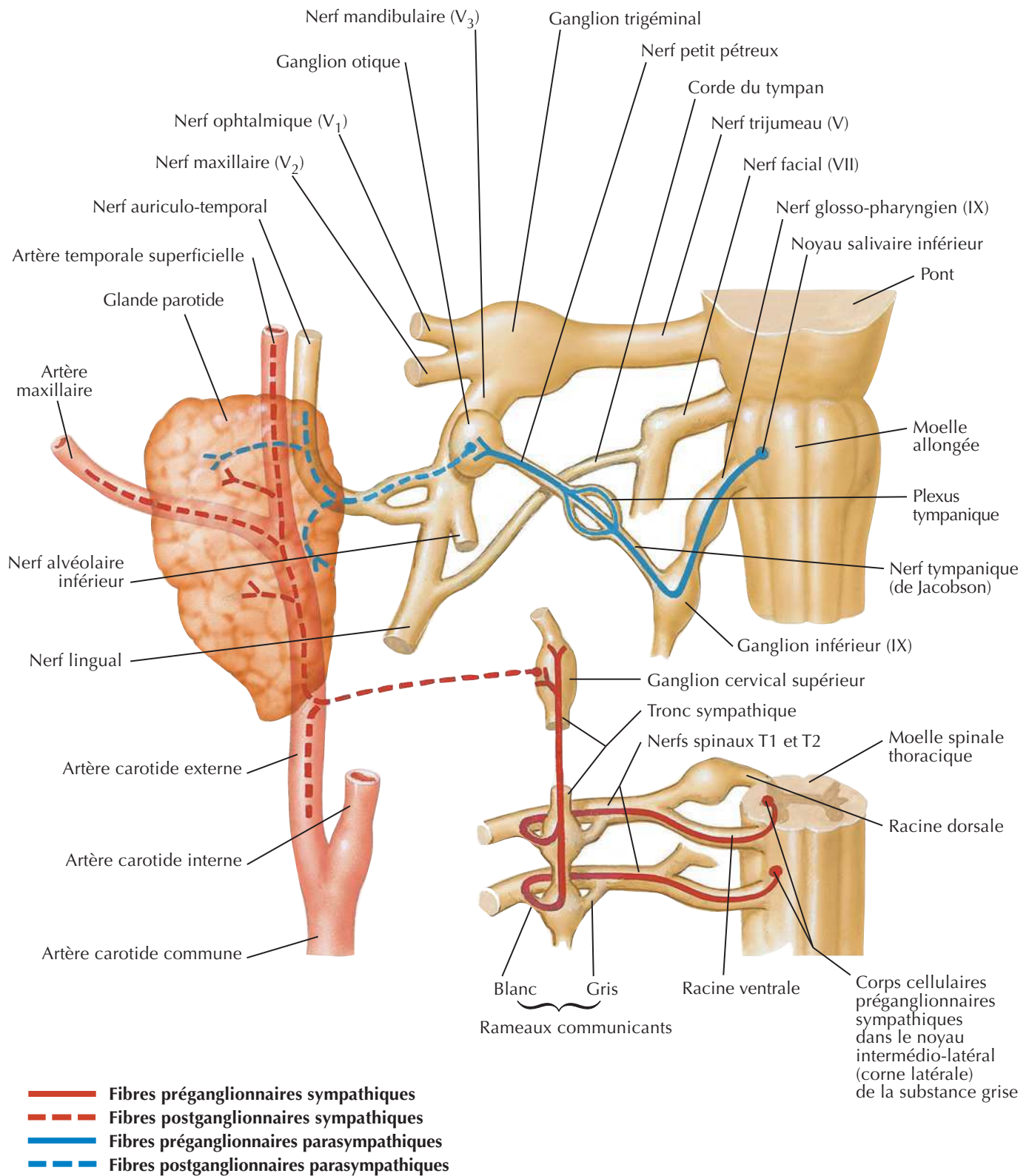
Ganglions ptérygo-palatin et submandibulaire : schéma

Voir aussi **Planche 84**



Netter M.D.

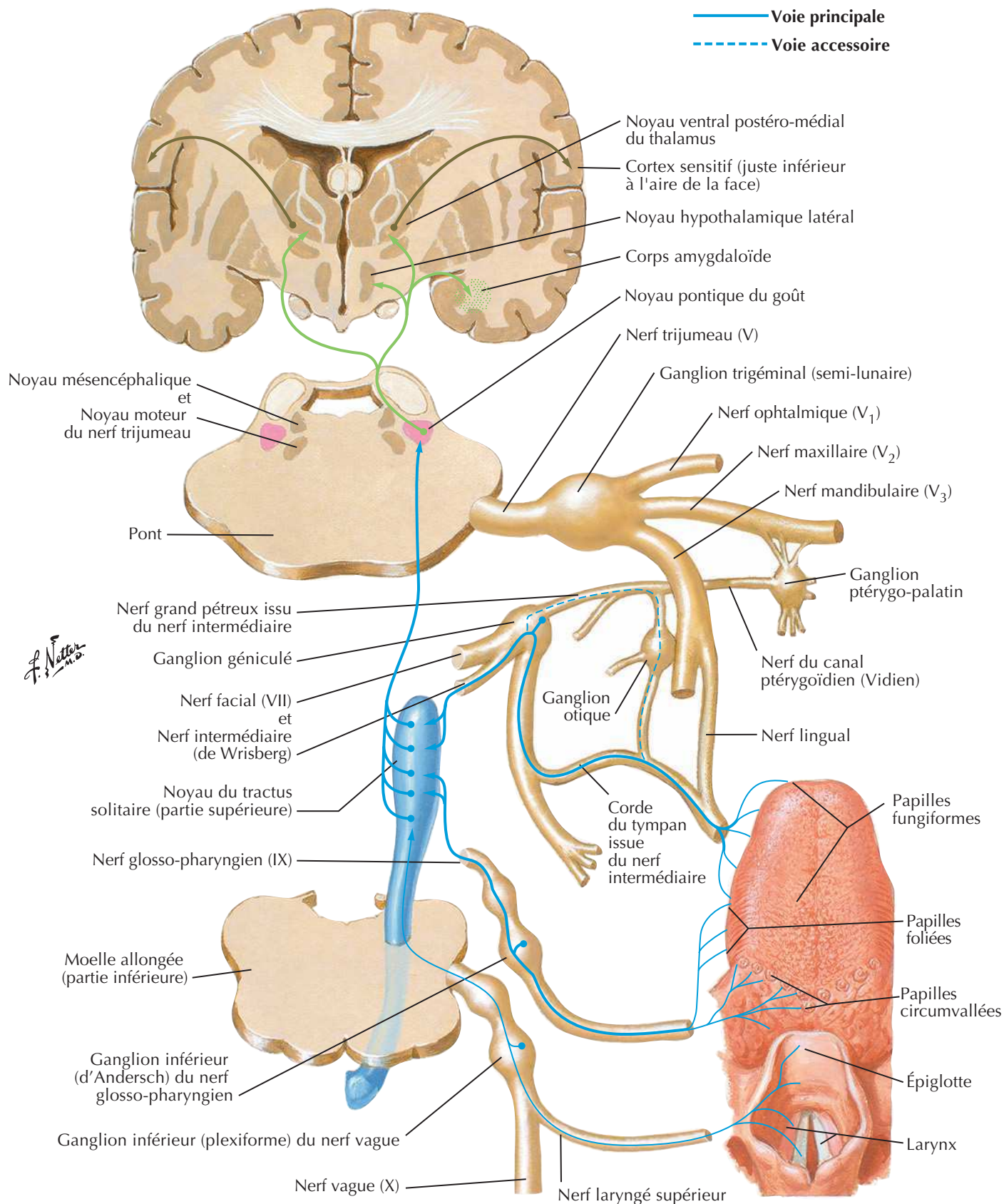
- Fibres préganglionnaires sympathiques
- Fibres postganglionnaires sympathiques
- Fibres préganglionnaires parasympathiques
- Fibres postganglionnaires parasympathiques

Ganglion otique : schéma

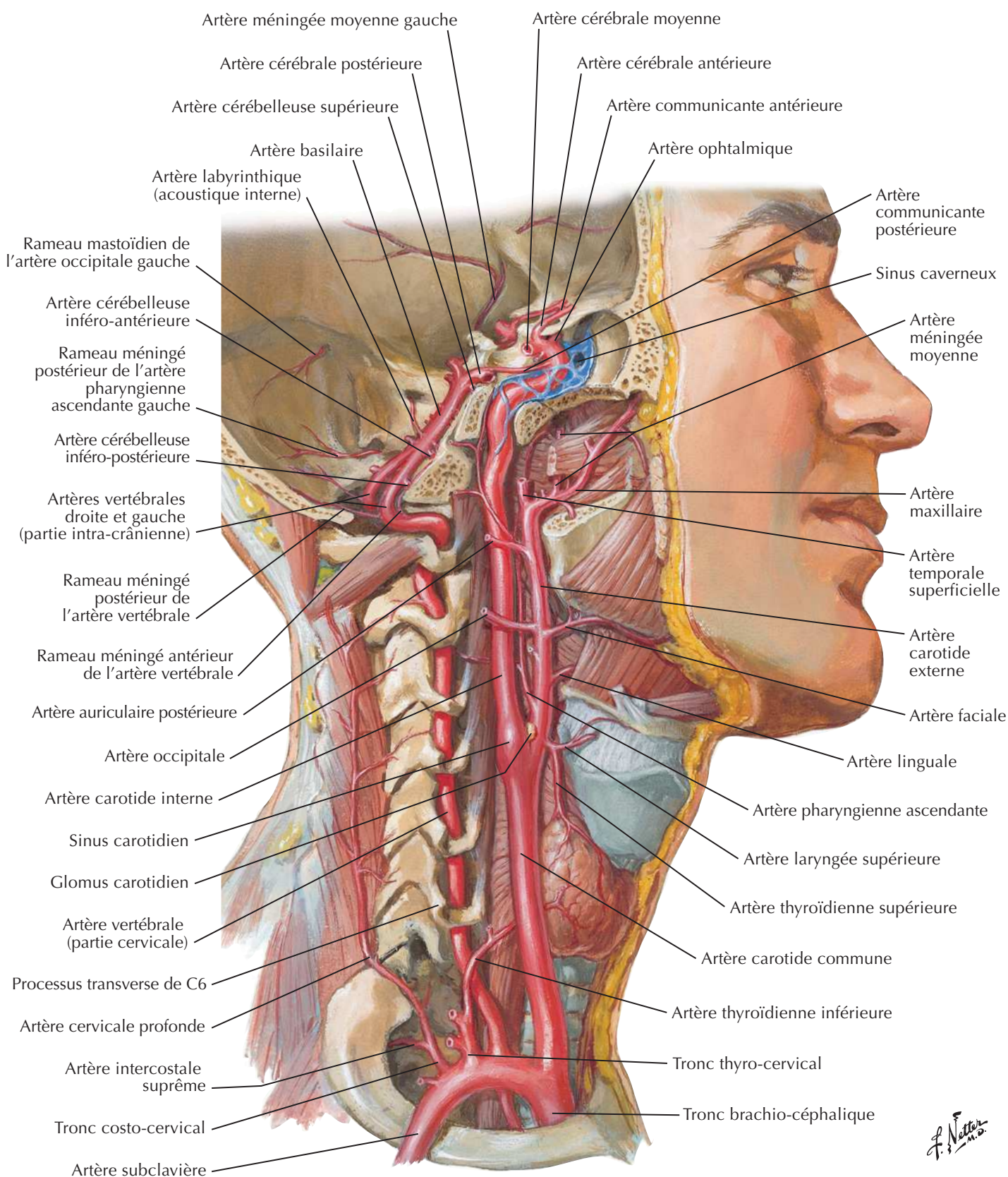
F. Netter M.D.

Voies gustatives : schéma

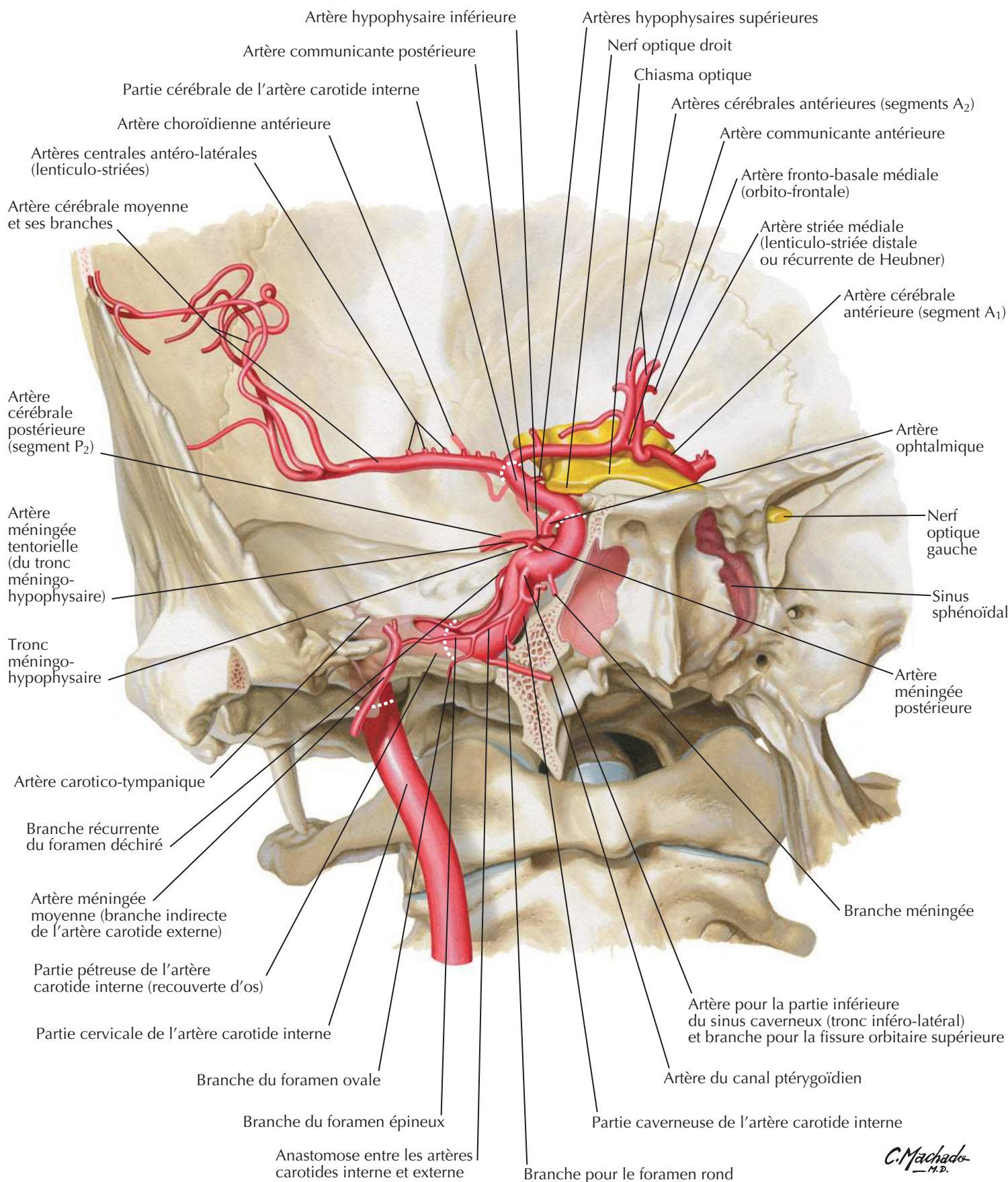
Voir aussi Planches 124, 126, 127



Artères destinées au cerveau et aux méninges

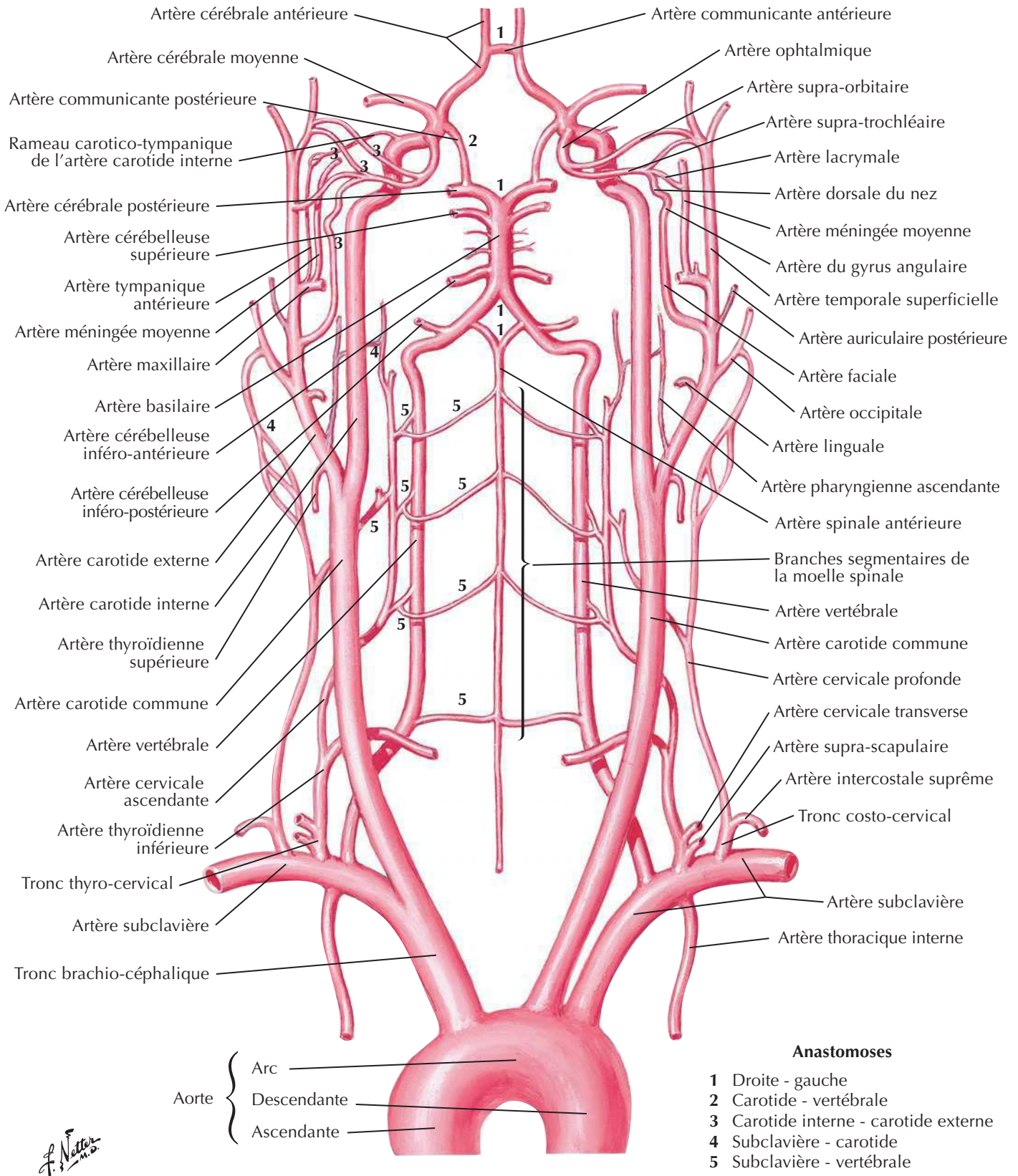
Voir aussi **Planche 34**

Artère carotide interne dans la partie pétreuse de l'os temporal

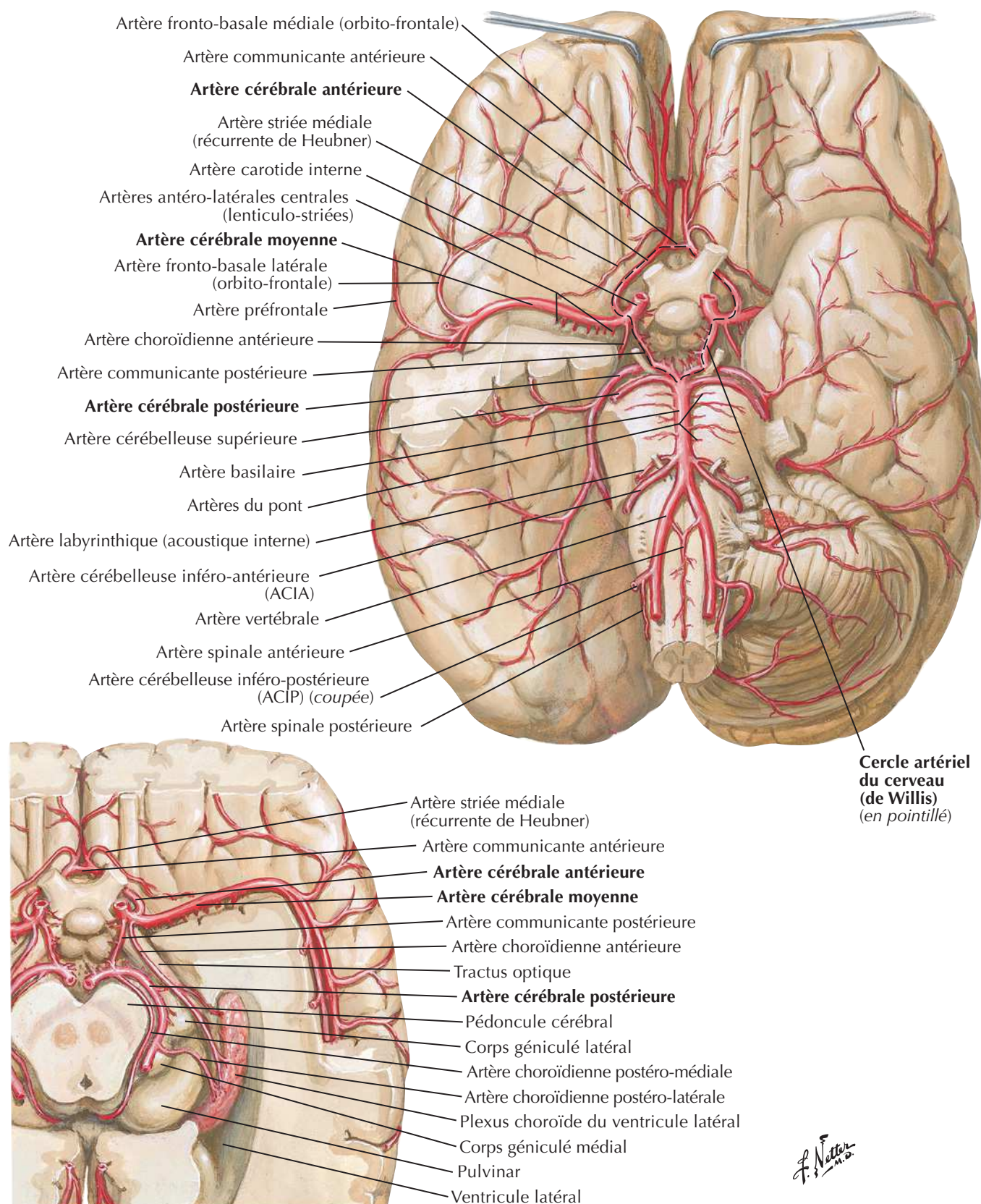


C. Machado
— M.D.

Artères destinées au cerveau : schéma



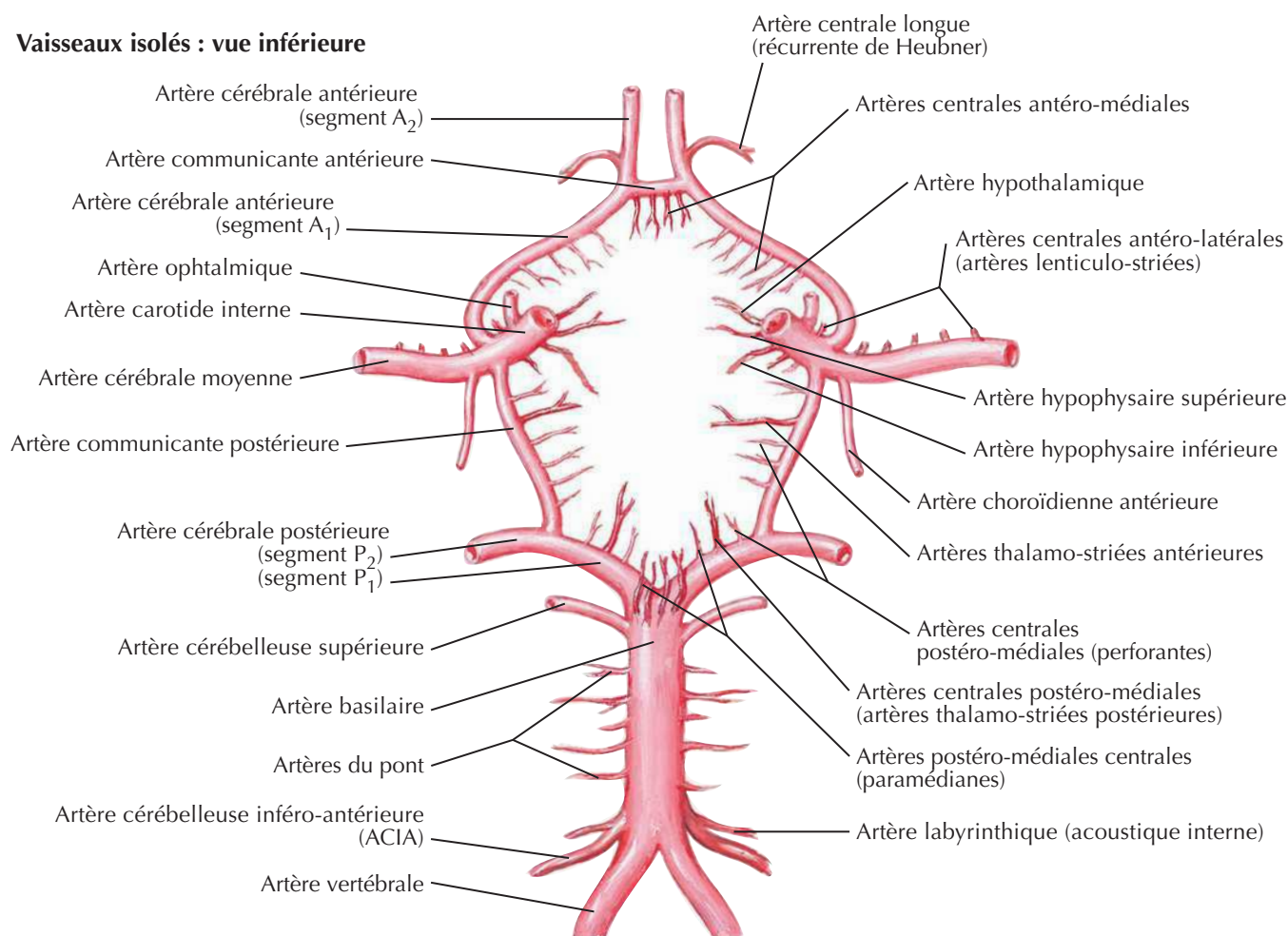
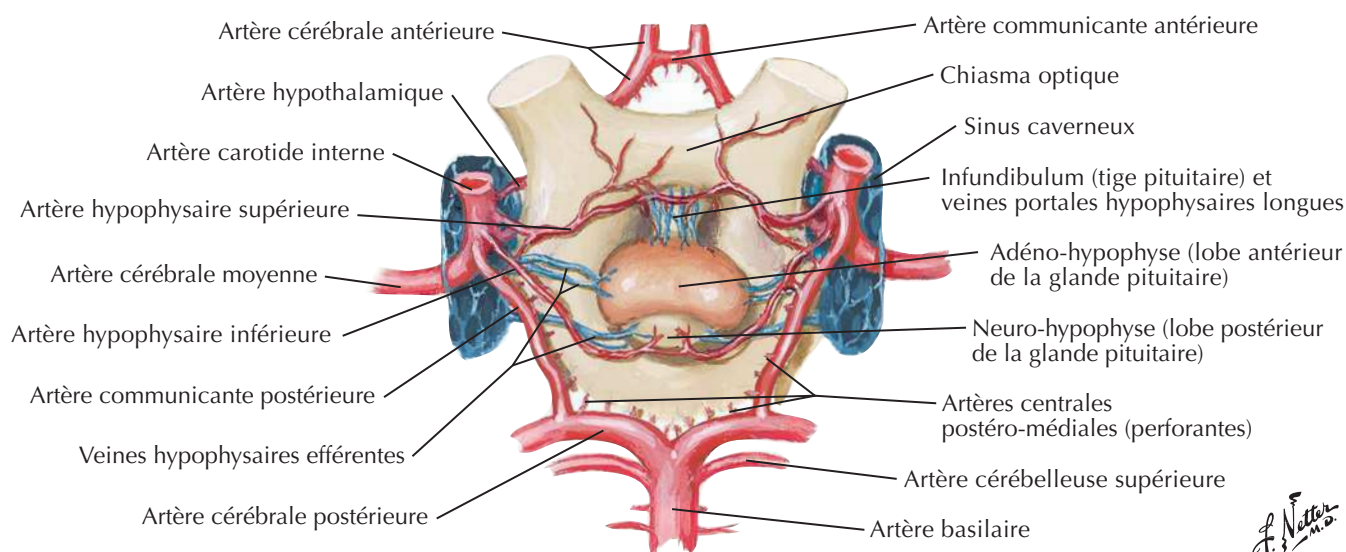
Artères de l'encéphale : vues inférieures



Cercle artériel du cerveau (de Willis)

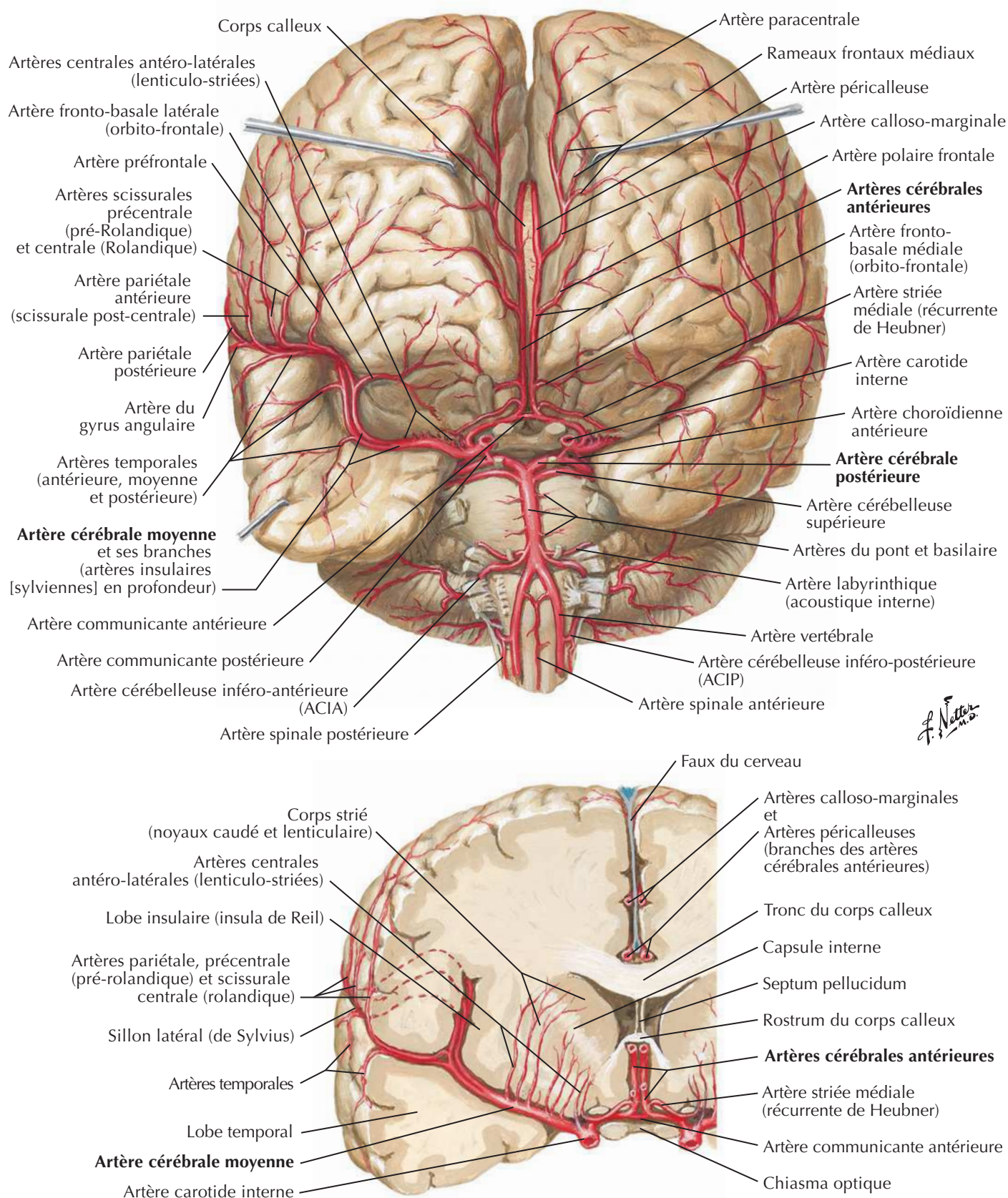
Pour les artères hypophysaires, voir **Planche 149**

Vaisseaux isolés : vue inférieure

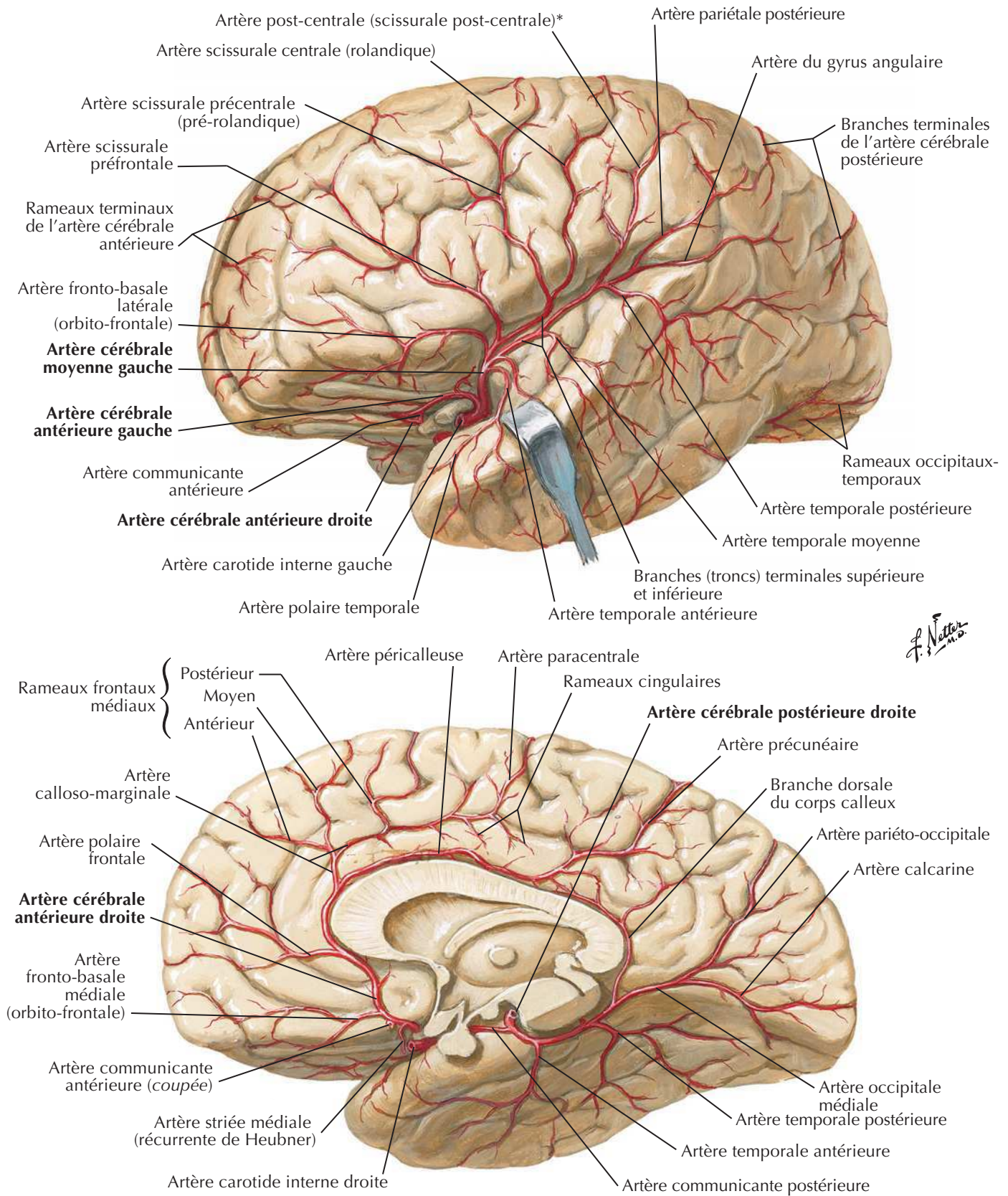
Vaisseaux *in situ* : vue inférieure

F. Netter M.D.

Artères de l'encéphale : vue frontale et coupe

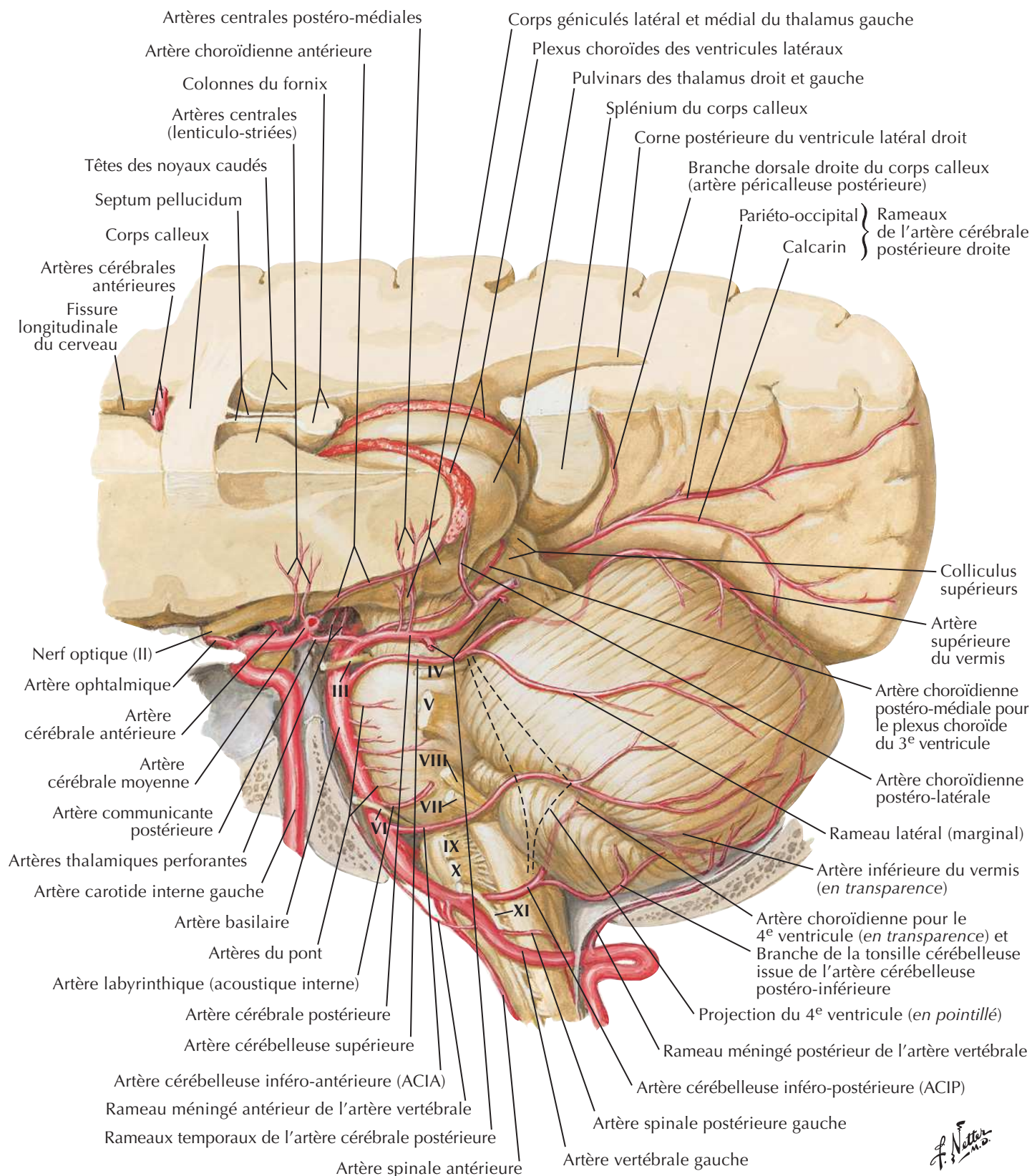


Artères du cerveau : vues latérale et médiale



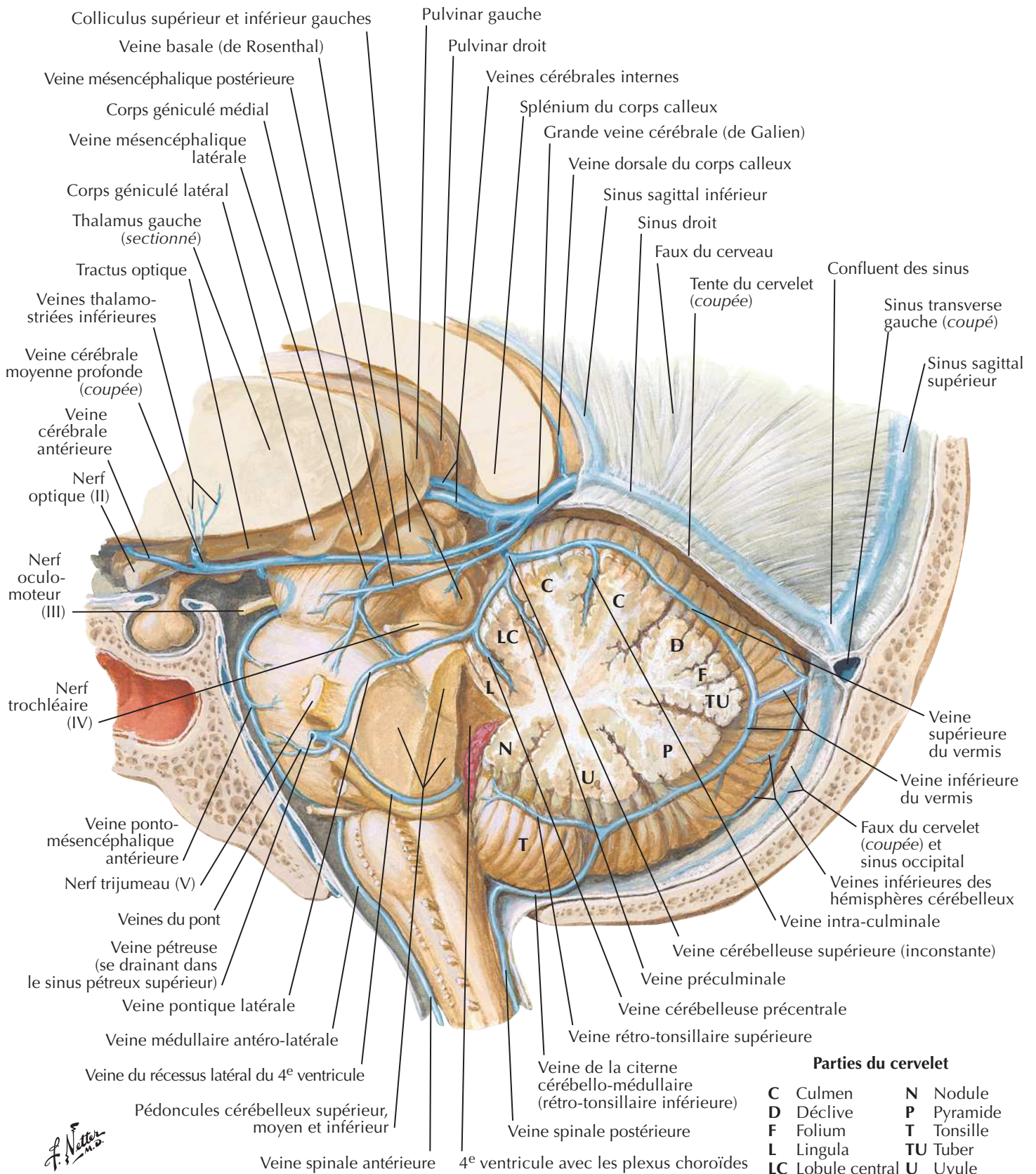
* Il peut arriver que l'artère pariétale antérieure (scissurale post-centrale) se divise en artères scissurales post-centrale et pariétale antérieure.

Artères de la fosse crânienne postérieure



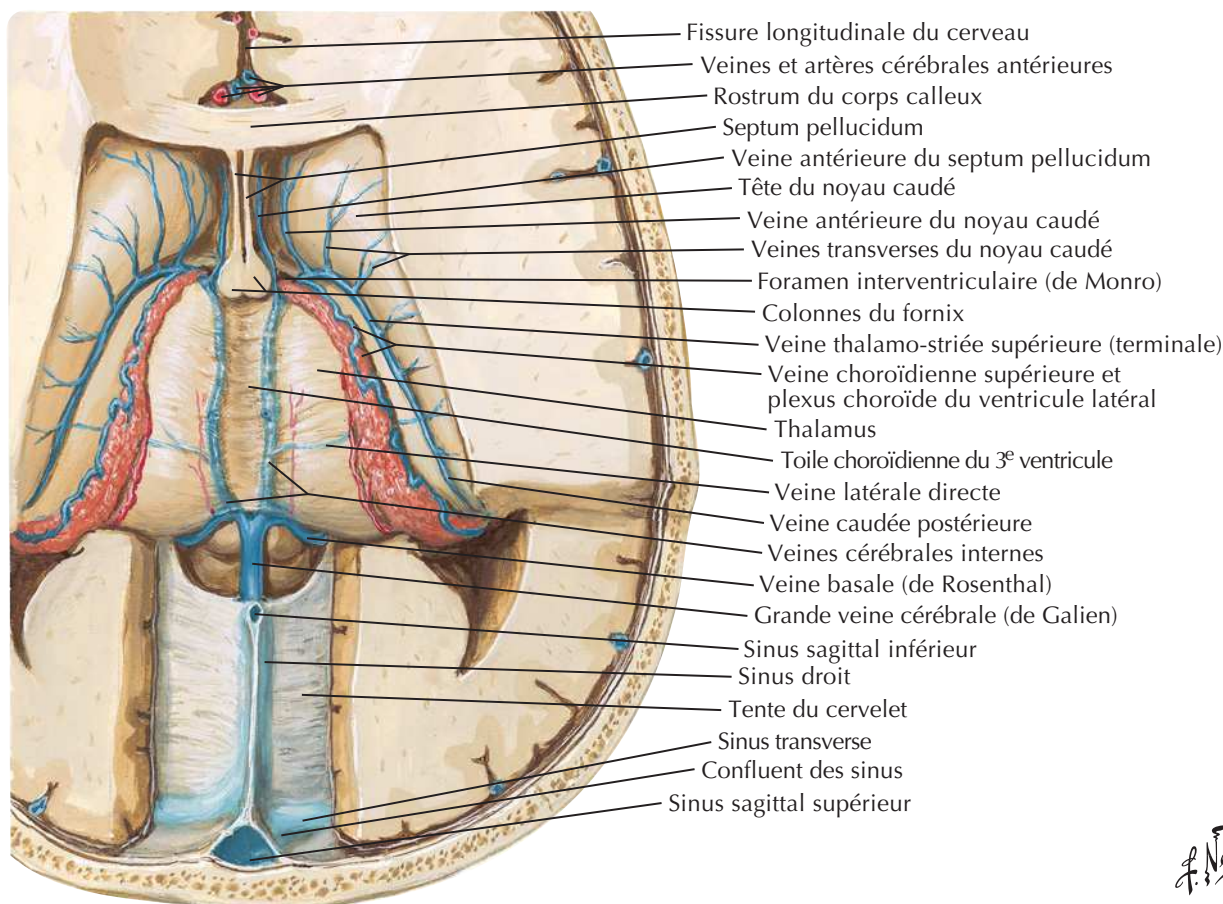
F. Netter M.D.

Veines de la fosse crânienne postérieure

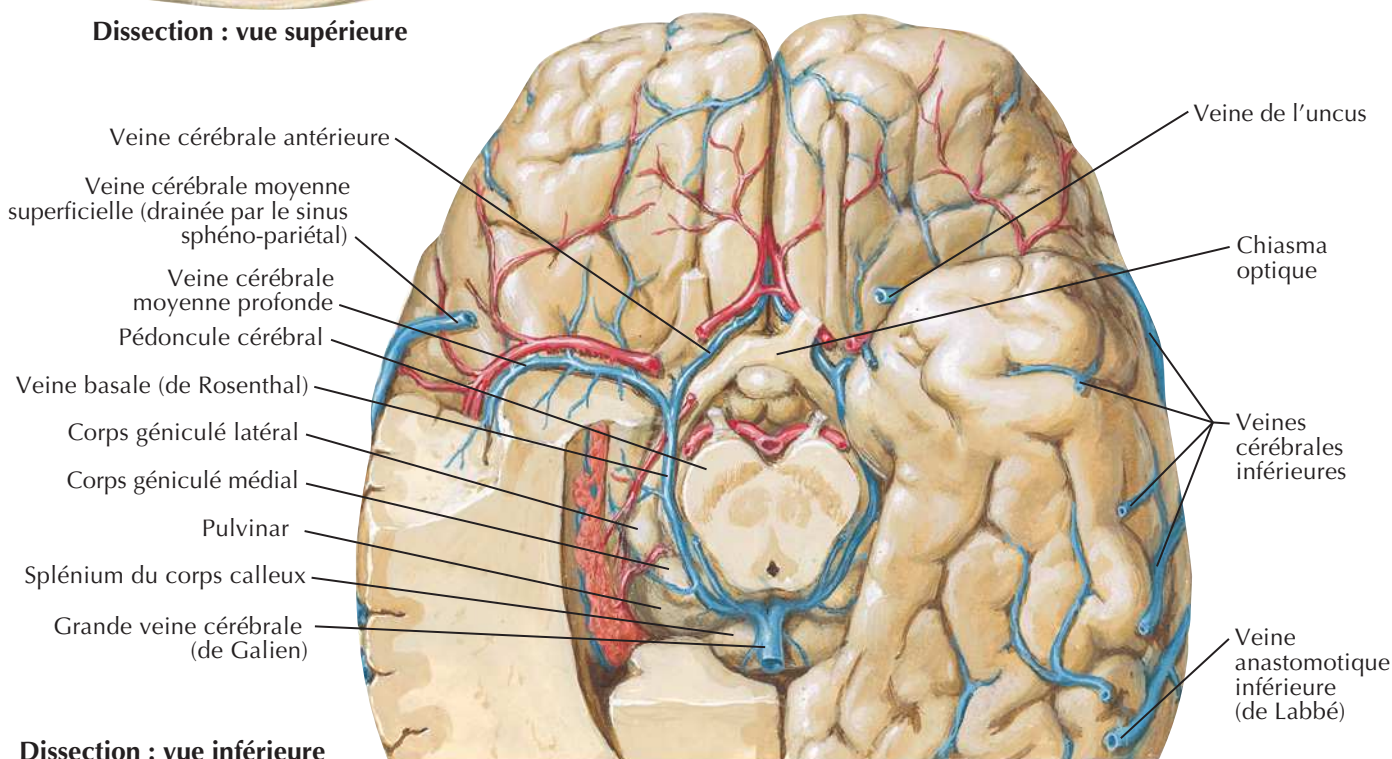


Veines profondes du cerveau

Pour les veines superficielles du cerveau, voir **Planche 103**

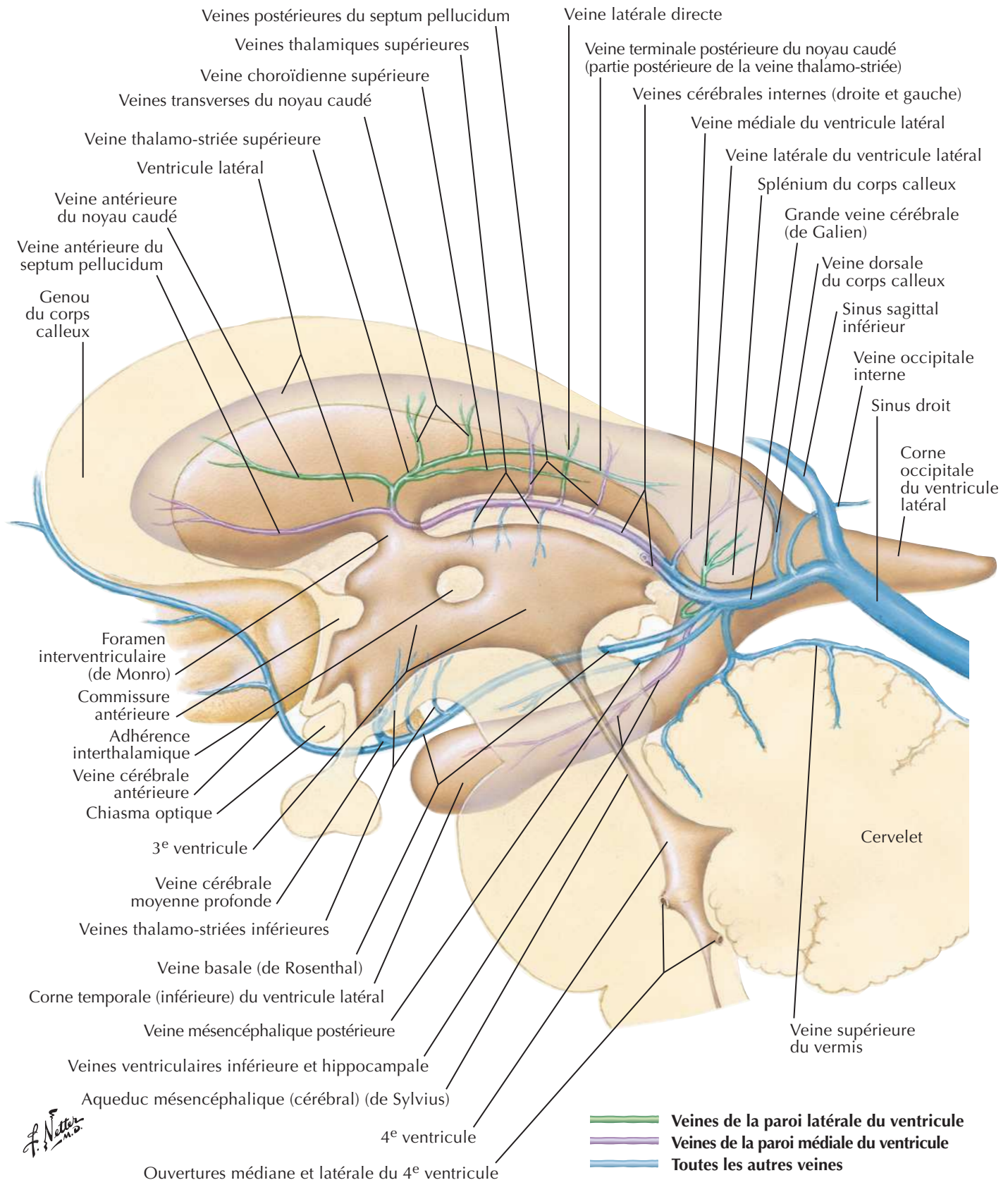


Dissection : vue supérieure



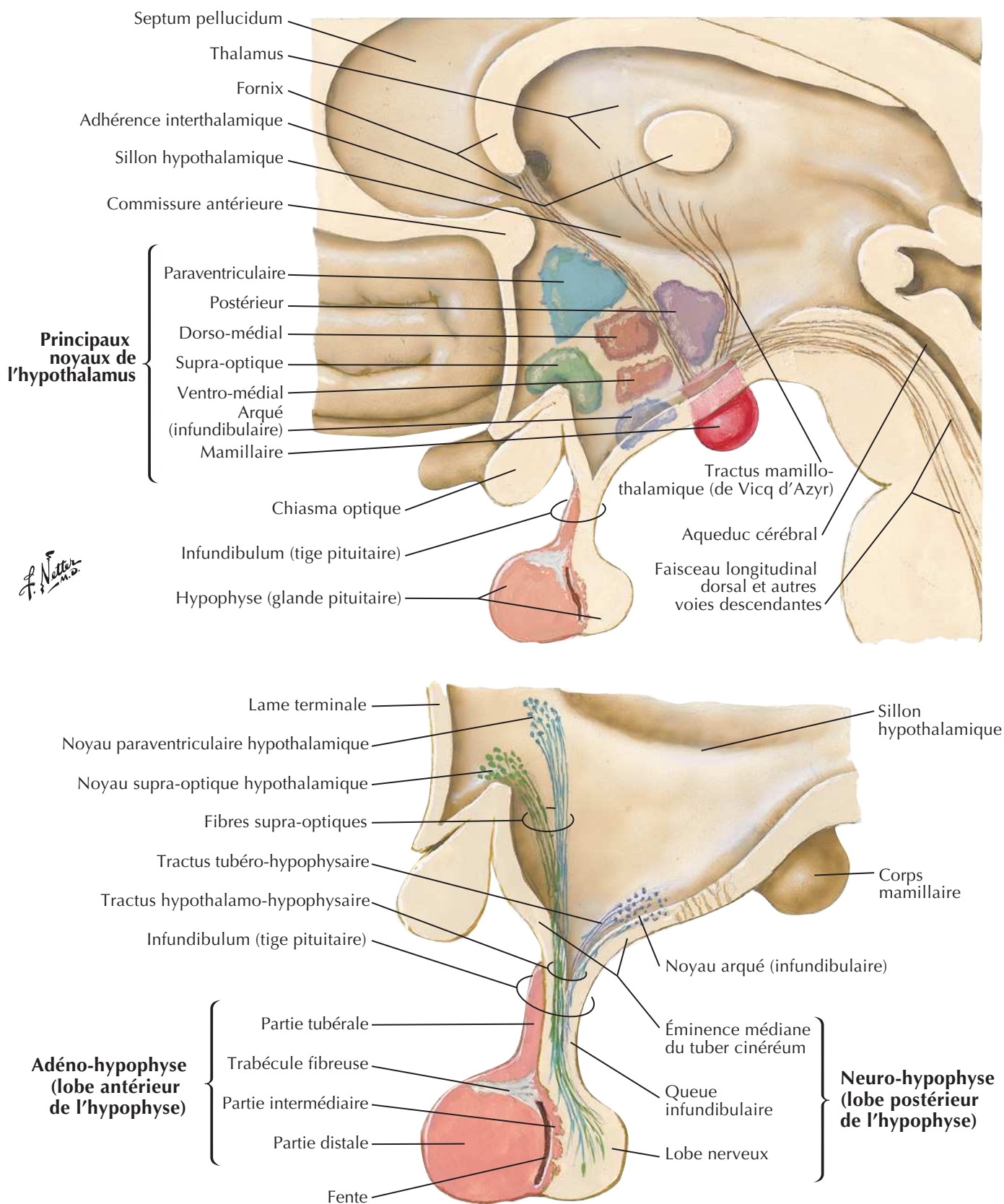
Dissection : vue inférieure

Veines sous-épendymaires de l'encéphale



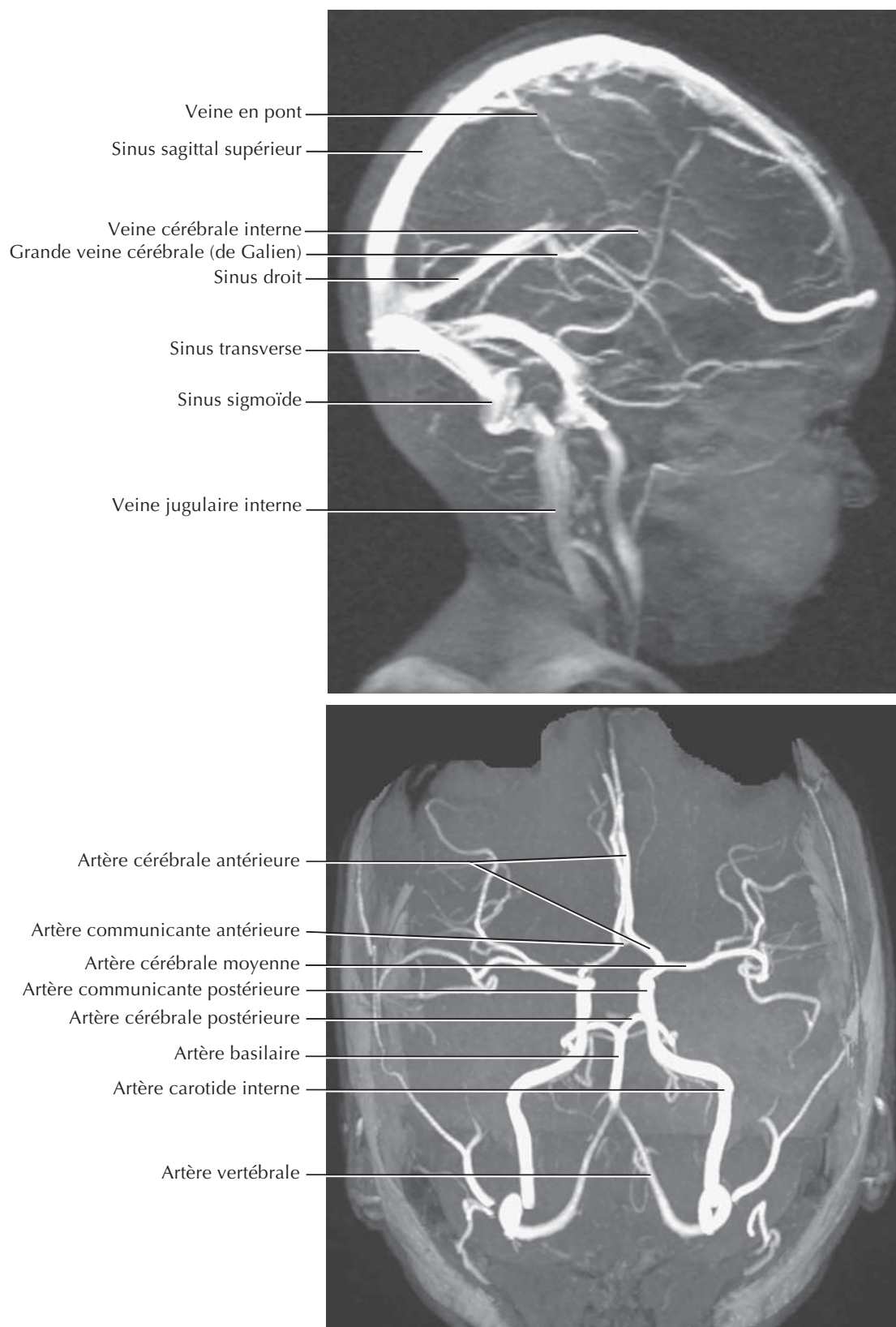
Hypothalamus et hypophyse

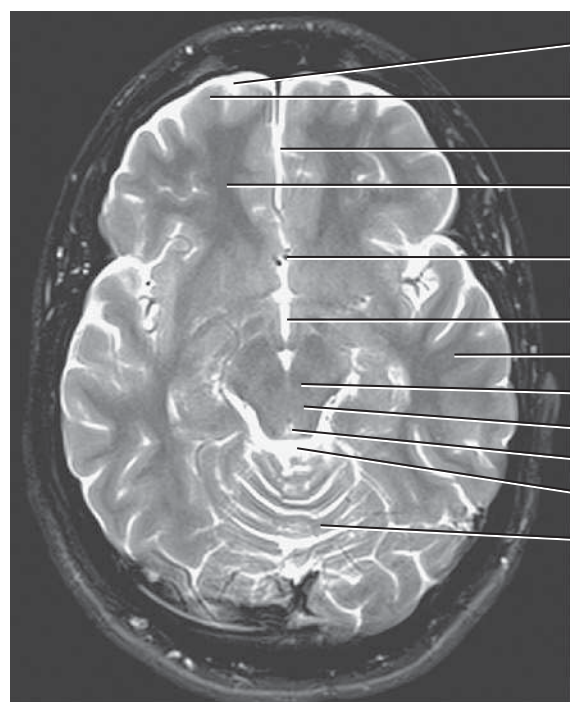
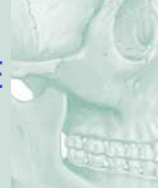Voir aussi **Planches 107, 108**



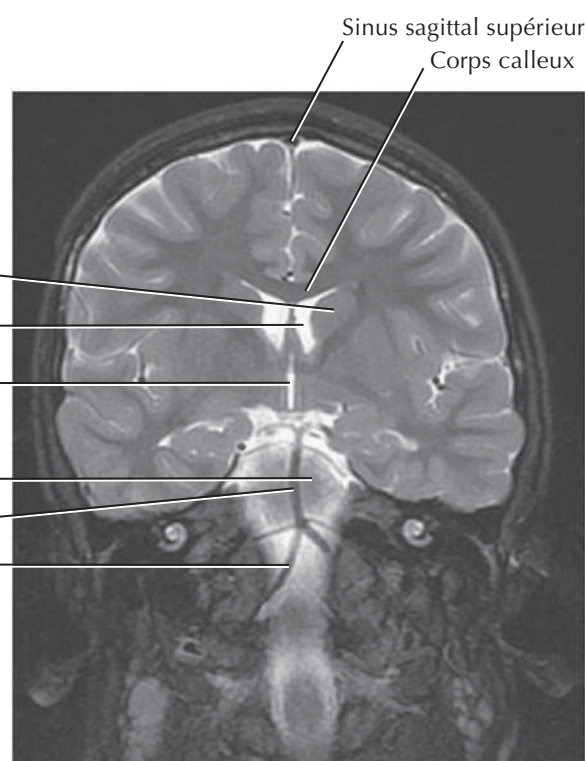
Voir aussi **Planche 141**



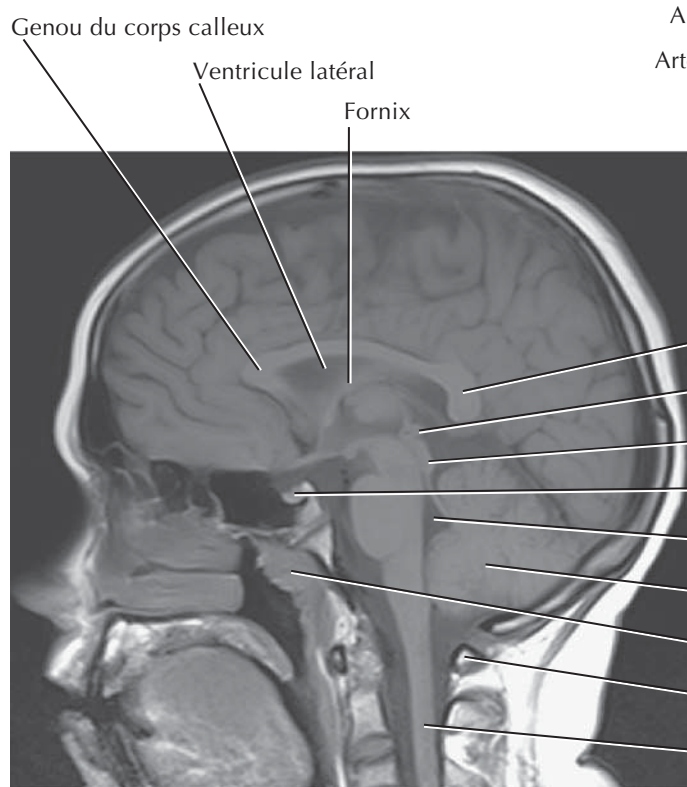
Imagerie crânienne (phlébo-IRM et artério-IRM)



Espace subarachnoïdien
 Substance grise
 Fissure longitudinale
 Substance blanche
 Artère cérébrale antérieure
 Troisième ventricule
 Lobe temporal
 Noyau rouge
 Mésencéphale
 Aqueduc cérébral
 Citerne de la grande veine cérébrale (ou quadrigéminale)
 Cervelet



Sinus sagittal supérieur
 Corps calleux
 Tête du noyau caudé
 Ventricule latéral
 Troisième ventricule
 Pont
 Artère basilaire
 Artère vertébrale



Genou du corps calleux
 Ventricule latéral
 Fornix

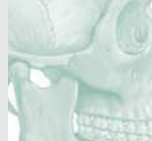Splénium du corps calleux
 Glande pinéale
 Tectum
 Hypophyse
 Quatrième ventricule
 Cervelet
 Tonsille pharyngienne
 Arc postérieure de l'atlas
 Moelle spinale

Muscles

MUSCLE	INSERTION PROXIMALE (ORIGINE)	INSERTION DISTALE (TERMINAISON)	INNERVATION	ACTIONS PRINCIPALES	VASCULARISATION ARTÉRIELLE	GROUPE MUSCULAIRE
Abaisseur de l'angle de la bouche	En continuité avec le platysma sur la ligne oblique de la mandibule	Commissure labiale (angle de la bouche), confondu avec le muscle orbiculaire de la bouche et la peau	Branches marginale de la mandibule et buccale du nerf facial	Abaisse la commissure labiale	Branche labiale inférieure de l'artère faciale	Muscle de la mimique (expression faciale)
Abaisseur de la lèvre inférieure	Face latérale de la mandibule entre symphyse et foramen mentonnier, en profondeur du muscle abaisseur de l'angle de la bouche	Peau de la lèvre inférieure, se mélangeant avec le muscle orbiculaire de la bouche, ses fibres médianes rejoignant celles du côté opposé	Branches marginale de la mandibule et buccale du nerf facial	Abaisse la lèvre inférieure et l'éverse en l'attirant latéralement	Branche labiale inférieure de l'artère faciale	Muscle de la mimique (expression faciale)
Abaisseur du septum nasal	Fosse incisive du maxillaire	Septum et partie postérieure de l'aile du nez	Branches zygomatique et buccale du nerf facial	Rétrécit l'orifice nasal et abaisse le septum nasal	Branche labiale supérieure de l'artère faciale	Muscle de la mimique (expression faciale)
Aryténoïdiens transverse et oblique	Cartilage aryténoïde	Cartilage aryténoïde opposé	Nerf laryngé récurrent	Ferme la partie intercartilagineuse de la fente glottique	Artères thyroïdiennes supérieure et inférieure	Muscle du larynx
Auriculaire antérieur	Fascia temporal, aponévrose épicroticienne	Partie antérieure de la face médiale de l'hélix de l'auricule	Branches auriculaire postérieure et temporale du nerf facial	Élève et protracte (attire vers l'avant) l'auricule	Branche auriculaire de l'artère auriculaire postérieure, branche pariétale de l'artère temporale superficielle	Muscle de l'oreille externe
Auriculaire postérieur	Base du processus mastoïde	Partie inférieure de la face crâniale de l'auricule	Branches auriculaire postérieure et temporale du nerf facial	Rétracte (attire vers l'arrière) et élève l'auricule	Branche auriculaire de l'artère auriculaire postérieure, branche pariétale de l'artère temporale superficielle	Muscle de l'oreille externe
Auriculaire supérieur	Fascia temporal, aponévrose épicroticienne	Partie supérieure de la face médiale de l'auricule	Branches auriculaire postérieure et temporale du nerf facial	Rétracte (attire vers l'arrière) et élève l'auricule	Branche auriculaire de l'artère auriculaire postérieure, branche pariétale de l'artère temporale superficielle	Muscle de l'oreille externe
Buccinateur	Partie postérieure du processus alvéolaire du maxillaire, ligne oblique de la mandibule à la face externe de l'alvéole dentaire des molaires, bord antérieur du raphé ptérygo-mandibulaire	Angle de la bouche	Branches buccales du nerf facial	Comprime les joues, expire l'air entre les lèvres (action de souffler), participe à la mastication	Branches musculaires de l'artère faciale, branche buccale de l'artère maxillaire	Muscle de la mimique (expression faciale)
Ciliaire	Jonction cornéo-sclérale (limbe)	Corps ciliaire	Fibres parasympathiques via les nerfs ciliaires courts (nerf crânien III)	Contracte le corps ciliaire entraînant le bombement du cristallin (accommodation)	Artère ophtalmique	Muscle intrinsèque de l'œil
Constricteur inférieur du pharynx	Ligne oblique du cartilage thyroïde et cartilage cricoïde	Raphé médian du pharynx	Nerf vague (nerf crânien X) par le biais du plexus pharyngien	Constriction de la paroi pharyngienne avec rétrécissement de la cavité pharyngienne pendant la déglutition	Artère pharyngienne ascendante, et branches de l'artère thyroïdienne supérieure	Muscle circulaire du pharynx
Constricteur moyen du pharynx	Ligament stylo-hyoïdien et cornes de l'os hyoïde	Raphé médian du pharynx	Nerf vague (nerf crânien X) par le biais du plexus pharyngien	Constriction de la paroi pharyngienne avec rétrécissement de la cavité pharyngienne pendant la déglutition	Artère pharyngienne ascendante, branches palatine ascendante et tonsillaire de l'artère faciale, branches dorsales de la langue de l'artère linguale	Muscle circulaire du pharynx
Constricteur supérieur du pharynx	Hamulus ptérygoïdien, raphé ptérygo-mandibulaire, ligne mylo-hyoïdienne de la mandibule	Raphé médian du pharynx	Nerf vague (nerf crânien X) par le biais du plexus pharyngien	Constriction de la paroi pharyngienne avec rétrécissement de la cavité pharyngienne pendant la déglutition	Artère pharyngienne ascendante, branches palatine ascendante et tonsillaire de l'artère faciale, branches dorsales de l'artère linguale	Muscle circulaire du pharynx
Corrugateur du sourcil	Partie médiale du bord supra-orbitaire	Peau de la moitié médiale du sourcil	Branche zygomatique et temporale du nerf facial	Attire les sourcils en bas et en dedans, produit des rides en fronçant les sourcils	Branches zygomato-orbitaire et antérieure de l'artère temporale superficielle	Muscle de la mimique (expression faciale)
Crico-aryténoïdien latéral	Arc du cartilage cricoïde	Processus musculaire du cartilage aryténoïde	Nerf laryngé récurrent	Adducteur du pli vocal	Artères thyroïdiennes supérieure et inférieure	Muscle du larynx
Crico-aryténoïdien postérieur	Face postérieure de la lame du cartilage cricoïde	Processus musculaire du cartilage aryténoïde	Nerf laryngé récurrent	Abducteur des plis vocaux	Artères thyroïdiennes supérieure et inférieure	Muscle du larynx

Des variations dans les contributions des nerfs spinaux dans l'innervation des muscles, dans la vascularisation artérielle des muscles, dans leurs insertions et leurs actions sont des événements fréquents dans l'anatomie humaine. Ainsi, il peut exister des différences entre les textes de différents ouvrages : considérez que les variations anatomiques sont normales.

Tableau 1-1

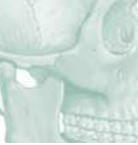

MUSCLE	INSERTION PROXIMALE (ORIGINE)	INSERTION DISTALE (TERMINAISON)	INNERVATION	ACTIONS PRINCIPALES	VASCULARISATION ARTÉRIELLE	GROUPE MUSCULAIRE
Crico-thyroïdien	Partie antérieure du cartilage cricoïde	Bord inférieur du cartilage thyroïde et ses cornes inférieures	Branche externe du nerf laryngé supérieur	Allonge et tend les ligaments vocaux	Artères thyroïdiennes supérieure et inférieure	Muscle du larynx
Digastrique	Ventre antérieur : fosse digastrique de la mandibule Ventre postérieur : incisure mastoïdienne de l'os temporal	Tendon intermédiaire attaché au corps de l'os hyoïde	Ventre antérieur : nerf du mylo-hyoïdien (V) Ventre postérieur : nerf facial (VII)	Soulève l'os hyoïde et la base de langue, stabilise l'os hyoïde, ouvre la bouche en abaissant la mandibule	Ventre antérieur : branches de l'artère submentonnière Ventre postérieur : branches musculaires de l'artère auriculaire postérieure, branches musculaires de l'artère occipitale	Muscle supra-hyoïdien
Dilatateur pupillaire	Fibres radiales de l'iris	Mélange avec les fibres du muscle sphincter pupillaire	Fibres sympathiques du ganglion cervical supérieur	Dilate la pupille	Artère ophtalmique	Muscle intrinsèque de l'œil
Droit antérieur de la tête	Masse latérale de l'atlas	Base de l'os occipital devant le foramen magnum	Rameau ventral des nerfs spinaux cervicaux (C1-C2)	Fléchit la tête	Branches musculaires de l'artère vertébrale, artère pharyngienne ascendante	Muscle pré-vertébral
Droit inférieur de l'œil	Anneau tendineux commun (Zinn)	Partie inférieure du bulbe de l'œil, en arrière de la jonction scléro-cornéenne (limbe)	Nerf oculomoteur (nerf crânien III), division inférieure	Abaisse et entraîne une adduction et une rotation latérale de l'œil	Artère ophtalmique	Muscle du bulbe de l'œil (extrinsèque)
Droit latéral de la tête	Face supérieure du processus transverse de l'atlas	Face inférieure du processus jugulaire de l'os occipital	Rameau ventral des nerfs spinaux cervicaux (C1-C2)	Incline latéralement la tête du même côté que le muscle	Branches musculaires de l'artère vertébrale, artère occipitale, artère pharyngienne ascendante	Muscle pré-vertébral
Droit latéral de l'œil	Anneau tendineux commun (Zinn)	Partie latérale du bulbe de l'œil, en arrière de la jonction scléro-cornéenne (limbe)	Nerf abducens (nerf crânien VI)	Abducteur de l'œil	Artère ophtalmique	Muscle du bulbe de l'œil (extrinsèque)
Droit médial de l'œil	Anneau tendineux commun (Zinn)	Partie médiale du bulbe de l'œil, en arrière de la jonction scléro-cornéenne (limbe)	Nerf oculomoteur (nerf crânien III), division inférieure	Adducteur de l'œil	Artère ophtalmique	Muscle du bulbe de l'œil (extrinsèque)
Droit supérieur de l'œil	Anneau tendineux commun (Zinn)	Partie supérieure du bulbe de l'œil, en arrière de la jonction scléro-cornéenne (limbe)	Nerf oculomoteur (nerf crânien III), division supérieure	Élève et entraîne une adduction et une rotation médiale de l'œil	Artère ophtalmique	Muscle du bulbe de l'œil (extrinsèque)
Élévateur de l'angle de la bouche	Fosse canine du maxillaire en dessous du foramen infra-orbitaire, recouvert du chef zygomatique du muscle élévateur de la lèvre supérieure	Angle de la bouche ; fibres entremêlées avec celles des muscles orbiculaire de la bouche, abaisseur de l'angle de la bouche, zygomatiques	Branches zygomatique et buccale du nerf facial (nerf crânien VII)	Élève l'angle de la bouche	Branche labiale supérieure de l'artère faciale	Muscle de la mimique (expression faciale)
Élévateur de la lèvre supérieure	Maxillaire, au-dessus le foramen infra-orbitaire	Peau de la lèvre supérieure	Branches zygomatique et buccale du nerf facial (nerf crânien VII)	Élève la lèvre supérieure, dilate les narines	Branche labiale supérieure et branches musculaires angulaires de l'artère faciale	Muscle de la mimique (expression faciale)
Élévateur de la lèvre supérieure et de l'aile du nez	Chef angulaire : partie supérieure du processus frontal du maxillaire Chef infra-orbitaire : rebord orbitaire au-dessus du foramen infra-orbitaire Chef zygomatique : face jugale ou malaire de l'os zygomatique	Chef angulaire : dans le grand cartilage alaire, et la peau du nez et de la région latérale de la lèvre supérieure Chef infra-orbitaire : dans les éléments musculaires de la lèvre supérieure entre l'insertion du chef angulaire et le niveau de la canine Chef zygomatique : dans la peau du sillon naso-labial et de la lèvre supérieure	Branches zygomatique et buccale du nerf facial (nerf crânien VII)	Chef angulaire : élève la lèvre supérieure et dilate les narines Chef infra-orbitaire : soulève l'angle de la bouche Chef zygomatique : élève latéralement la lèvre supérieure	Branche labiale supérieure et branches musculaires angulaires de l'artère faciale	Muscle de la mimique (expression faciale)
Élévateur de la paupière supérieure	Petite aile du sphénoïde, en avant du canal optique	Tarse supérieur	Nerf oculomoteur (nerf crânien III), division supérieure	Élève la paupière supérieure	Artère ophtalmique	Muscle extrinsèque de l'œil, muscle de la paupière
Élévateur du voile du palais	Os temporal (partie pétreuse)	Aponévrose palatine	Nerf vague (nerf crânien X) via le plexus pharyngien	Élévateur du palais mou pendant la déglutition	Artère palatine ascendante, branche de l'artère faciale, artère palatine descendante, branche de l'artère maxillaire	Muscle du palais
Génio-glosse	Épine mentonnière supérieure de la mandibule	Dos de la langue, os hyoïde	Nerf hypoglosse (nerf crânien XII)	Abaisse et protracte la langue	Artères sublinguale (de l'artère linguale) et submentonnière (de l'artère faciale)	Muscle extrinsèque de la langue

Muscles

MUSCLE	INSERTION PROXIMALE (ORIGINE)	INSERTION DISTALE (TERMINAISON)	INNERVATION	ACTIONS PRINCIPALES	VASCULARISATION ARTÉRIELLE	GROUPE MUSCULAIRE
Génio-hyoïdien	Épine mentonnière inférieure à la face dorsale de la symphyse de la mandibule	Face antérieure du corps de l'os hyoïde	Branche de C1 par l'intermédiaire du nerf hypoglosse (nerf crânien XII)	Élève l'os hyoïde et abaisse la mandibule	Branche sublinguale de l'artère linguale	Muscle supra-hyoïdien
Grand zygomatique	Arcade zygomatique	Angle de la bouche	Branches zygomatique et buccale du nerf facial (nerf crânien VII)	Attire l'angle de la bouche vers l'arrière et vers le haut (sourire)	Branche labiale supérieure de l'artère faciale	Muscle de la mimique (expression faciale)
Hyoglosse	Corps et grande corne de l'os hyoïde	Partie latérale et inférieure de la langue	Nerf hypoglosse (nerf crânien XII)	Abaisse et rétracte la langue	Artères sublinguale (de l'artère linguale) et submentonnière (de l'artère faciale)	Muscle extrinsèque de la langue
Long de la tête	Tubercules antérieurs des processus transverses des vertèbres cervicales C3-C6	Face inférieure de la partie basilaire de l'os occipital	Rameau ventral des nerfs spinaux cervicaux (C1-C4)	Fléchit et contribue à la rotation des vertèbres cervicales et de la tête	Branche cervicale ascendante de l'artère thyroïdienne inférieure, artère pharyngienne ascendante, branches musculaires de l'artère vertébrale	Muscle pré-vertébral
Long du cou	Partie verticale : corps des vertèbres C5-T3 Partie oblique inférieure : corps des vertèbres T1-T3 Partie oblique supérieure : tubercules antérieurs des processus transverses des vertèbres C3-C5	Partie verticale : corps des vertèbres C2-C4 Partie oblique inférieure : tubercules antérieurs des processus transverses des vertèbres C5-C6 Partie oblique supérieure : tubercule de l'arc antérieur de l'atlas	Rameau ventral des nerfs spinaux cervicaux (C2-C8)	Contraction bilatérale : flexion de la colonne cervicale et de la tête Contraction unilatérale : inclinaison latérale et rotation de la colonne cervicale et de la tête	Branches pré-vertébrales de l'artère pharyngienne ascendante, branches musculaires des artères cervicale ascendante et vertébrale	Muscle pré-vertébral
Longitudinal inférieur de la langue	Sous la muqueuse de la langue entre les muscles génio-glosse et hyo-glosse	Apex de la langue confondu avec le muscle stylo-glosse	Nerf hypoglosse (nerf crânien XII)	Raccourcit la langue, abaisse et rétracte l'apex et les côtés de la langue	Artère profonde de la langue, branche de l'artère linguale, et des branches de l'artère faciale	Muscle intrinsèque de la langue
Longitudinal supérieur de la langue	Fibres sous-muqueuses à la partie postérieure de la langue	Apex de la langue, uni avec le muscle controlatéral	Nerf hypoglosse (nerf crânien XII)	Raccourcit la langue, retourne le sommet et le côté de la langue vers le haut	Artère profonde de la langue de l'artère linguale, branches de l'artère faciales	Muscle intrinsèque de la langue
Masséter	Arcade zygomatique	Branche et angle de la mandibule, base du processus coronoïde	Nerf mandibulaire (nerf crânien V3) via le nerf massétérique	Élève et propulse la mandibule, cependant ses fibres profondes entraînent une rétroimpulsion	Artère transverse de la face, branches massétériques des artères maxillaire et faciale	Muscle de la mastication
Mentonnier	Fosse incisive de la mandibule	Peau du menton	Branche marginale de la mandibule du nerf facial (nerf crânien VII)	Élève les parties molles du menton et éverse la lèvre inférieure	Branche labiale inférieure de l'artère faciale	Muscle de la mimique (expression faciale)
Mylo-hyoïdien	Ligne mylo-hyoïdienne de la mandibule	Raphé médian unissant les deux muscles et corps de l'os hyoïde	Nerf du mylo-hyoïdien (branche du nerf trijumeau, nerf crânien V)	Élève l'os hyoïde, la base de la langue et le plancher de la bouche ; abaisse la mandibule	Branche sublinguale de l'artère linguale, branche submentonnière de l'artère faciale	Muscle supra-hyoïdien
Nasal	Jugum (éminence) de la canine au-dessus et en dehors de la fosse incisive du maxillaire	Aponévrose recouvrant les cartilages nasaux (partie transverse : dos du nez ; partie alaire : grand cartilage alaire)	Branches zygomatique et buccale du nerf facial (nerf crânien VII)	Attire l'aile du nez vers le septum nasal, comprime les narines (partie transverse) ; dilate les narines (partie alaire)	Branches labiale supérieure, nasale septale et latérale de l'artère faciale	Muscle de la mimique (expression faciale)
Oblique inférieur de l'œil	Partie antérieure du plancher de l'orbite (maxillaire), latéralement au canal lacrymal	Partie latérale de la sclère en arrière de son équateur	Division inférieure du nerf oculomoteur (nerf crânien III)	Abducte, élève et entraîne une rotation latérale de l'œil	Artère ophtalmique	Muscle du bulbe de l'œil (extrinsèque)
Oblique supérieur de l'œil	Corps du sphénoïde (au-dessus du foramen optique), médial à l'insertion du muscle droit supérieur	Passe à travers la trochlée et s'insère sur la partie supérieure de la sclère en arrière de son équateur entre les muscles droits supérieur et latéral	Nerf trochléaire (nerf crânien IV)	Abducte, abaisse et entraîne une rotation latérale de l'œil	Artère ophtalmique	Muscle du bulbe de l'œil (extrinsèque)

Tableau 1-3



MUSCLE	INSERTION PROXIMALE (ORIGINE)	INSERTION DISTALE (TERMINAISON)	INNERVATION	ACTIONS PRINCIPALES	VASCULARISATION ARTÉRIELLE	GROUPE MUSCULAIRE
Omo-hyoïdien	Ventre inférieur : bord supérieur de la scapula et ligament supra-scapulaire, se terminant dans le tendon intermédiaire sous le muscle sterno-cléido-mastoïdien Ventre supérieur : de ce tendon	Ventre inférieur : dans le tendon intermédiaire Ventre supérieur : sur le corps de l'os hyoïde	Anse cervicale	Stabilise l'os hyoïde, et abaisse l'os hyoïde	Branche supra-hyoïdienne de l'artère linguale, branche sterno-cléido-mastoïdienne de l'artère thyroïdienne supérieure	Muscle infra-hyoïdien
Orbiculaire de l'œil	Rebord médial de l'orbite, ligament palpébral médial, os lacrymal	Peau autour de l'orbite, ligaments palpébraux, paupières supérieure et inférieure	Nerf facial (nerf crânien VII)	Occlusion palpébrale	Artères faciale et temporale superficielle	Muscle de la mimique (expression faciale)
Orbiculaire de la bouche	Maxillaire au-dessus de la dent incisive	Peau autour des lèvres	Branches zygomatique buccale et marginale de la mandibule du nerf facial (nerf crânien VII)	Comprime, contracte et projette en avant les lèvres	Branches labiales inférieure et supérieure de l'artère faciale	Muscle de la mimique (expression faciale)
Palato-glosse	Aponévrose palatine du palais mou	Partie latérale de langue	Nerf vague (nerf crânien X) par le biais du plexus pharyngien	Élève la partie postérieure de la langue, abaisse le palais	Artères pharyngiennes ascendantes, branches palatines des artères faciale et maxillaire	Muscle du palais
Palato-pharyngien	Palais dur, face supérieure de l'aponévrose palatine	Paroi pharyngienne latérale	Nerf vague (nerf crânien X) par le biais du plexus pharyngien	Tend le palais mou, attire les parois du pharynx vers le haut (élevateur) vers l'avant et médialement (rétrécit l'isthme naso-pharyngien) pendant la déglutition	Artère palatine ascendante branche de l'artère faciale, artère palatine descendante branche de l'artère maxillaire	Muscle longitudinal du pharynx
Petit zygomatique	Arcade zygomatique	Angle de la bouche, lèvre supérieure	Branches zygomatique et buccale du nerf facial (nerf crânien VII)	Élève la lèvre supérieure	Branche labiale supérieure de l'artère faciale	Muscle de la mimique (expression faciale)
Platysma	Peau au-dessous de la clavicule et de la partie supérieure du thorax	Mandibule et muscles de la bouche	Nerf facial (nerf crânien VII)	Tend la peau du cou	Artères submentonnaire et supra-scapulaire	Muscle de la mimique (expression faciale)
Procérus	Fascia recouvrant la partie inférieure de l'os nasal et la partie supérieure du cartilage nasal latéral	Peau entre et au-dessus des sourcils (région intersourcillaire)	Branches temporale et zygomatique du nerf facial (nerf crânien VII)	Abaisse et rapproche la partie médiale des sourcils, provoque des rides transversales au-dessus de la racine du nez	Branches angulaire et nasale latérale de l'artère faciale	Muscle de la mimique (expression faciale)
Ptérygoïdien médial	Face médiale de la lame latérale et face latérale de la lame médiale du processus ptérygoïde du sphénoïde, processus pyramidal de l'os palatin, tubérosité du maxillaire	Face médiale de l'angle et de la partie adjacente de la branche de la mandibule sous le foramen mandibulaire	Nerf mandibulaire (nerf crânien V ₃), nerf du ptérygoïdien médial	Contraction bilatérale : propulsion et élévation de la mandibule Contraction unilatérale et alternative : diduction	Artères faciale et maxillaire	Muscle de la mastication
Ptérygoïdien latéral	Chef supérieur : face infra-temporale de la grande aile du sphénoïde Chef inférieur : lame latérale du processus ptérygoïde	Fossette ptérygoïdienne du condyle de la mandibule, capsule de l'articulation temporo-mandibulaire, disque articulaire	Nerf mandibulaire (nerf crânien V ₃), branches musculaires de sa division antérieure	Contraction bilatérale : propulsion de la mandibule Contraction unilatérale et alternative : diduction	Branches musculaires de l'artère maxillaire	Muscle de la mastication
Risorius	Fascia massétérique, superficiel au platysma	Peau de l'angle de la bouche	Branches zygomatique et buccale du nerf facial (nerf crânien VII)	Rétracte l'angle de la bouche	Branche labiale supérieure de l'artère faciale	Muscle de la mimique (expression faciale)
Salpingo-pharyngien	Trompe auditive	Paroi pharyngienne latérale du même côté	Nerf vague (nerf crânien X) par le biais du plexus pharyngien	Élève le pharynx et le larynx pendant la déglutition et l'élocution	Branche pharyngienne de l'artère pharyngienne ascendante	Muscle longitudinal du pharynx
Scalène (antérieur)	Tubercules antérieurs des processus transverses des vertèbres C3-C6	Tubercule du muscle scalène antérieur de la première côte	Rameaux antérieurs des nerfs spinaux cervicaux (C5-C8)	Élève la première côte, entraîne une inclinaison ipsilatérale du cou	Branche cervicale ascendante de l'artère thyroïdienne inférieure	Muscle pré-vertébral
Scalène (moyen)	Tubercules postérieurs des processus transverses des vertèbres C2-C7	Face supérieure de la première côte (en arrière du sillon de l'artère subclavière)	Rameaux antérieurs des nerfs spinaux cervicaux (C3-C7)	Élève la première côte, entraîne une inclinaison ipsilatérale du cou	Branches musculaires de l'artère cervicale ascendante	Muscle pré-vertébral

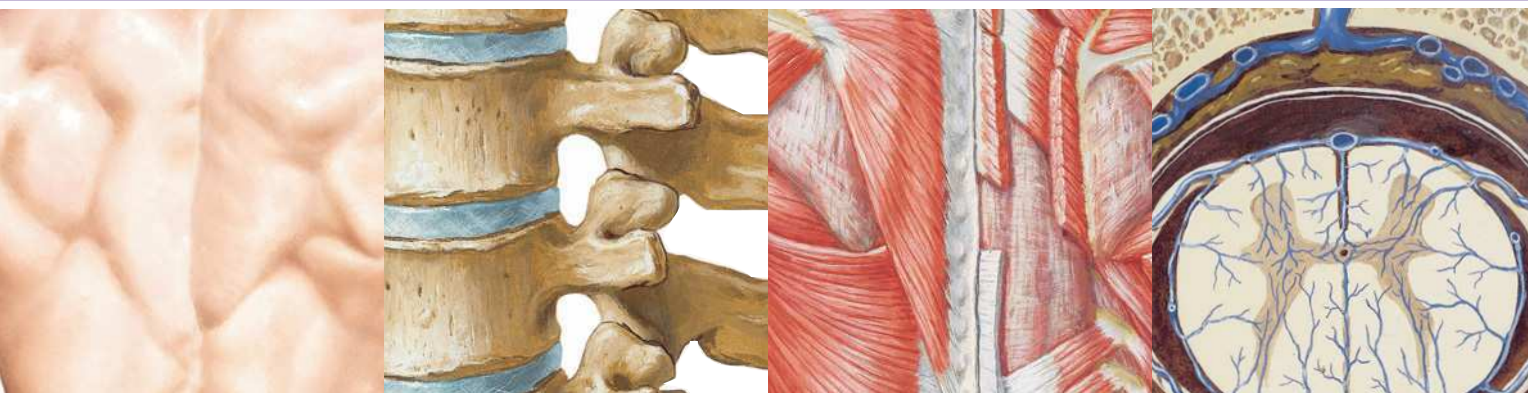
Muscles

MUSCLE	INSERTION PROXIMALE (ORIGINE)	INSERTION DISTALE (TERMINAISON)	INNERVATION	ACTIONS PRINCIPALES	VASCULARISATION ARTÉRIELLE	GROUPE MUSCULAIRE
Scalène (postérieur)	Tubercules postérieurs des processus transverses des vertèbres C4-C6	Face externe de la deuxième côte (derrière l'insertion du muscle dentelé antérieur)	Rameaux antérieurs des quatre derniers nerfs spinaux cervicaux	Élève la première côte, entraîne une inclinaison ipsilatérale du cou	Branches musculaires de l'artère cervicale ascendante division de l'artère thyroïdienne inférieure, branche superficielle de l'artère cervicale transverse (transverse du cou)	Muscle pré-vertébral
Sphincter pupillaire	Muscle lisse circulaire de l'iris qui circonscrit la pupille	Confondu en périphérie de l'iris avec le muscle dilatateur pupillaire	Fibres parasympathiques via le nerf oculomoteur (nerf crânien III)	Contracte la pupille (myosis)	Artère ophtalmique	Muscle intrinsèque de l'œil
Stapédien	Éminence pyramidale de l'os temporal	Stapès	Nerf facial (nerf crânien VII)	Attire le stapès en arrière pour limiter les vibrations de la membrane tympanique	Artères auriculaire postérieure, tympanique antérieure et méningée moyenne	Muscle de l'oreille moyenne
Sterno-cléido-mastoïdien	Chef sternal : face antérieure du manubrium Chef claviculaire : tiers médial de la face supérieure de la clavicule	Face latérale du processus mastoïde de l'os temporal ; moitié latérale de la ligne nucale supérieure de l'os occipital	Nerf accessoire (nerf crânien XI)	Contraction bilatérale : fléchissent la tête, élèvent le thorax Contraction unilatérale : tourne la face du côté opposé	Branche sterno-cléido-mastoïdienne des artères thyroïdienne supérieure et occipitale, branche musculaire de l'artère supra-scapulaire, branche occipitale de l'artère auriculaire postérieure	Muscle du cou
Sterno-hyoïdien	Face postérieure du manubrium sternal, ligament sterno-claviculaire postérieur, extrémité médiale de la clavicule	Partie médiale du bord inférieur du corps de l'os hyoïde	Anse cervicale	Abaisse le larynx et l'os hyoïde, stabilise l'os hyoïde	Branches sterno-cléido-mastoïdienne et infra-hyoïdienne de l'artère thyroïdienne supérieure, branche supra-hyoïdienne de l'artère linguale	Muscle infra-hyoïdien
Sterno-thyroïdien	Face postérieure du manubrium sternal sous et profondément à l'origine du muscle sterno-hyoïdien, partie attenante du premier cartilage costal	Ligne oblique du cartilage thyroïde	Anse cervicale	Abaisse le larynx et le cartilage thyroïde	Branche crico-thyroïdienne de l'artère thyroïdienne supérieure	Muscle infra-hyoïdien
Stylo-glosse	Processus styloïde et ligament stylo-mandibulaire	Partie latérale et inférieure de la langue	Nerf hypoglosse (nerf crânien XII)	Rétracte la langue et la porte en haut et en arrière lors de la déglutition	Artère sublinguale	Muscle extrinsèque de la langue
Stylo-hyoïdien	Bord postérieur du processus styloïde	Corps de l'os hyoïde à la naissance de sa grande corne	Nerf facial (nerf crânien VII)	Élève l'os hyoïde et la base de langue	Branches musculaires de l'artère faciale, branches musculaires de l'artère occipitale	Muscle supra-hyoïdien
Stylo-pharyngien	Versant médial du processus styloïde	Paroi pharyngienne	Nerf glosso-pharyngien (nerf crânien IX)	Élève le pharynx et le larynx pendant la déglutition et l'élocution	Artère pharyngienne ascendante, branches palatine ascendante et tonsillaire de l'artère faciale, branches dorsales de la langue de l'artère linguale	Muscle longitudinal du pharynx
Subclavier	Bord supérieur de la première côte et de son cartilage	Sillon de la face inférieure du tiers moyen de la clavicule	Nerf du subclavier	Attire la clavicule vers le bas et l'avant	Branche claviculaire de l'artère thoraco-acromiale	Muscle du cou
Temporal	Fond de la fosse temporale, face profonde du fascia temporal	Processus coronoïde et branche de la mandibule	Nerf mandibulaire (nerf crânien V ₃), nerfs temporaux profonds	Élève la mandibule, entraîne une rétropulsion par ses fibres postérieures	Artères temporale superficielle et maxillaire, artères temporales profondes antérieure, moyenne et postérieure	Muscle de la mastication
Tenseur du tympan	Cartilage de la trompe auditive	Manche du malléus	Branche mandibulaire du nerf trijumeau (nerf crânien V ₃)	Tend la membrane tympanique et réduit sa vibration en attirant médialement le manche du marteau	Branche tympanique supérieure de la collatérale méningée moyenne de l'artère maxillaire	Muscle de l'oreille moyenne
Tenseur du voile du palais	Fosse scaphoïde de la lame médiale du processus ptérygoïde, épine du sphénoïde, trompe auditive	Aponévrose palatine	Nerf mandibulaire (nerf crânien V ₃)	Tend le palais mou, ouvre la trompe auditive pendant la déglutition et le bâillement	Artère palatine ascendante branche de l'artère faciale, artère palatine descendante branche de l'artère maxillaire	Muscle du palais

Tableau 1-5



MUSCLE	INSERTION PROXIMALE (ORIGINE)	INSERTION DISTALE (TERMINAISON)	INNERVATION	ACTIONS PRINCIPALES	VASCULARISATION ARTÉRIELLE	GROUPE MUSCULAIRE
Thyro-aryténoïdien	Face postérieure (interne) du cartilage thyroïde	Processus musculaire du cartilage aryténoïde	Nerf laryngé récurrent	Raccourcit et relâche les cordes vocales, ferme le vestibule	Artères thyroïdiennes supérieure et inférieure	Muscle du larynx
Thyro-hyoïdien	Ligne oblique des lames du cartilage thyroïde	Bord inférieur du corps et de la grande corne de l'os hyoïde	Branche thyro-hyoïdienne issu de C1 via le nerf hypoglosse (nerf crânien XII)	Abaisse l'os hyoïde, élève le cartilage thyroïde et mobilise le larynx	Branche hyoïdienne de l'artère thyroïdienne supérieure	Muscle infra-hyoïdien
Transverse (de la langue)	Septum fibreux médian de la langue	Dos et bords de langue	Nerf hypoglosse (nerf crânien XII)	Rétrécit et allonge la langue	Branche profonde de la langue de l'artère linguale, branches de l'artère faciale	Muscle intrinsèque de la langue
Uvulaire	Épine nasale, aponévrose palatine	Muqueuse de l'uvule palatine	Nerf vague via le plexus pharyngien	Raccourcit, élève et rétracte l'uvule palatine	Artère palatine ascendante, branche de l'artère faciale, artère palatine descendante, branche de l'artère maxillaire	Muscle du palais
Ventre frontal du muscle occipito-frontal (muscle épicroânien)	Aponévrose épicroânienne au niveau de la suture coronale	Peau de la région frontale, aponévrose épicroânienne (galéa)	Branches temporales du nerf facial	Plisse et ride la peau du front, élève les sourcils	Branche frontale de l'artère temporale superficielle	Muscle de la mimique (expression faciale)
Ventre occipital du muscle occipital-frontal (muscle épicroânien)	Deux tiers latéraux de la ligne nuchale supérieure et processus mastoïde	Peau de la région occipitale, aponévrose épicroânienne (galéa)	Branche auriculaire postérieure du nerf facial (nerf crânien VII)	Mobilise le cuir chevelu vers le bas et l'arrière	Branche occipitale de l'artère auriculaire postérieure, branche descendante de l'artère occipitale	Muscle de la mimique (expression faciale)
Vertical (de la langue)	Membrane muqueuse du dos de la partie antérieure de la langue	Fibres verticales étendues du dos à la base de la langue	Nerf hypoglosse (nerf crânien XII)	Aplatit et élargit la langue	Branche profonde de la langue de l'artère linguale, branches de l'artère faciale	Muscle intrinsèque de la langue
Vocal	Processus vocal du cartilage aryténoïde	Angle rentrant du cartilage thyroïde et ligament vocal	Nerf laryngé récurrent	Tend la partie antérieure du ligament vocal, détend la partie postérieure du ligament vocal	Artères thyroïdiennes supérieure et inférieure	Muscle du larynx



Section 2 DOS ET MOELLE SPINALE

Anatomie de surface

Planche 152

- 152 Dos : anatomie de surface

Os et ligaments

Planches 153-159

- 153 Colonne vertébrale
154 Vertèbres thoraciques
155 Vertèbres lombales
156 Vertèbres : imagerie
157 Sacrum et coccyx
158 Ligaments vertébraux : région lombo-sacrale
159 Ligaments vertébraux : région lombale

Moelle spinale

Planches 160-170

- 160 Moelle spinale *in situ*
161 Rapports vertébraux des racines des nerfs spinaux
162 Dermatomes
163 Système nerveux sympathique : schéma
164 Système nerveux parasympathique : schéma
165 Méninges et racines nerveuses spinales
166 Origine du nerf spinal : coupes transversales
167 Artères de la moelle spinale : schéma
168 Artères de la moelle spinale : distribution intrinsèque
169 Veines de la moelle spinale et de la colonne vertébrale
170 Veines de la colonne vertébrale : veines vertébrales

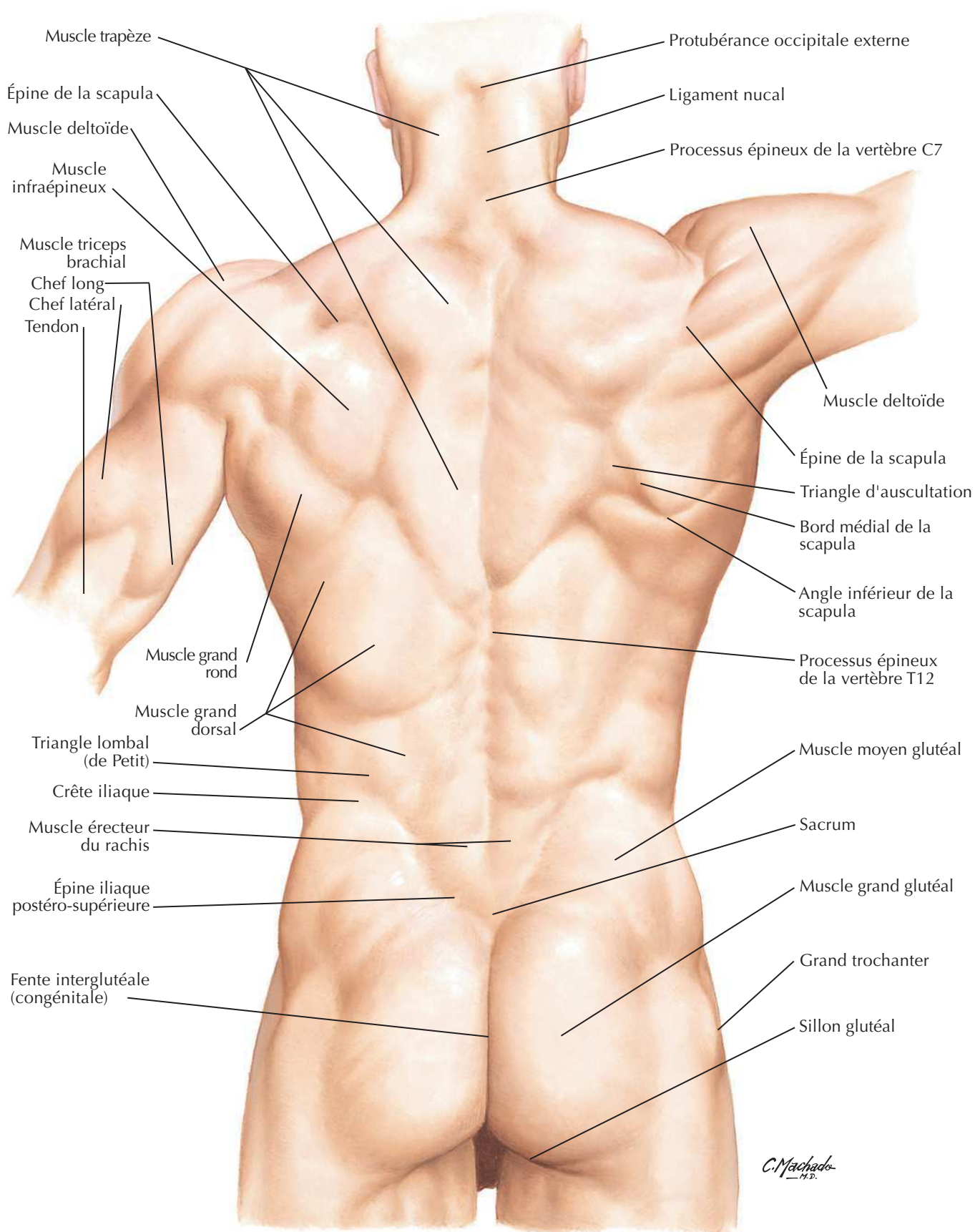
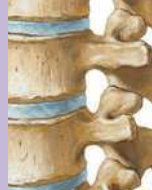DOS ET MOELLE SPINALE**Muscles et nerfs****Planches 171-175**

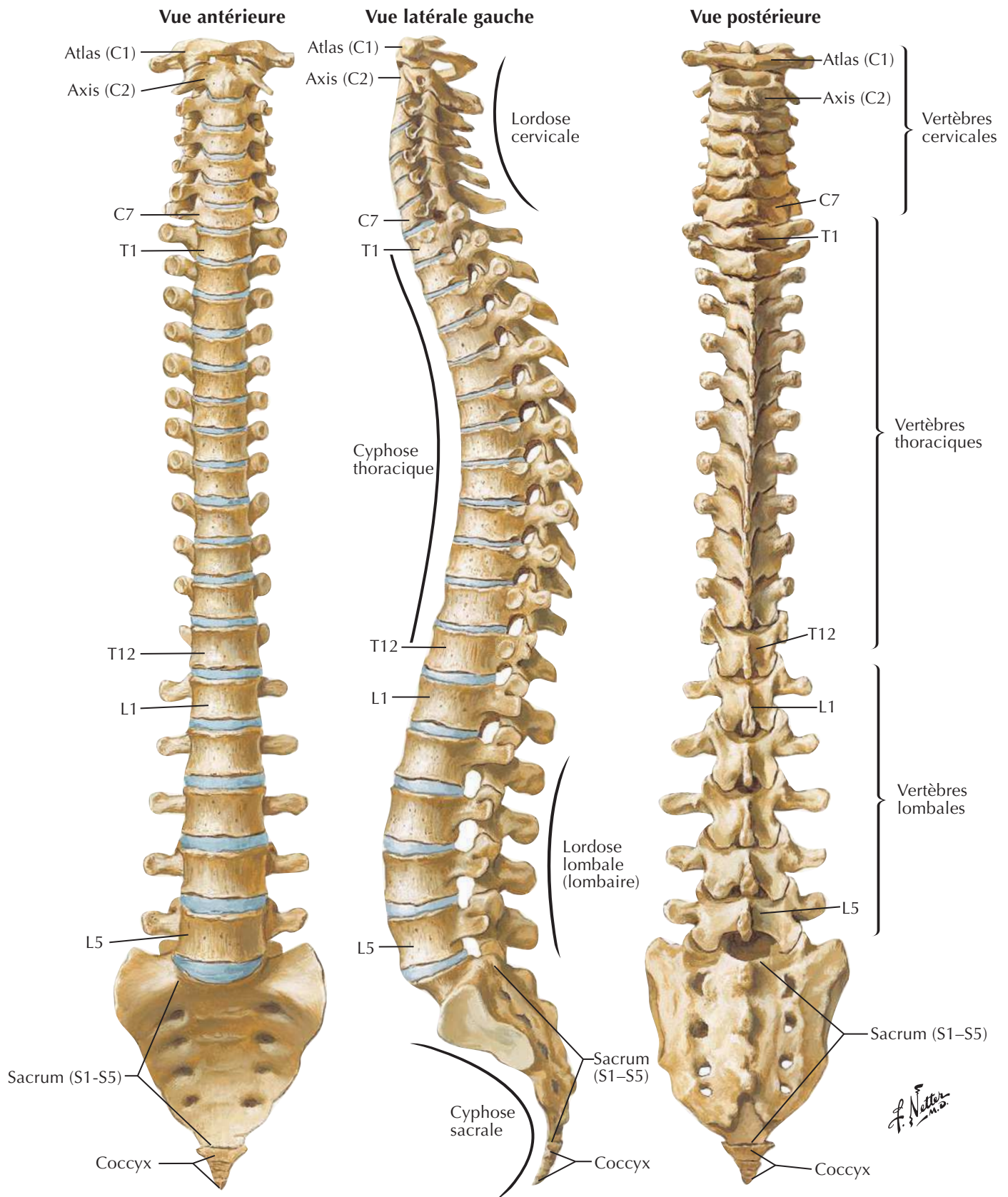
- 171** Muscles du dos : couches superficielles
- 172** Muscles du dos : couches intermédiaires
- 173** Muscles du dos : couches profondes
- 174** Nerfs du dos
- 175** Triangle suboccipital

Coupes transversales**Planches 176-177**

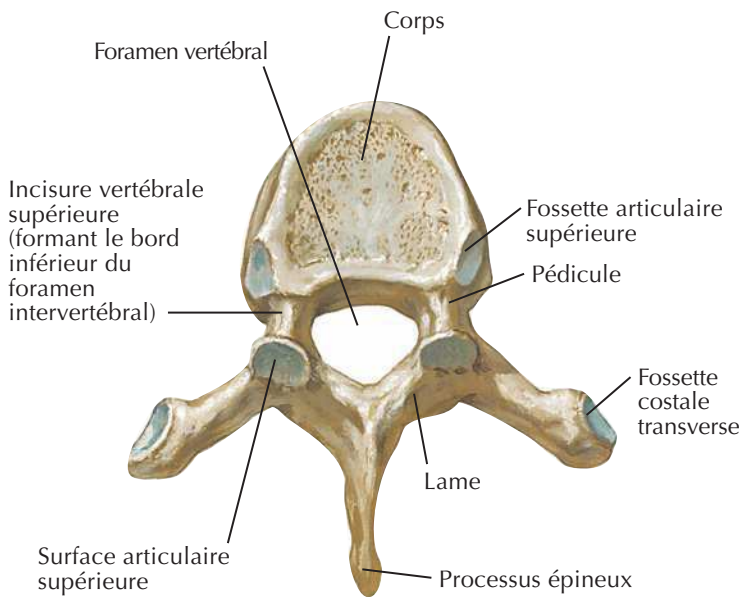
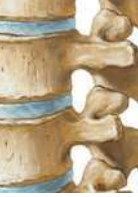- 176** Région lombale postérieure : coupe transversale (vue supérieure)
- 177** Nerf spinal thoracique type : coupe transversale

Muscles**Tableaux 2-1 à 2-2**

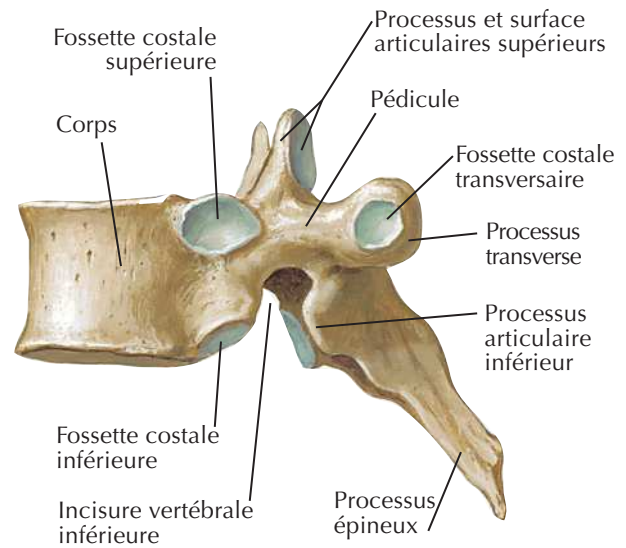


Colonne vertébraleVoir aussi **Planches 21, 183, 243**

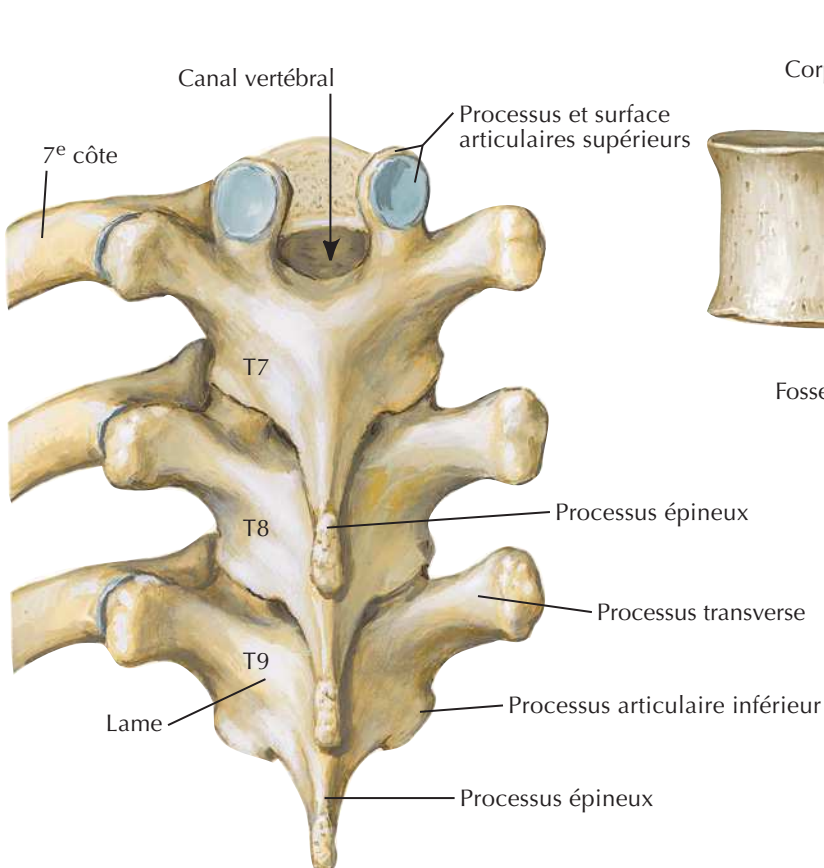
Vertèbres thoraciques



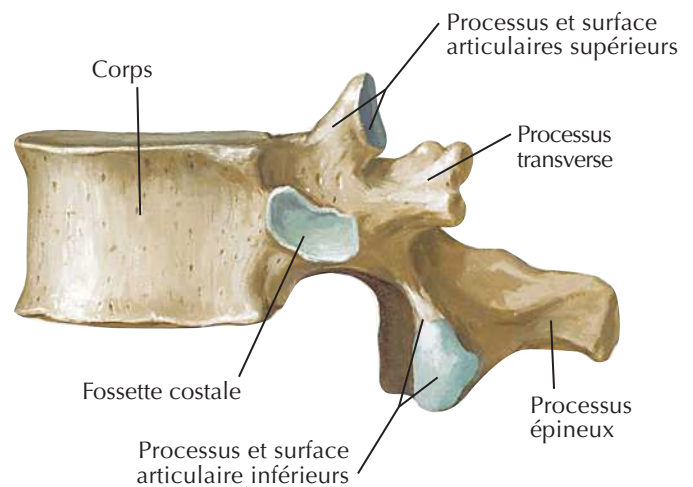
**Vertèbre T6 :
vue supérieure**



**Vertèbre T6 :
vue latérale**

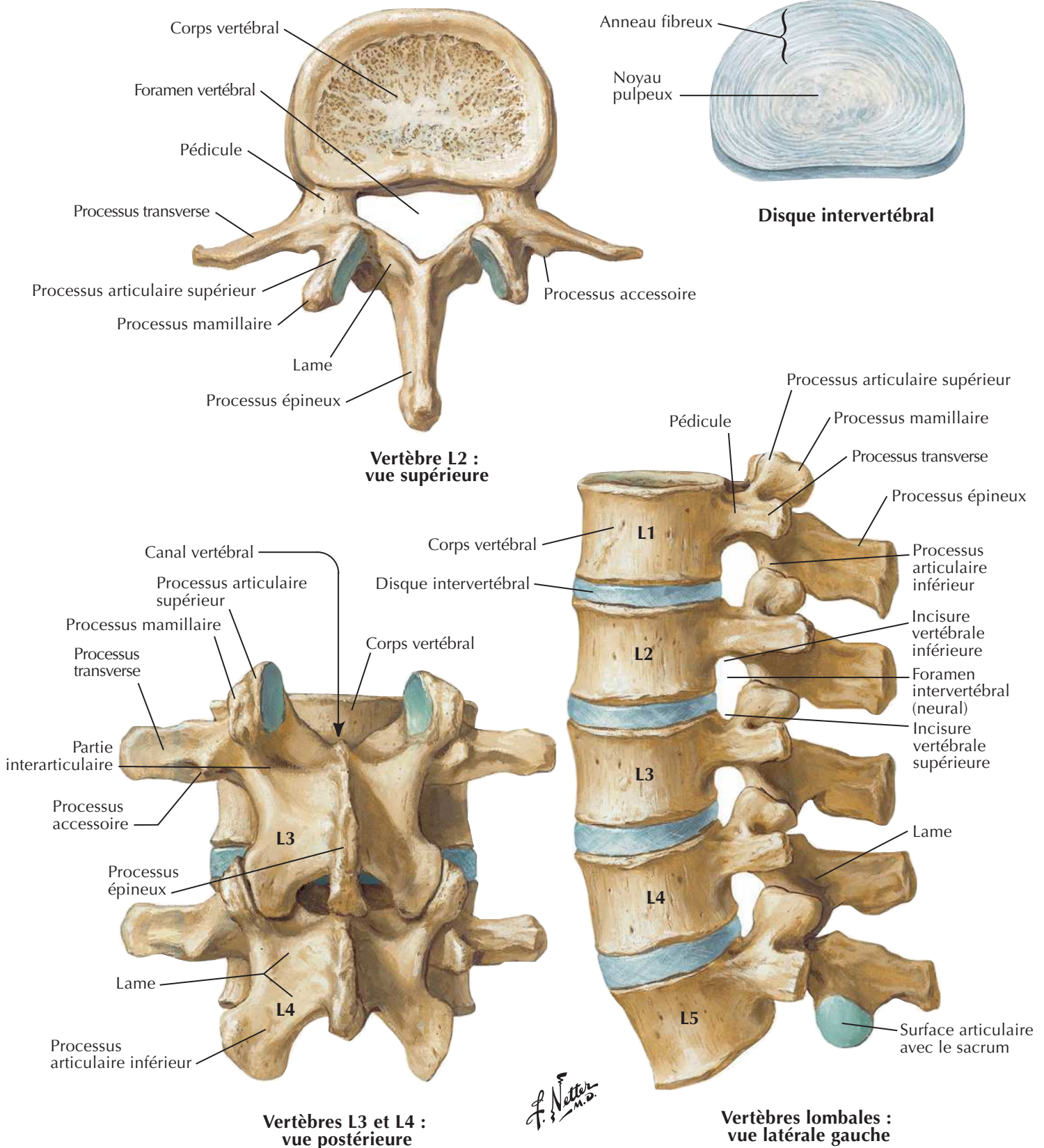


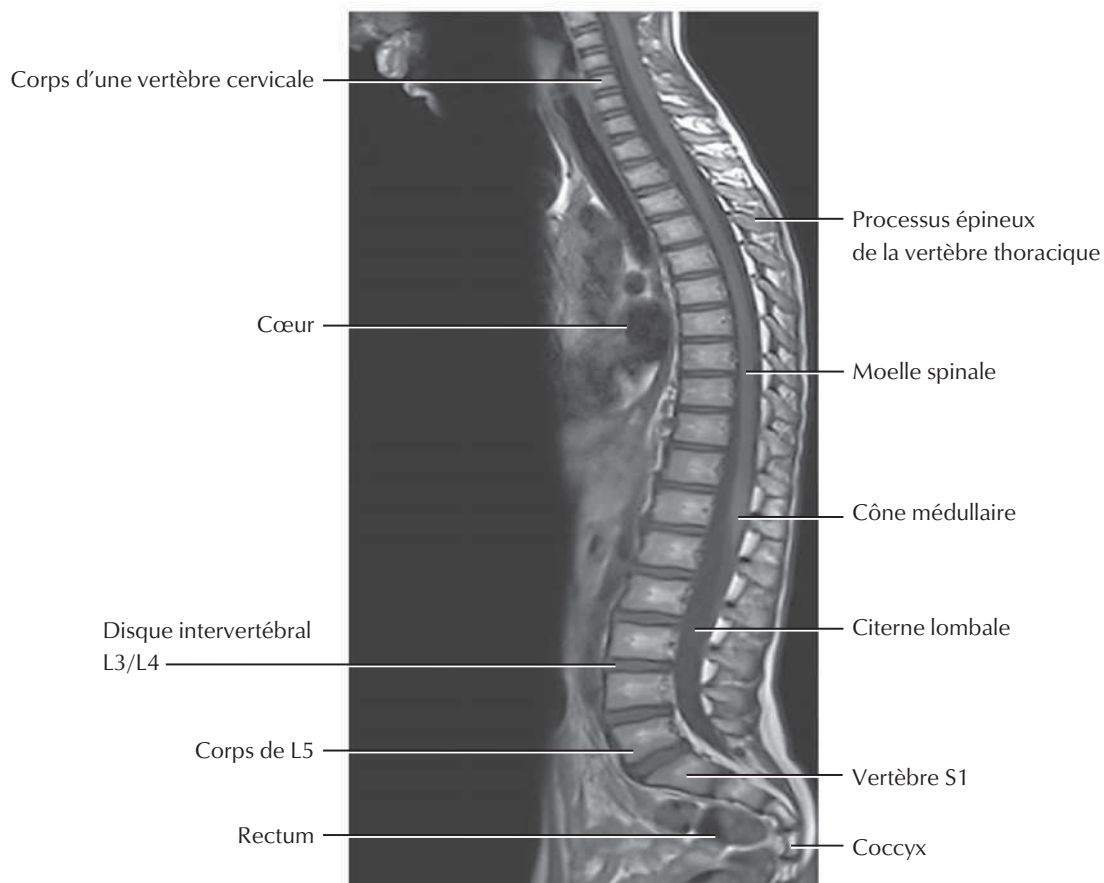
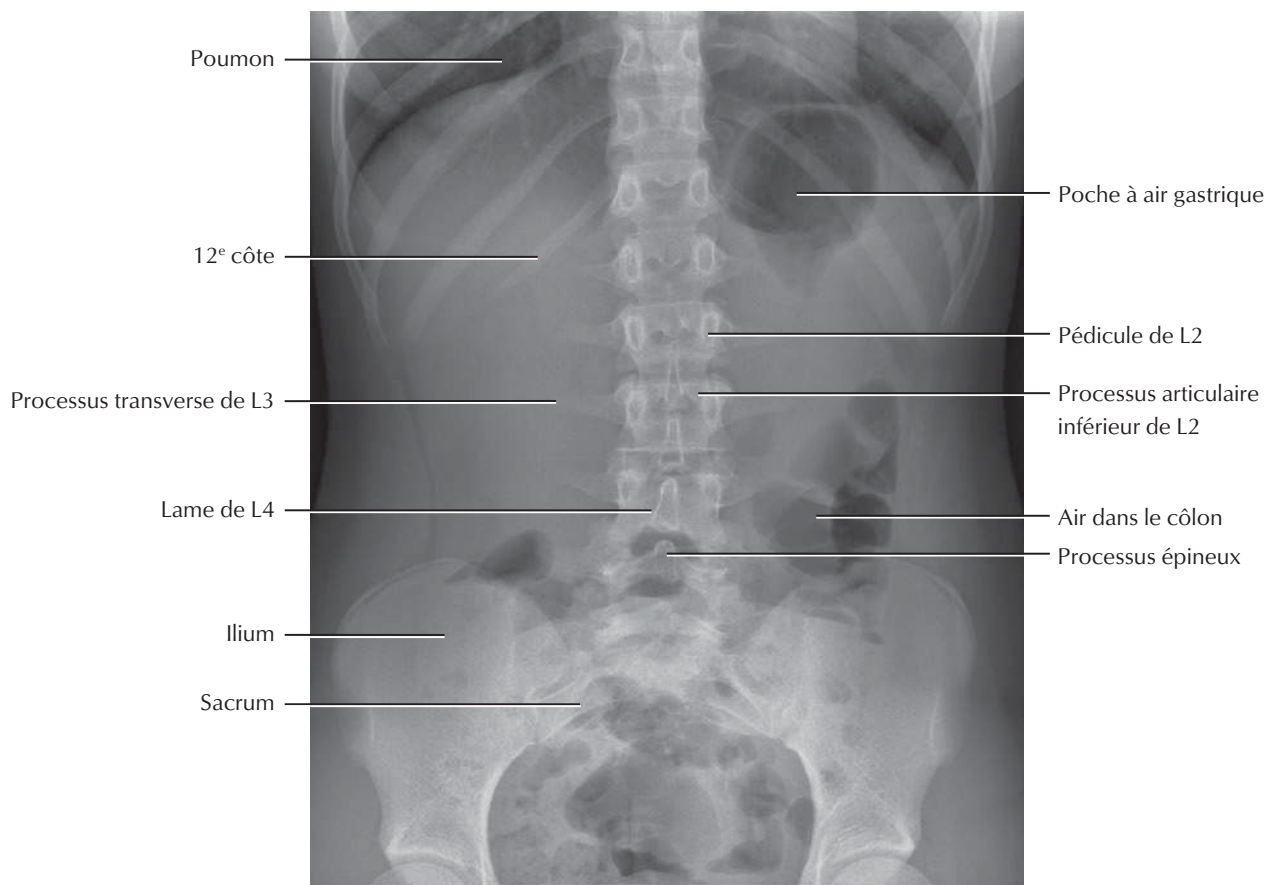
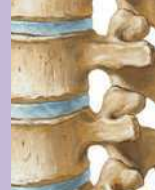**Vertèbres T7, T8 et T9 :
vue postérieure**

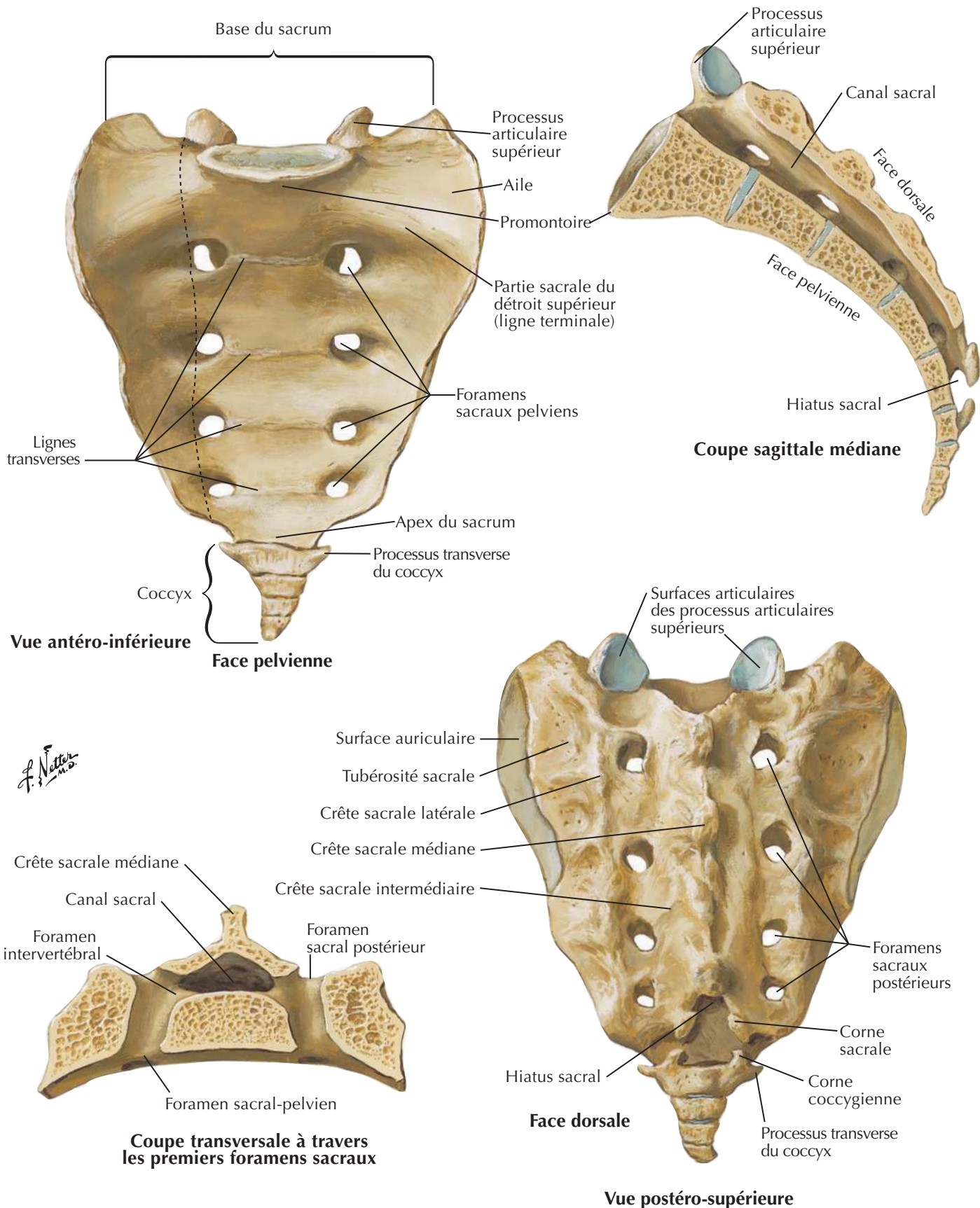


**Vertèbre T12 :
vue latérale**

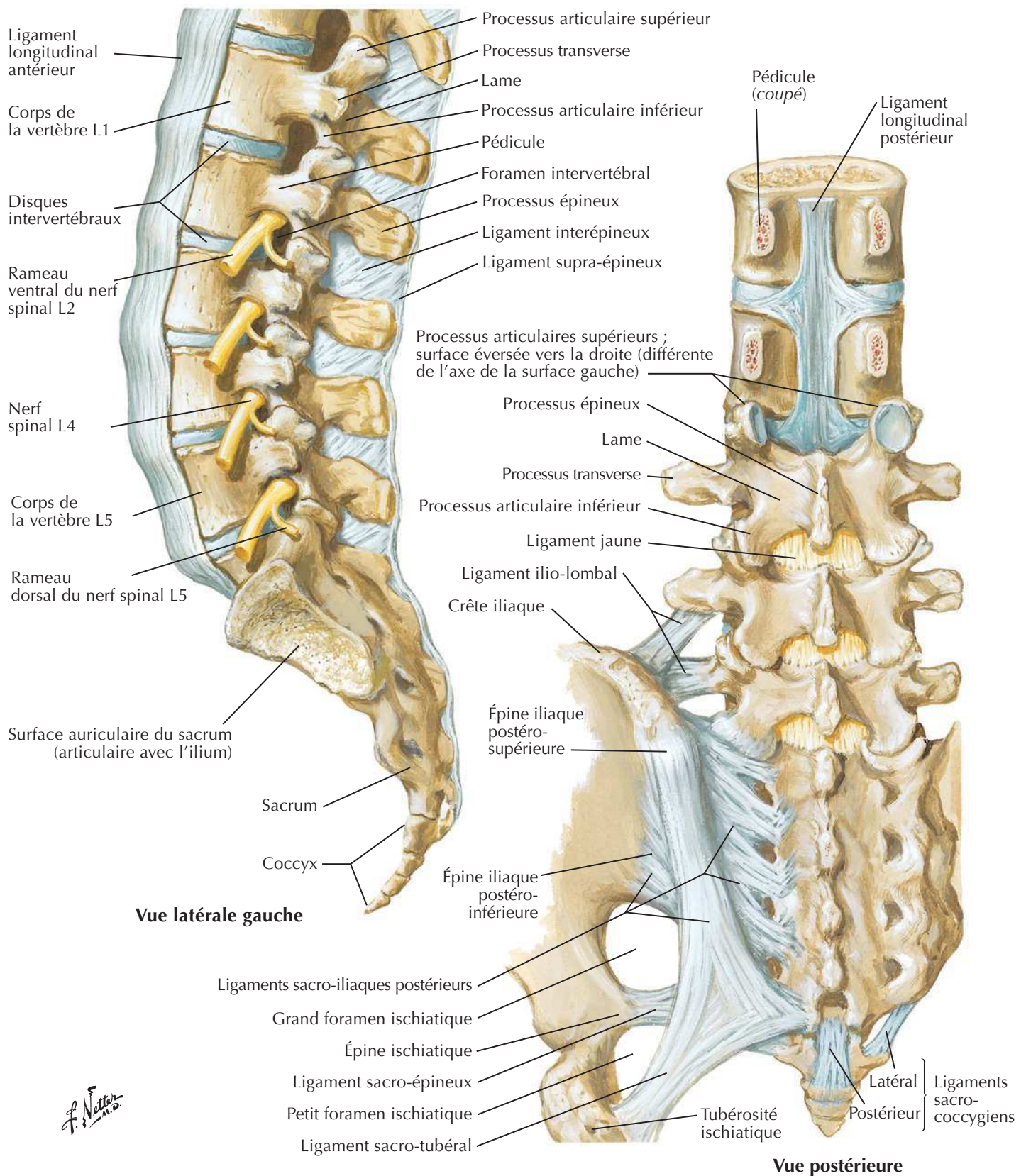
F. Netter M.D.

Vertèbres lombales



Sacrum et coccyxVoir aussi **Planches 330, 334**

Ligaments vertébraux : région lombo-sacrée



Ligaments vertébraux : région lombale

**Vue latérale gauche
(résection partielle
dans le plan médian)**

Ligament
longitudinal antérieur

Corps vertébral

Disque intervertébral

Ligament
longitudinal antérieur

Ligament
longitudinal postérieur

Processus articulaire inférieur

Capsule de l'articulation
zygapophysaire
(partiellement ouverte)

Processus articulaire supérieur

Processus transverse

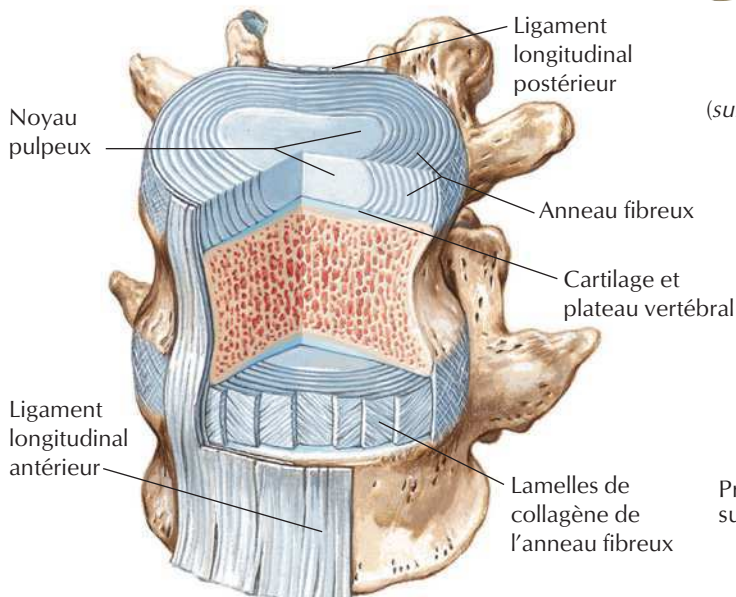
Processus épineux

Ligament jaune

Ligament interépineux

Ligament supra-épineux

Foramen intervertébral



**Disque intervertébral constitué d'un noyau central
composé de collagène et de protéoglycanes hydratés
entouré de lamelles concentriques de fibres de collagène**

J. Netter M.D. *C. Machado M.D.*

**Arc vertébral postérieur :
vue antérieure**

Pédicule
(surface de coupe)

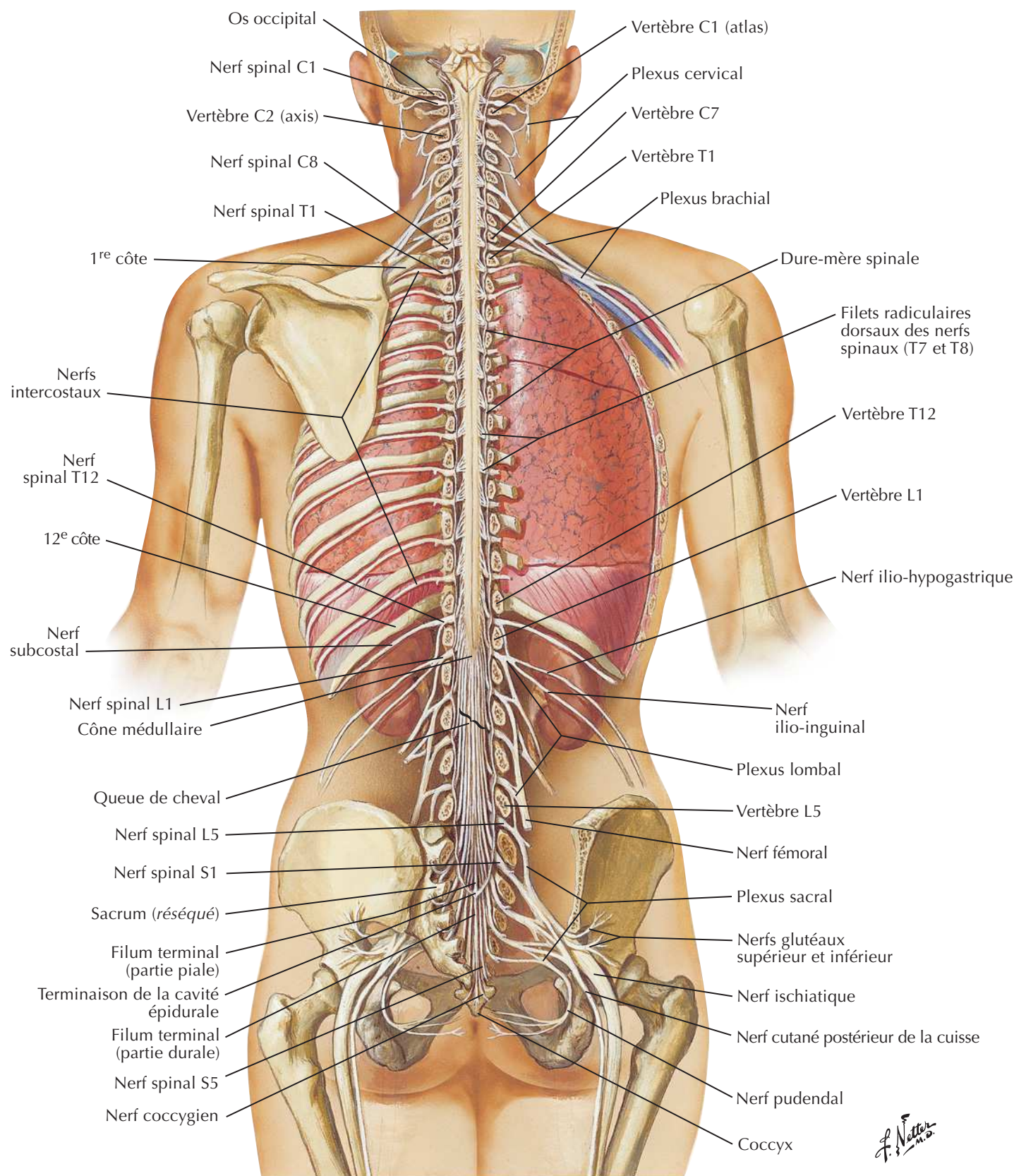
Ligament jaune

Lame

Processus articulaire
supérieur

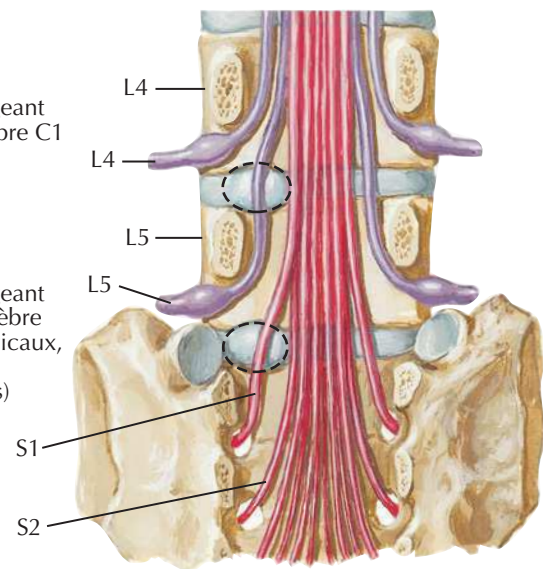
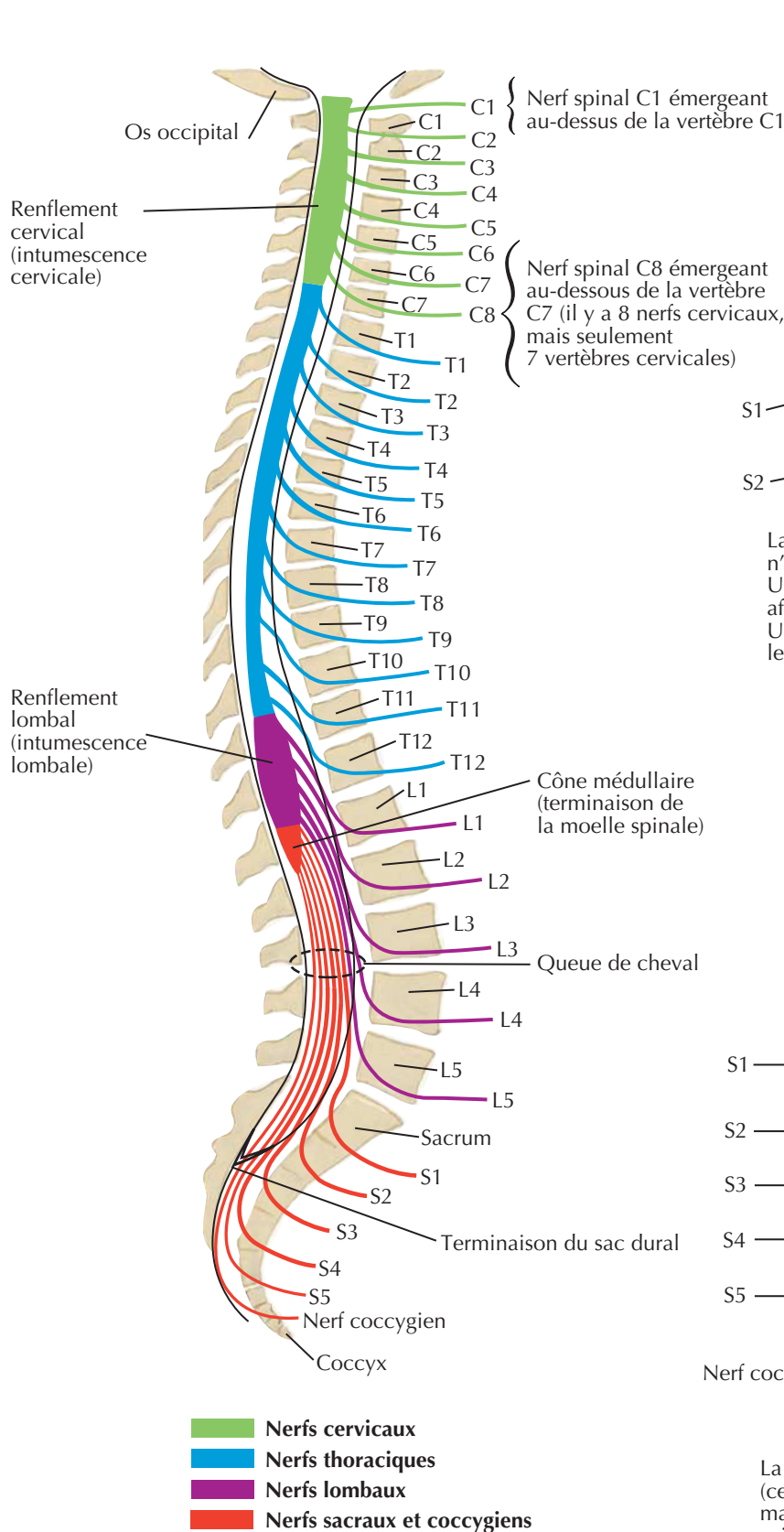
Processus transverse

Facette articulaire inférieure

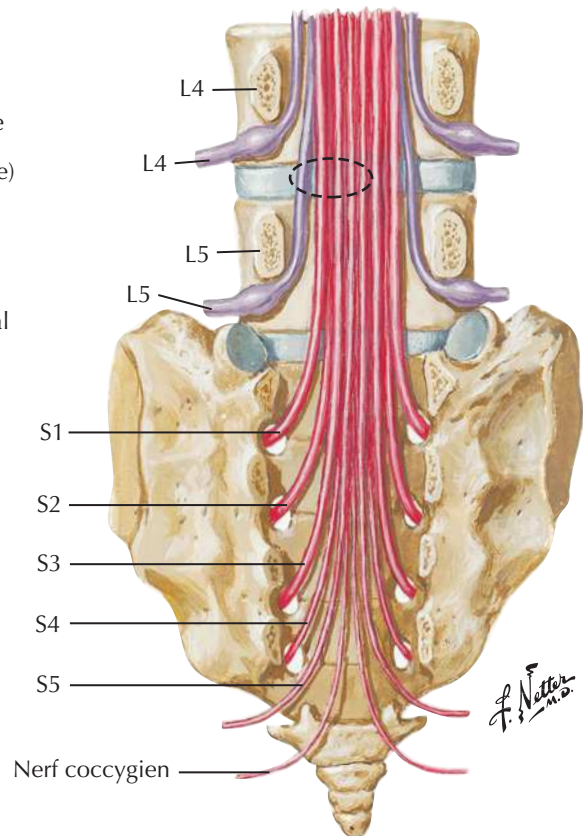


F. Netter M.D.

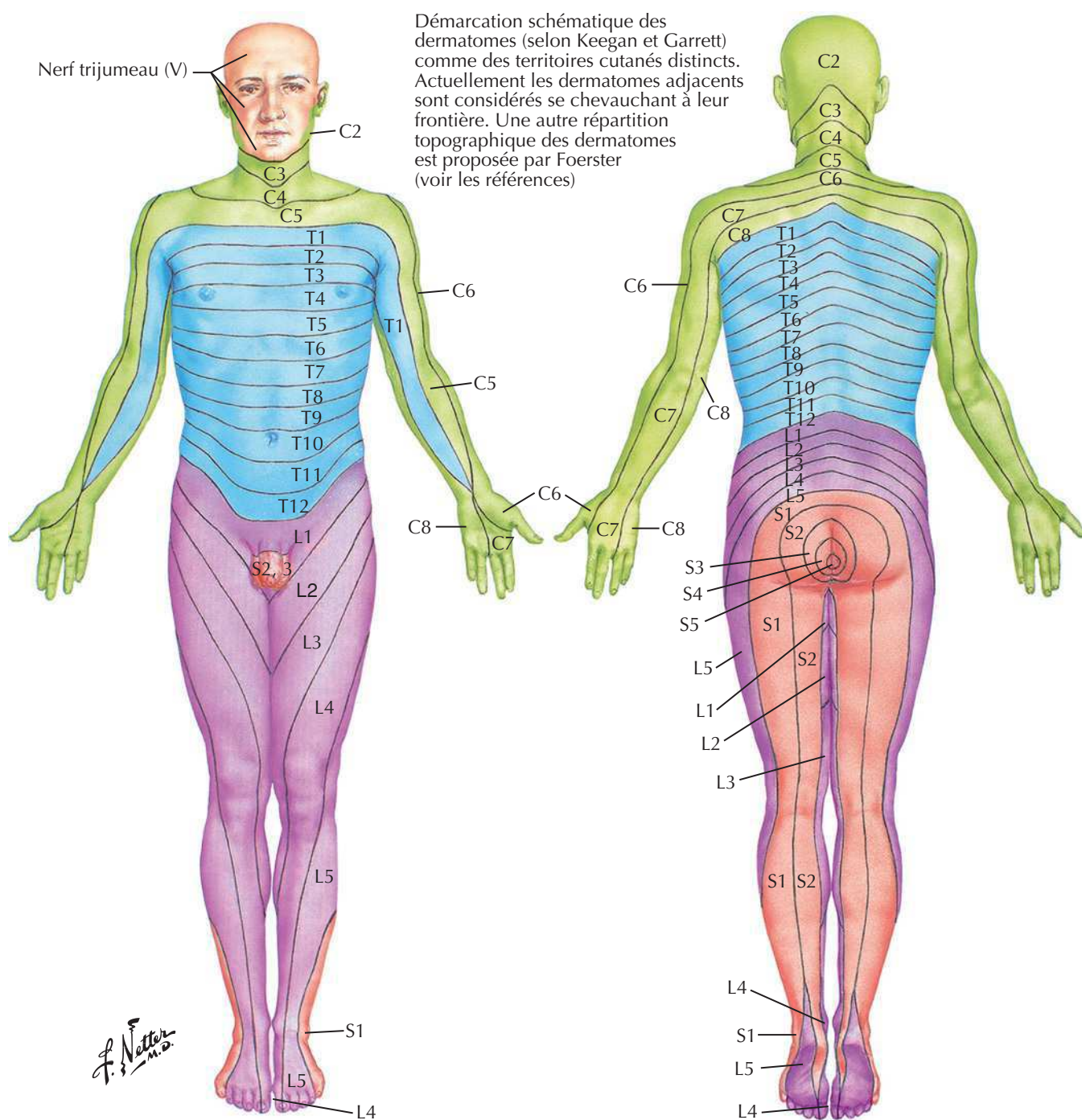
Rapports vertébraux des racines des nerfs spinaux



La protrusion du disque lombal (cercle en pointillés) n'affecte pas habituellement le nerf sus-jacent. Une protrusion latérale au niveau du disque de L4-L5 affecte le nerf spinal L5, et non le nerf spinal L4. Une protrusion au niveau du disque de L5-S1 affecte le nerf spinal S1, et non le nerf spinal L5.

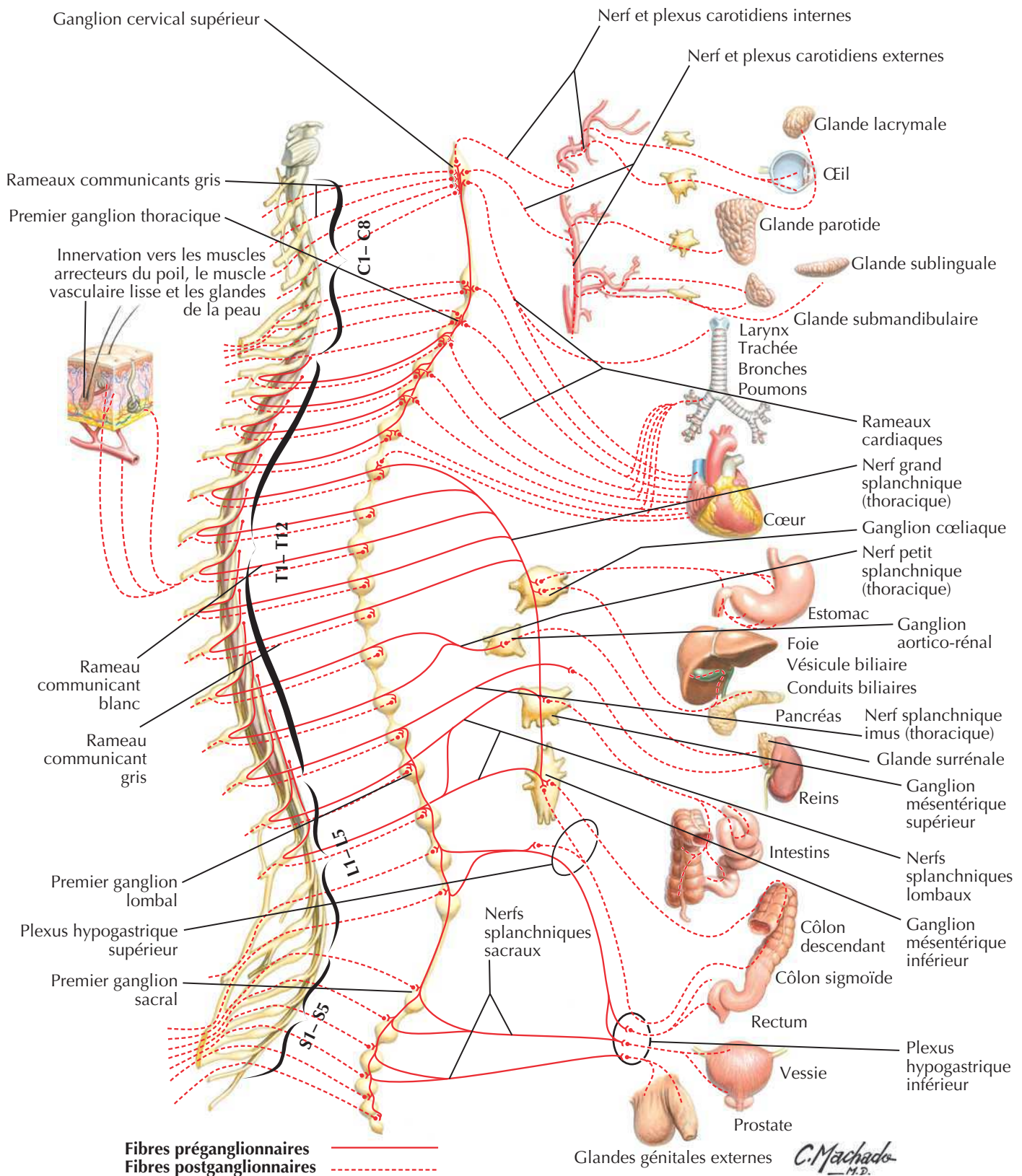


La protrusion médiale au niveau du disque de L4-L5 (cercle en pointillés) affecte rarement le nerf spinal L4, mais peut affecter le nerf spinal L5 et, parfois, les nerfs spinaux S1 à S4.

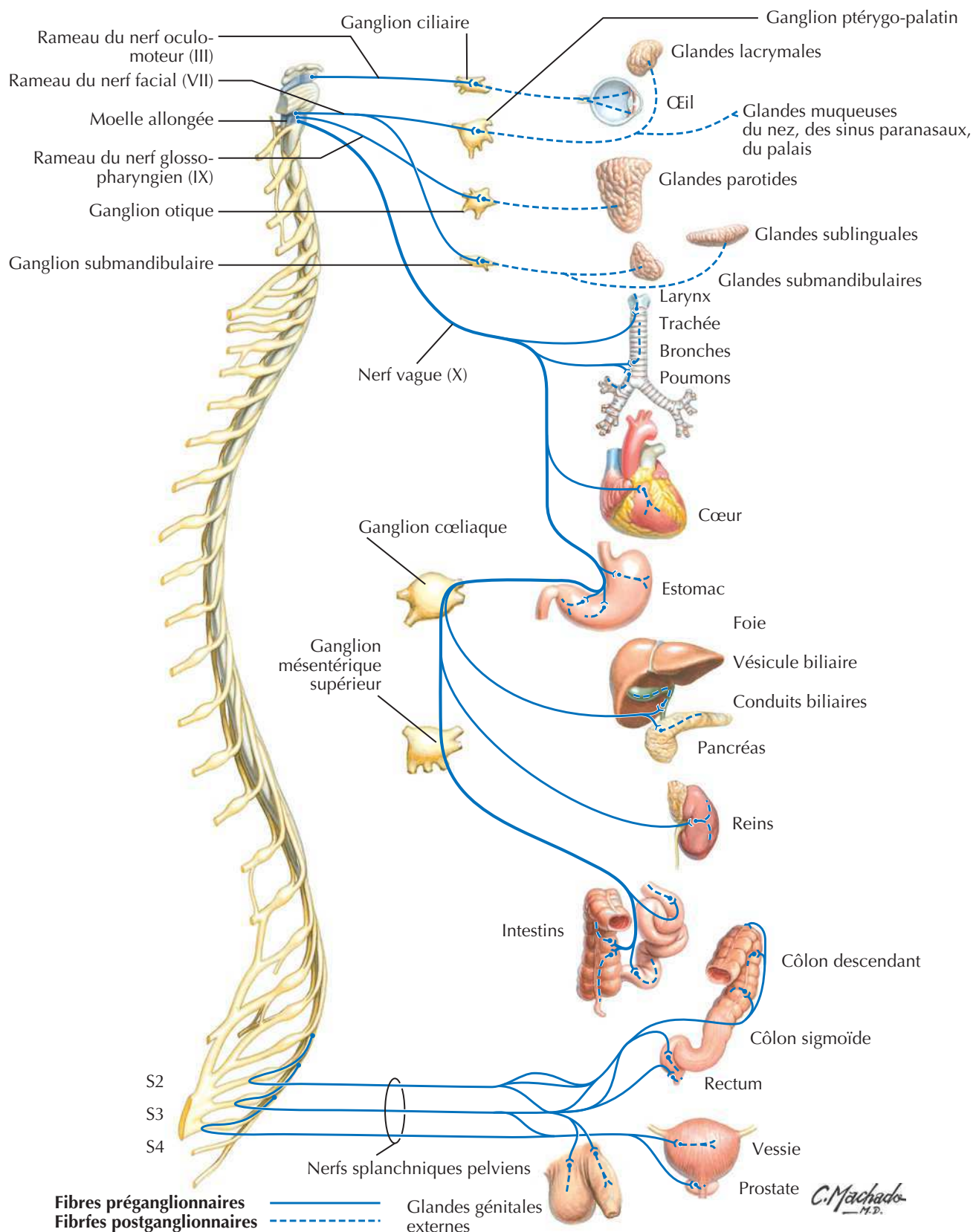
**Territoires des principaux dermatomes**

C5	Clavicule
C5, 6	Côtés latéraux des membres supérieurs
C8, T1	Côtés médiaux des membres supérieurs
C6	Doigt I (pouce)
C6, 7, 8	Main
C8	Doigts IV et V
T4	Niveau des mamelons

T10	Niveau de l'ombilic
L1	Région inguinale
L1, 2, 3, 4	Faces antérieures et médiales des membres inférieurs
L4, 5, S1	Pieds
L4	Côté médial de l'orteil I (gros orteil)
L5, S1, 2	Faces postérieures et latérales des membres inférieurs
S1	Bord latéral du pied et de l'orteil V (petit orteil)
S2, 3, 4	Périnée

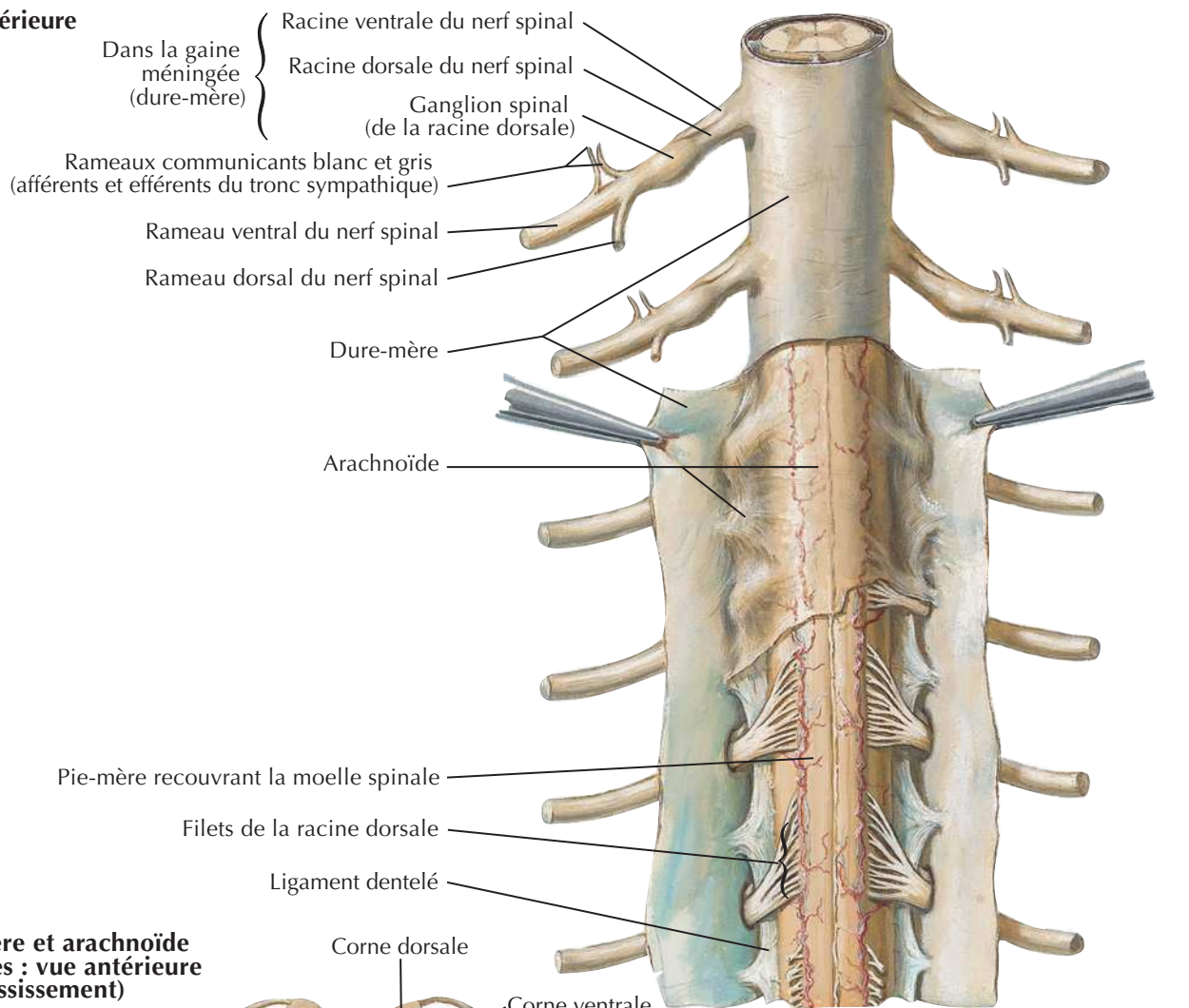
Système nerveux sympathique : schémaVoir aussi **Planches 206, 317, 319**

Système nerveux parasympathique : schéma

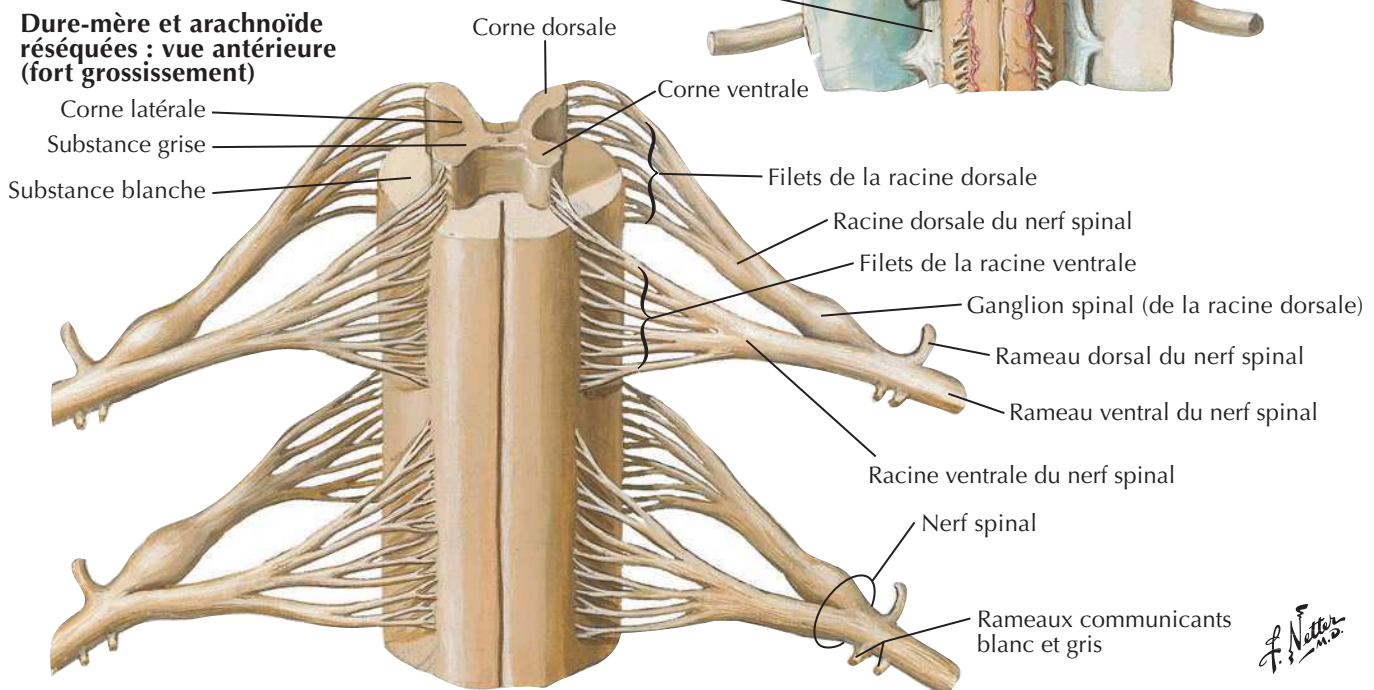


Méninges et racines nerveuses spinales

Vue postérieure

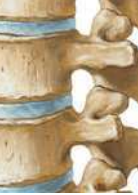

Dure-mère et arachnoïde réséquées : vue antérieure (fort grossissement)

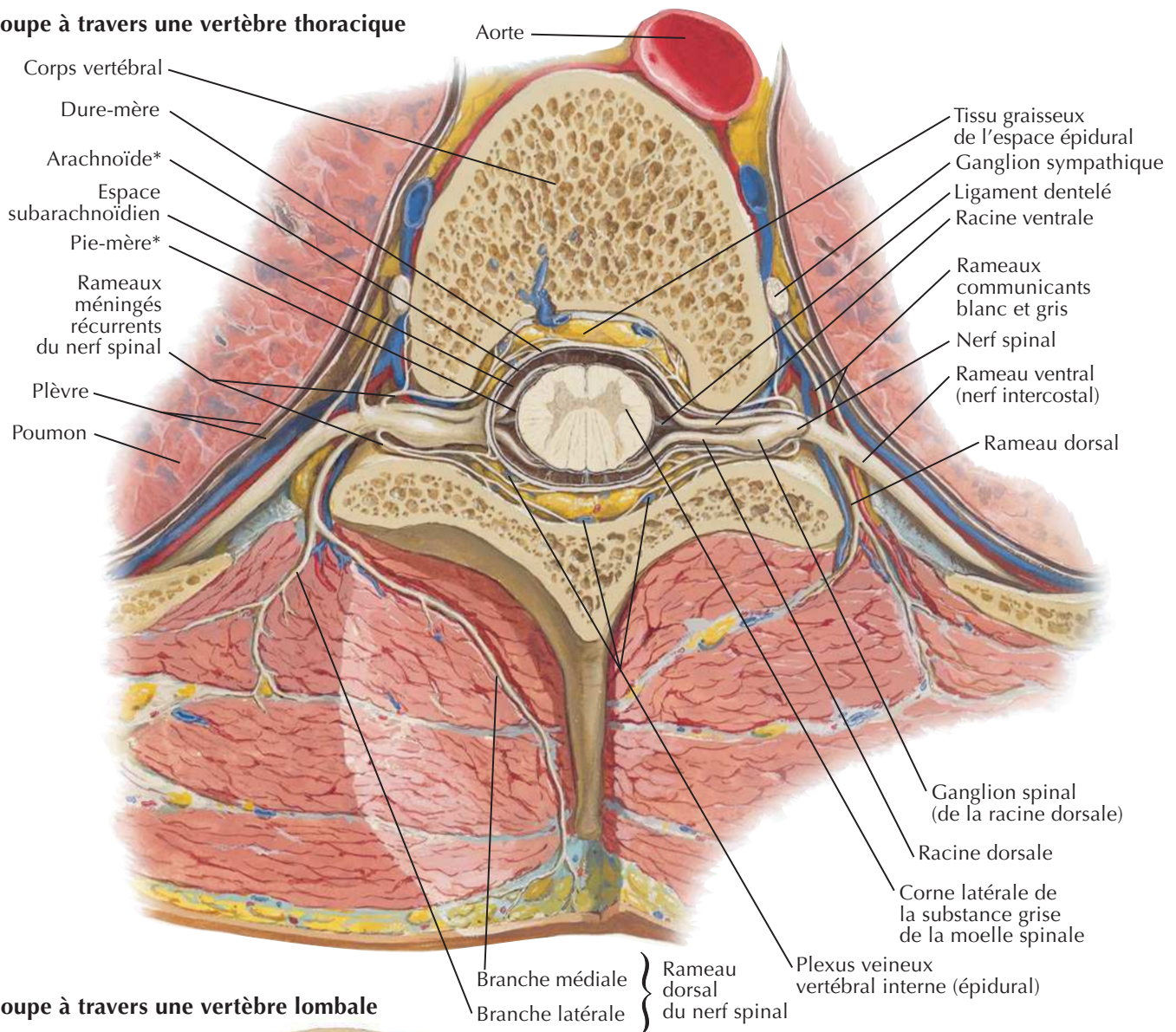


F. Netter M.D.

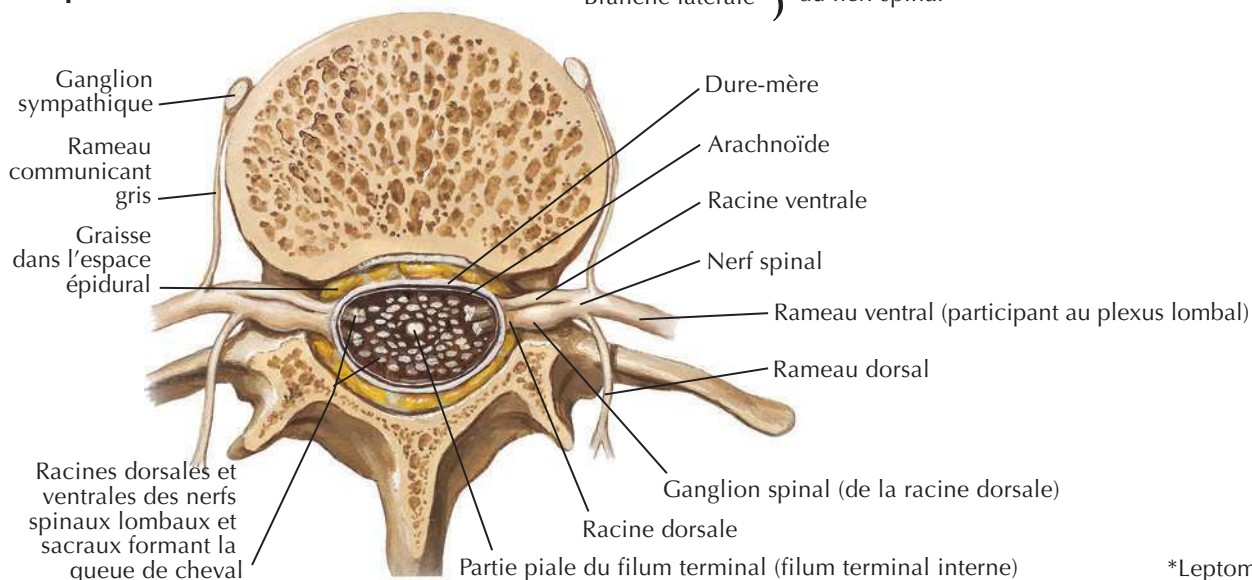
Origine du nerf spinal : coupes transversales



Coupe à travers une vertèbre thoracique



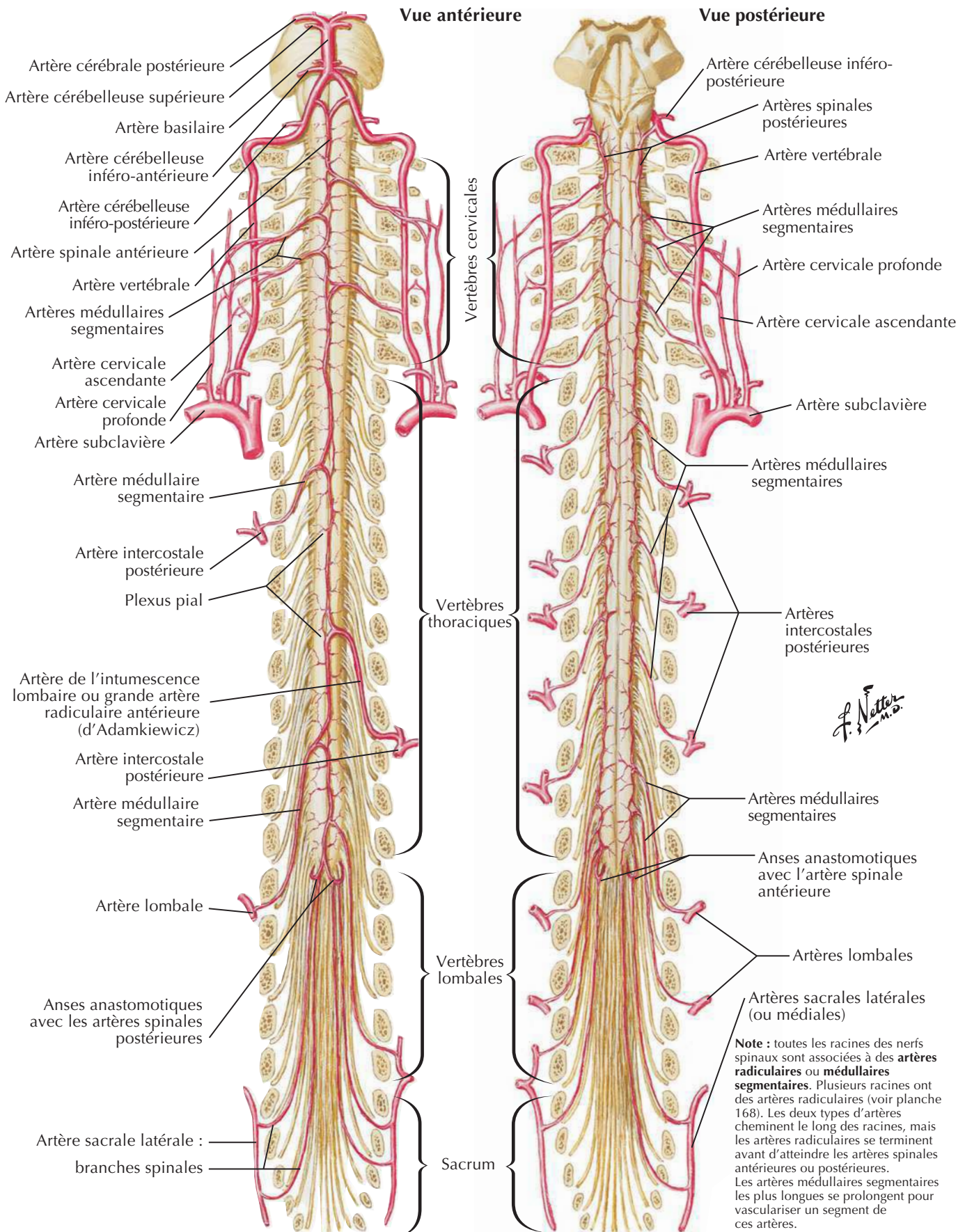
Coupe à travers une vertèbre lombale



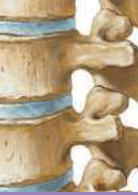J. Netter M.D.

*Leptoméninges

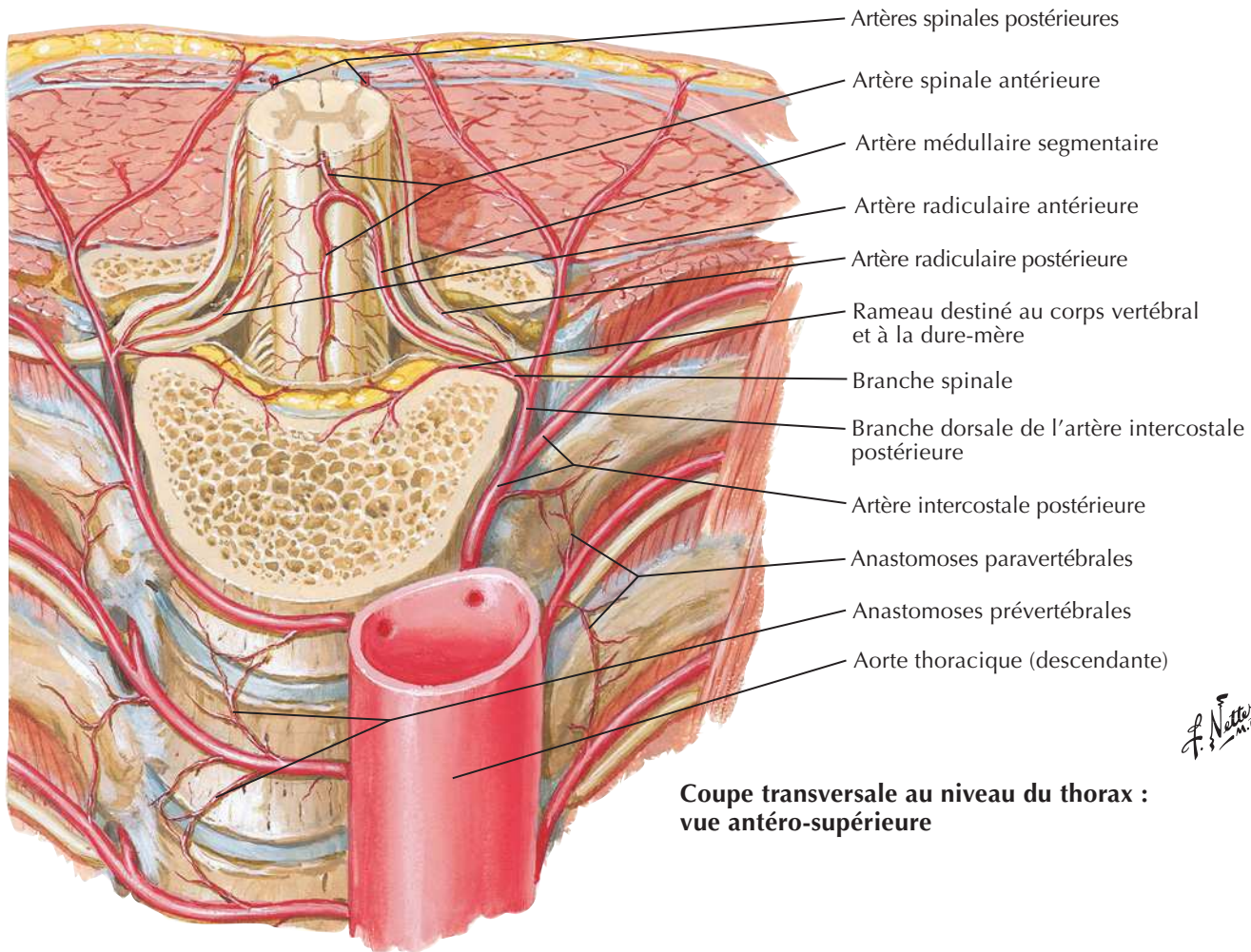
Artères de la moelle spinale : schéma



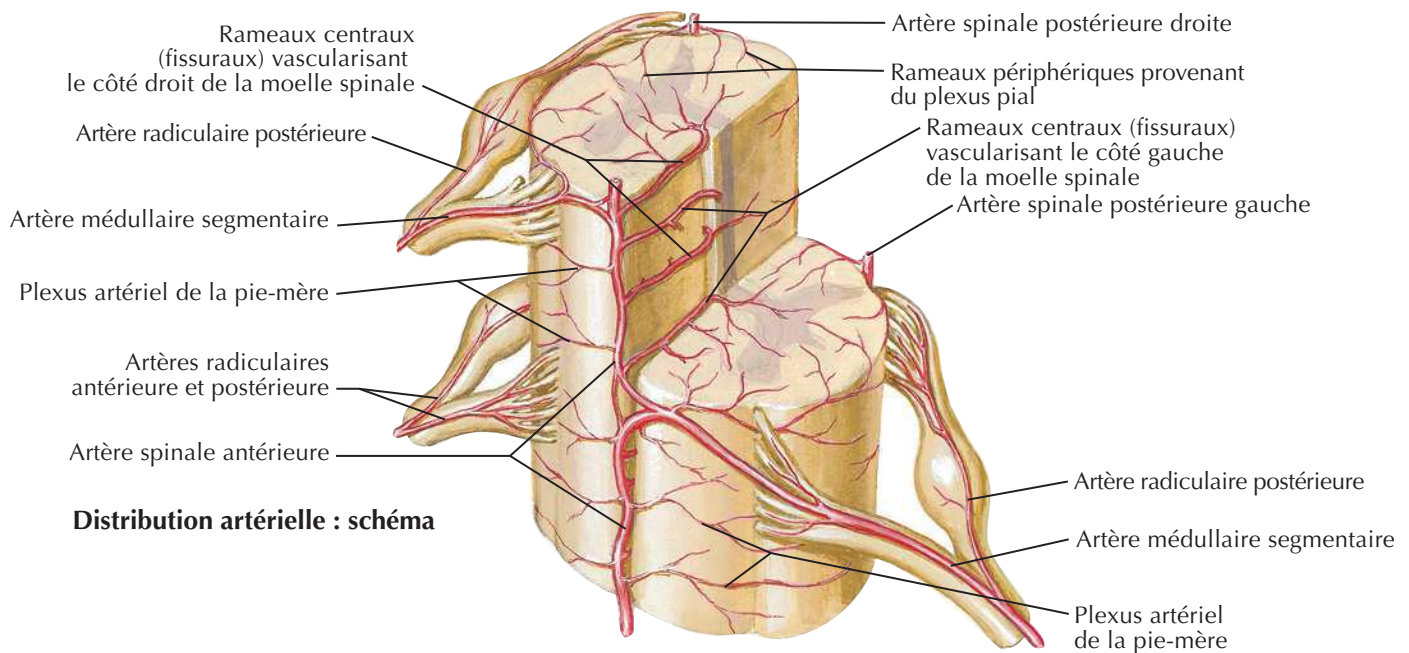
Artères de la moelle spinale : distribution intrinsèque



Voir aussi **Planche 188**

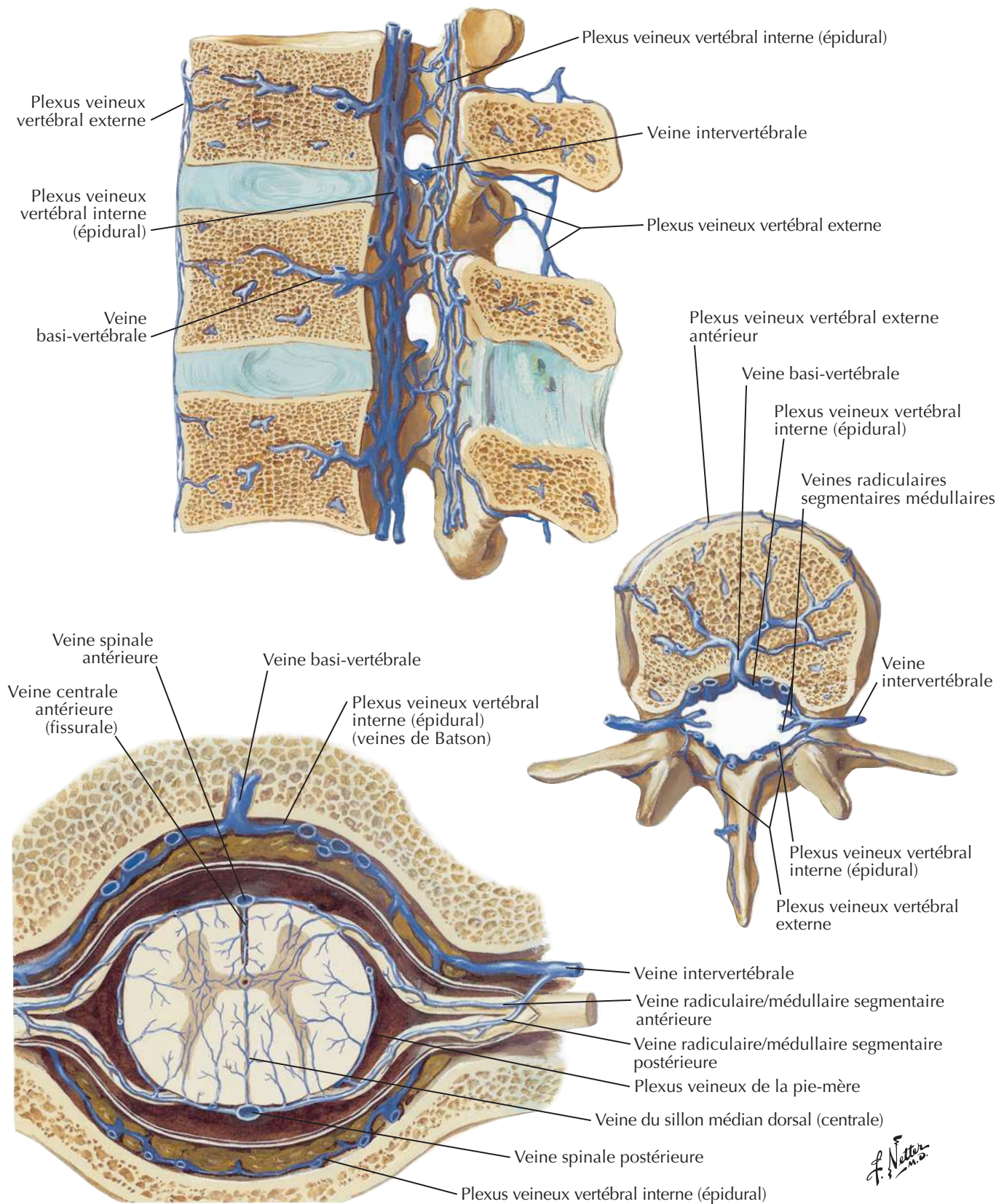


**Coupe transversale au niveau du thorax :
vue antéro-supérieure**

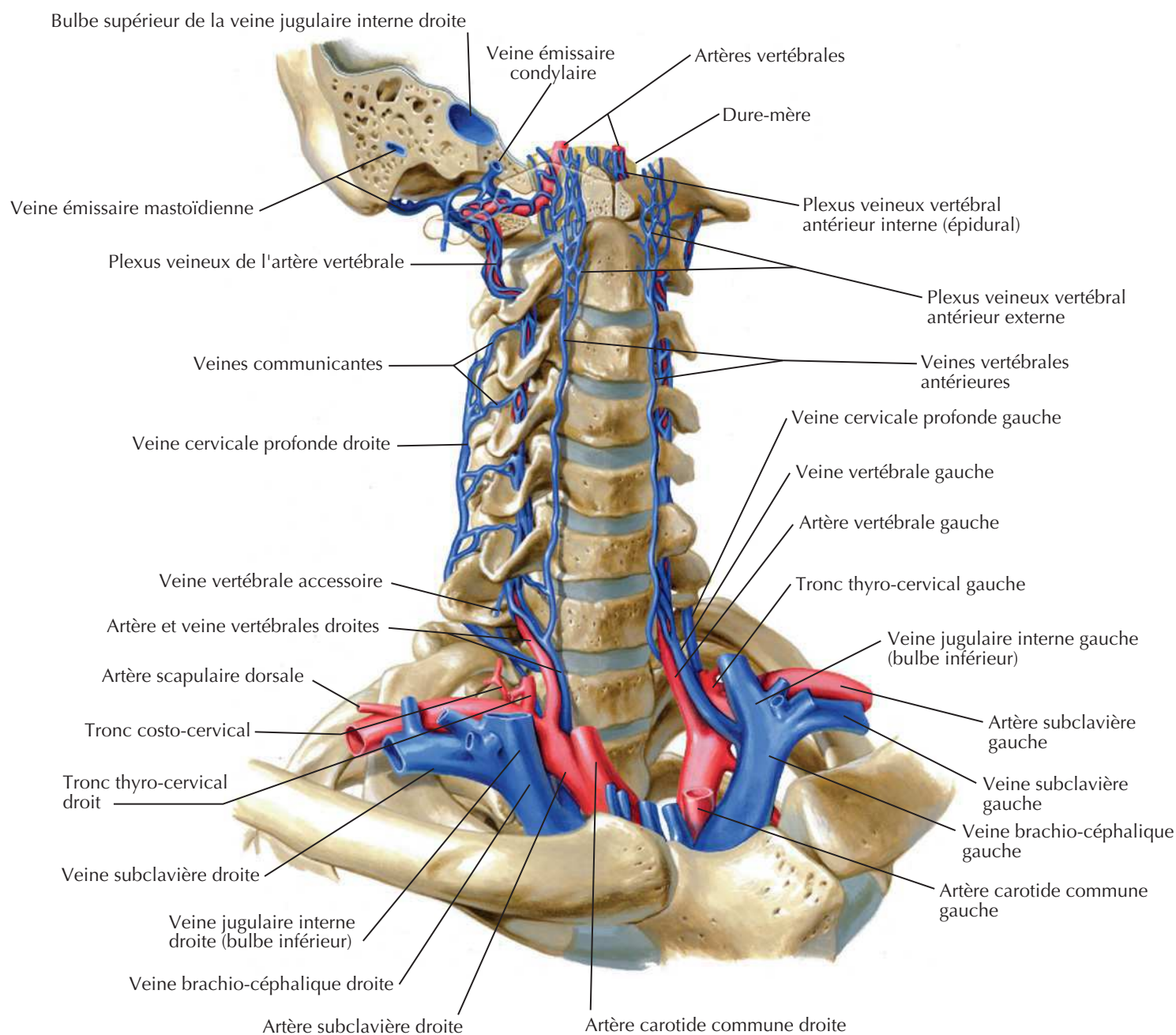


Distribution artérielle : schéma

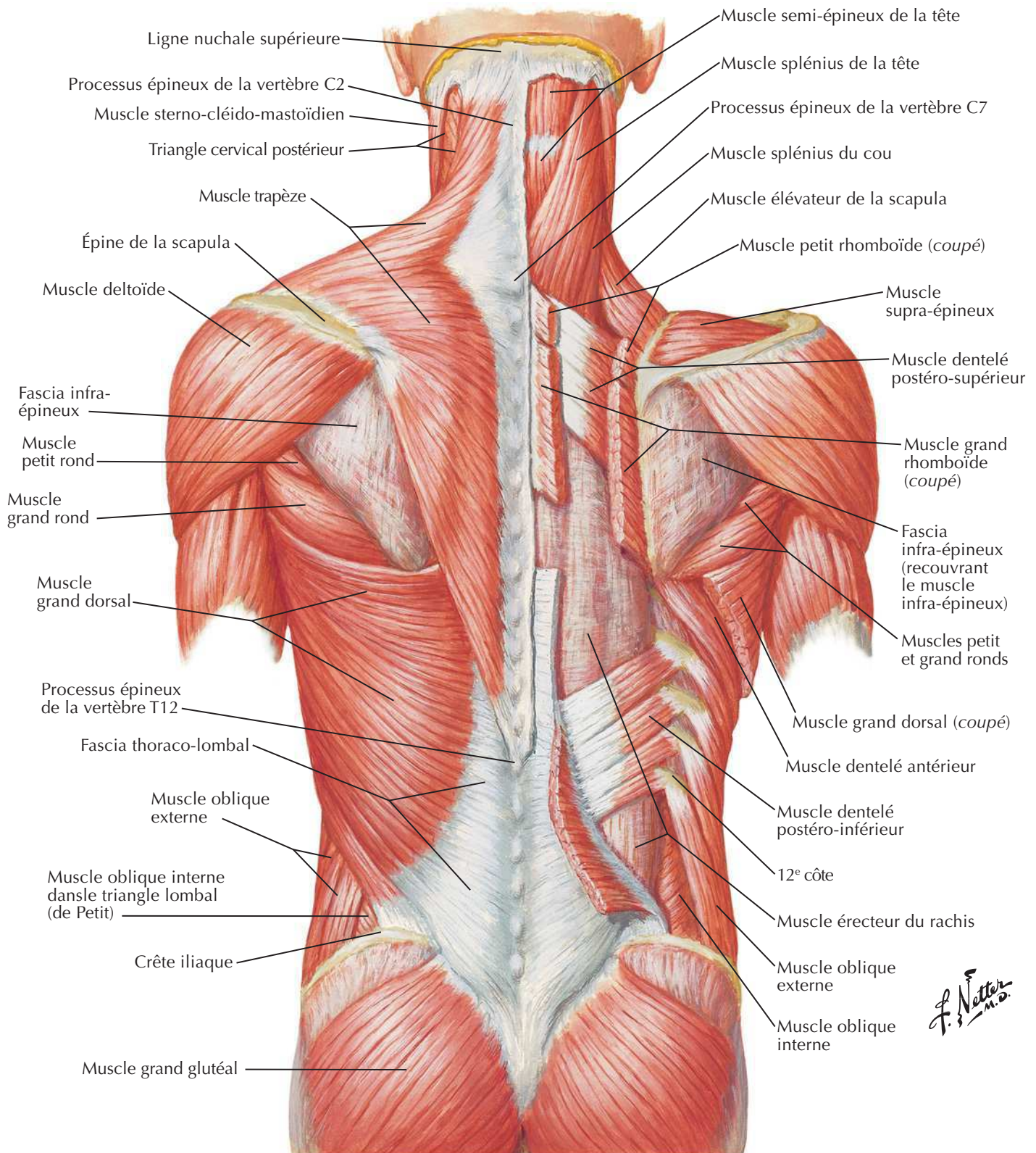
Veines de la moelle spinale et de la colonne vertébrale



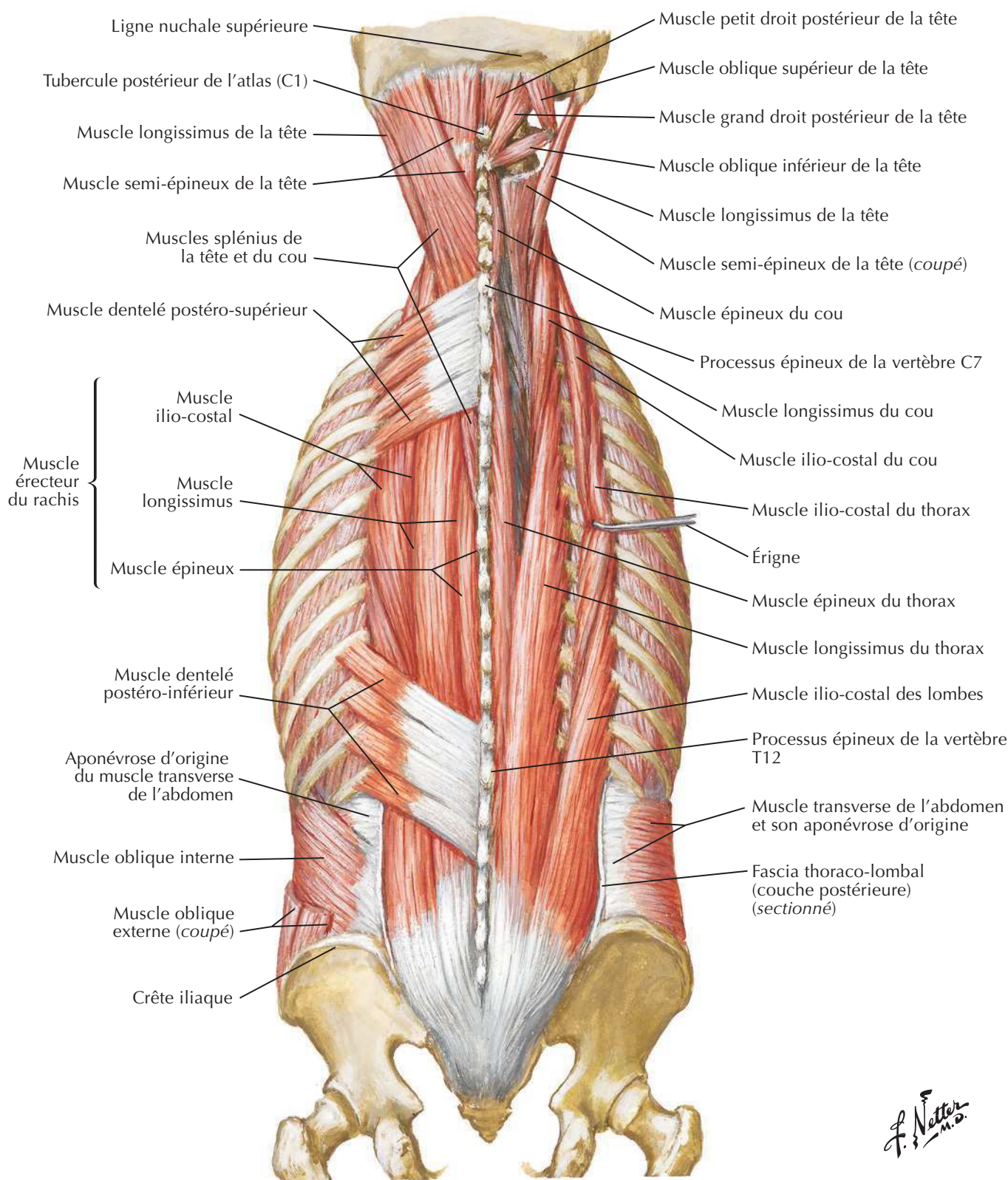
Veines de la colonne vertébrale : veines vertébrales



C. Machado
— M.D. —

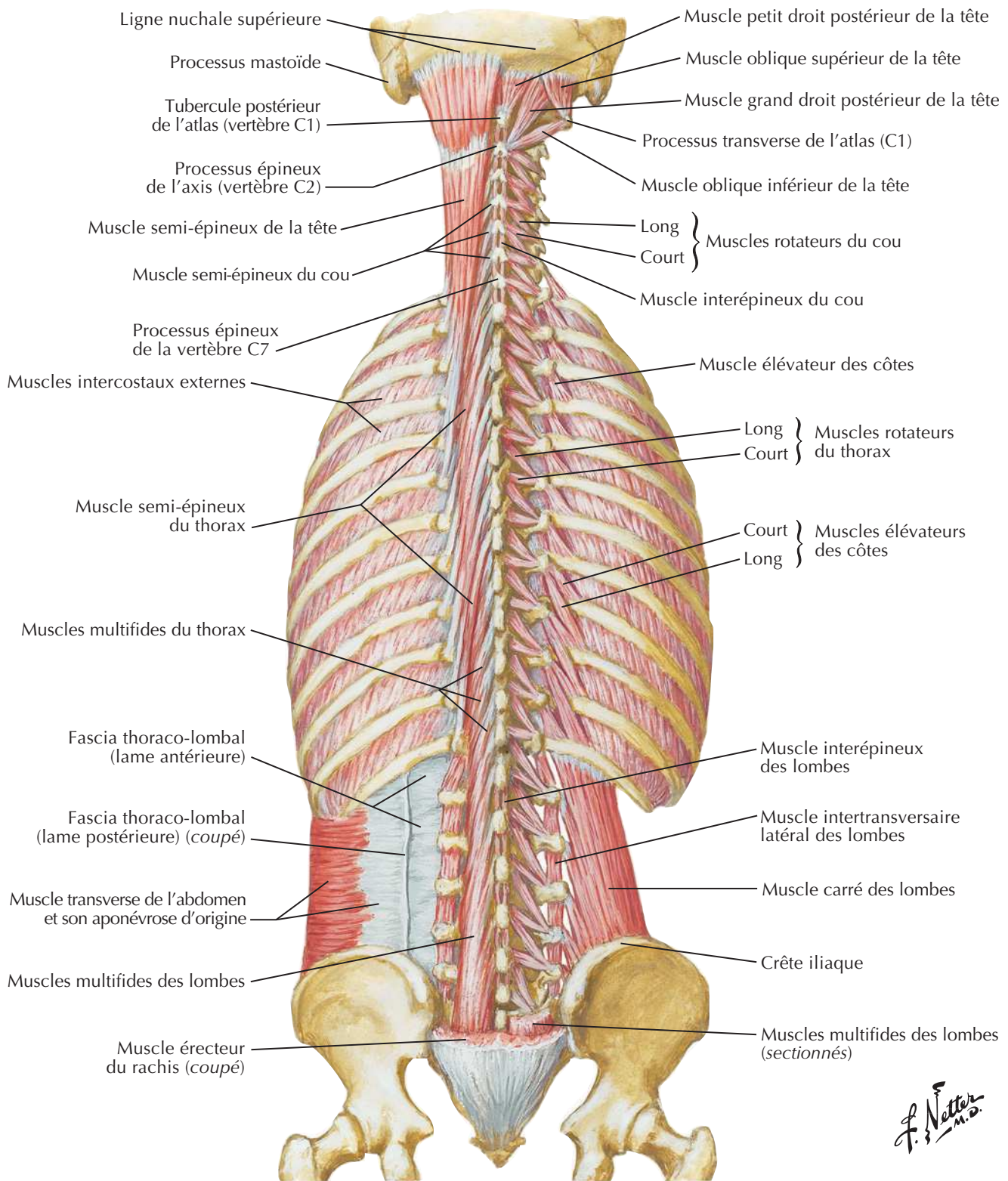
Muscles du dos : couches superficiellesVoir aussi **Planches 29, 250**

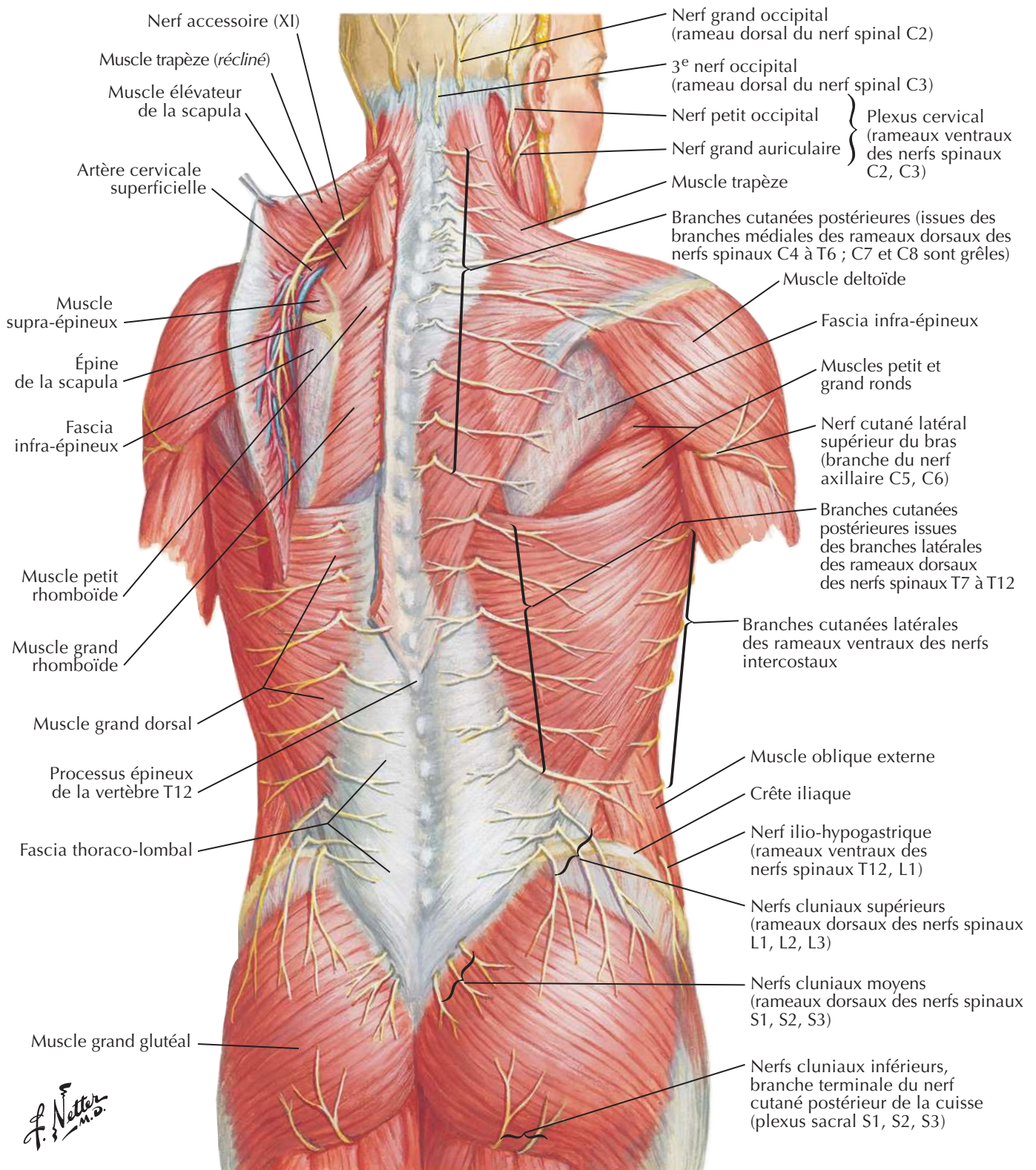
Muscles du dos : couches intermédiaires

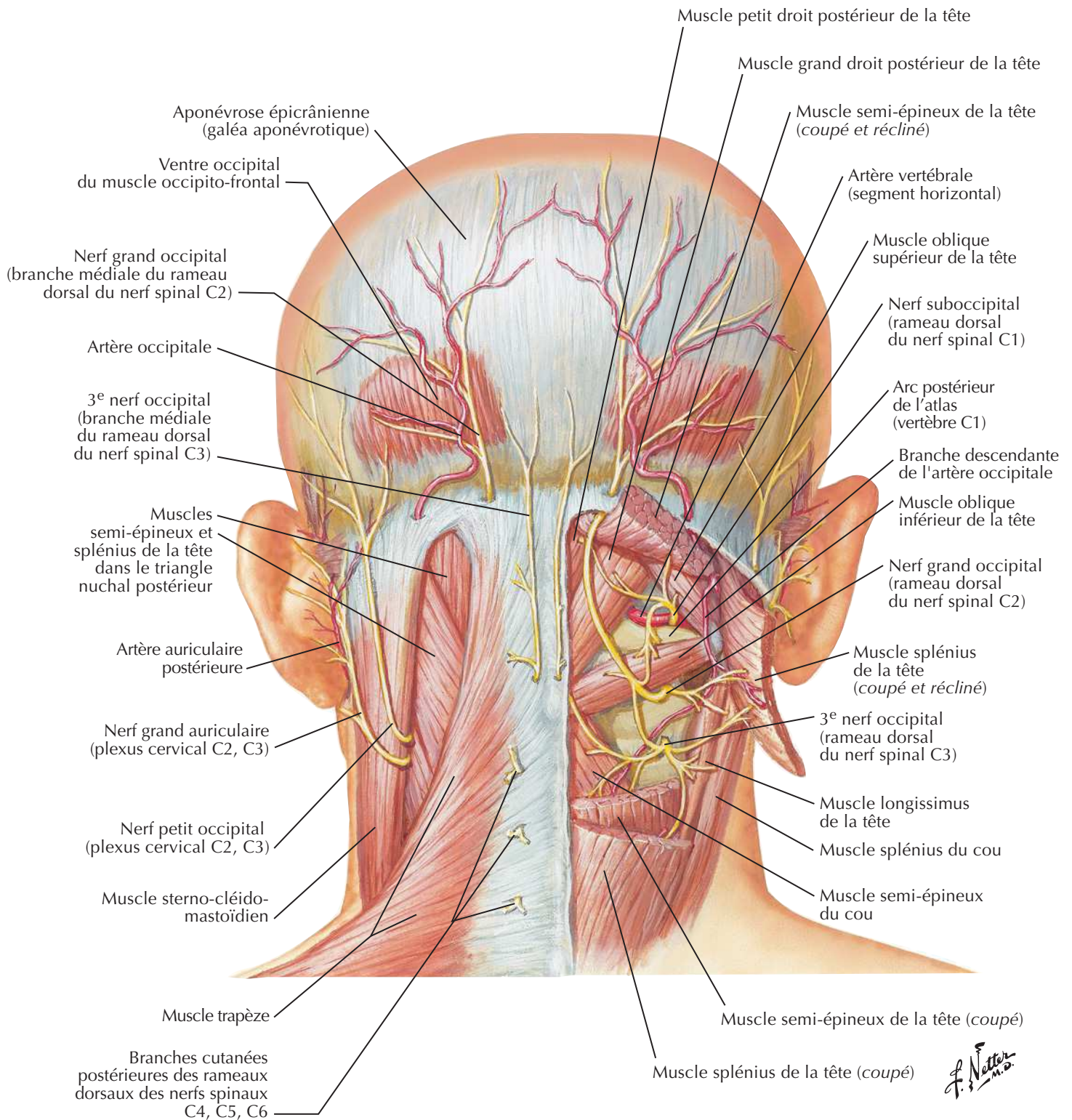


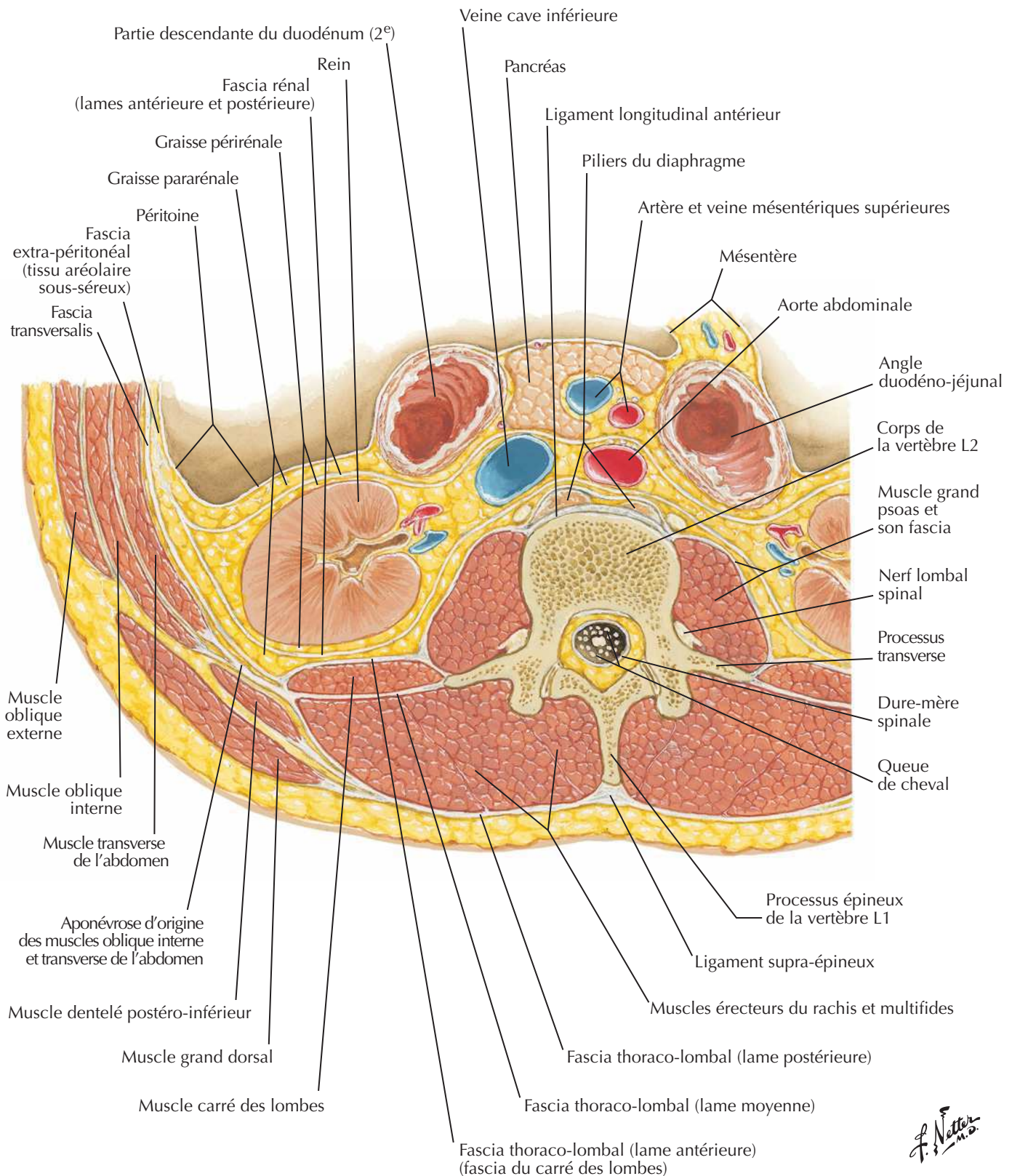
F. Netter M.D.

Muscles du dos : couches profondes





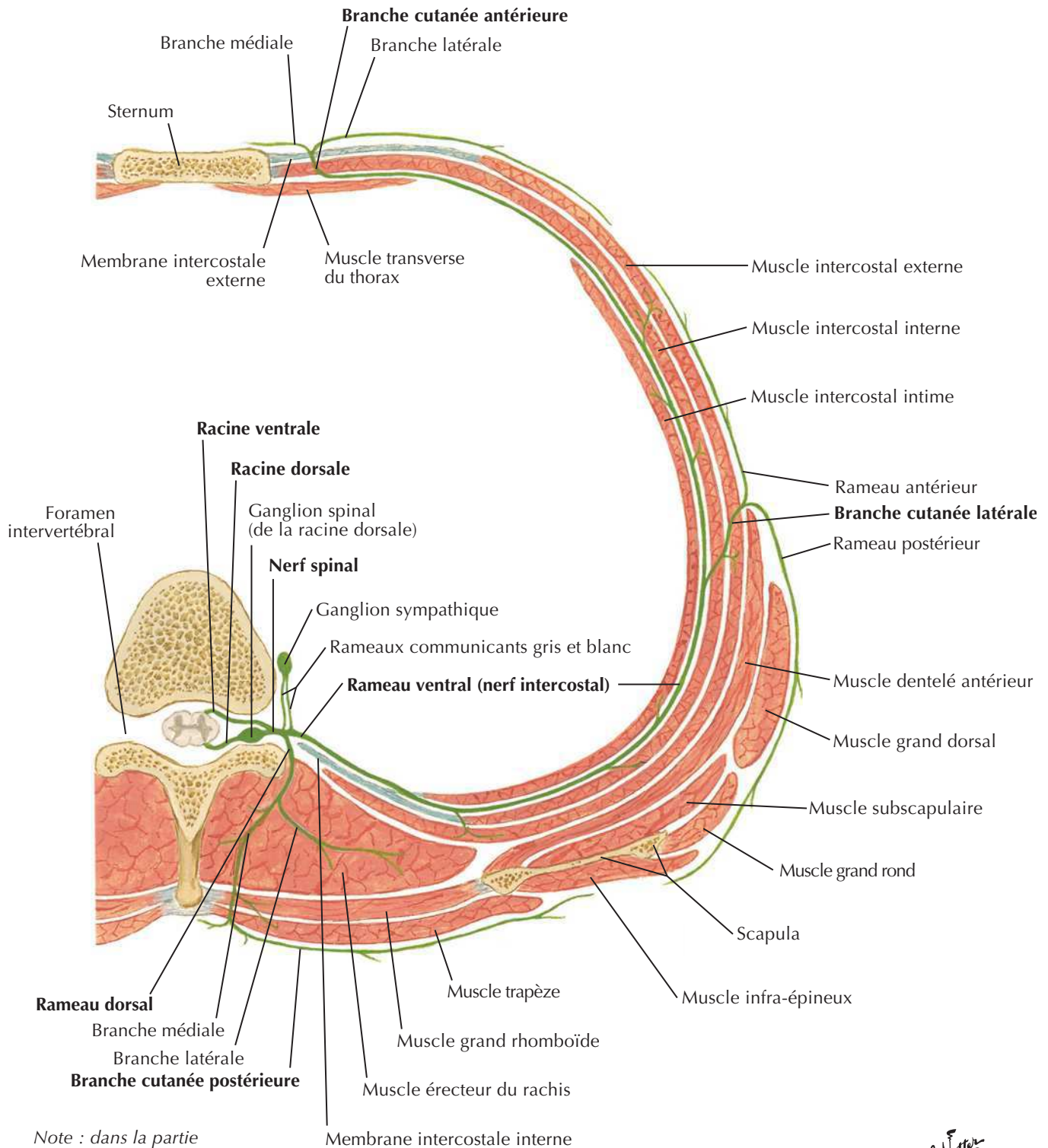
Triangle suboccipitalVoir aussi **Planches 29, 32**

Région lombale postérieure : coupe transversale (vue supérieure)

F. Netter M.D.

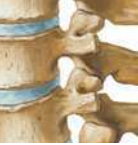Nerf spinal thoracique type : coupe transversale

Voir aussi **Planche 254**



Note : dans la partie inférieure du thorax la branche latérale du rameau dorsal est plus longue, motrice et cutanée ; la branche médiale est plus courte et uniquement motrice.

F. Netter M.D.



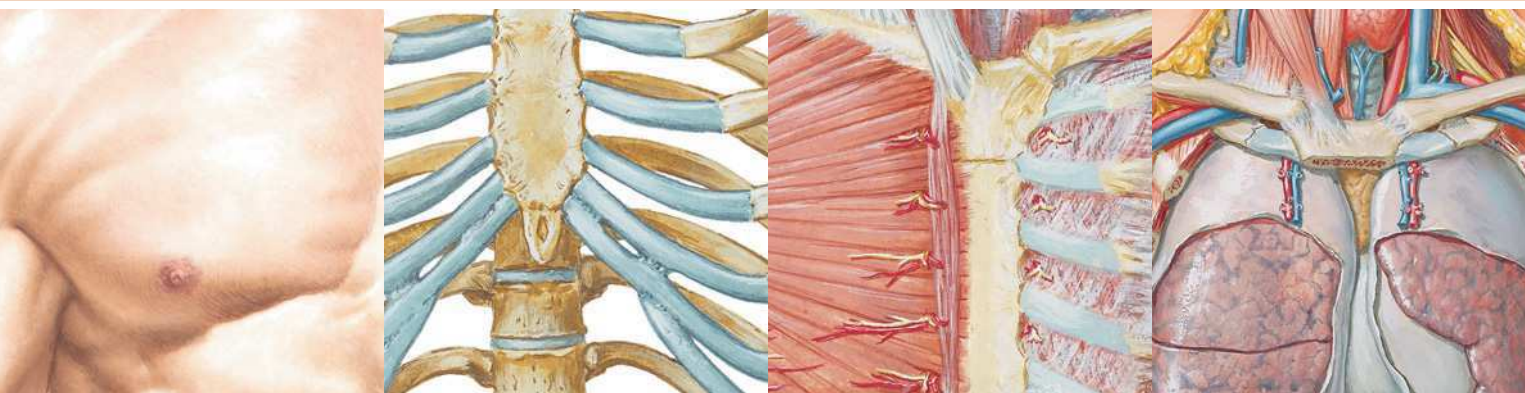
MUSCLE	INSERTION PROXIMALE (ORIGINE)	INSERTION DISTALE (TERMINAISON)	INNERVATION	ACTIONS PRINCIPALES	VASCULARISATION ARTÉRIELLE	GROUPE MUSCULAIRE
Dentelé postéro-inférieur	Processus épineux des vertèbres T11-L2	Bord inférieur des côtes 9 à 12	Branche ventrale (ou nerfs intercostaux) des derniers nerfs thoraciques	Abaisse les côtes	Artères intercostales postérieures	Muscle intermédiaire du dos
Dentelé postéro-supérieur	Ligament nuchal, processus épineux des vertèbres C7-T3	Bord supérieur des côtes 2 à 4	Branche ventrale (ou nerfs intercostaux) des premiers nerfs thoraciques	Élèvent les côtes	Artères intercostales postérieures	Muscle intermédiaire du dos
Élévateur de la scapula	Tubercules postérieurs des processus transverses des vertèbres C1-C4	Bord médial de la scapula au-dessus de l'épine de la scapula, angle supérieur de la scapula	Rameaux ventraux des nerfs spinaux C3-C4 et nerf dorsal de la scapula	Élève la scapula médialement, entraîne une rotation inférieure de la cavité glénoïdale	Artère scapulaire dorsale, artère cervicale transverse, artère cervicale ascendante	Muscle superficiel du dos
Érecteur du rachis	Face dorsale du sacrum, ligament sacro-épineux, ligaments supra-épineux, processus épineux des dernières vertèbres lombales et des vertèbres sacrales	Iliocostal : angles des côtes inférieures, processus transverses des vertèbres cervicales Longissimus : entre tubercules et angles des côtes, processus transverses des vertèbres thoraciques et cervicales, processus mastoïde Épineux : processus épineux des premières vertèbres thoraciques et des vertèbres moyennes du rachis cervical	Rameaux dorsaux des nerfs spinaux de chaque région	Étendent et inclinent latéralement la colonne vertébrale et la tête	Partie cervicale : artères occipitale, cervicale profonde et vertébrale Partie thoracique : branches dorsales des artères intercostales postérieures, subcostales et lombales Partie sacrale : branches dorsales des artères sacrales latérales	Sacro-épineux (muscle profond du dos)
Grand dorsal	Processus épineux des vertèbres T7 à L5, fascia thoraco-lombaire, crête iliaque, et trois dernières côtes	Humérus (sillon intertuberculaire et crête du tubercule mineur)	Nerf thoraco-dorsal	Extenseur, adducteur et rotateur médial de l'humérus	Artère thoraco-dorsale, branches perforantes dorsales des 9e, 10e, 11e artères intercostales postérieures et de l'artère subcostale et des trois premières artères lombales	Muscle superficiel du dos
Grand droit postérieur de la tête	Processus épineux de l'axis	Ligne nucale inférieure	Nerf suboccipital	Extenseur et rotateur homolatéral de la tête	Artère vertébrale, branche descendante de l'artère occipitale	Muscle suboccipital
Grand rhomboïde	Processus épineux des vertèbres T2-T5	Bord médial de la scapula au-dessous de la base de l'épine de la scapula	Nerf dorsal de la scapula	Fixe la scapula contre la paroi thoracique, rétracte (adduction) et entraîne la rotation de la scapula de sorte à abaisser la cavité glénoïdale	Artère scapulaire dorsale ou branche profonde de l'artère cervicale transverse, branches perforantes des cinq à six premières artères intercostales postérieures	Muscle superficiel du dos
Interépineux (du cou, du thorax, des lombes)	Processus épineux	Processus épineux adjacent	Rameaux dorsaux des nerfs spinaux	Contribuent à l'extension de la colonne vertébrale	Partie cervicale : artères occipitale, cervicale profonde et vertébrale Partie thoracique : branches dorsales des artères intercostales postérieures Partie lombale : branches dorsales des artères lombales	Segmentaires (muscles profonds du dos)
Intertransversaires (du cou, du thorax, des lombes)	Étendus entre les processus transverses de deux vertèbres adjacentes	Étendus entre les processus transverses de deux vertèbres adjacentes	Rameaux dorsaux des nerfs spinaux	Contribuent à l'inclinaison latérale de la colonne vertébrale	Partie cervicale : artères occipitale, cervicale profonde et vertébrale Partie thoracique : branches dorsales des artères intercostales postérieures, subcostales et lombales Partie lombale : branches dorsales des artères lombales	Segmentaires (muscles profonds du dos)

Des variations dans les contributions des nerfs spinaux dans l'innervation des muscles, dans la vascularisation artérielle des muscles, dans leurs insertions et leurs actions sont des événements fréquents dans l'anatomie humaine. Ainsi, il peut exister des différences entre les textes de différents ouvrages : considérez que les variations anatomiques sont normales.

Muscles

MUSCLE	INSERTION PROXIMALE (ORIGINE)	INSERTION DISTALE (TERMINAISON)	INNERVATION	ACTIONS PRINCIPALES	VASCULARISATION ARTÉRIELLE	GROUPE MUSCULAIRE
Multifides	Sacrum, ilium, processus mamillaires des vertèbres lombales, processus transverses de T1-T12, et processus articulaires de C4-C7	Processus épineux d'une vertèbre sus-jacente en enjambant deux à quatre segments vertébraux	Rameaux dorsaux des nerfs spinaux de chaque région	Stabilisent le rachis	Partie cervicale : artères occipitale, cervicale profonde et vertébrale Partie thoracique : branches dorsales des artères intercostales postérieures, subcostales et lombales Partie sacrale : branches dorsales des artères sacrales latérales	Muscles transverso-épineux (muscles profonds du dos)
Oblique inférieur de la tête	Processus épineux de l'axis	Processus transverse de l'atlas	Nerf suboccipital	Rotateur homolatéral de l'atlas afin de tourner la face du même côté que le muscle	Artère vertébrale, branche descendante de l'artère occipitale	Muscle suboccipital
Oblique supérieur de la tête	Processus transverse de l'atlas	Os occipital	Nerf suboccipital	Étend et incline latéralement la tête	Artère vertébrale, branche descendante de l'artère occipitale	Muscle suboccipital
Petit droit postérieur de la tête	Tubercule de l'arc postérieur de l'atlas	Partie médiane de la ligne nucale inférieure	Nerf suboccipital	Extenseur de la tête	Artère vertébrale, branche descendante de l'artère occipitale	Muscle suboccipital
Petit rhomboïde	Ligament nuchal, processus épineux des vertèbres C7 et T1	Bord médial de la scapula au niveau de l'épine de la scapula	Nerf dorsal de la scapula	Fixe la scapula contre la paroi thoracique, rétracte (adduction) et entraîne la rotation de la scapula de sorte à abaisser la cavité glénoïdale	Artère scapulaire dorsale ou branche profonde de l'artère cervicale transverse, branches perforantes des cinq à six premières artères intercostales postérieures	Muscle superficiel du dos
Rotateurs du rachis	Processus transverses des vertèbres des régions cervicale, thoracique et lombaire	Lame et processus transverse d'une vertèbre sus-jacente en enjambant un ou deux segments vertébraux	Rameaux dorsaux des nerfs spinaux	Stabilisent, étendent et entraînent une rotation du rachis	Branches dorsales des artères segmentaires	Muscles transverso-épineux (muscles profonds du dos)
Semi-épineux	Processus transverses des vertèbres C4-T12	Processus épineux des vertèbres des régions cervicale et thoracique	Rameaux dorsaux des nerfs spinaux	Étendent la tête, le cou et le thorax et entraînent leur rotation vers le côté opposé	Partie cervicale : artères occipitale, cervicale profonde et vertébrale Partie thoracique : branches dorsales des artères intercostales postérieures	Muscles transverso-épineux (muscles profonds du dos)
Splénius de la tête	Ligament nuchal, processus épineux des vertèbres C7-T3	Processus mastoïde de l'os temporal, tiers latéral de la ligne nucale supérieure	Rameaux dorsaux des nerfs spinaux cervicaux moyens	Contraction bilatérale : extenseurs de la tête Contraction unilatérale : inclinaison latérale et rotation homolatérale de la tête	Branches descendantes de l'artère occipitale, artère cervicale profonde	Muscle spino-transversaire (muscle profond du dos)
Splénius du cou	Processus épineux des vertèbres T3-T6	Processus transverse des vertèbres C1-C3	Rameaux dorsaux des nerfs spinaux cervicaux inférieurs	Contraction bilatérale : extenseurs du cou Contraction unilatérale : inclinaison latérale et rotation homolatérale du cou	Branches descendantes de l'artère occipitale, artère cervicale profonde	Muscle spino-transversaire (muscle profond du dos)
Trapèze	Ligne nucale supérieure, protubérance occipitale externe, ligament nuchal et processus épineux des vertèbres C7-T12	Tiers latéral de la clavicule, acromion, épine de la scapula	Nerf accessoire (nerf crânien XI)	Élève, rétracte (adduction) et entraîne une rotation de la scapula ; les fibres les plus inférieures abaissent cependant la scapula	Artère cervicale transverse, branches perforantes dorsales des artères intercostales postérieures	Muscle superficiel du dos

Tableau 2-2



Section 3 THORAX

Anatomie de surface

Planche 178

- 178 Thorax : anatomie de surface

Glande mammaire

Planches 179-182

- 179 Glande mammaire
180 Artères de la glande mammaire
181 Vaisseaux et nœuds lymphatiques de la glande mammaire
182 Drainage lymphatique de la glande mammaire

Paroi du corps

Planches 183-192

- 183 Os de la cage thoracique
184 Côtes et leurs articulations
185 Paroi thoracique antérieure
186 Paroi thoracique antérieure (suite)
187 Paroi thoracique antérieure : vue interne
188 Nerfs et artères intercostaux
189 Veines de la paroi thoracique interne
190 Nerf phrénique
191 Diaphragme : face thoracique
192 Diaphragme : face abdominale

Thorax**Poumons****Planches 193-207**

- 193 Topographie des poumons : vue antérieure
- 194 Topographie des poumons : vue postérieure
- 195 Poumons *in situ* : vue antérieure
- 196 Poumons : vues médiales
- 197 Segments broncho-pulmonaires
- 198 Segments broncho-pulmonaires (suite)
- 199 Trachée et bronches principales
- 200 Nomenclature des bronches : schéma
- 201 Voies aérifères intra-pulmonaires : schéma
- 202 Circulation sanguine intra-pulmonaire : schéma
- 203 Gros vaisseaux du médiastin supérieur
- 204 Artères et veines bronchiques
- 205 Vaisseaux et nœuds lymphatiques du poumon
- 206 Nerfs autonomes dans le thorax
- 207 Innervation de l'arbre trachéo-bronchique : schéma

Cœur**Planches 208-226**

- 208 Cœur *in situ*
- 209 Cœur : vue antérieure
- 210 Imagerie du cœur et auscultation cardiaque
- 211 Cœur : base et face diaphragmatique
- 212 Sac péricardique
- 213 Médiastin : coupe transversale (vue inférieure)
- 214 Thorax : section coronale du cœur et de l'aorte ascendante
- 215 Artères coronaires et veines cardiaques
- 216 Artères coronaires : vues artériographiques
- 217 Atrium et ventricule droits
- 218 Atrium et ventricule gauches
- 219 Valves du squelette fibreux du cœur
- 220 Valves du squelette fibreux du cœur (suite)

- 221 Atriums, ventricules et septum interventriculaire
- 222 Système de conduction du cœur
- 223 Nerfs du cœur
- 224 Innervation du cœur : schéma
- 225 Innervation des vaisseaux sanguins : schéma
- 226 Circulation sanguine pré- et post-natale

Médiastin**Planches 227-236**

- 227 Médiastin : vue latérale droite
- 228 Médiastin : vue latérale gauche
- 229 Œsophage *in situ*
- 230 Topographie et rétrécissements de l'œsophage
- 231 Muscles de l'œsophage
- 232 Jonction gastro-œsophagienne
- 233 Artères de l'œsophage
- 234 Veines de l'œsophage
- 235 Vaisseaux et nœuds lymphatiques de l'œsophage
- 236 Nerfs de l'œsophage

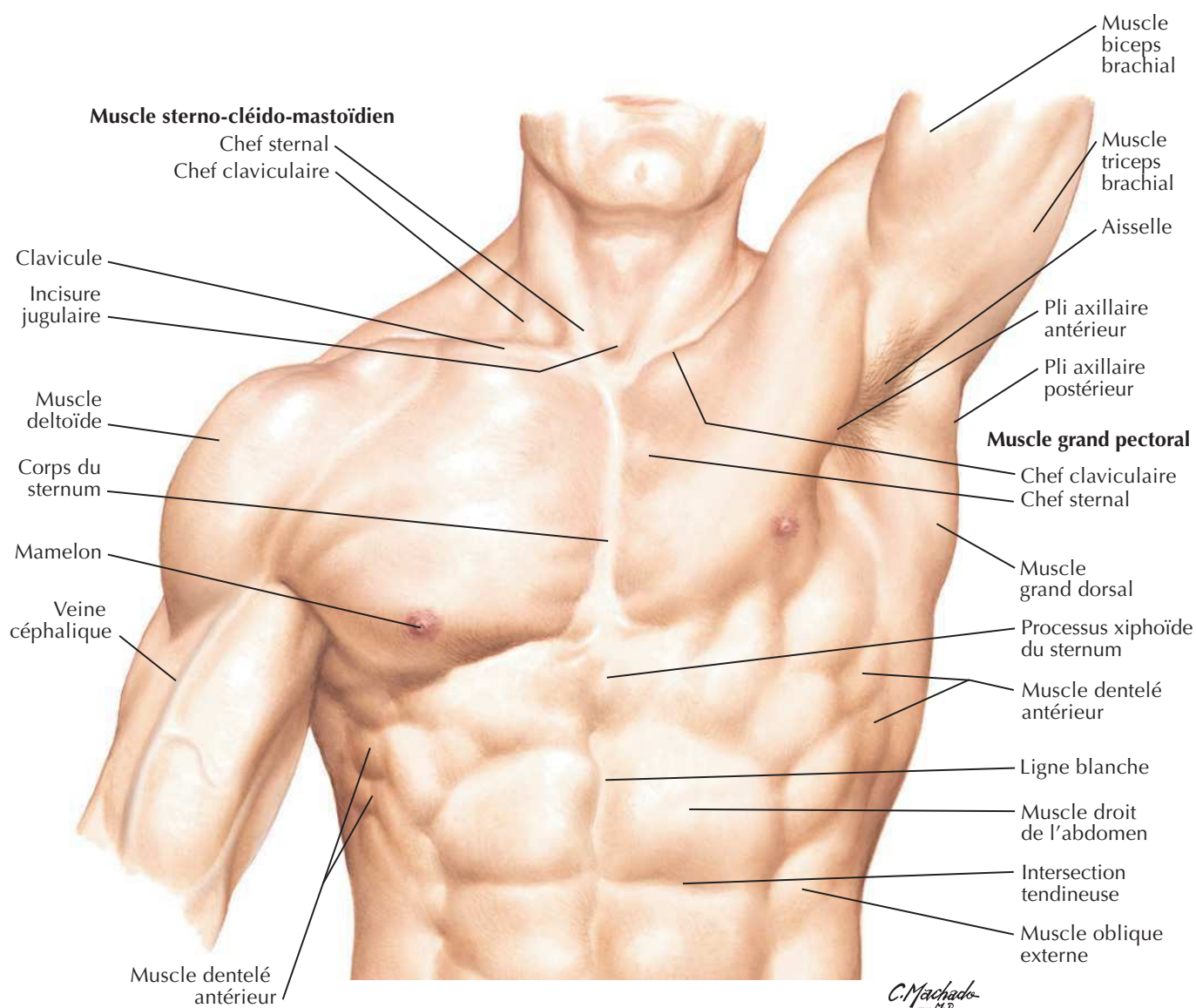
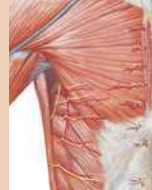Coupes tomodensitométriques**Planche 237**

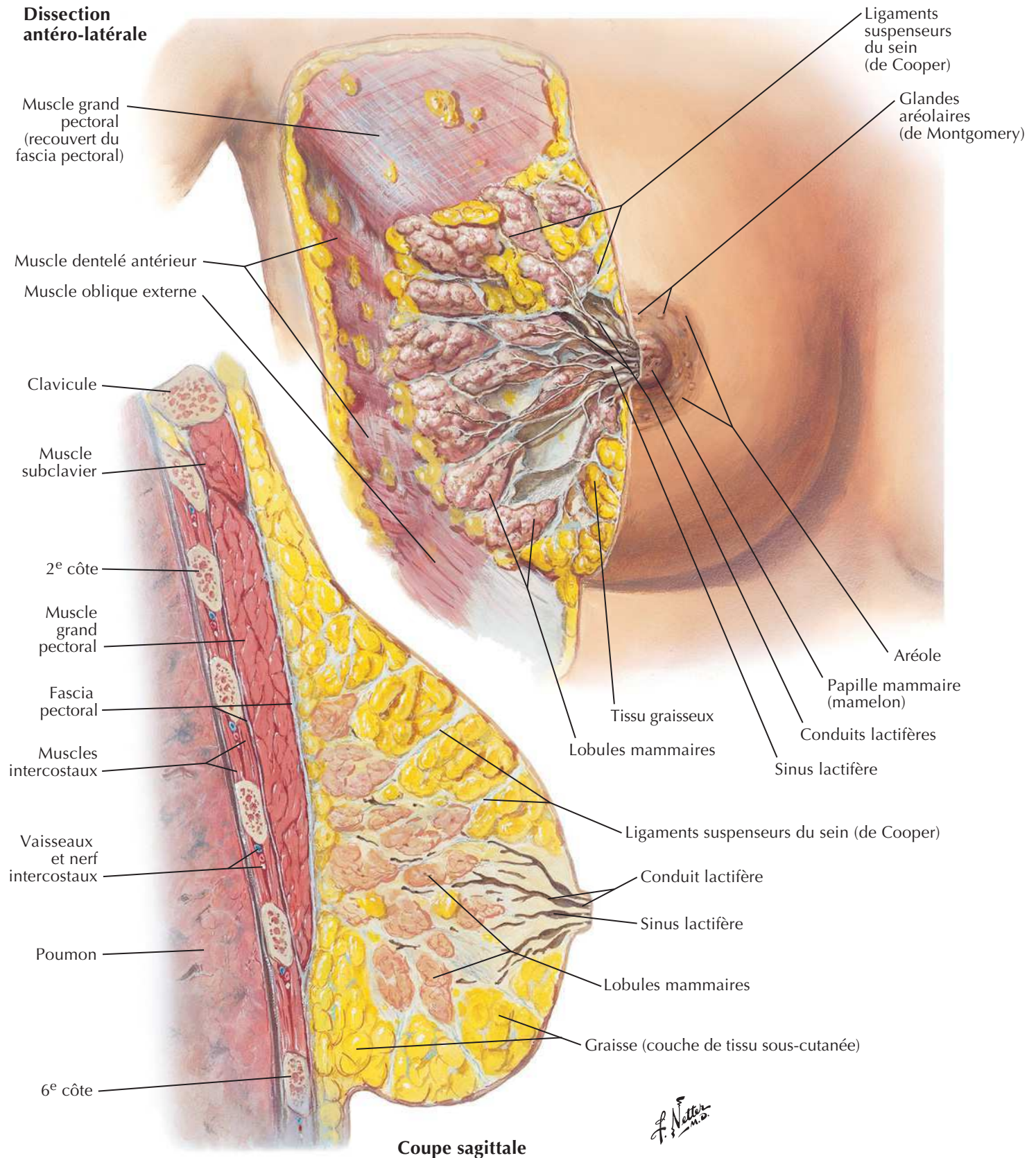
- 237 Coupe du thorax : clichés axiaux TDM

Coupes transversales**Planches 238-241**

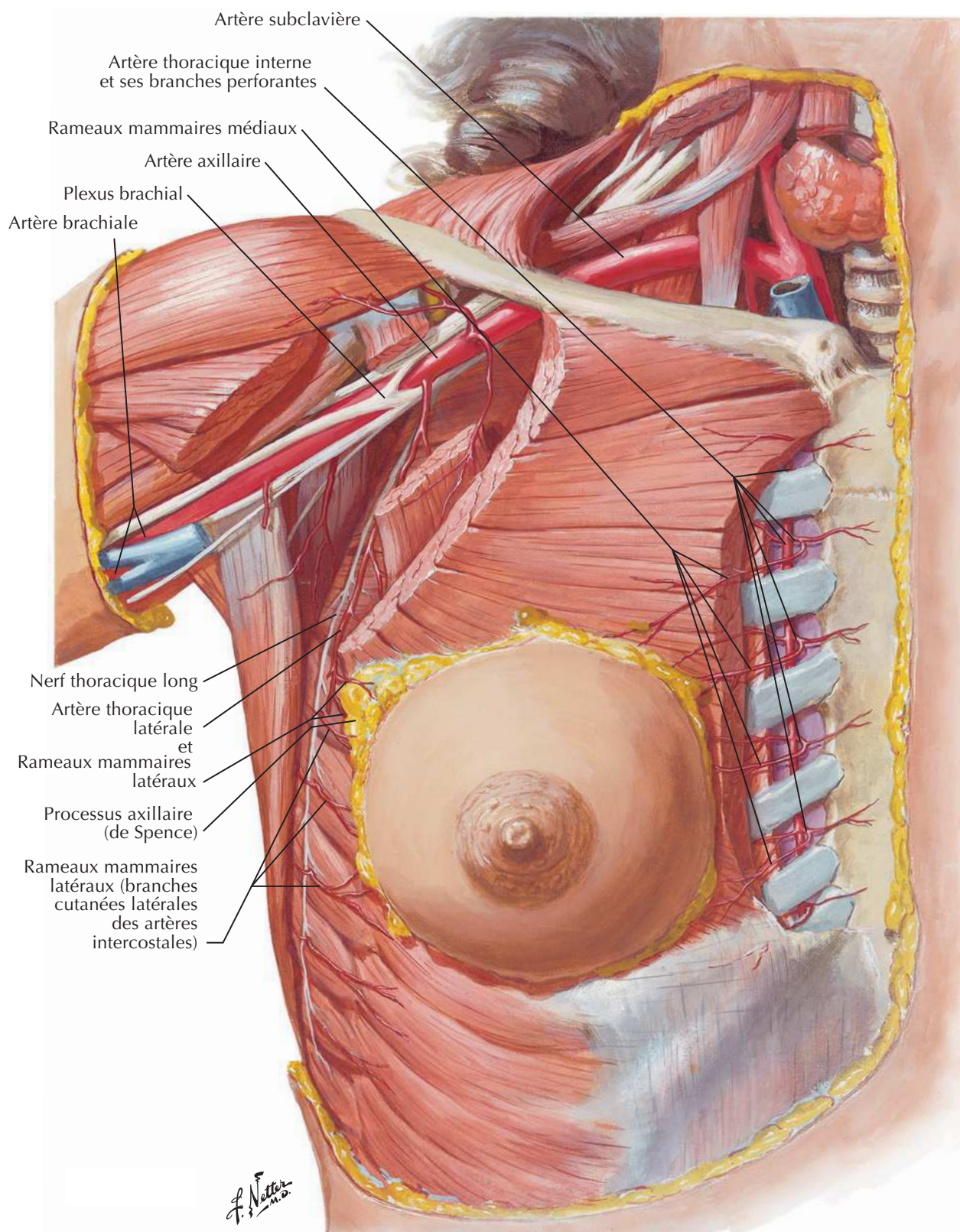
- 238 Coupe transversale du thorax au niveau T3
- 239 Coupe transversale du thorax au niveau T3-T4
- 240 Coupe transversale du thorax au niveau T4-T5
- 241 Coupe transversale du thorax au niveau T7

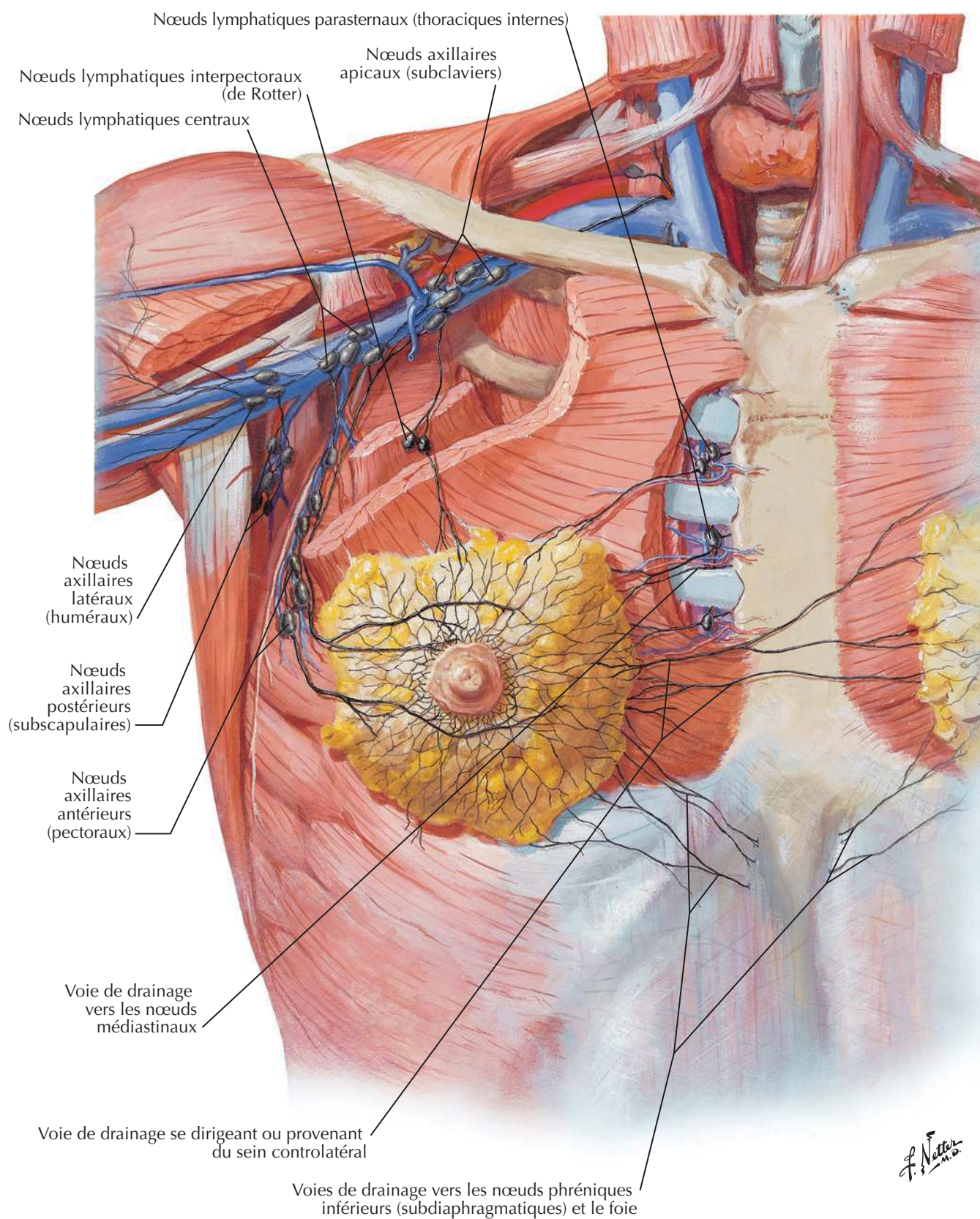
Muscles**Tableau 3-1**

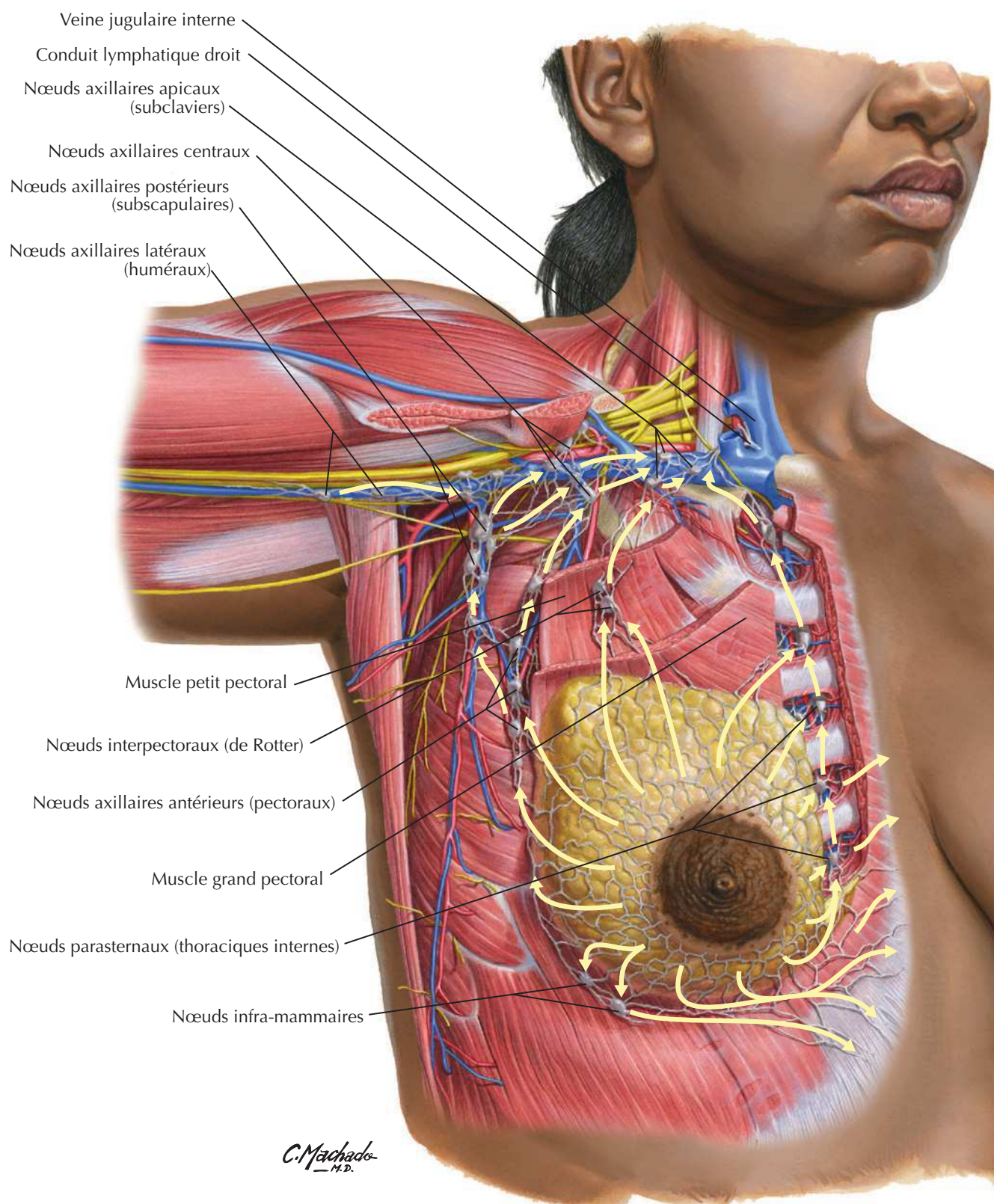


Glande mammaire

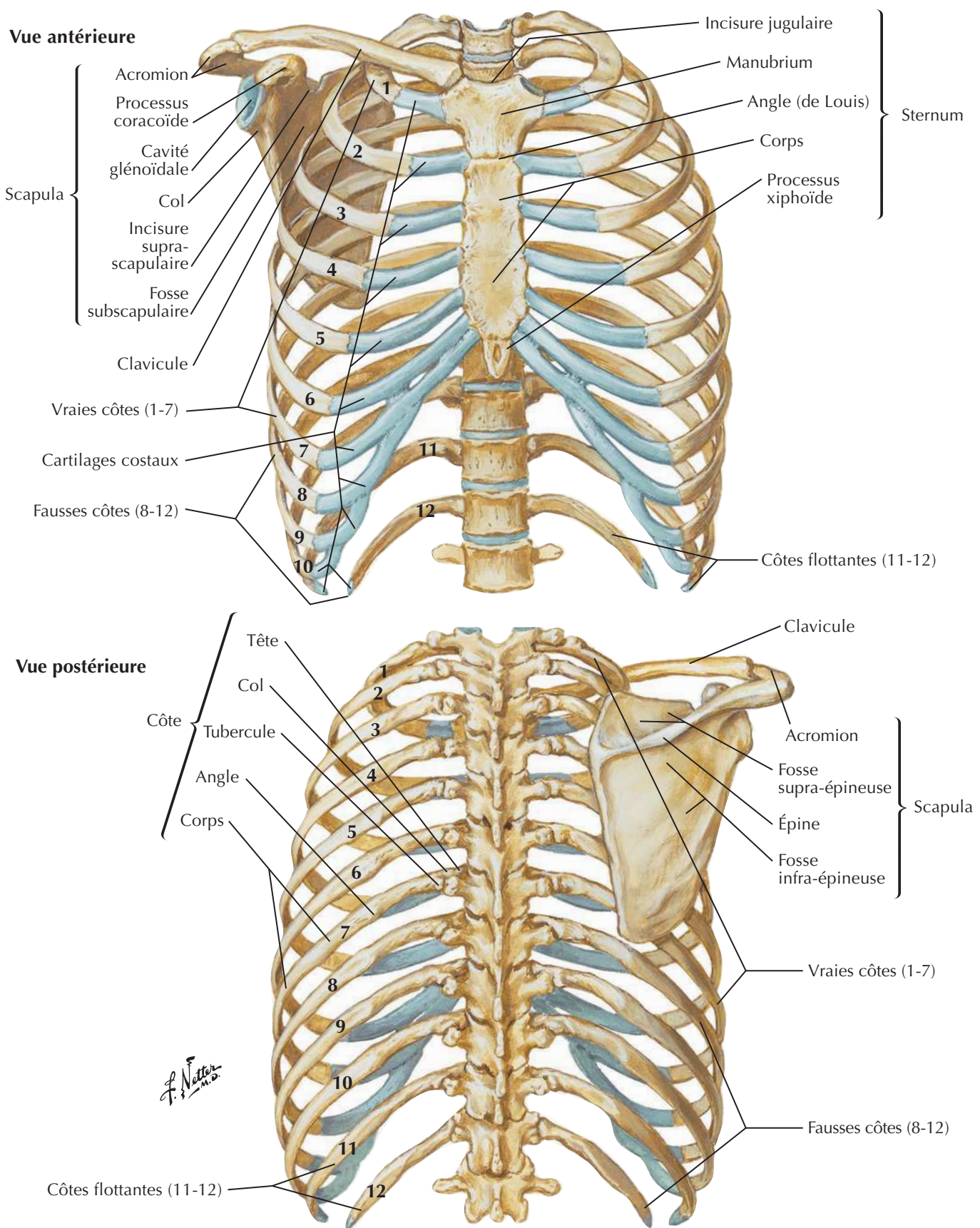
Artères de la glande mammaire



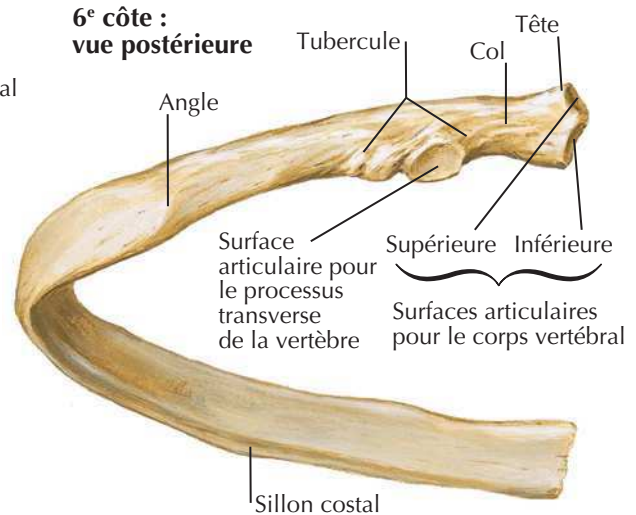
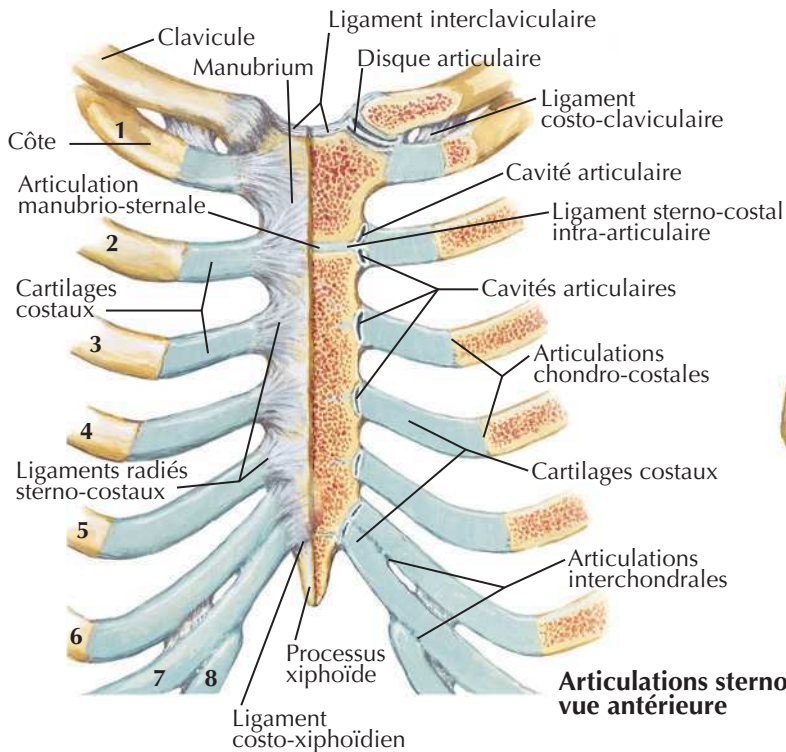
Vaisseaux et nœuds lymphatiques de la glande mammaire

Drainage lymphatique de la glande mammaireVoir aussi **Planche 181**

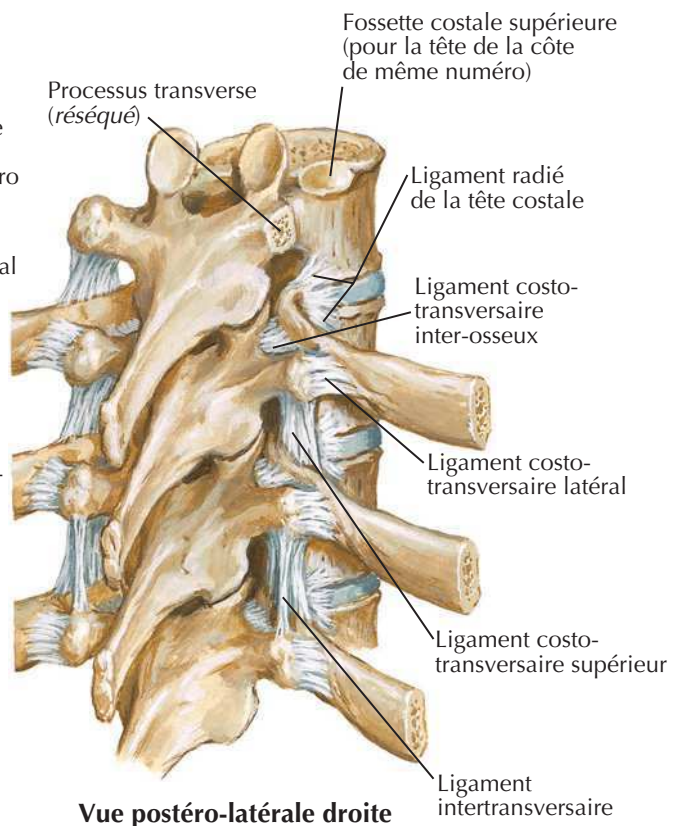
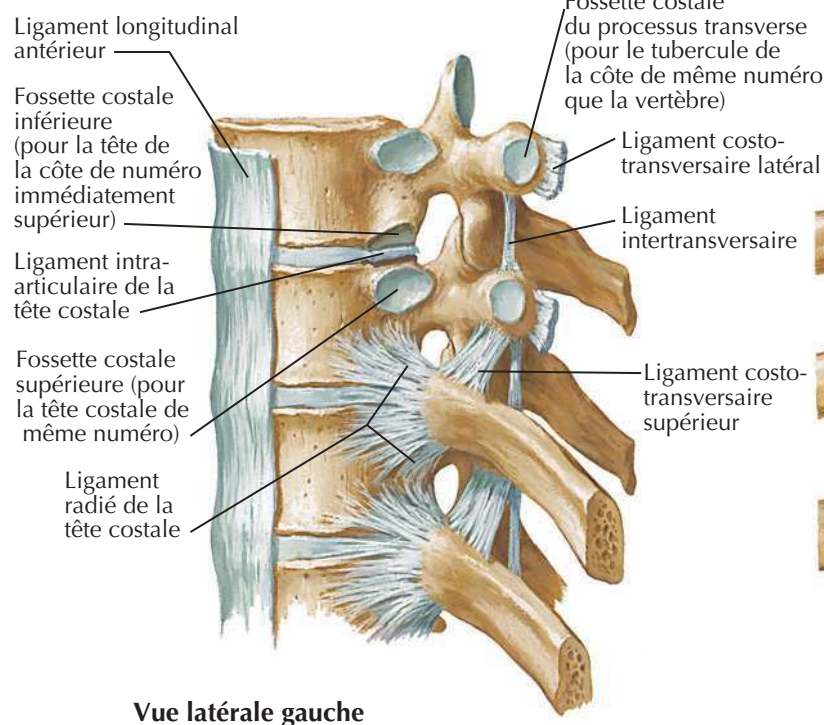
Os de la cage thoracique



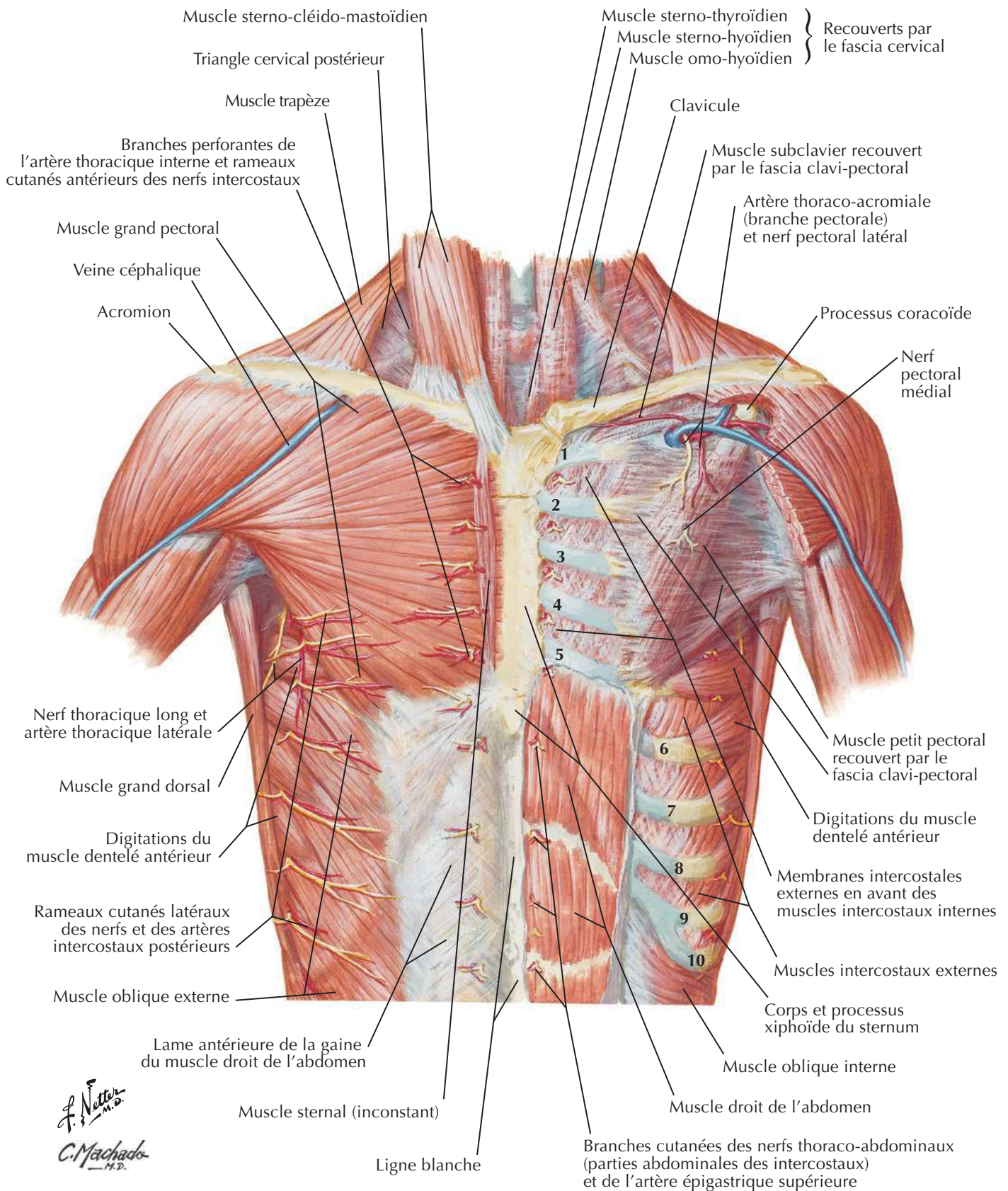
Côtes et leurs articulations



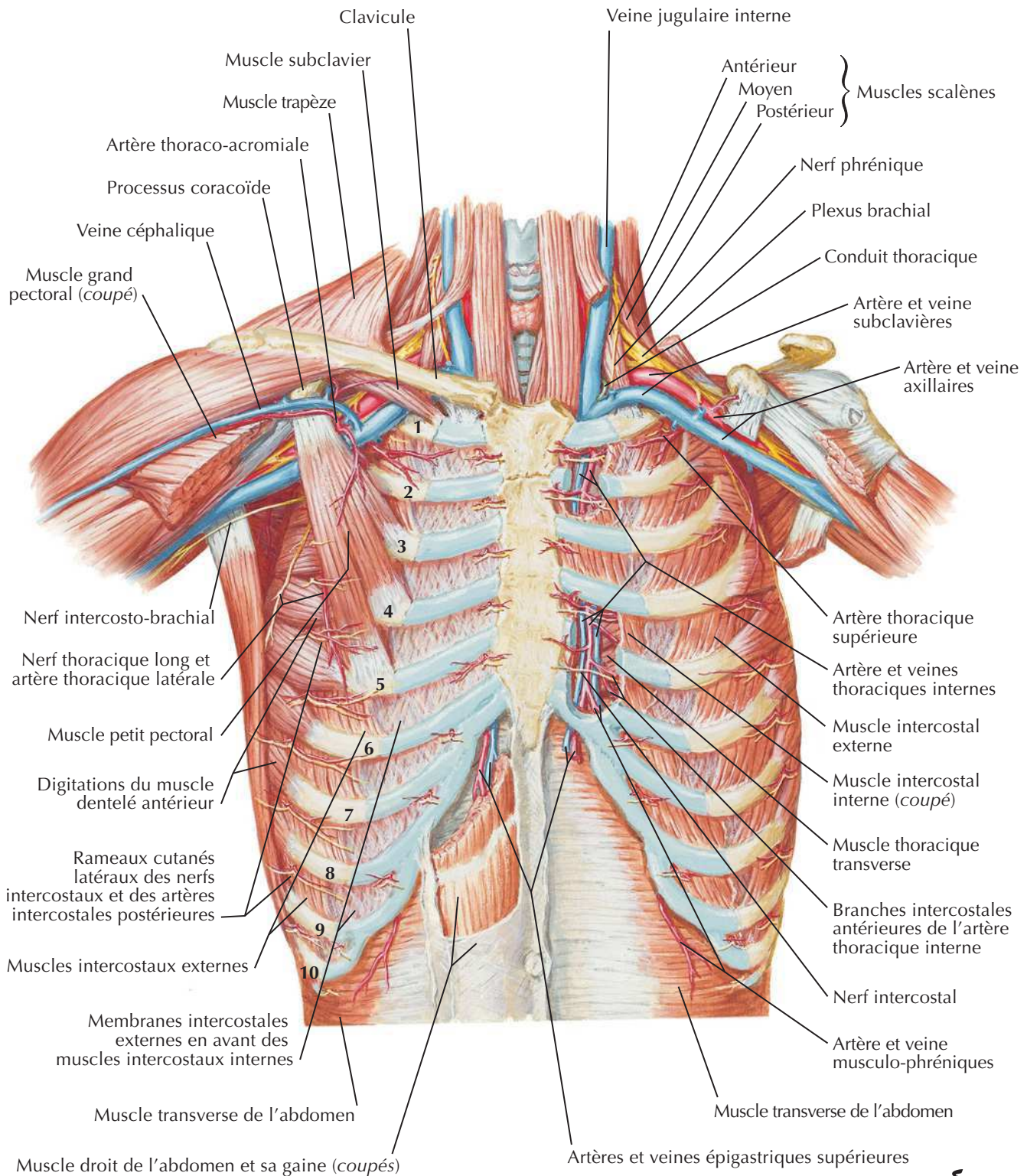
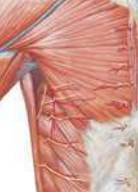Note : la tête d'une côte type s'articule avec la fossette costale supérieure de la vertèbre thoracique de même numéro (par sa surface articulaire inférieure), avec la fossette costale inférieure de la vertèbre sus-jacente (par sa surface articulaire supérieure) et avec le disque intervertébral séparant les deux vertèbres. Le tubercule costal s'articule avec le processus transverse de la vertèbre de même numéro.



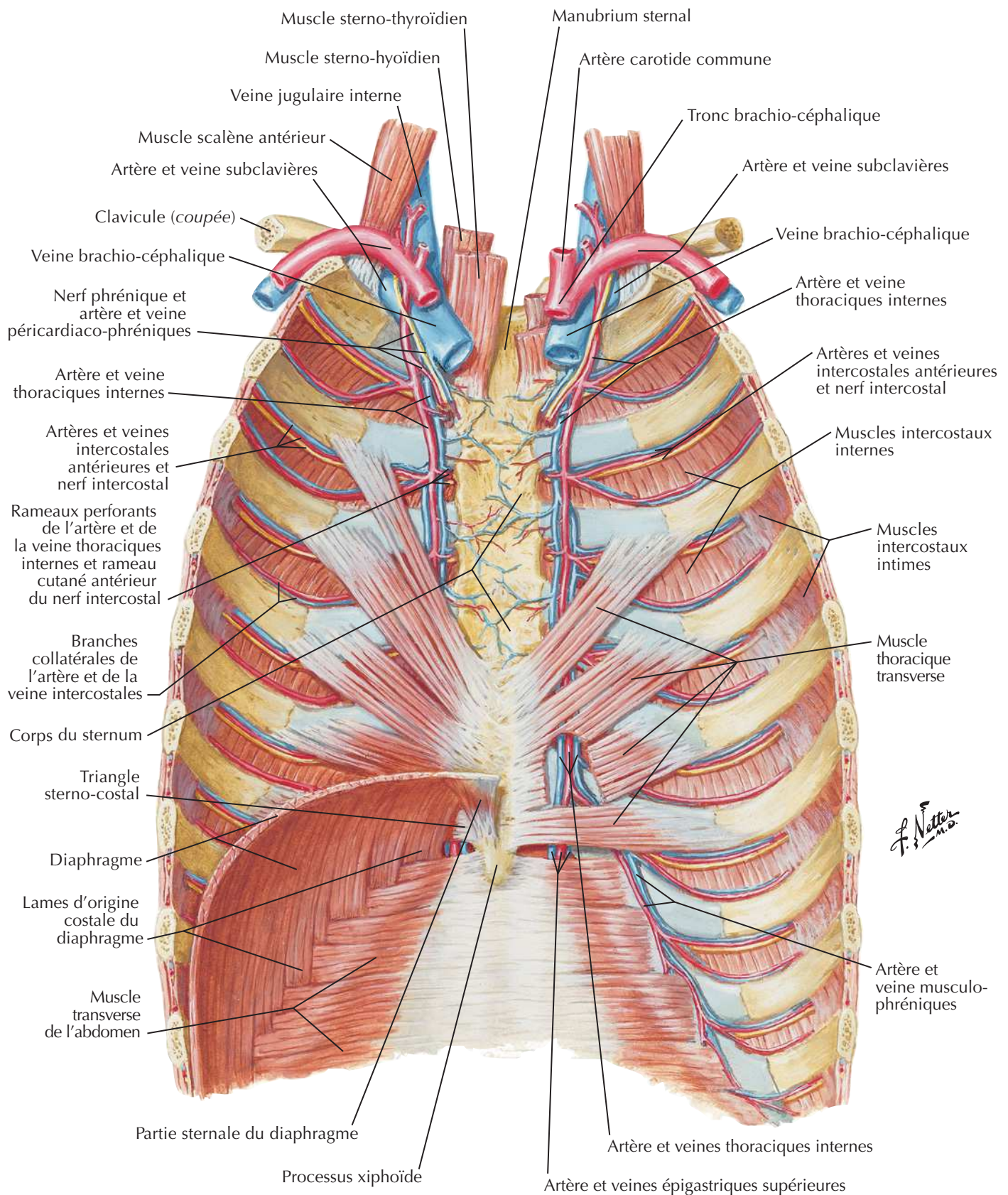
Paroi thoracique antérieure



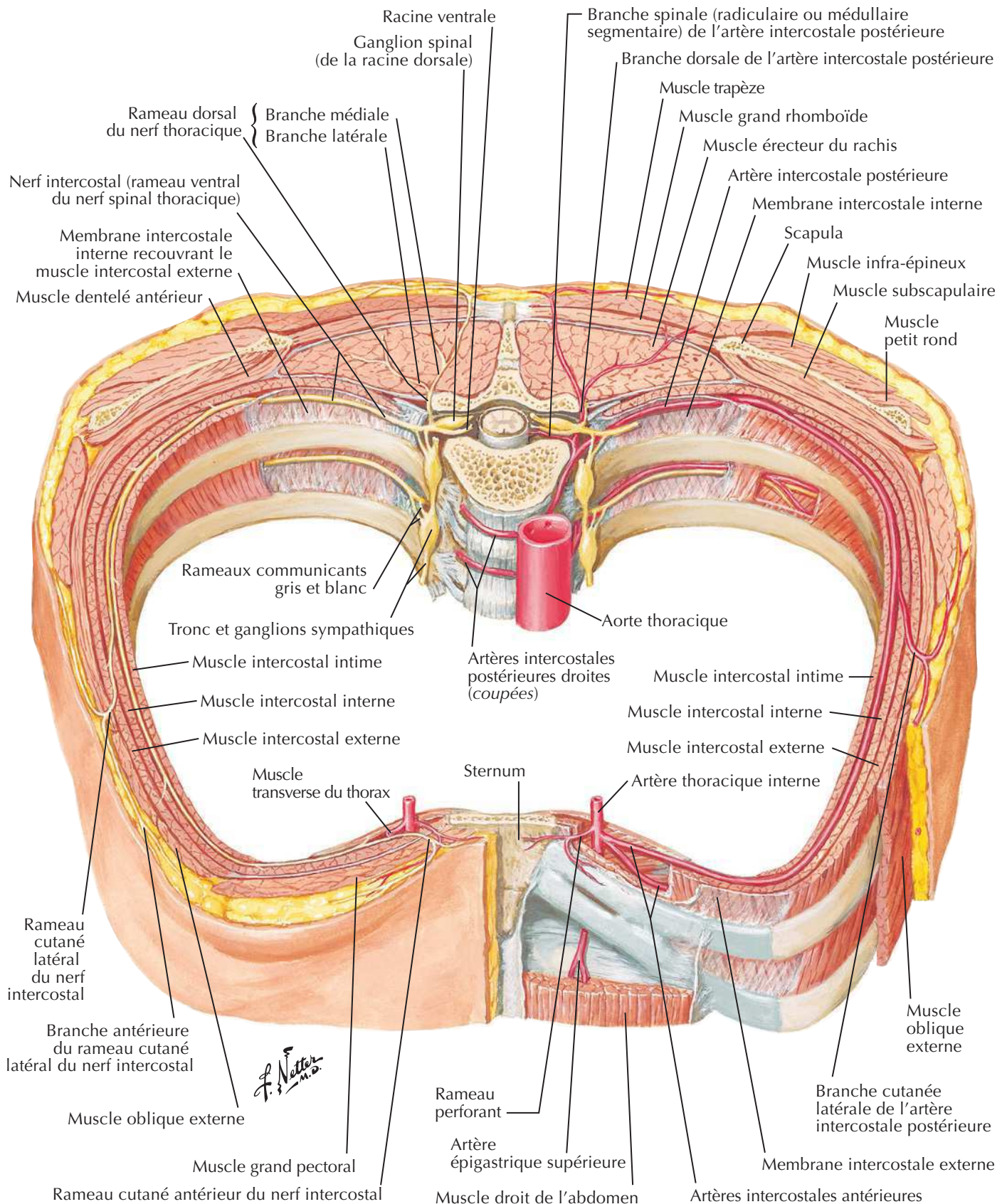
Paroi thoracique antérieure (suite)

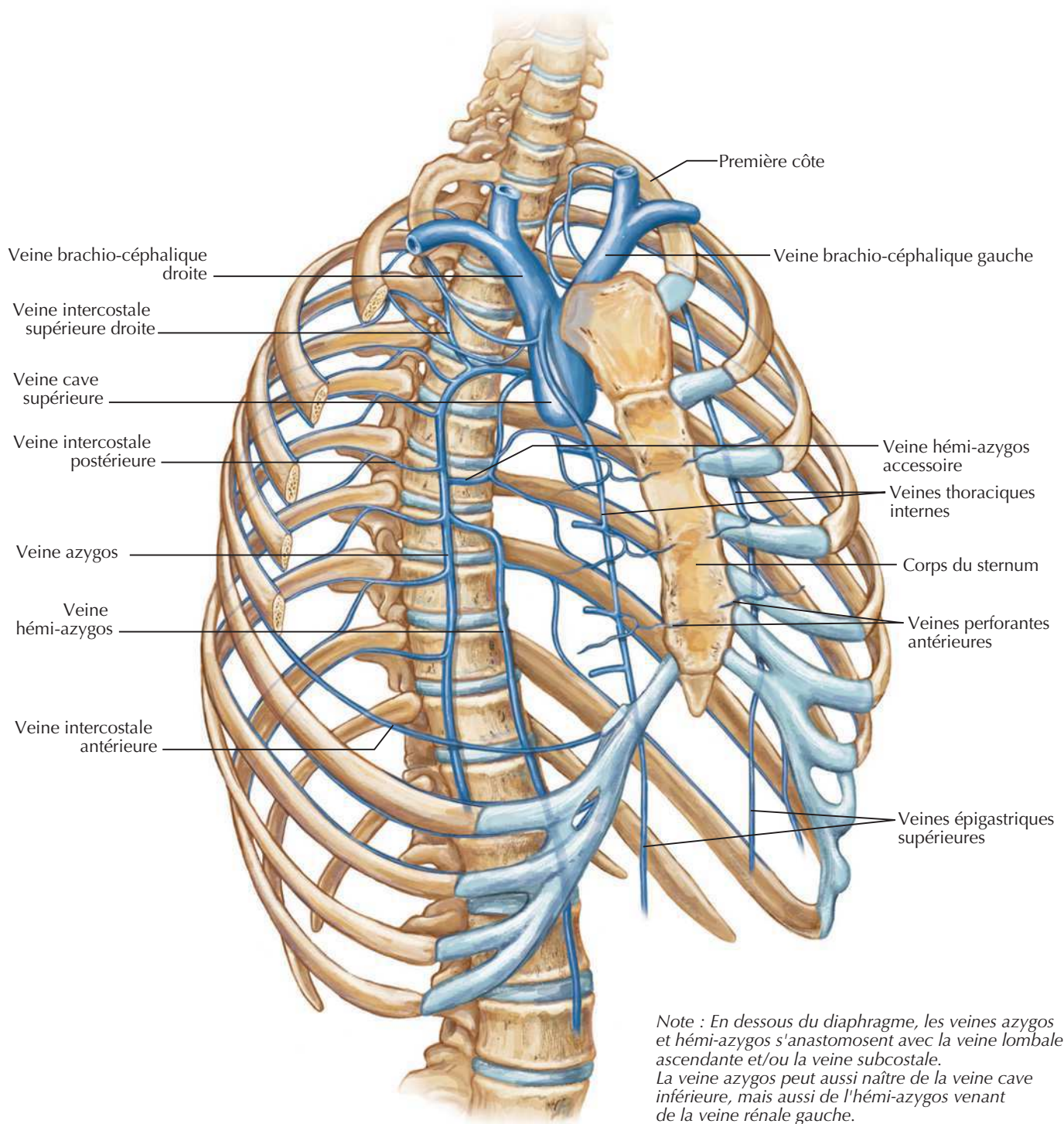


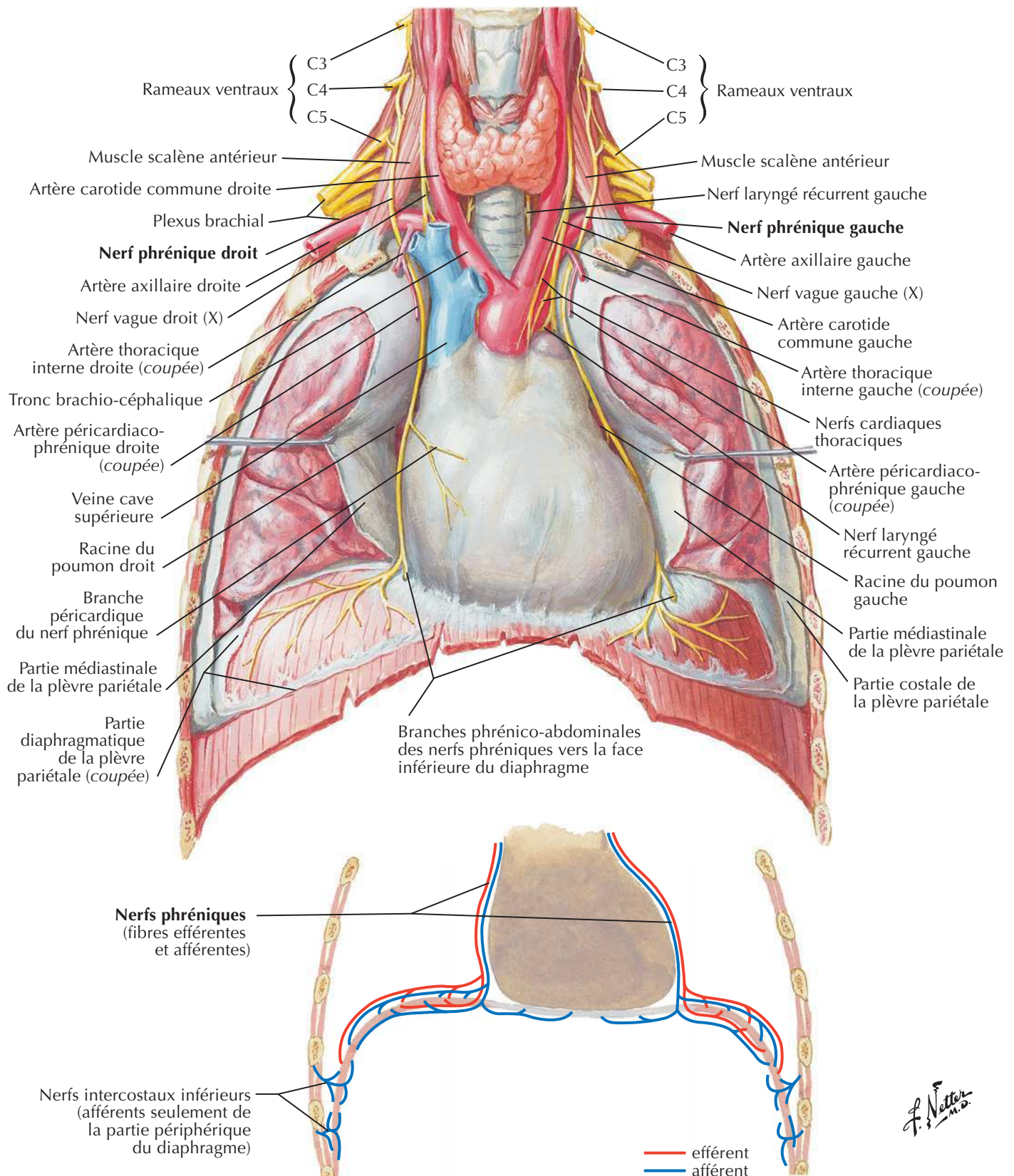
F. Netter M.D.

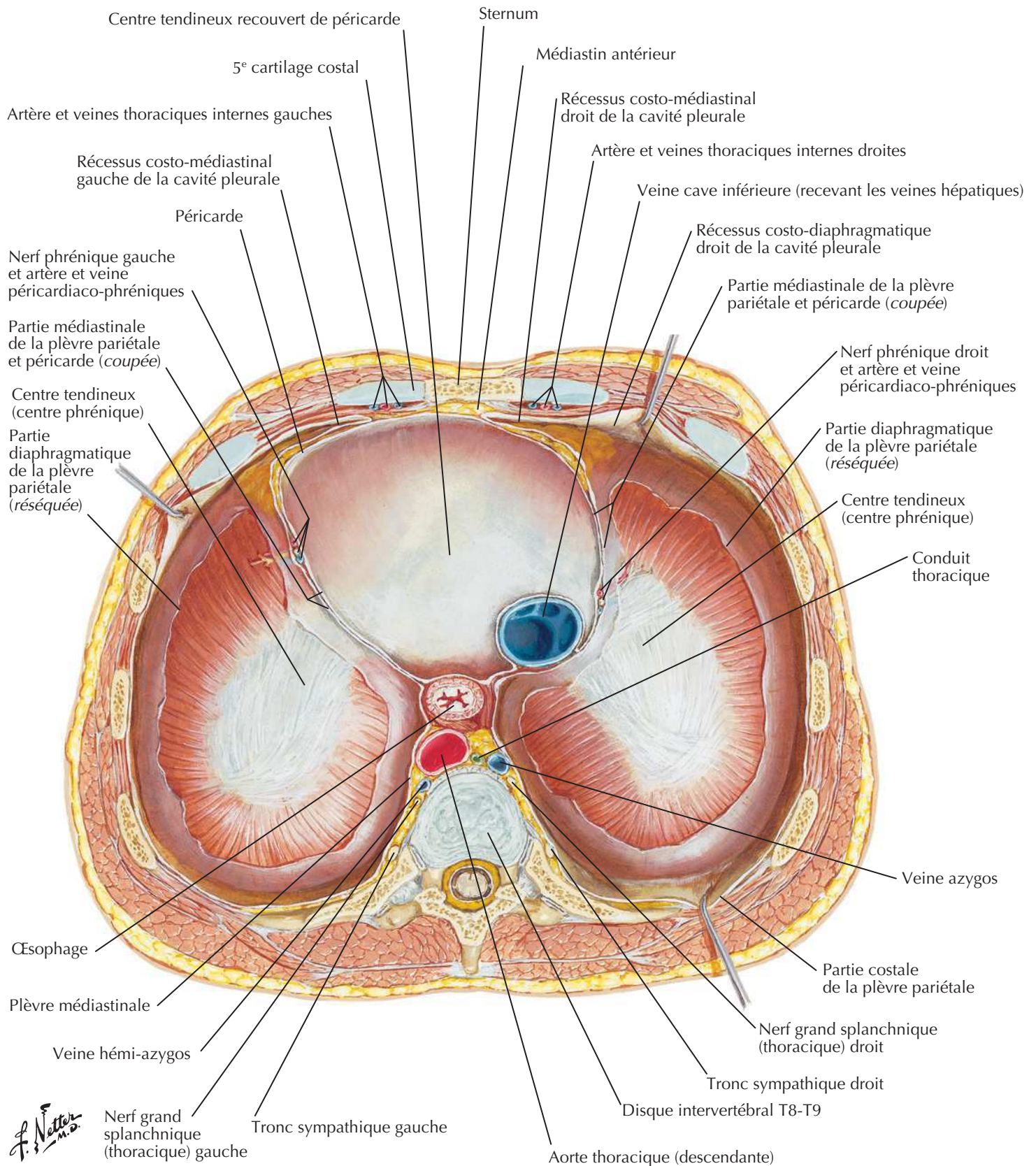
Paroi thoracique antérieure : vue interne

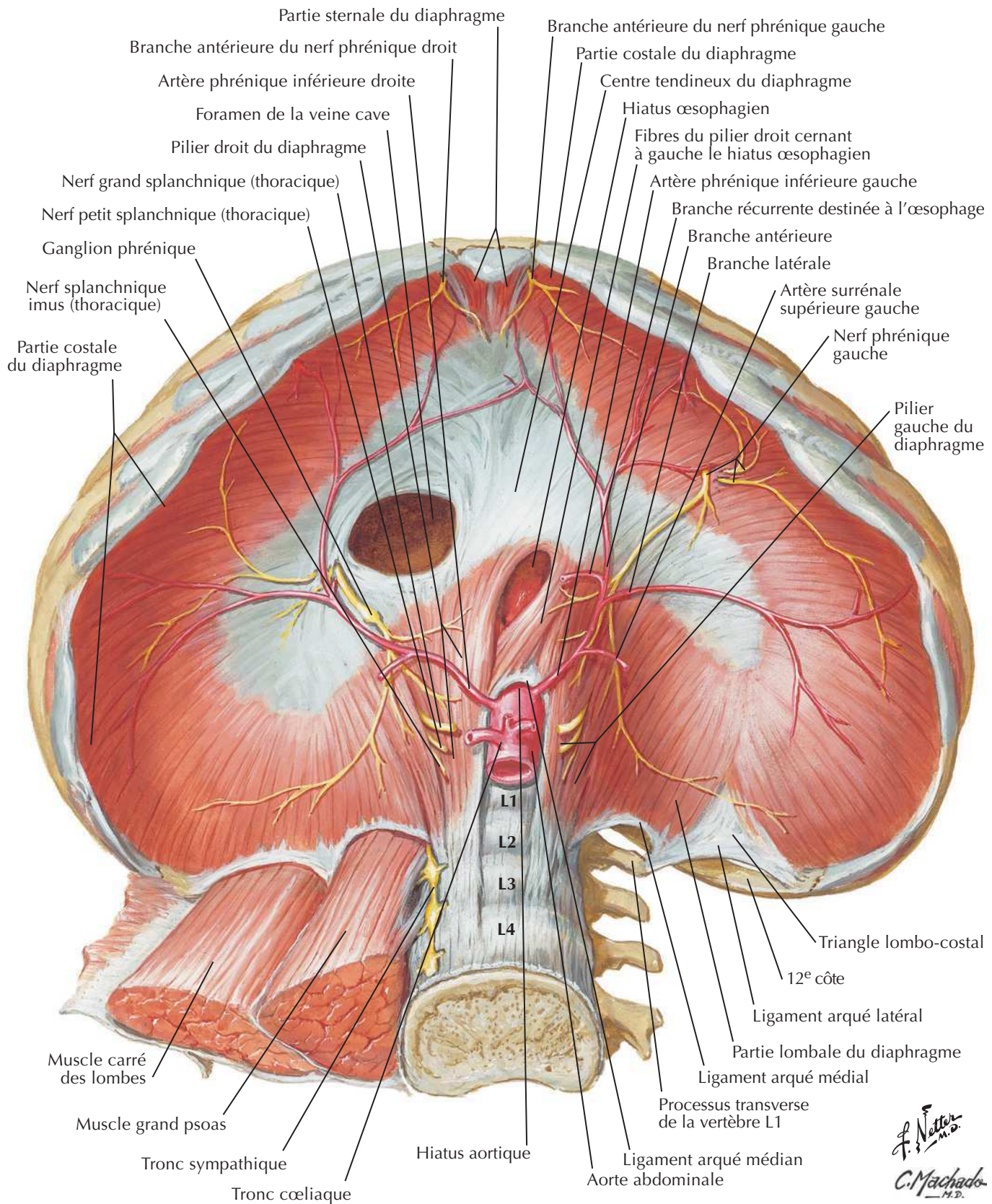
Nerfs et artères intercostaux

Voir aussi **Planches 254, 262**

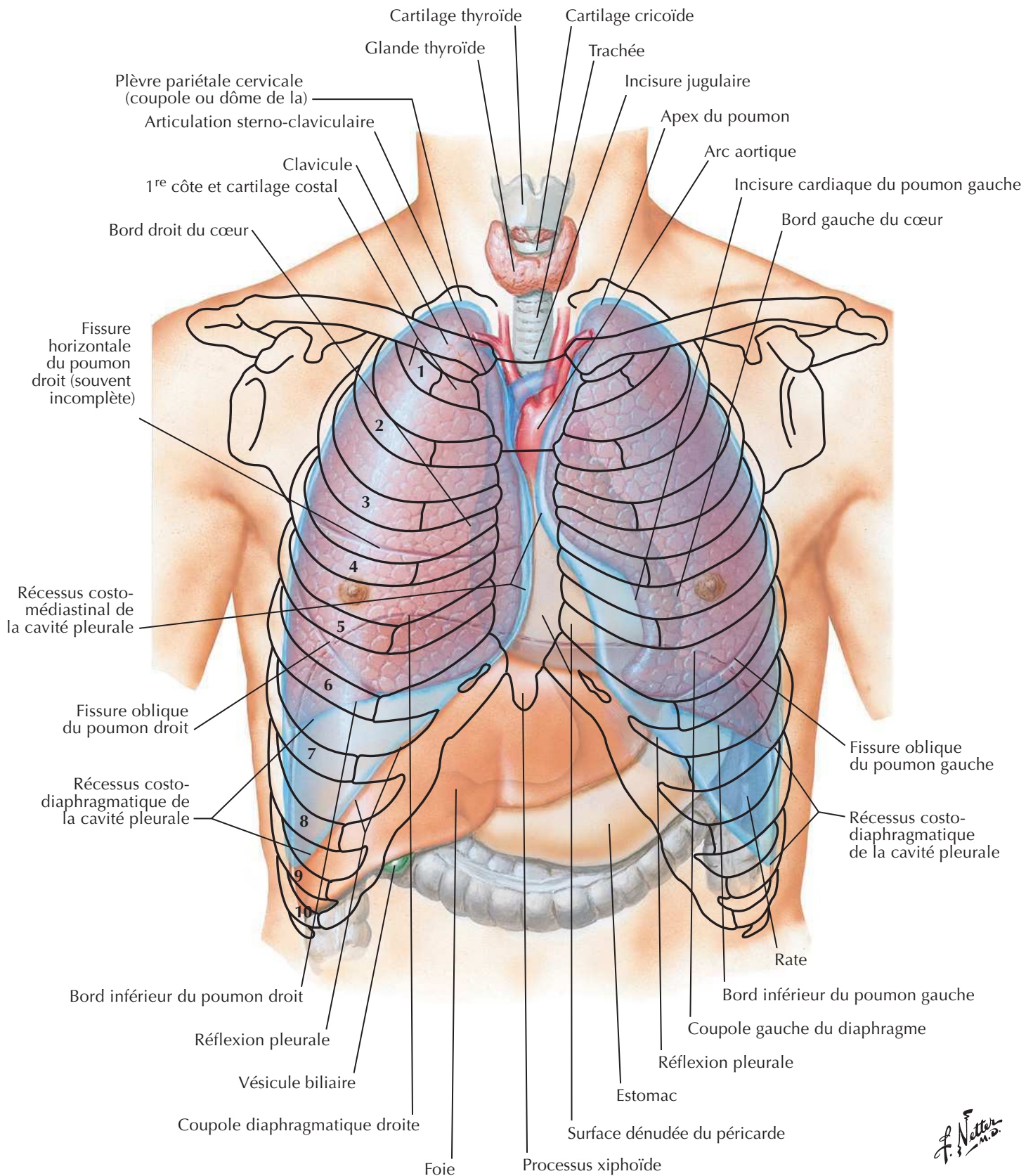
Veines de la paroi thoracique interneVoir aussi **Planches 187, 227, 252**

Nerf phréniqueVoir aussi **Planches 32, 76**

Diaphragme : face thoraciqueVoir aussi **Planche 229**

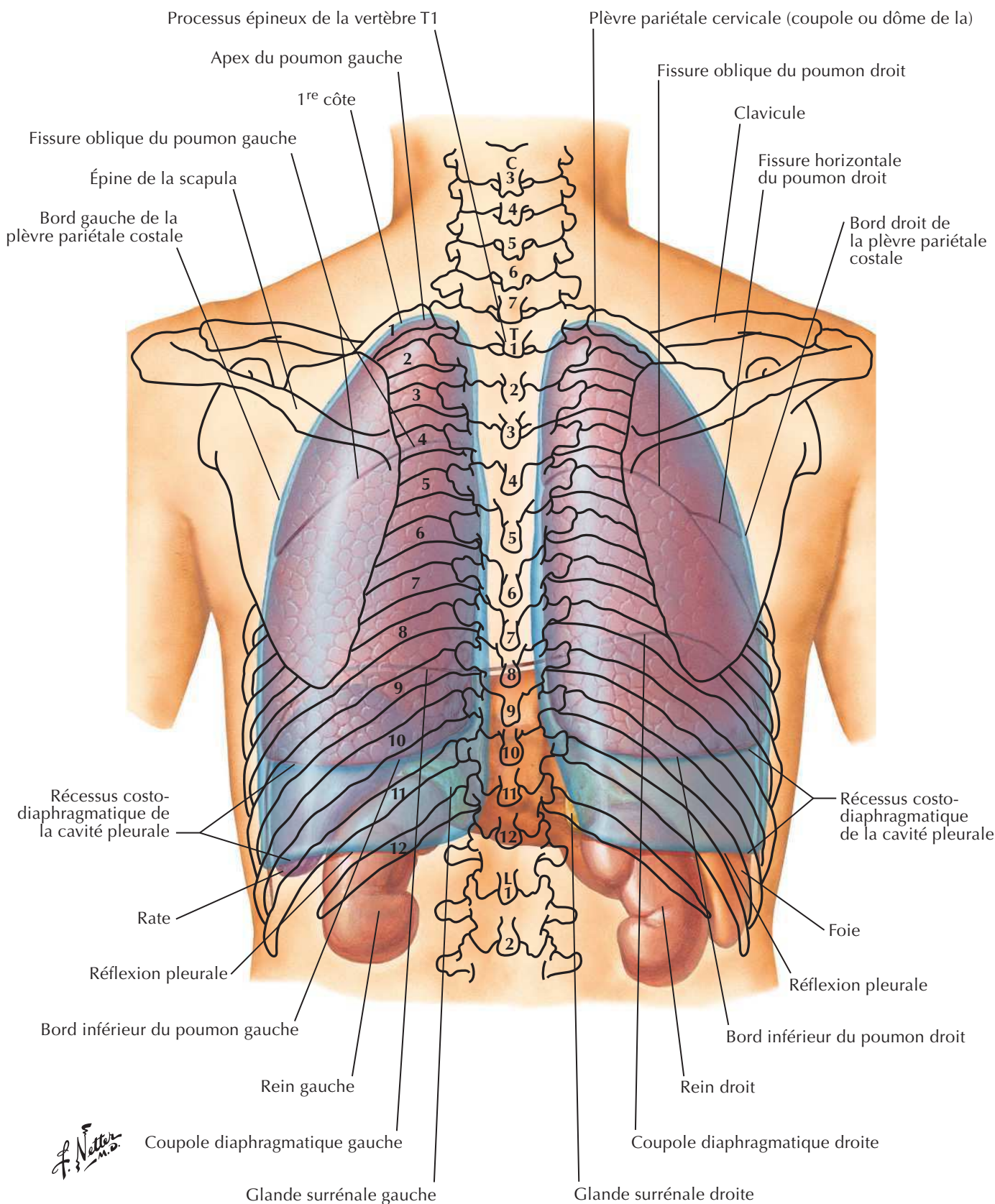
Diaphragme : face abdominaleVoir aussi **Planches 258, 259**

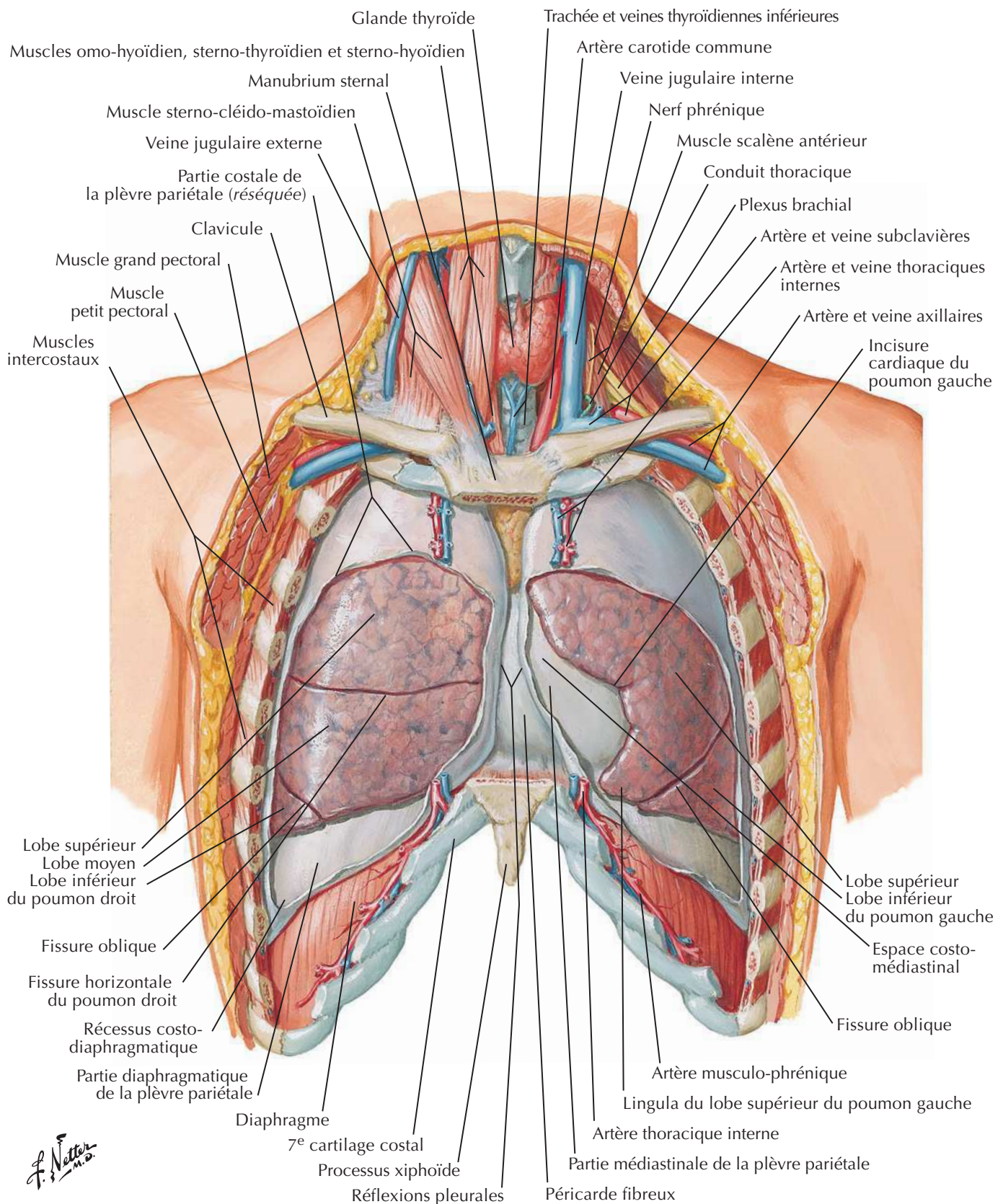
Topographie des poumons : vue antérieure



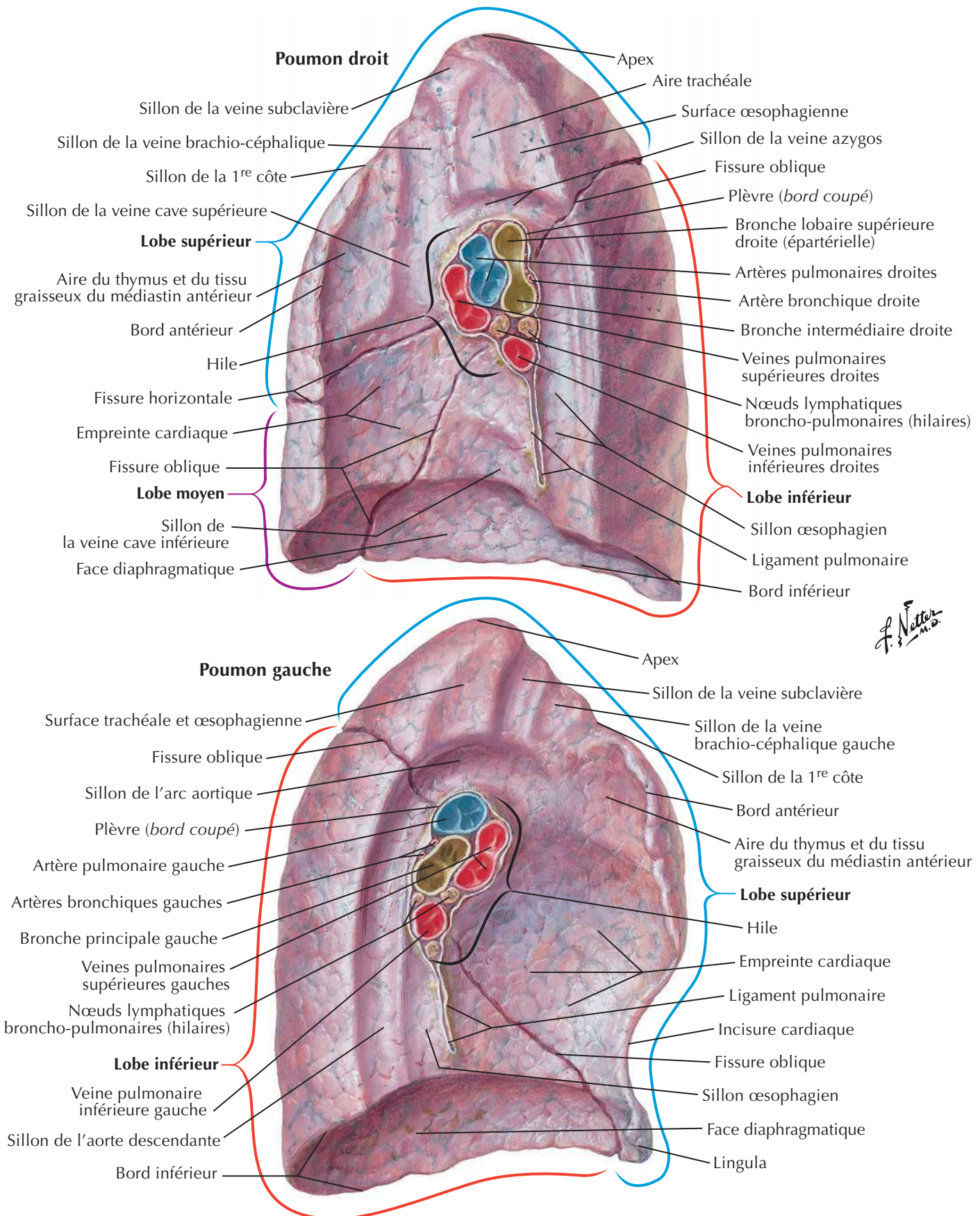
F. Netter M.D.

Topographie des poumons : vue postérieure

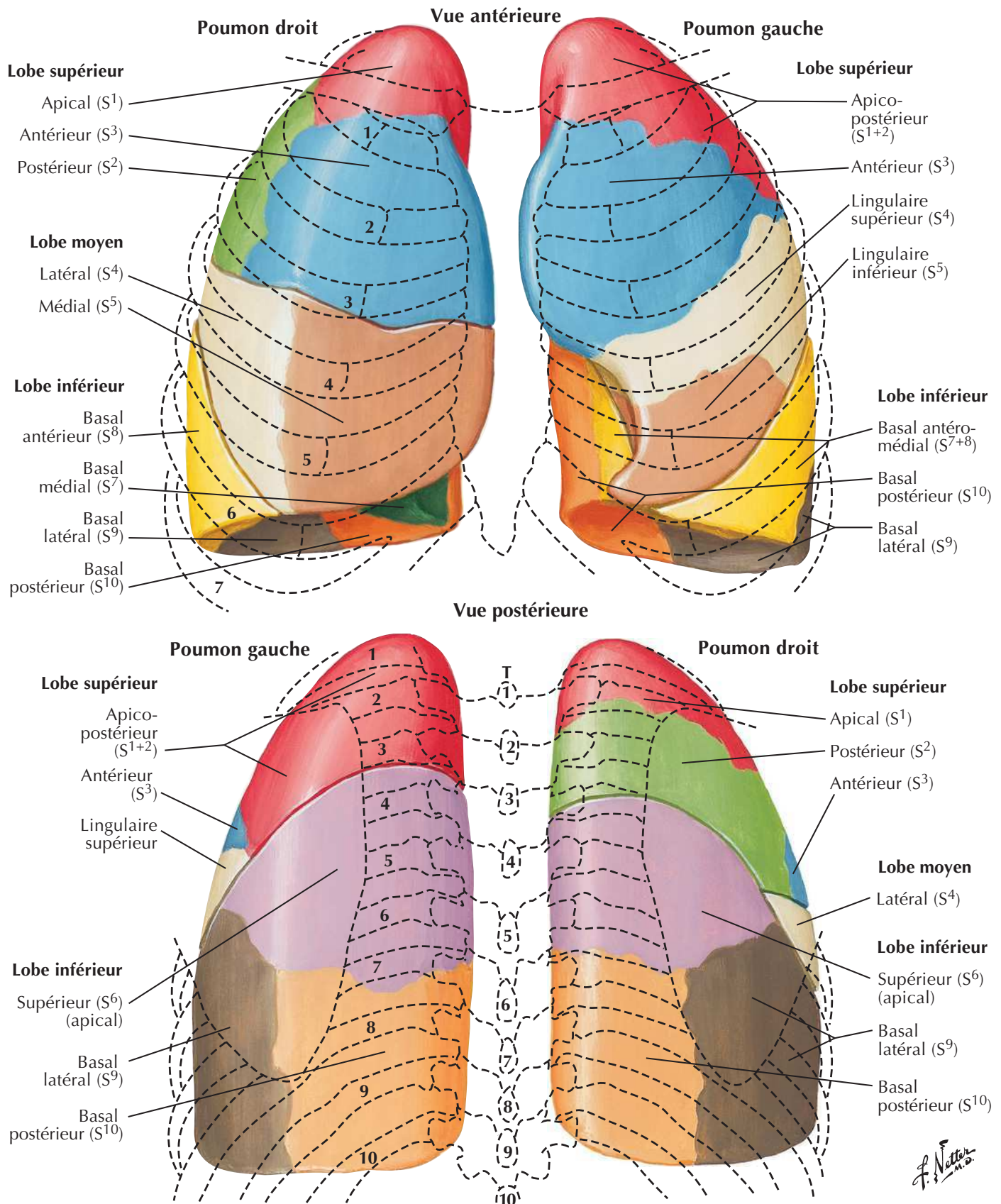


Poumons *in situ* : vue antérieure

Poumons : vues médiales



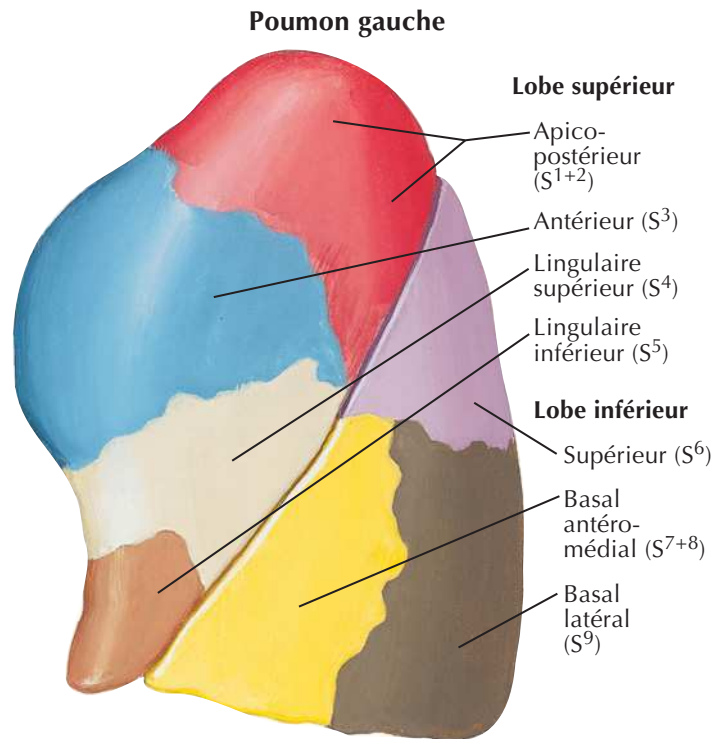
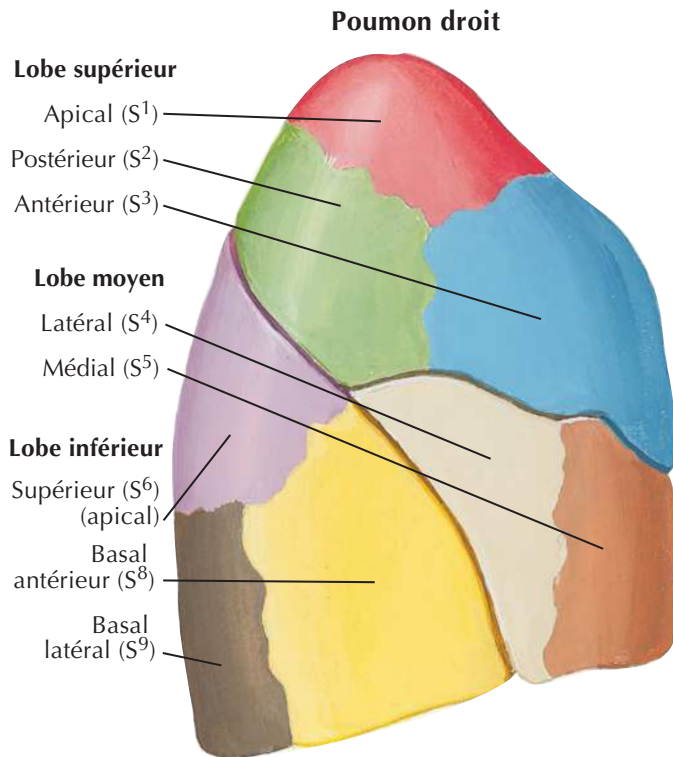
Segments broncho-pulmonaires



Segments broncho-pulmonaires (suite)

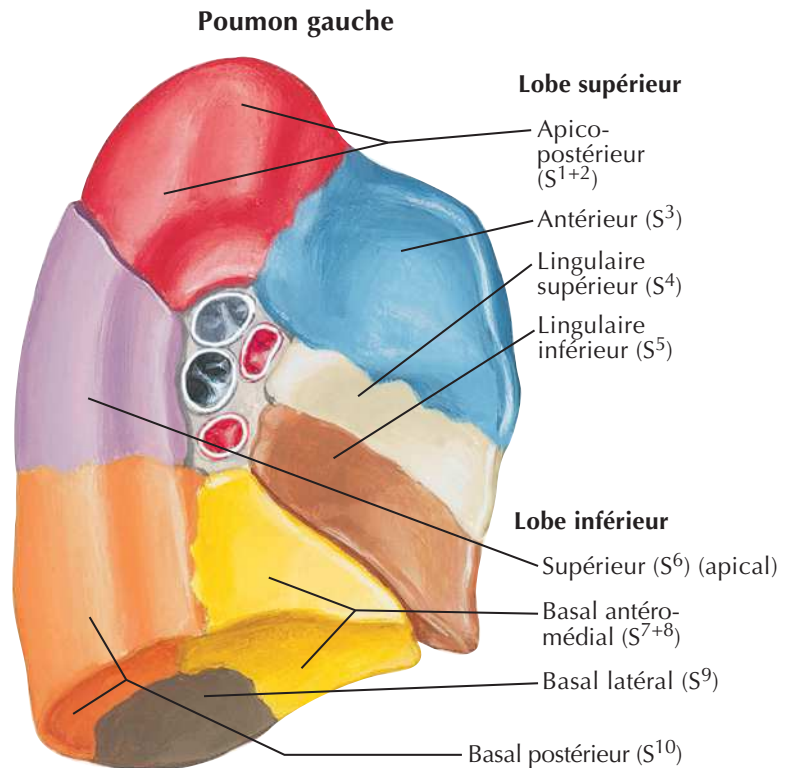
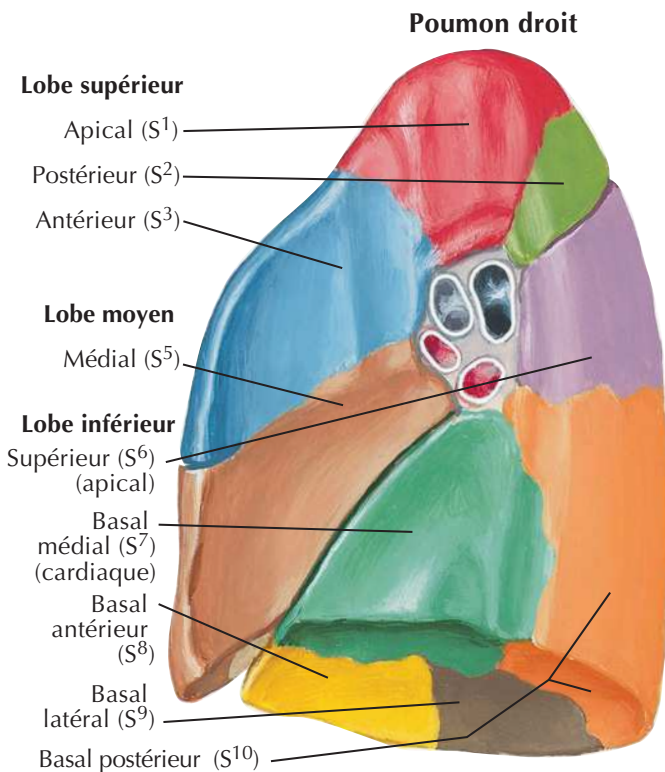


Vues latérales



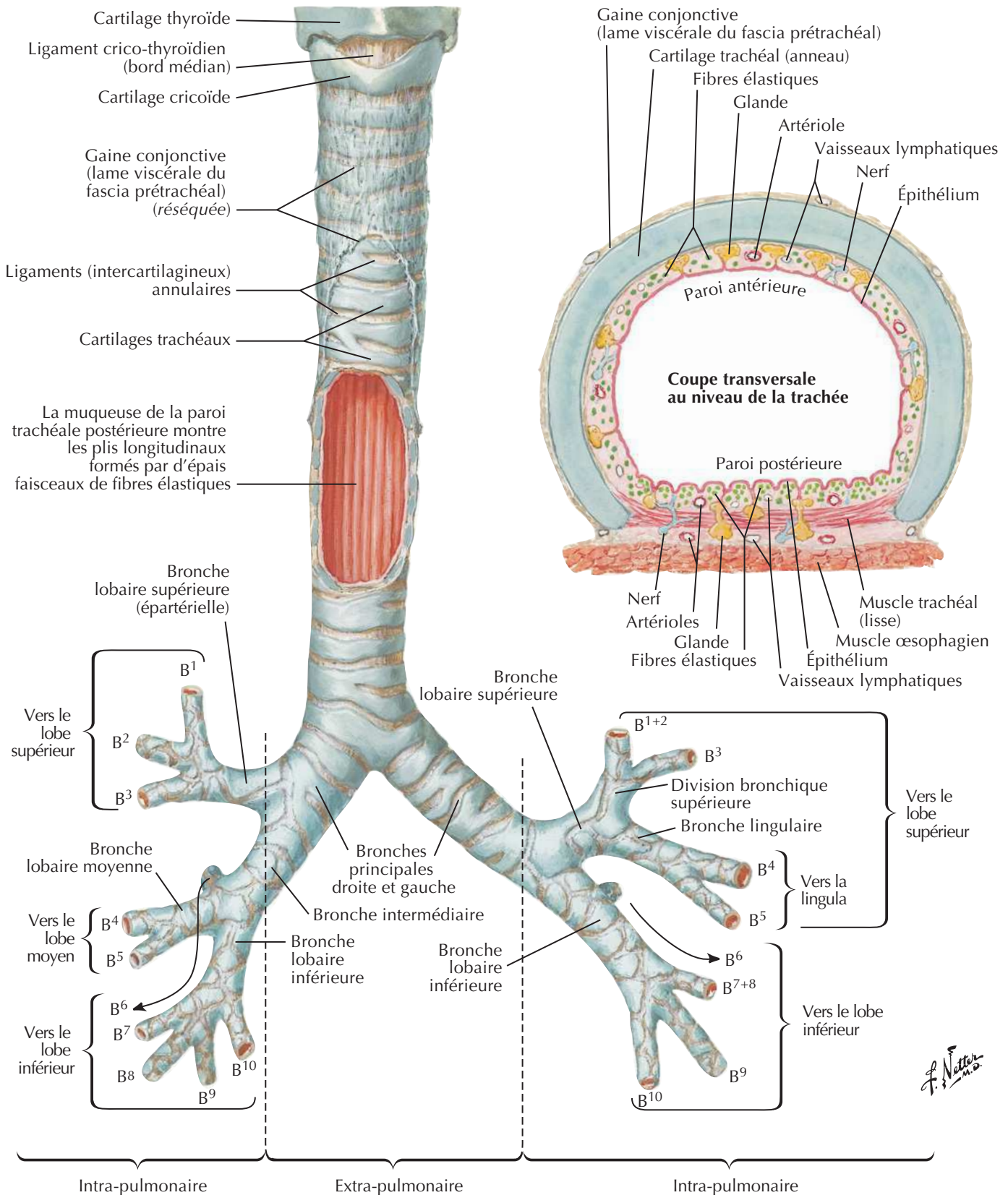
F. Netter M.D.

Vues médiales



Trachée et bronches principales

Voir aussi **Planches 70, 204, 207**

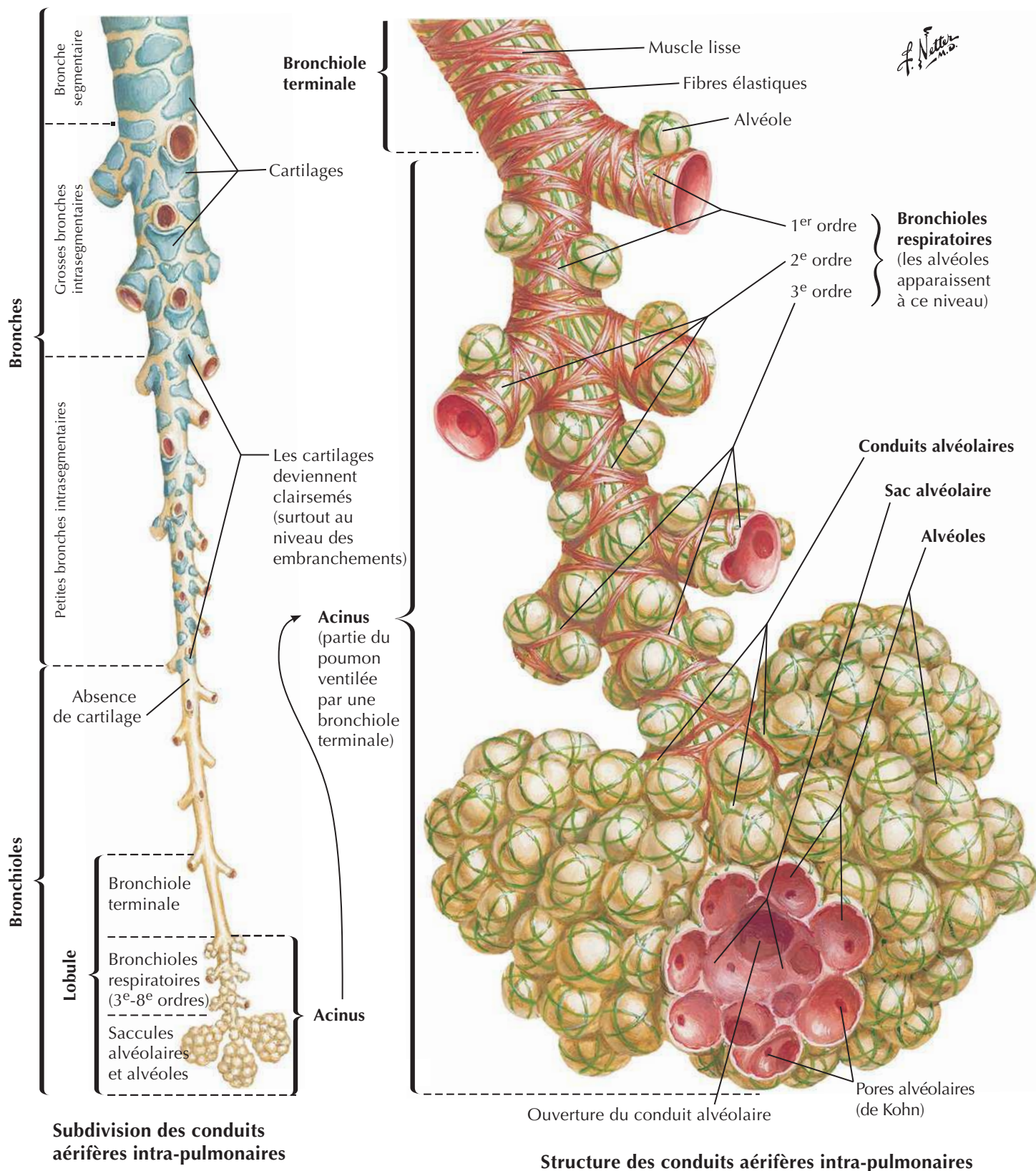


This anatomical illustration shows a lateral view of the right shoulder joint. The humerus is positioned vertically, and the scapula is visible at the top. The deltoid muscle is prominent on the lateral side of the humerus. The joint capsule and ligaments are also depicted.

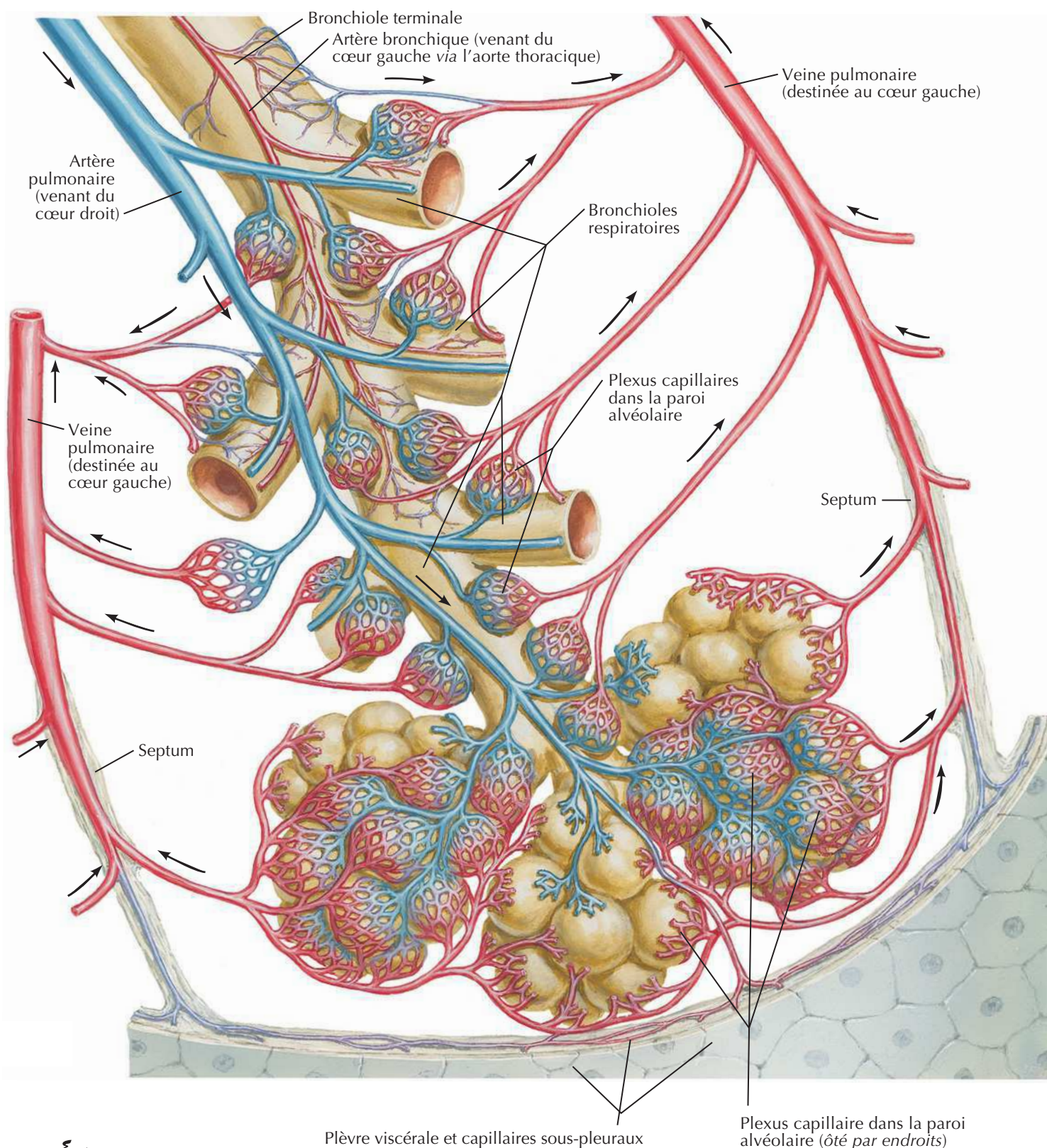


sont associées à B⁷ et B⁸. Les sous-segments, ou de 4^e ordre, sont indiqués par addition des lettres a, b ou c pour chaque branche supplémentaire. Les bronches de 5^e ordre sont désignées par les lettres i (antérieur) ou ii (postérieur), et celles de 6^e ordre par les lettres grecques α ou β . De nombreux textes utilisent plutôt des chiffres (comme le propose Boyden) pour les bronches segmentaires. Les variations du modèle bronchique type montré ici sont communes, surtout dans les voies aériennes périphériques.

Voies aérifères intra-pulmonaires : schéma



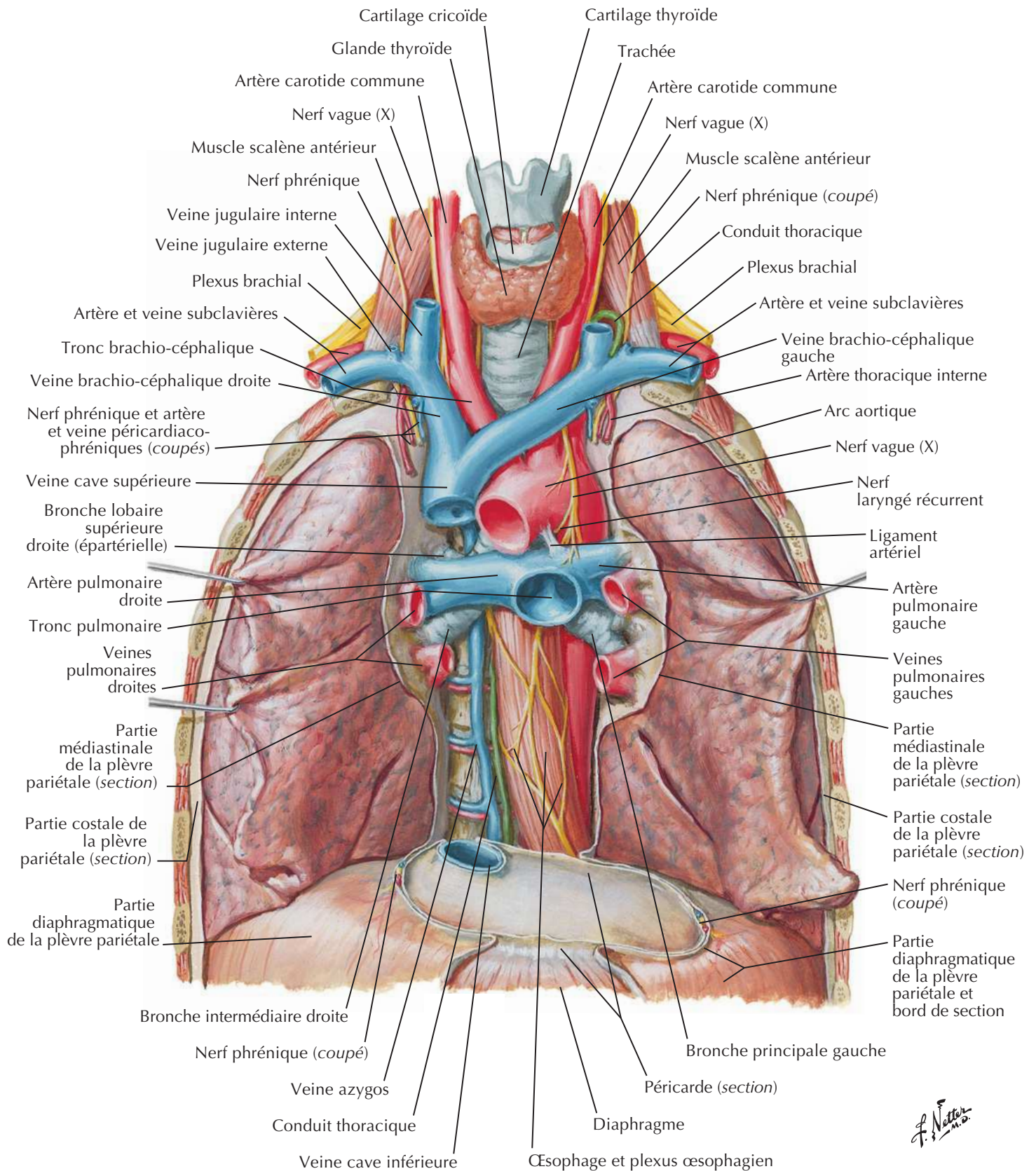
Circulation sanguine intra-pulmonaire : schéma

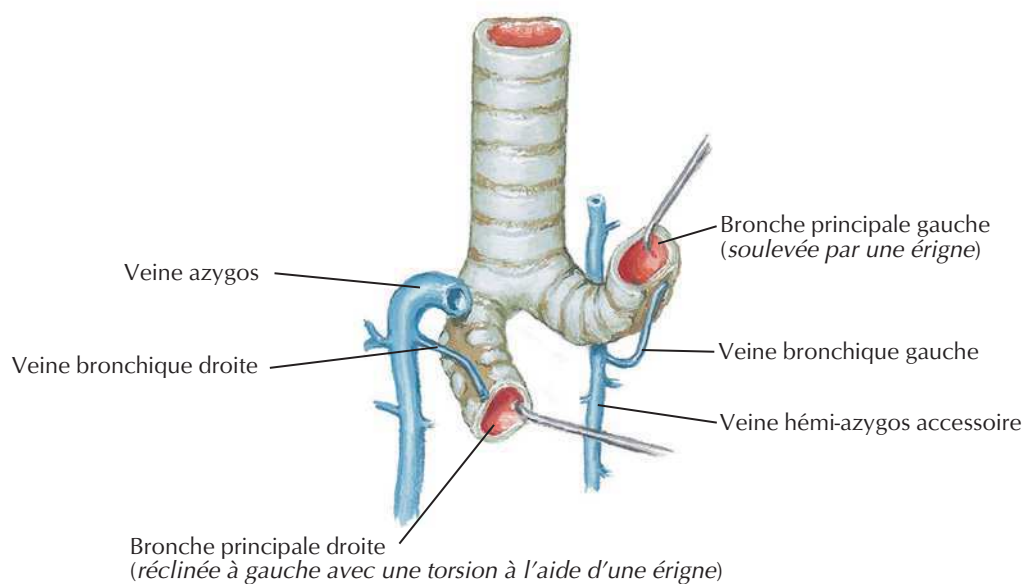
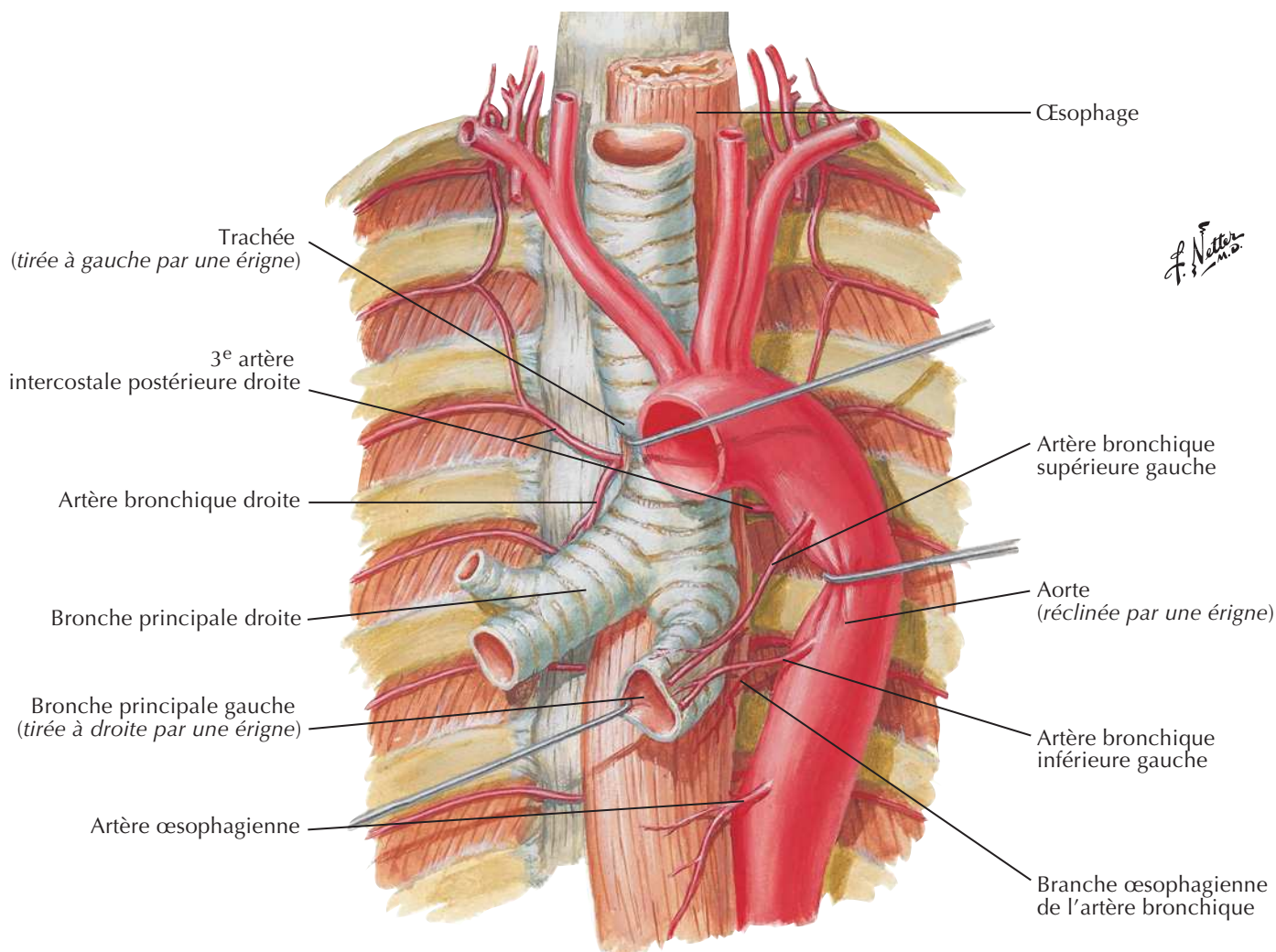


F. Netter M.D.

Note : Les artères pulmonaires et leurs branches se distribuent segmentairement avec les bronches. Les veines pulmonaires et leurs affluents ont un drainage intersegmentaire.

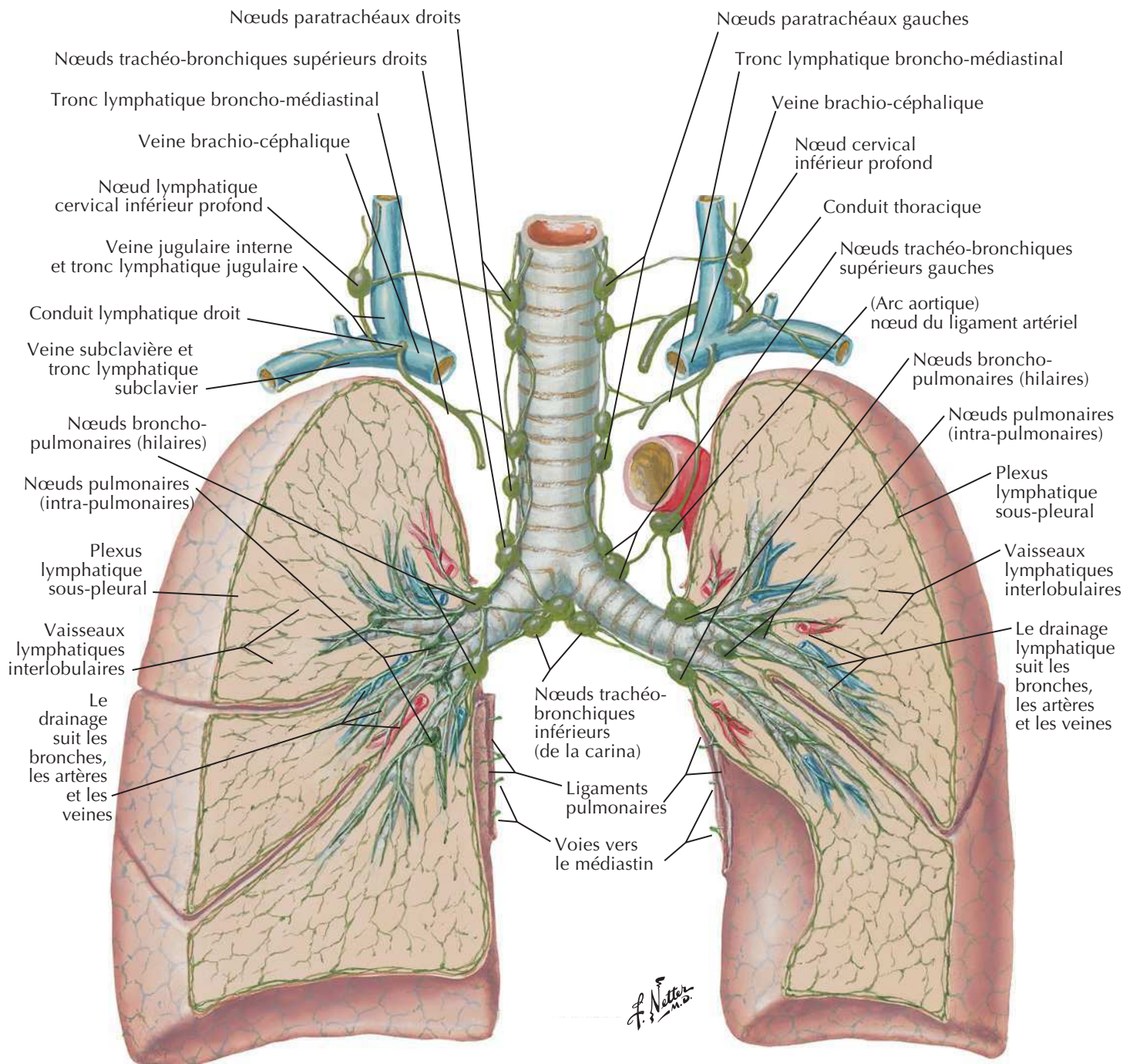
Gros vaisseaux du médiastin supérieur





Vaisseaux et nœuds lymphatiques du poumon

Voir aussi Planches 74, 235

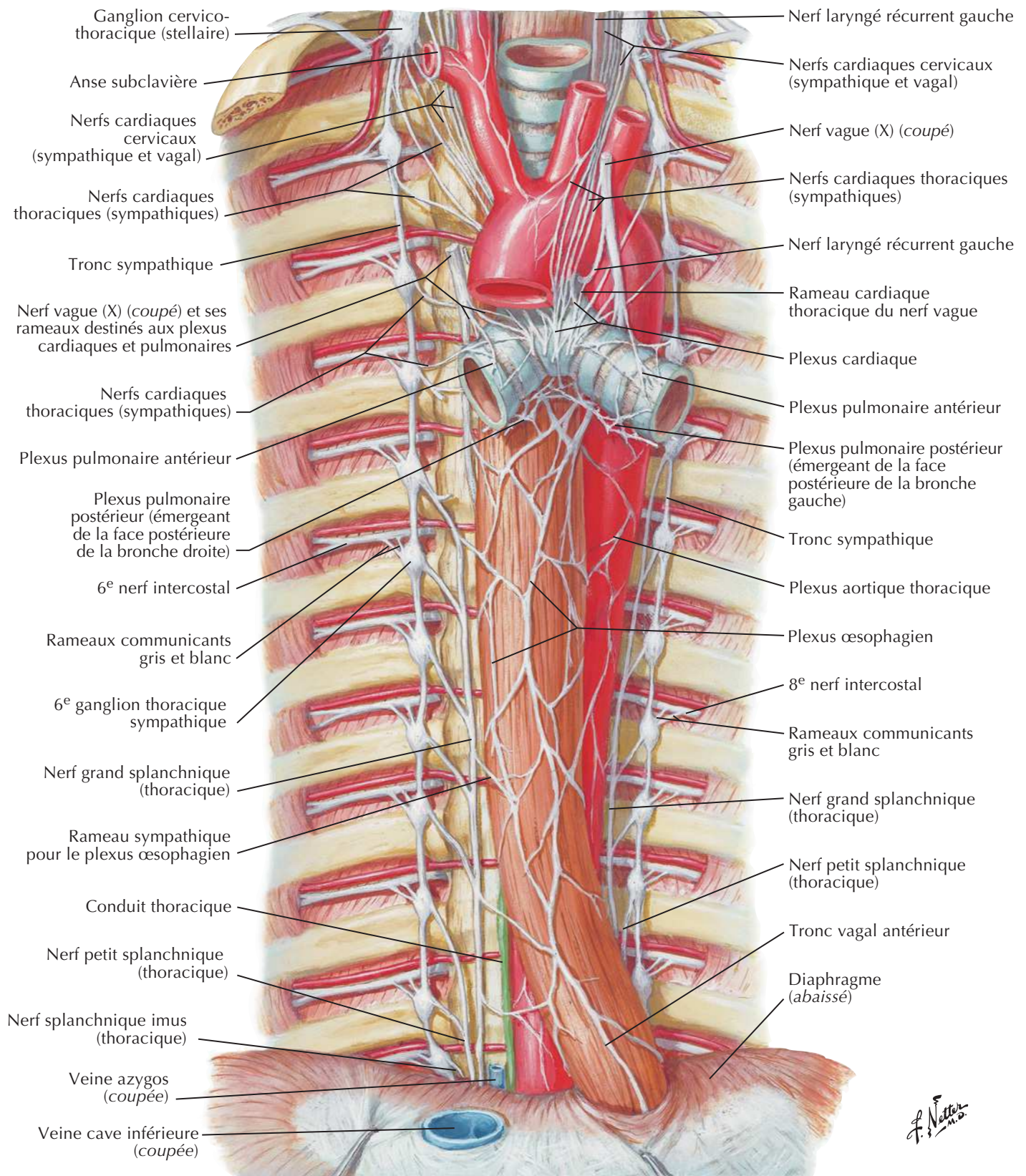


Voies de drainage lymphatique

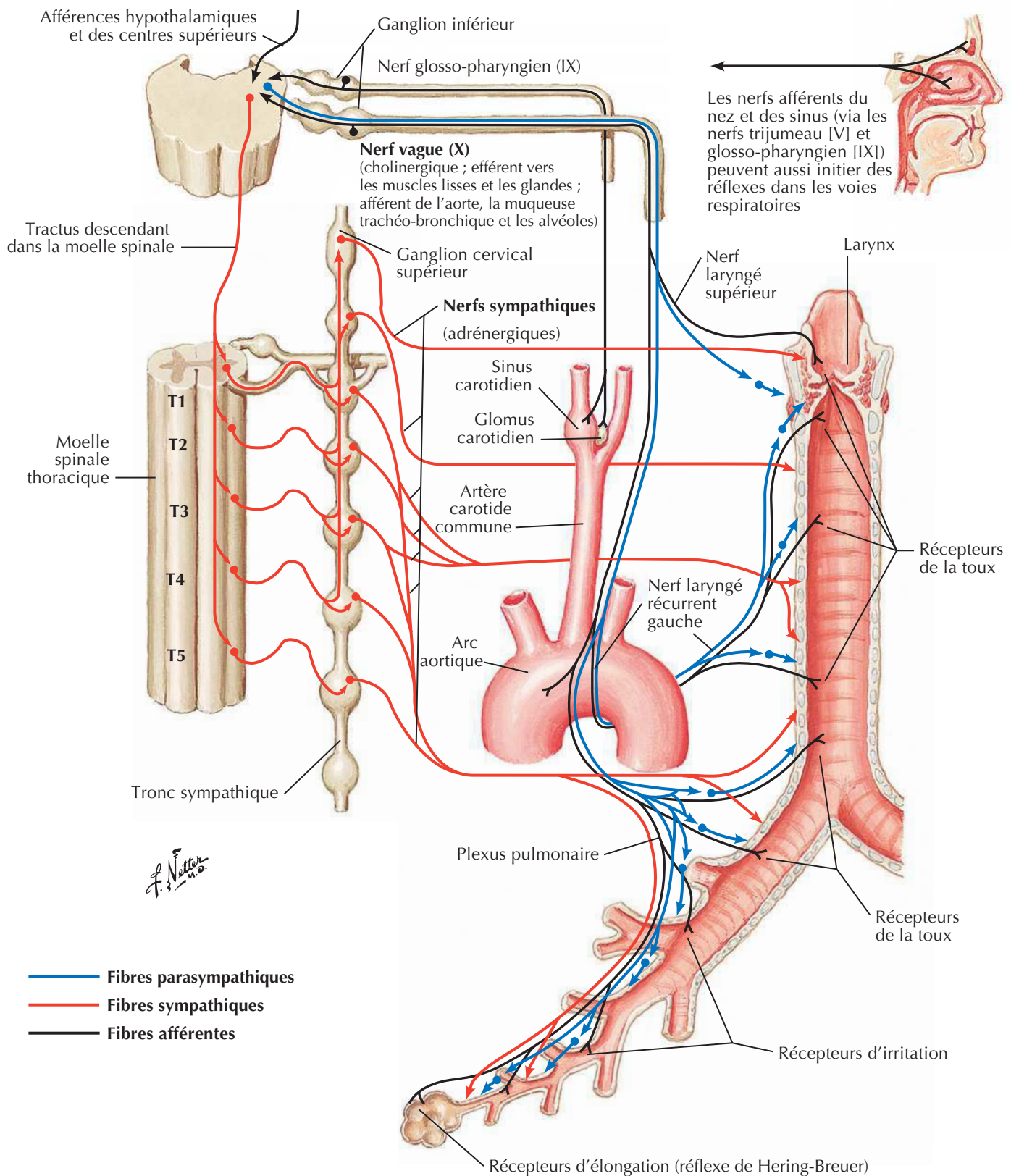
Poumon droit : tous les lobes se drainent dans les nœuds intra-pulmonaires et broncho-pulmonaires (hilaires), puis dans les nœuds trachéo-bronchiques inférieurs (de la carina), les nœuds trachéo-bronchiques supérieurs droits et les nœuds paratrachéaux droits, sur le trajet de la veine brachio-céphalique via le tronc lymphatique broncho-médiastinal et/ou le nœud cervical profond inférieur (scalène).

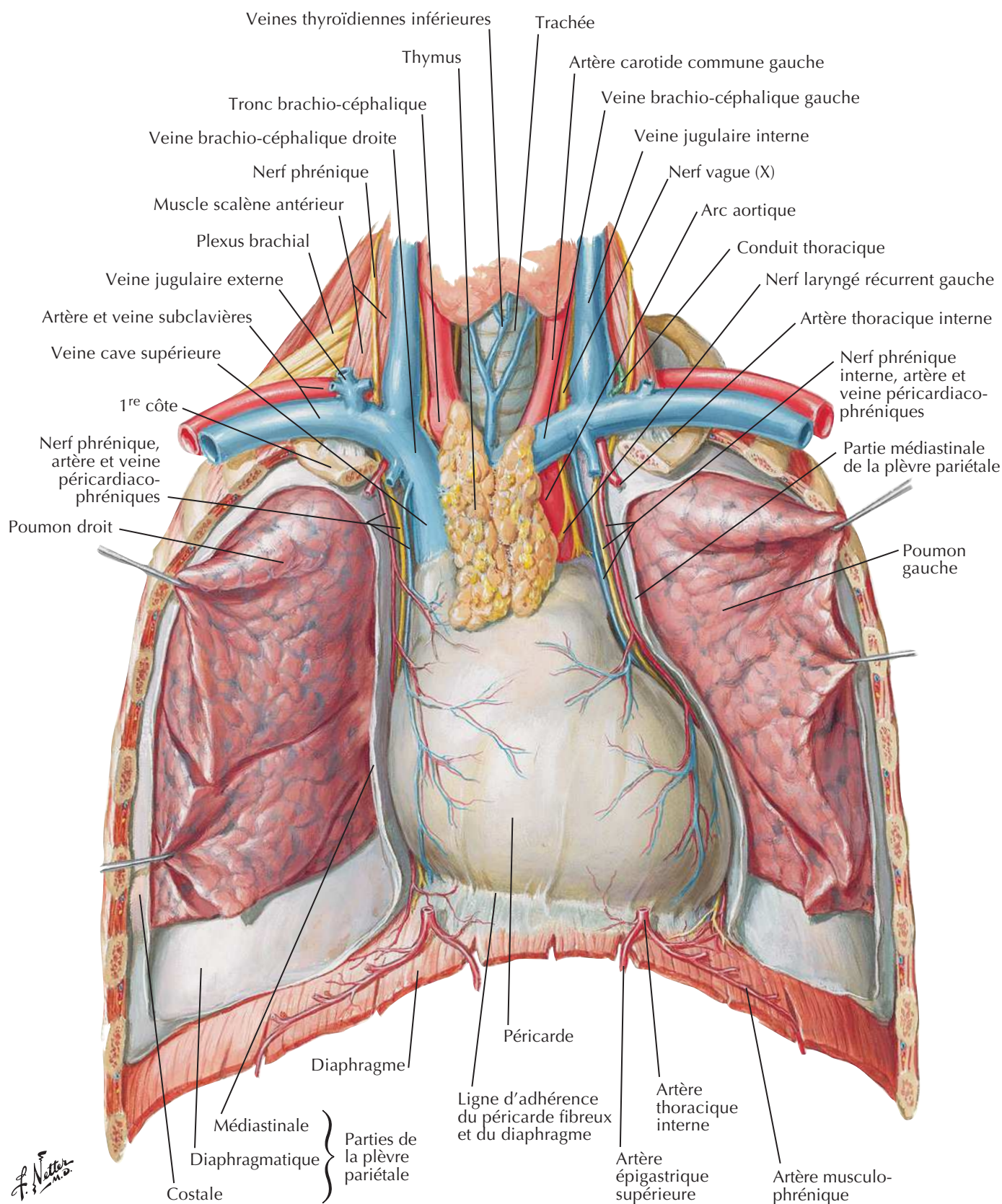
Poumon gauche : Le lobe supérieur se draine dans les nœuds pulmonaires et broncho-pulmonaires (hilaires), les nœuds trachéo-bronchiques inférieurs de la carina, les nœuds trachéo-bronchiques supérieurs gauches, les nœuds paratrachéaux gauches et/ou (arc aortique) le nœud du ligament artériel, puis dans la veine brachio-céphalique via le tronc broncho-médiastinal gauche et le conduit thoracique. Le lobe inférieur gauche se draine aussi dans les nœuds pulmonaires et broncho-pulmonaires (hilaires) et vers les nœuds trachéo-bronchiques inférieurs (de la carina), mais ensuite, souvent dans les nœuds trachéo-bronchiques supérieurs droits, où il suit la même voie que la lymphe issue du poumon droit.

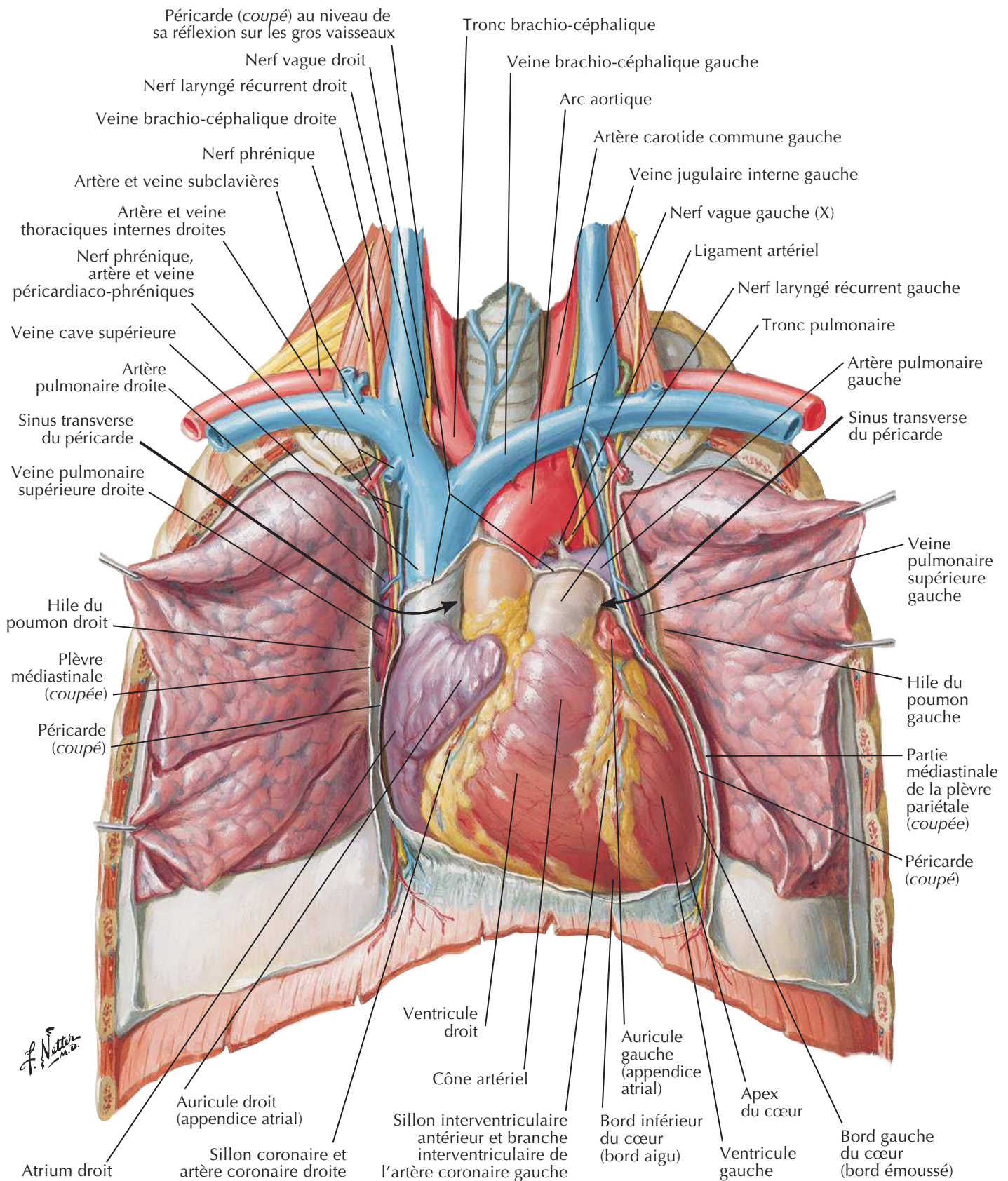
Nerfs autonomes dans le thorax



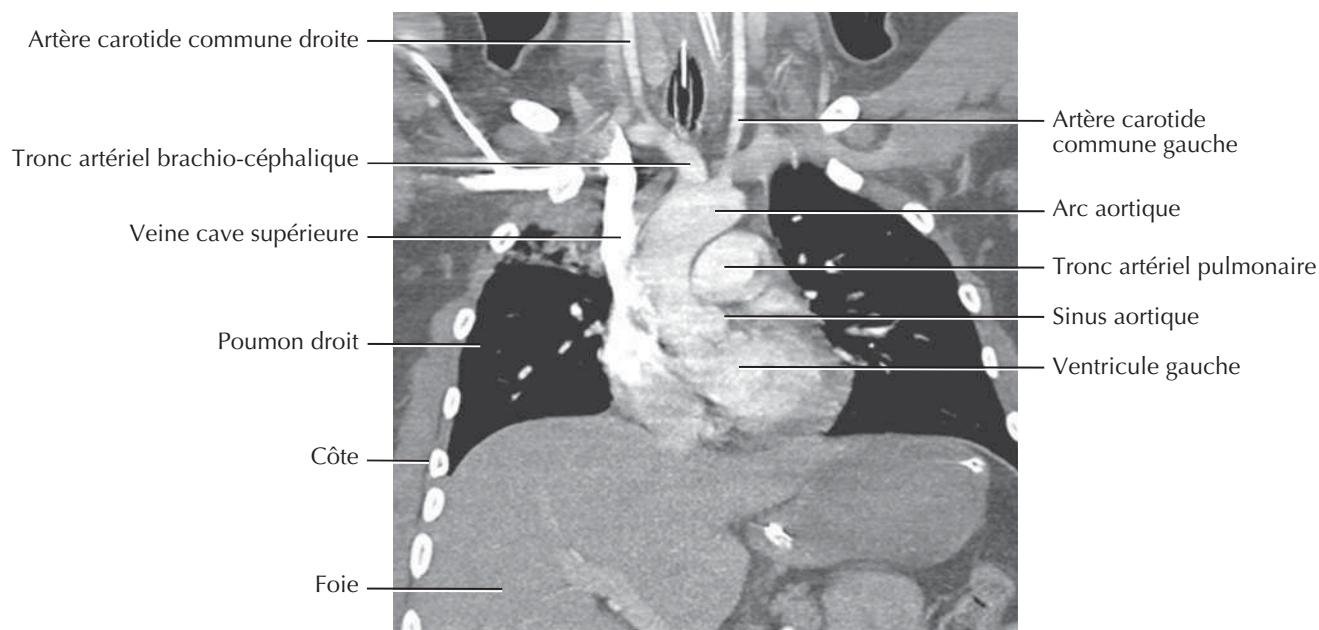
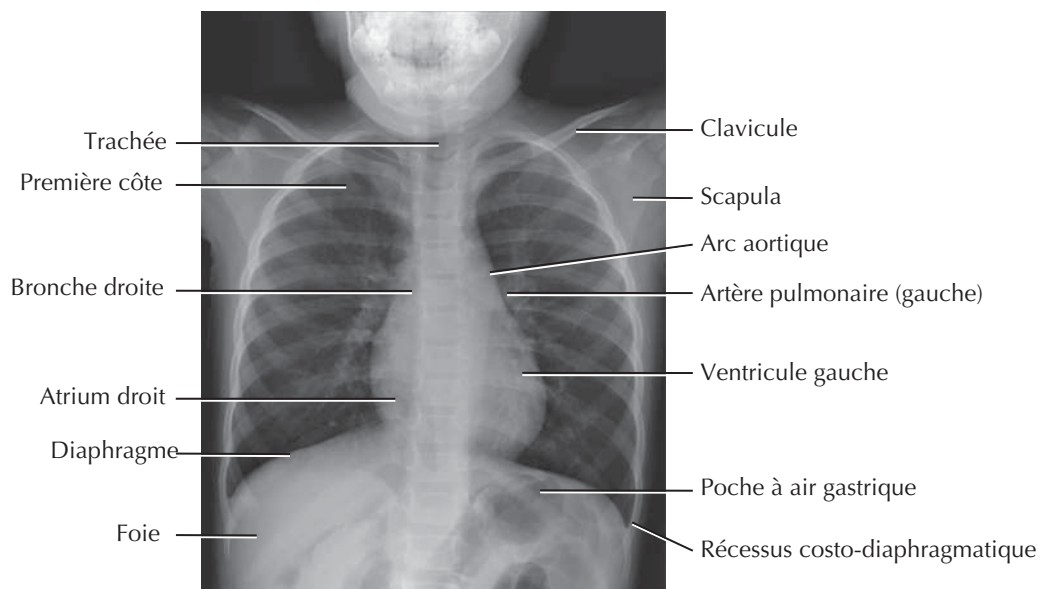
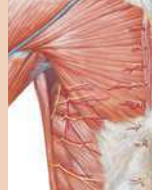Innervation de l'arbre trachéo-bronchique : schéma



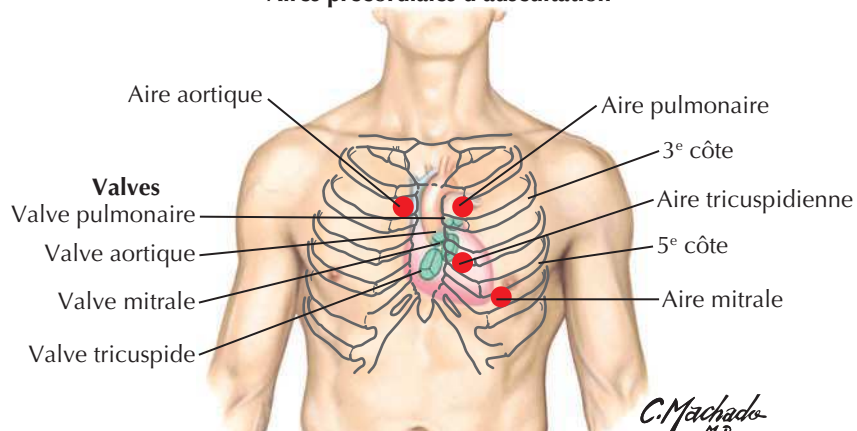


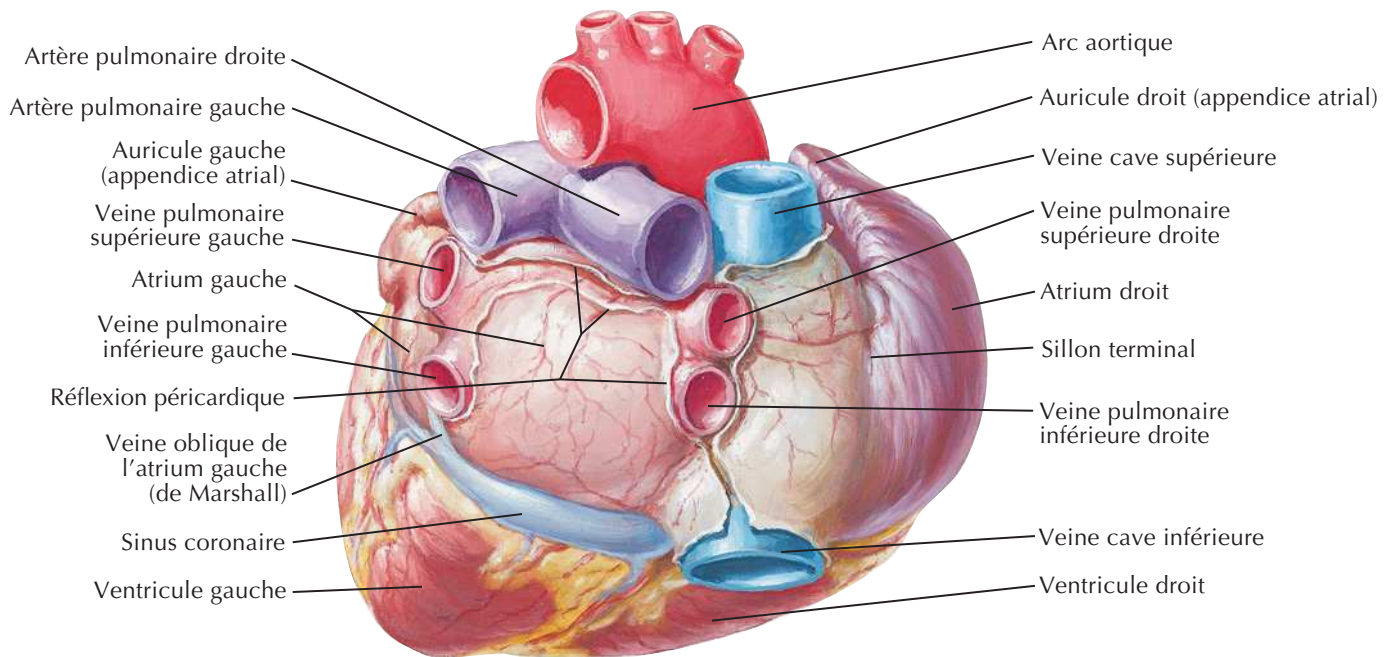
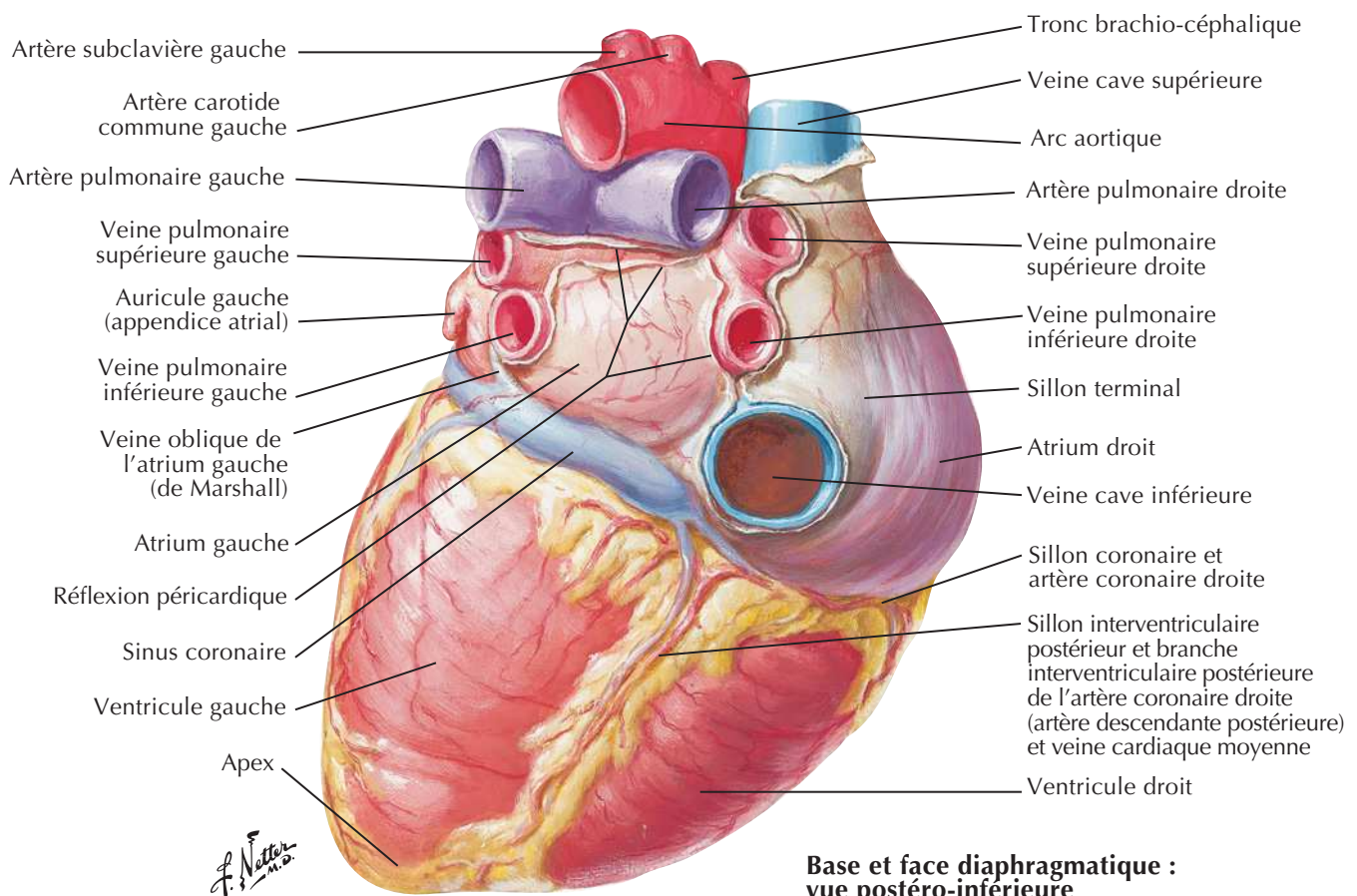
Cœur : vue antérieure

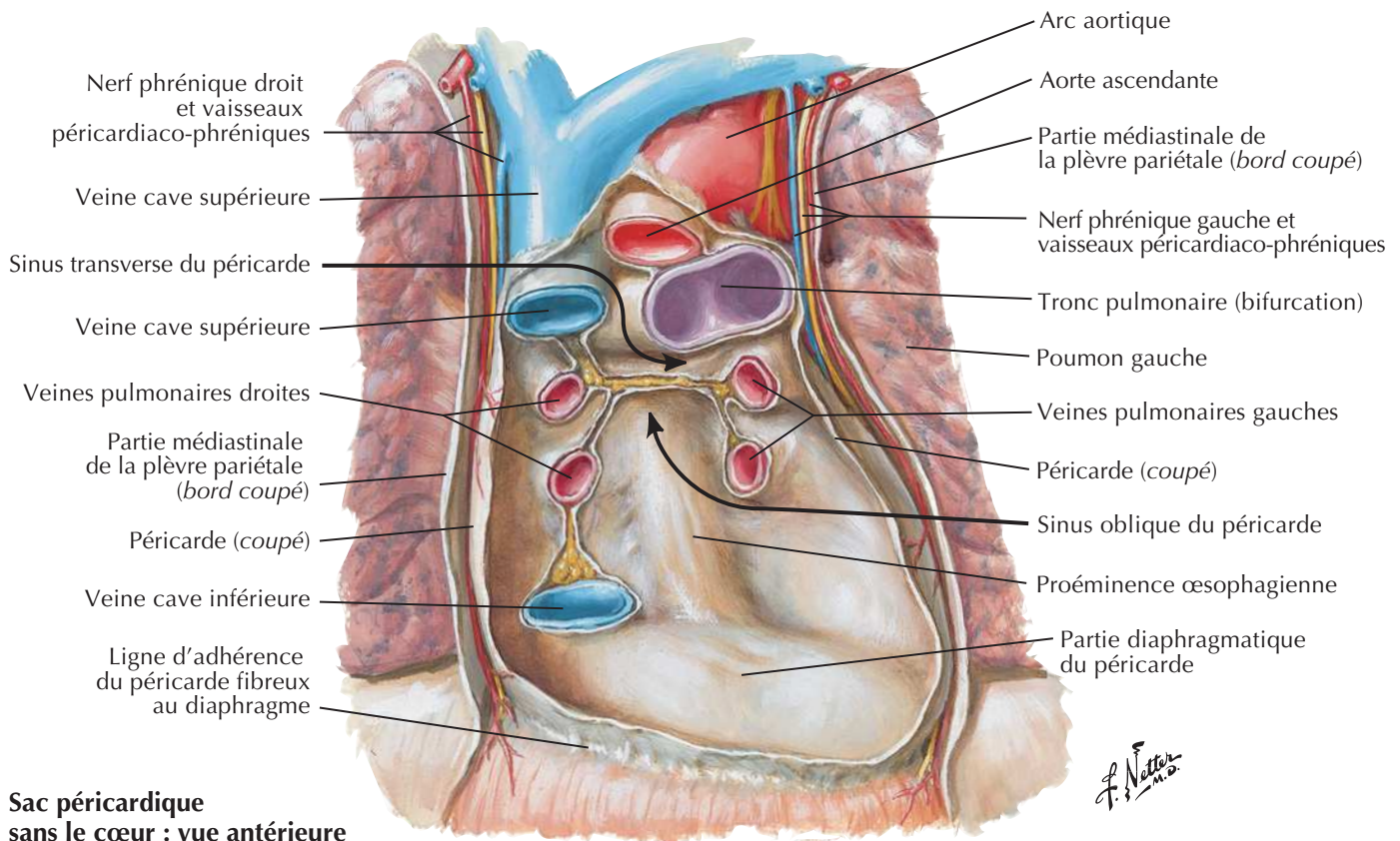
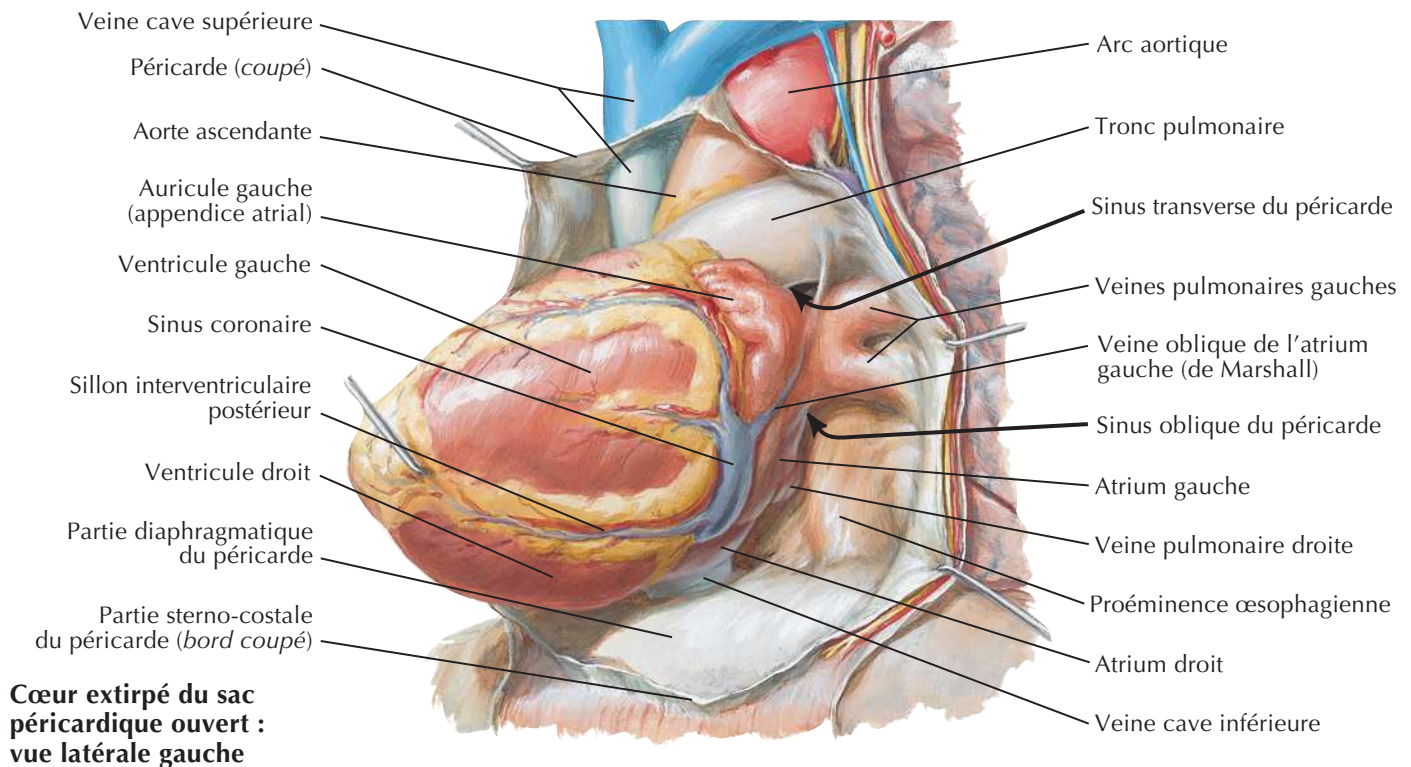
Imagerie du cœur et auscultation cardiaque

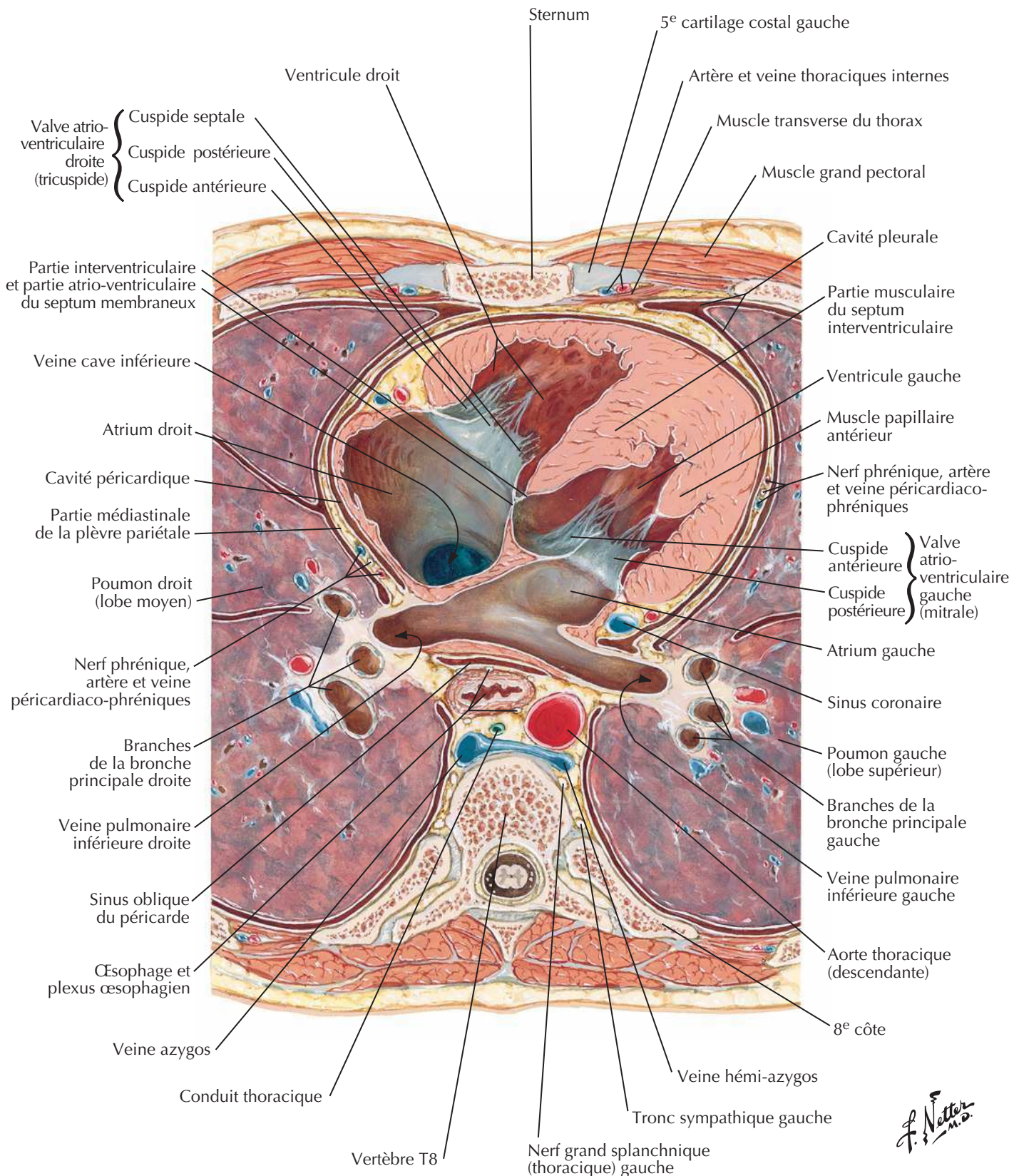


Aires précordiales d'auscultation



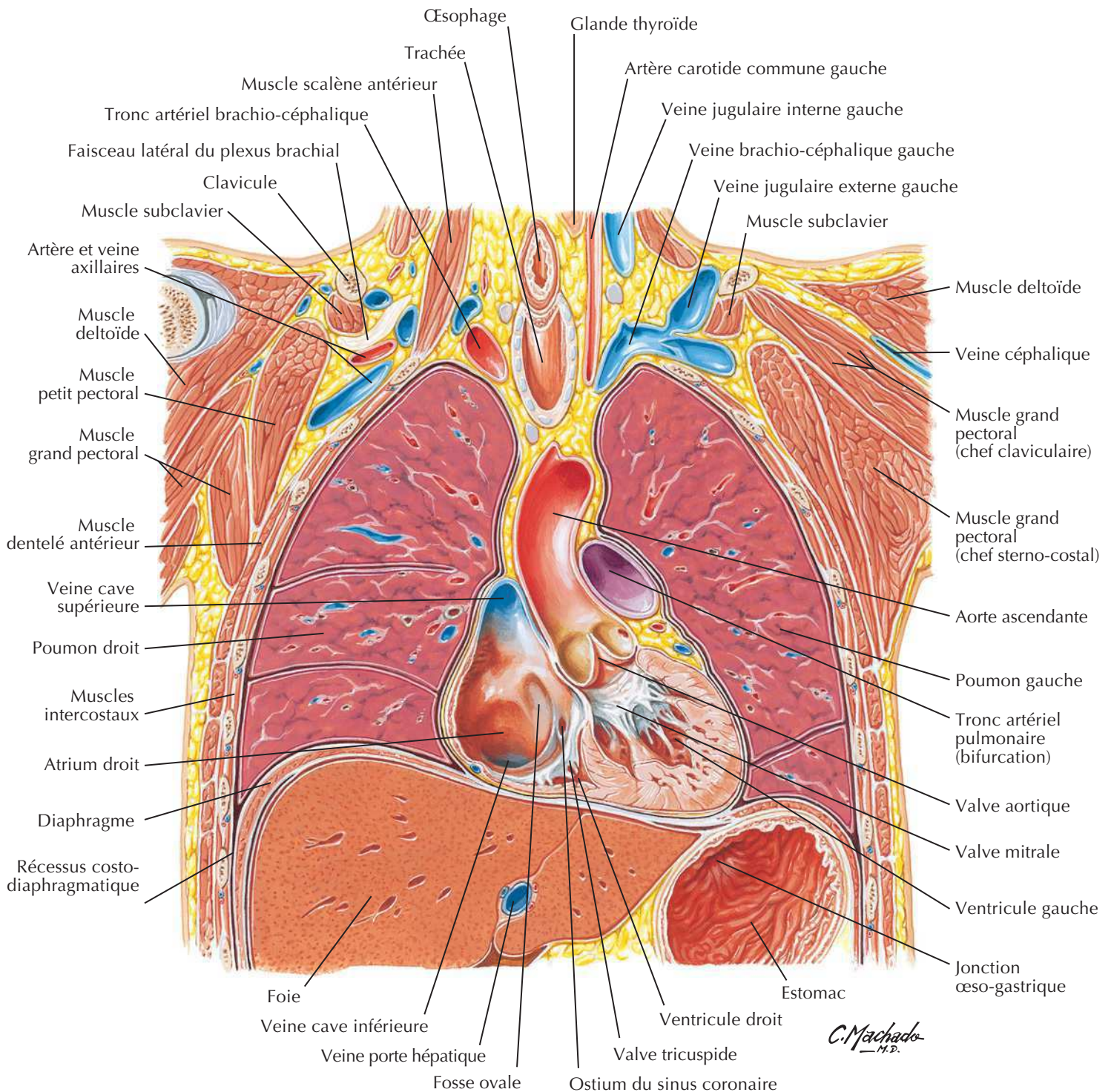
Cœur : base et face diaphragmatique**Base du cœur : vue postérieure****Base et face diaphragmatique :
vue postéro-inférieure**

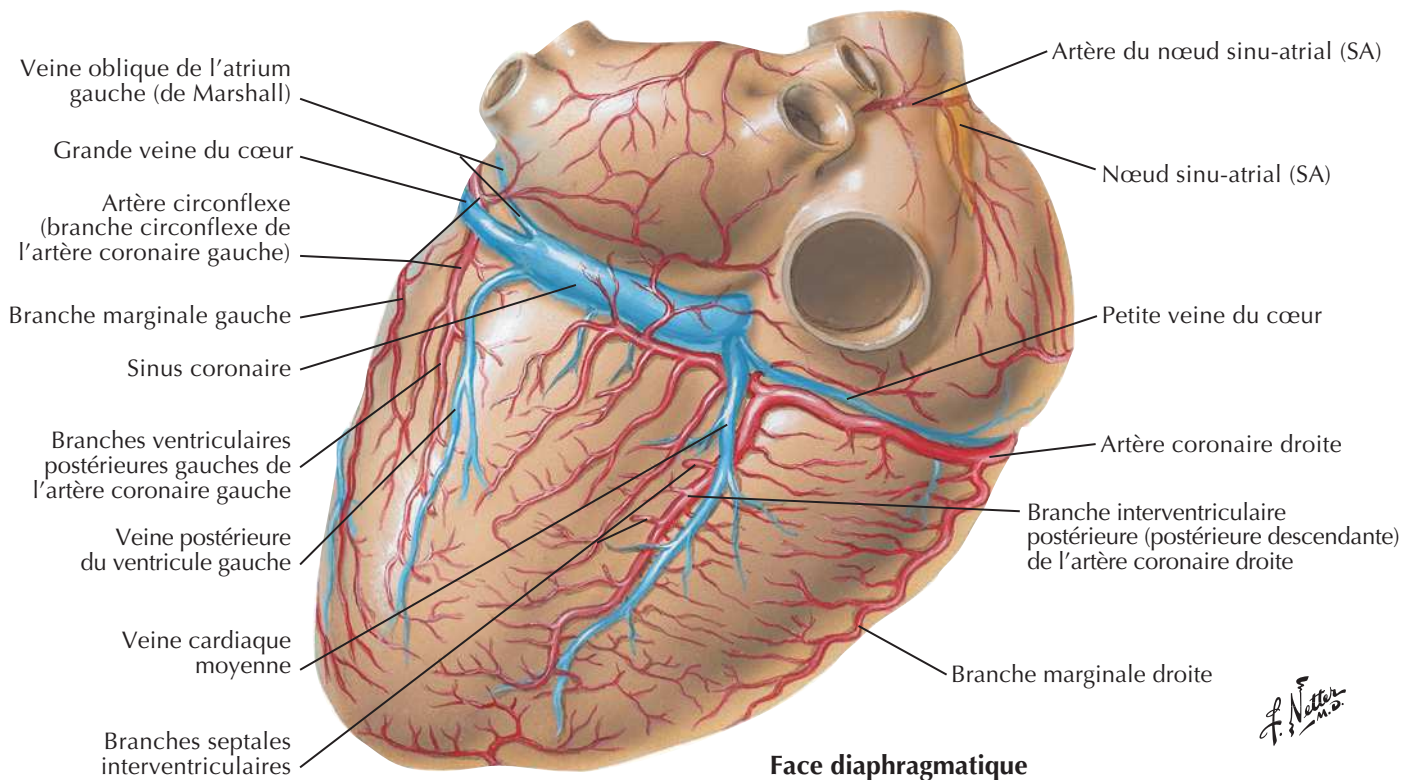
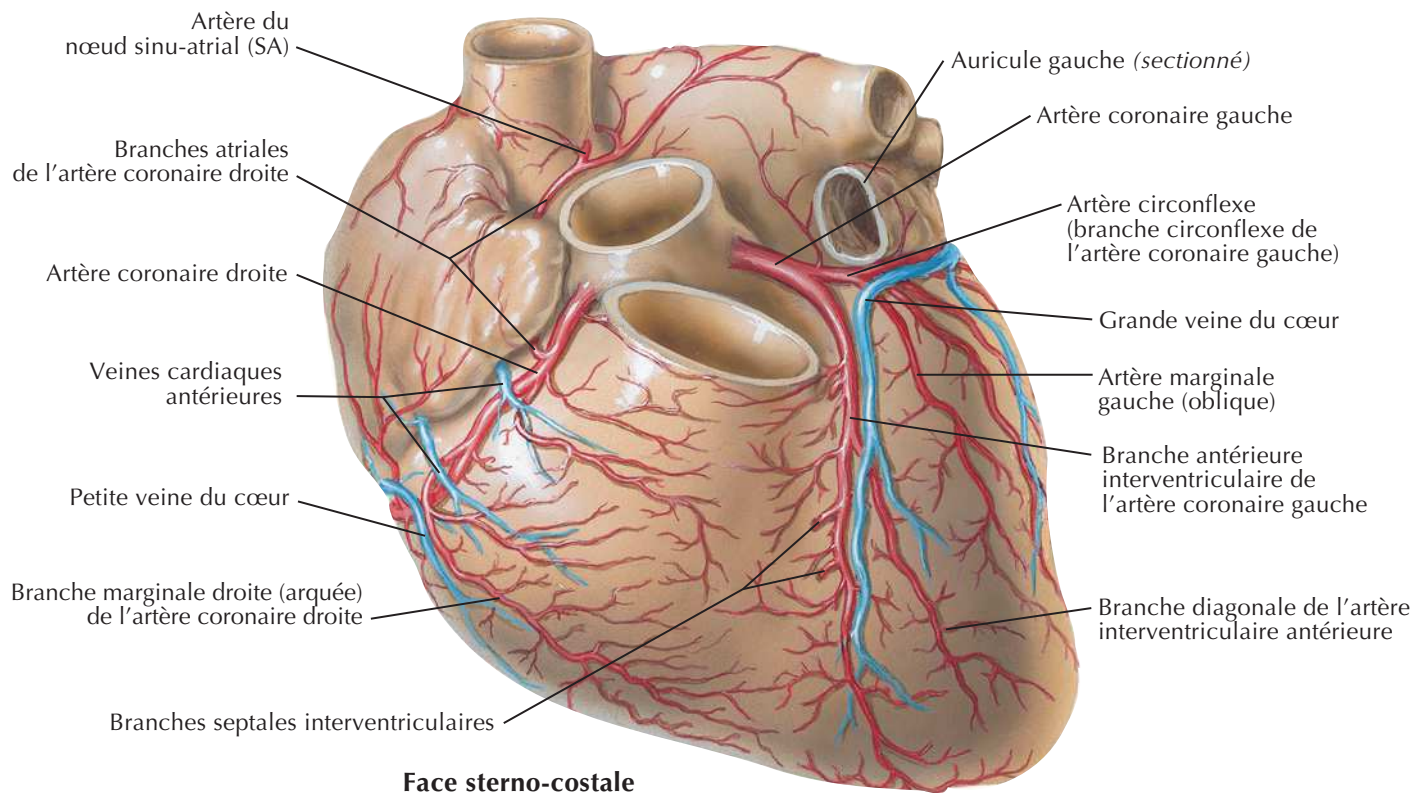


Médiastin : coupe transversale (vue inférieure)

J. Netter M.D.

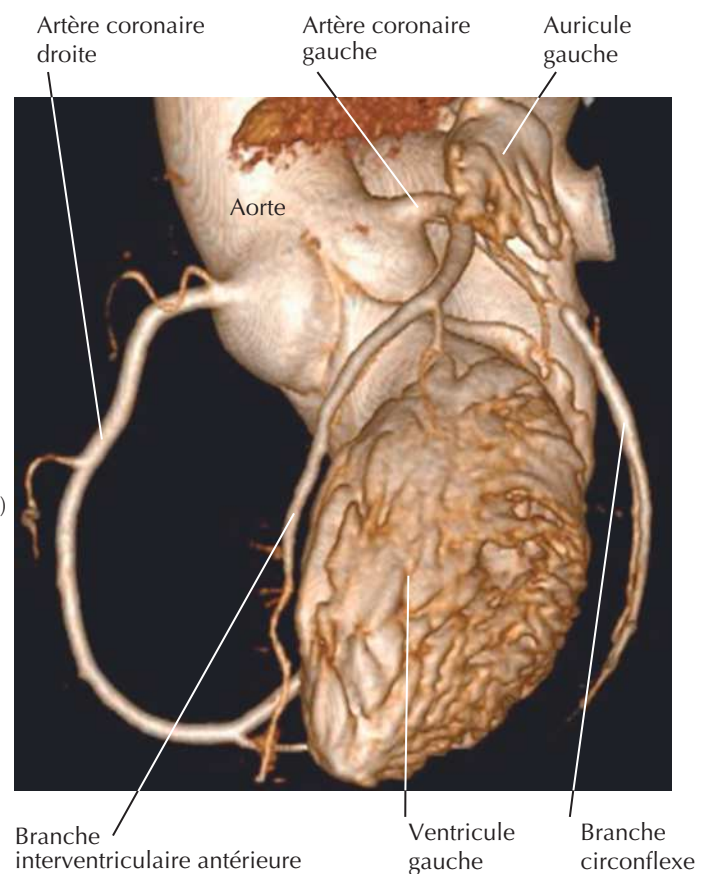
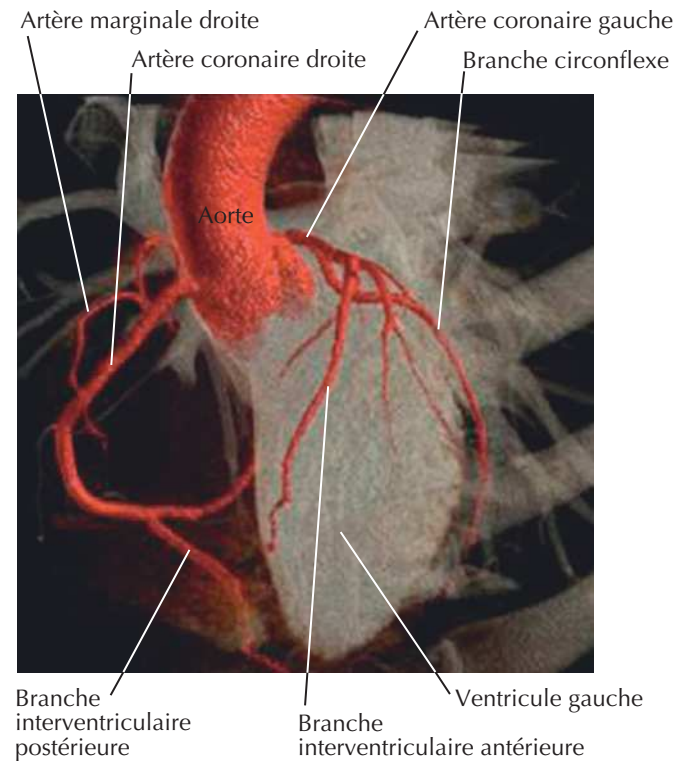
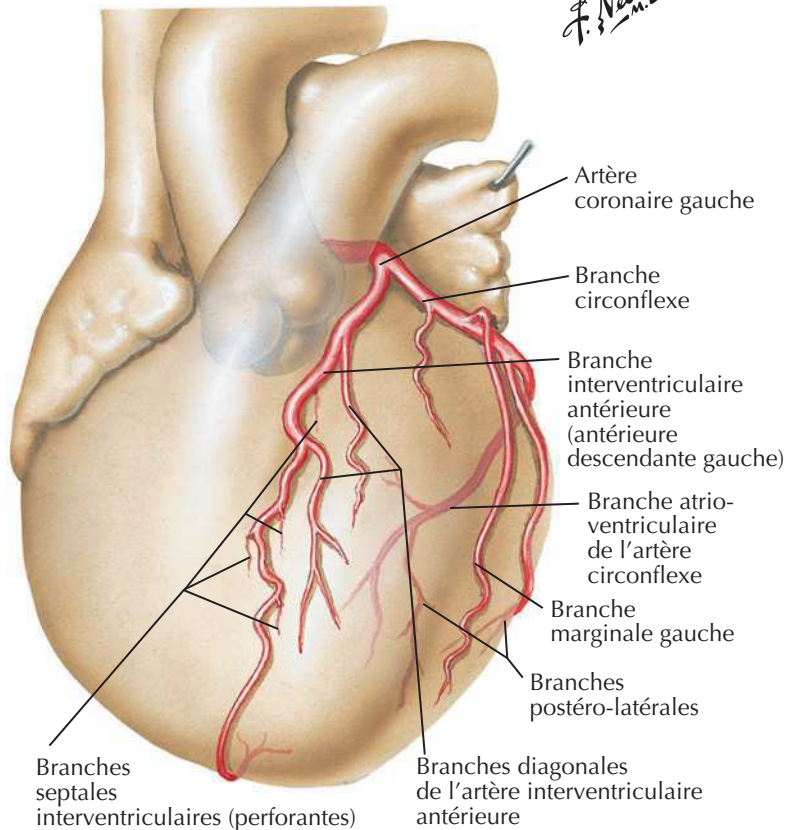
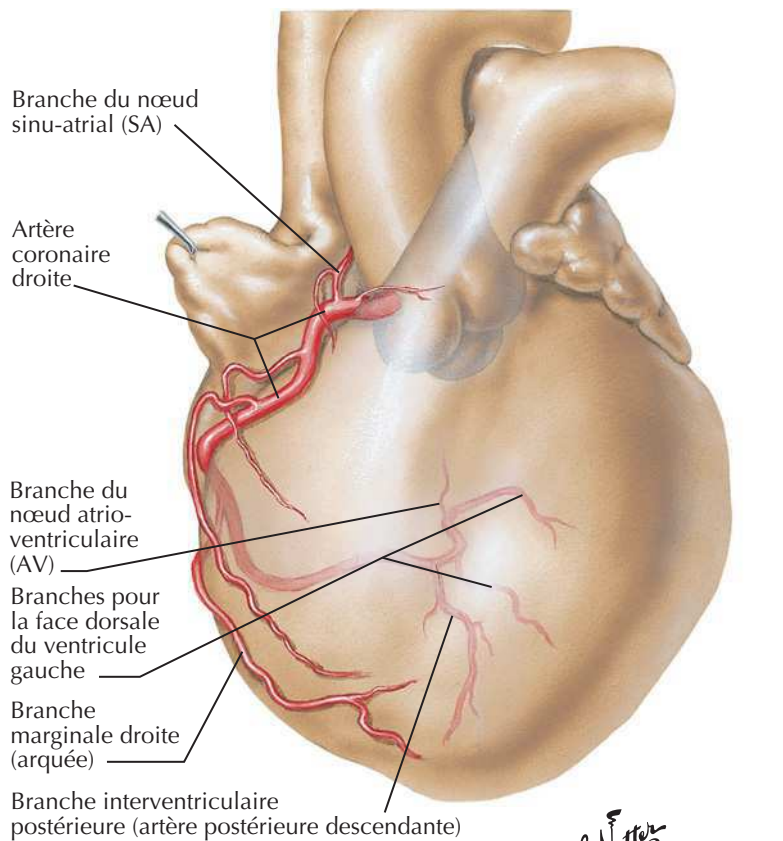
Thorax : section coronale du cœur et de l'aorte ascendante

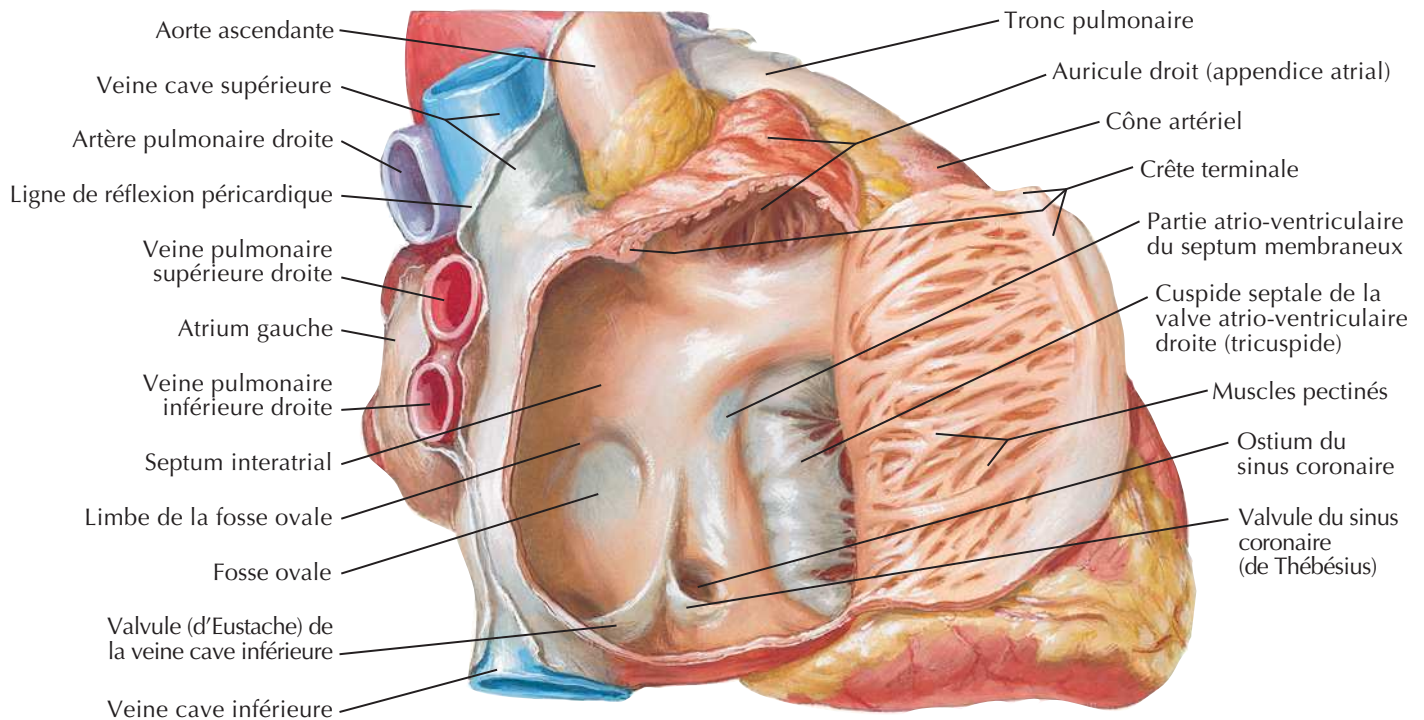
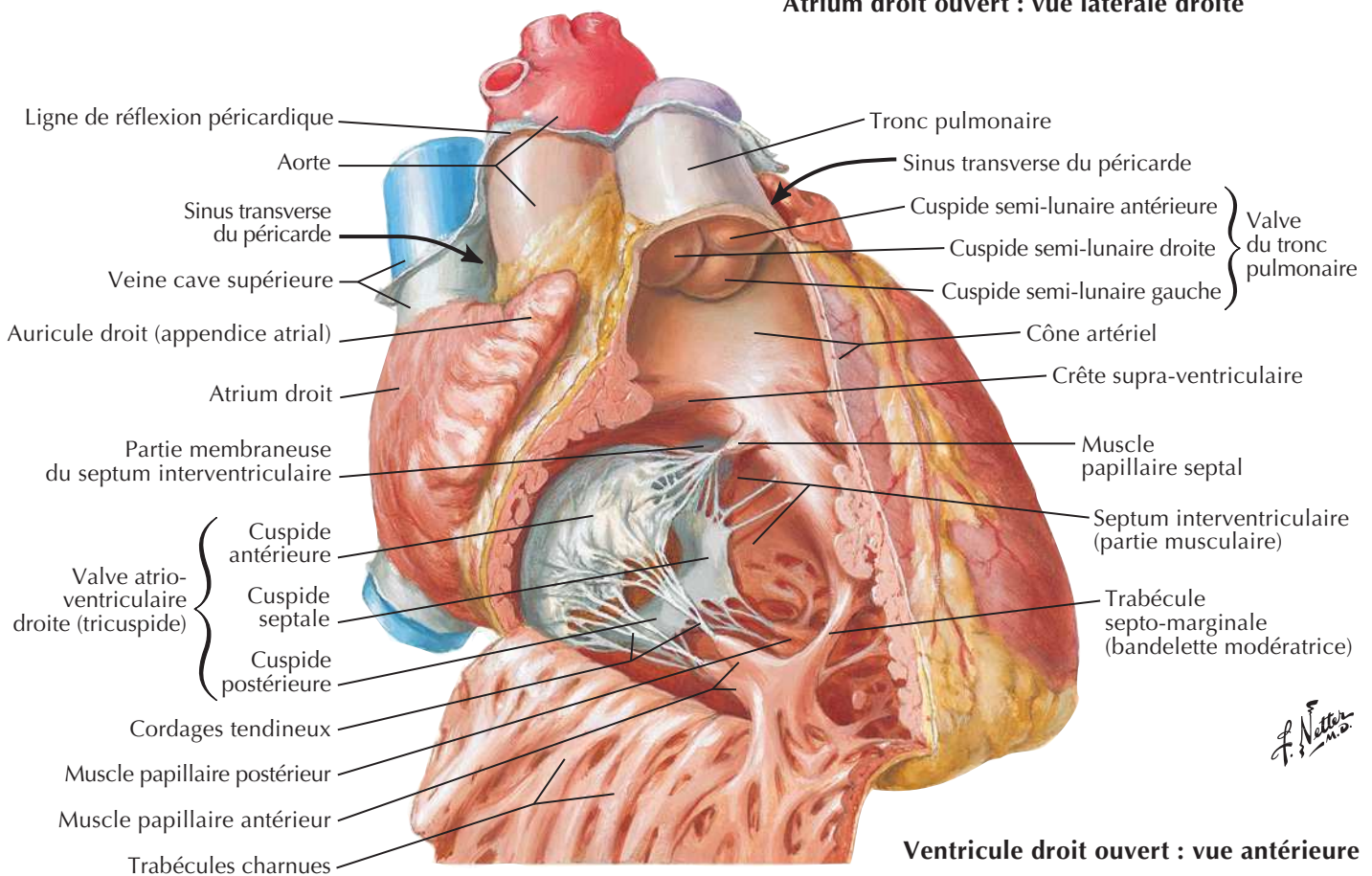


Artères coronaires et veines cardiaques

F. Netter M.D.

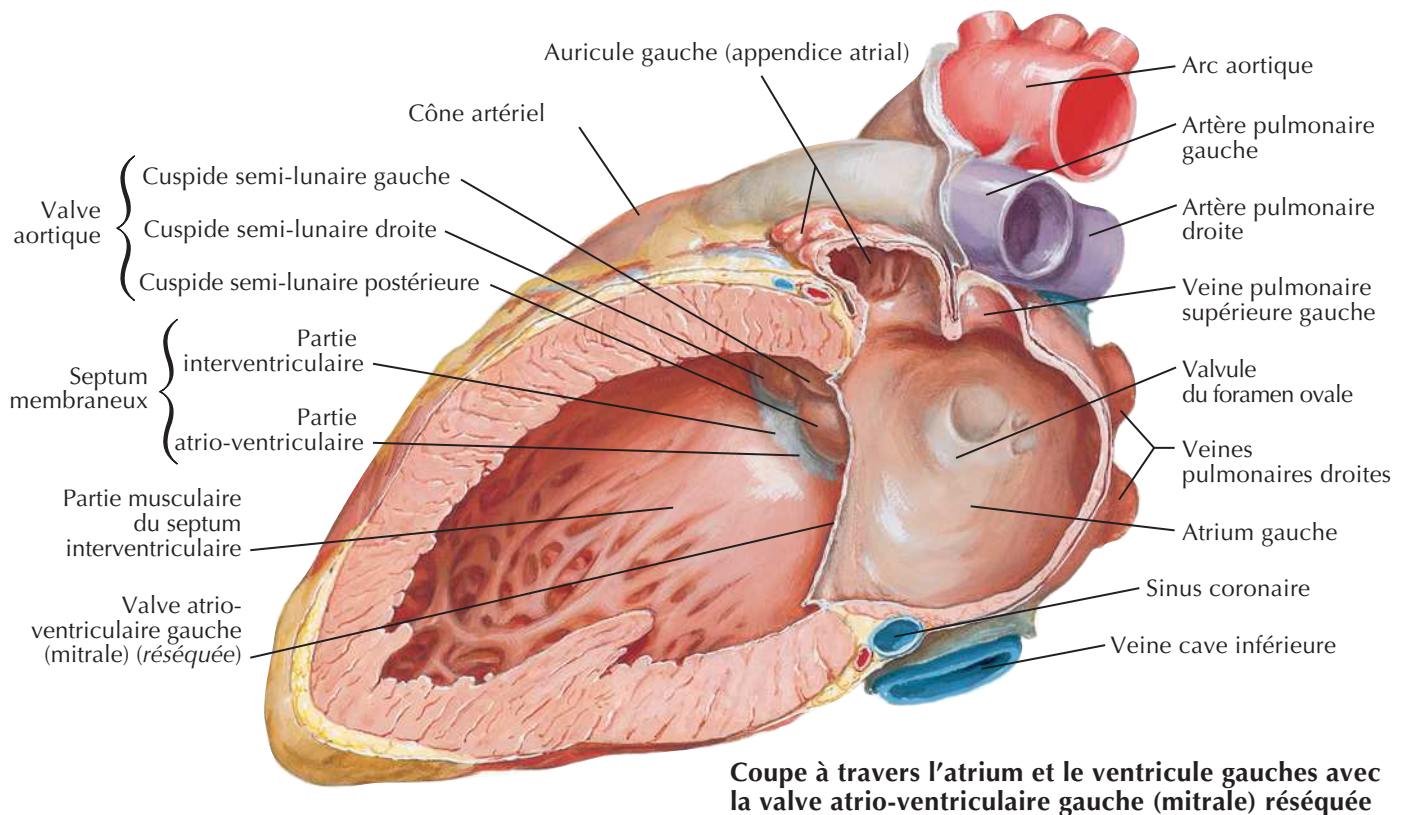
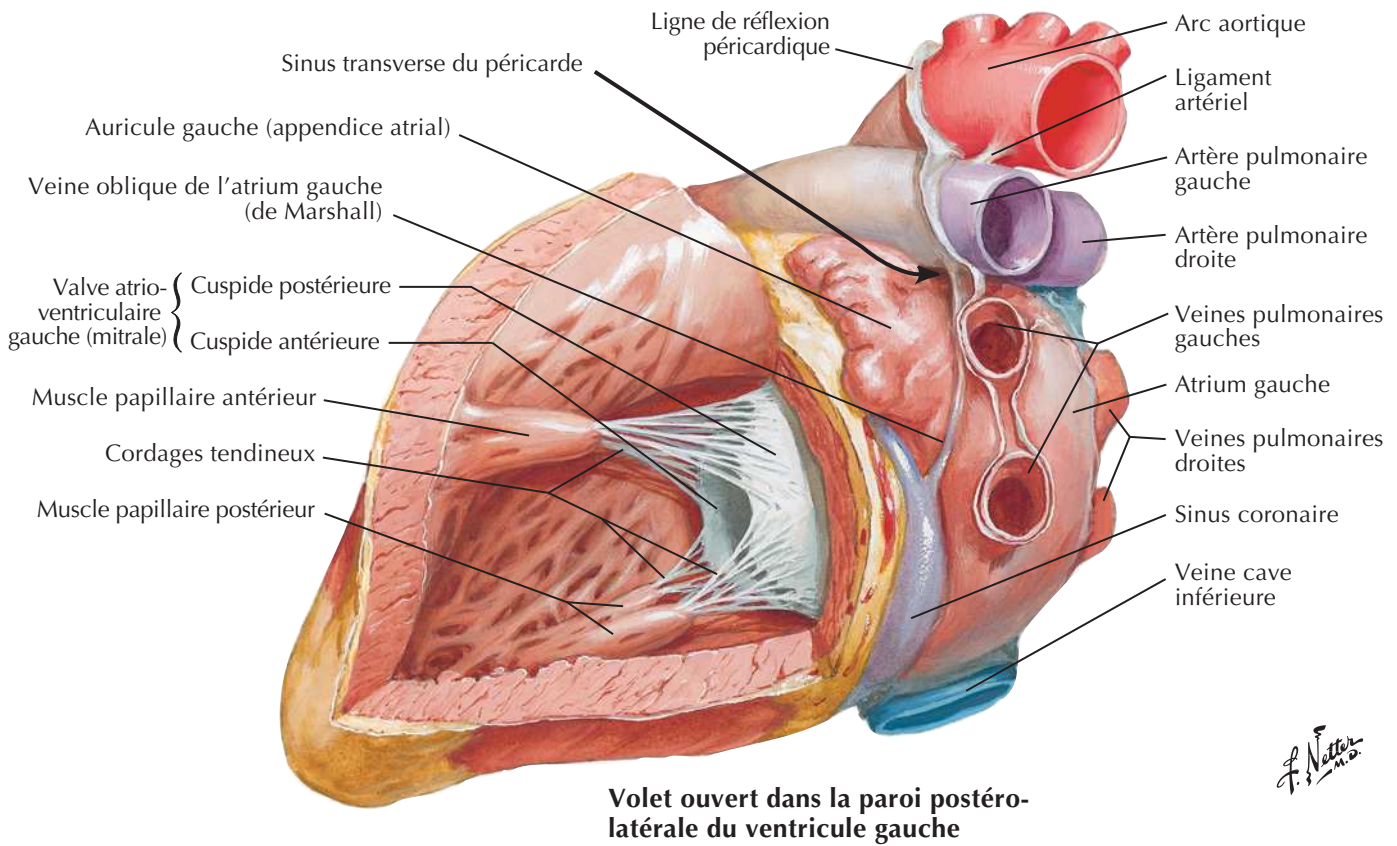
Artères coronaires : vues artériographiques



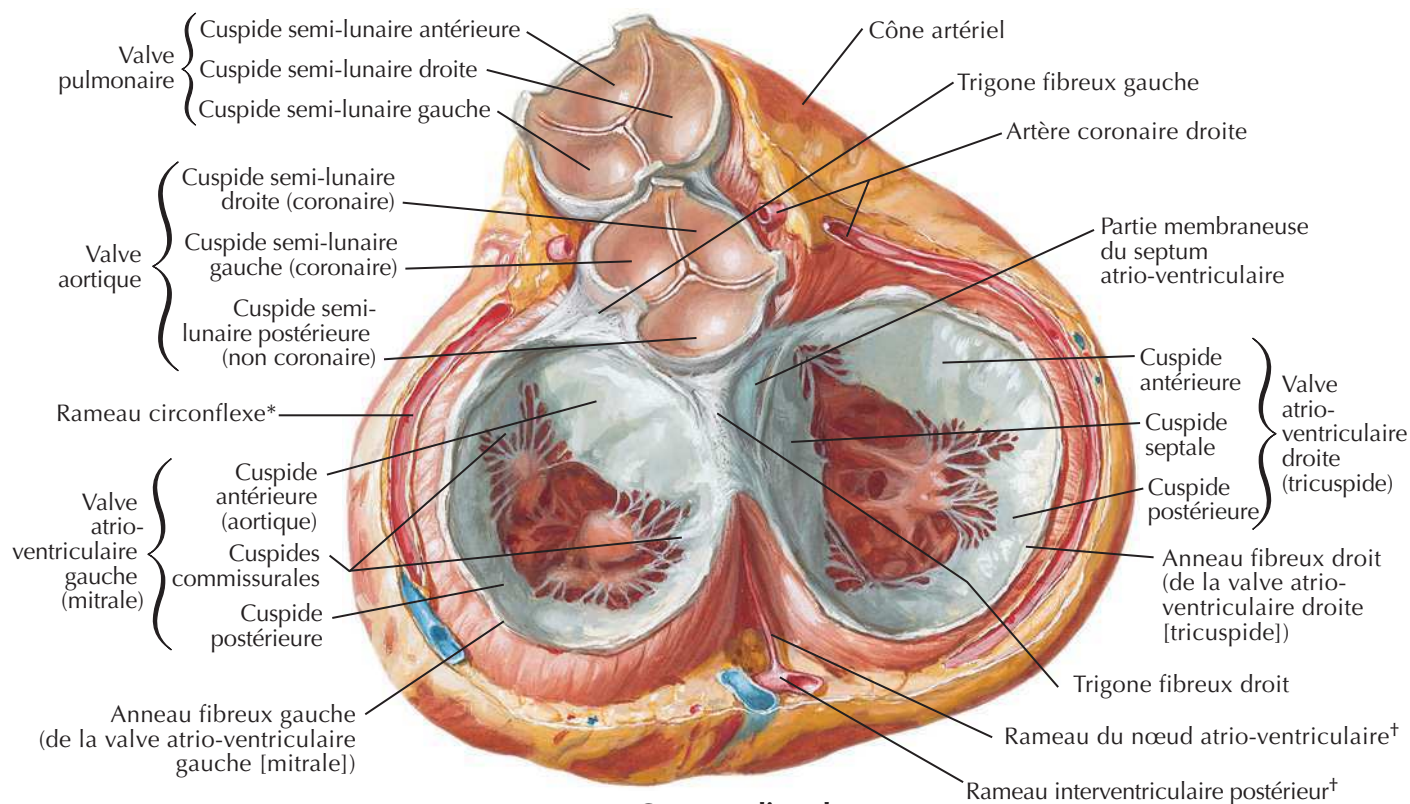
Atrium et ventricule droits**Atrium droit ouvert : vue latérale droite****Ventricule droit ouvert : vue antérieure**

F. Netter M.D.

Atrium et ventricule gauches

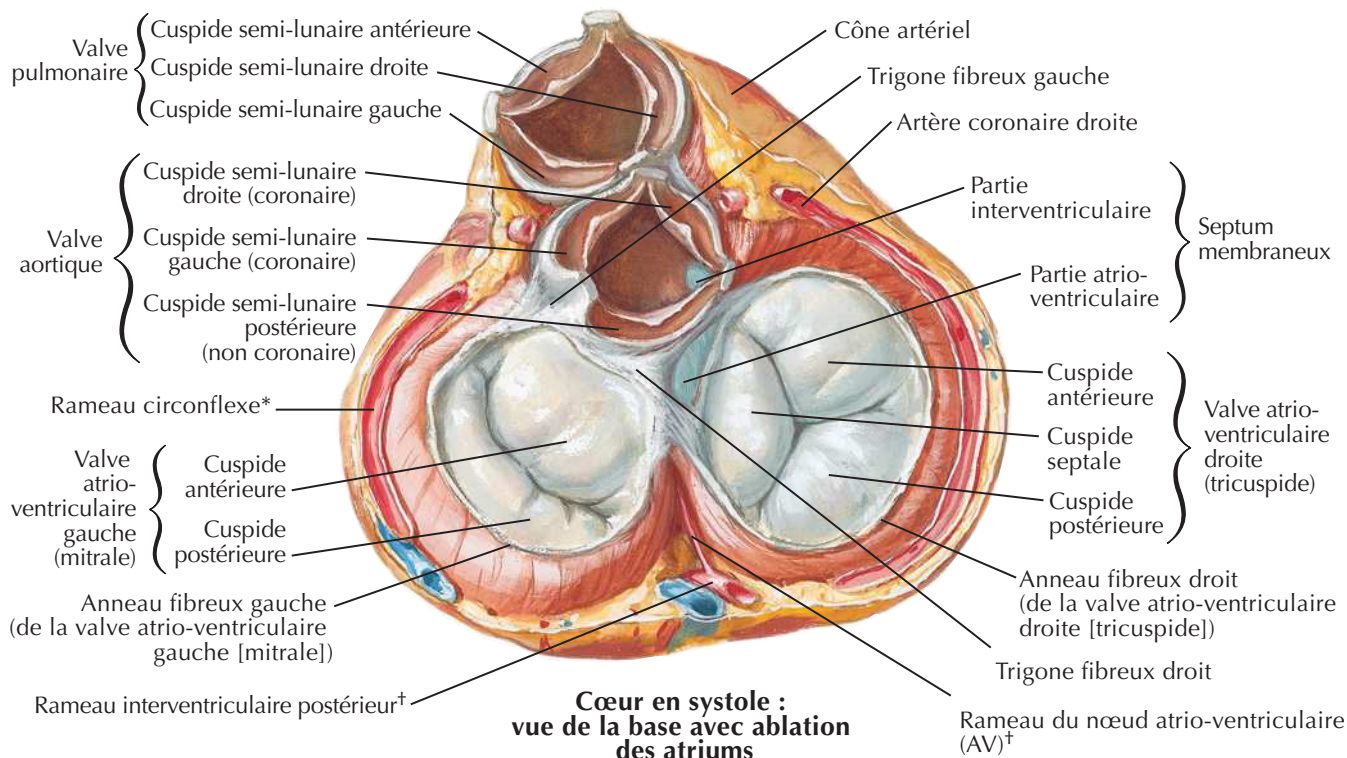


Valves du squelette fibreux du cœur



**Cœur en diastole :
vue de la base avec ablation des atriums**

F. Netter M.D.

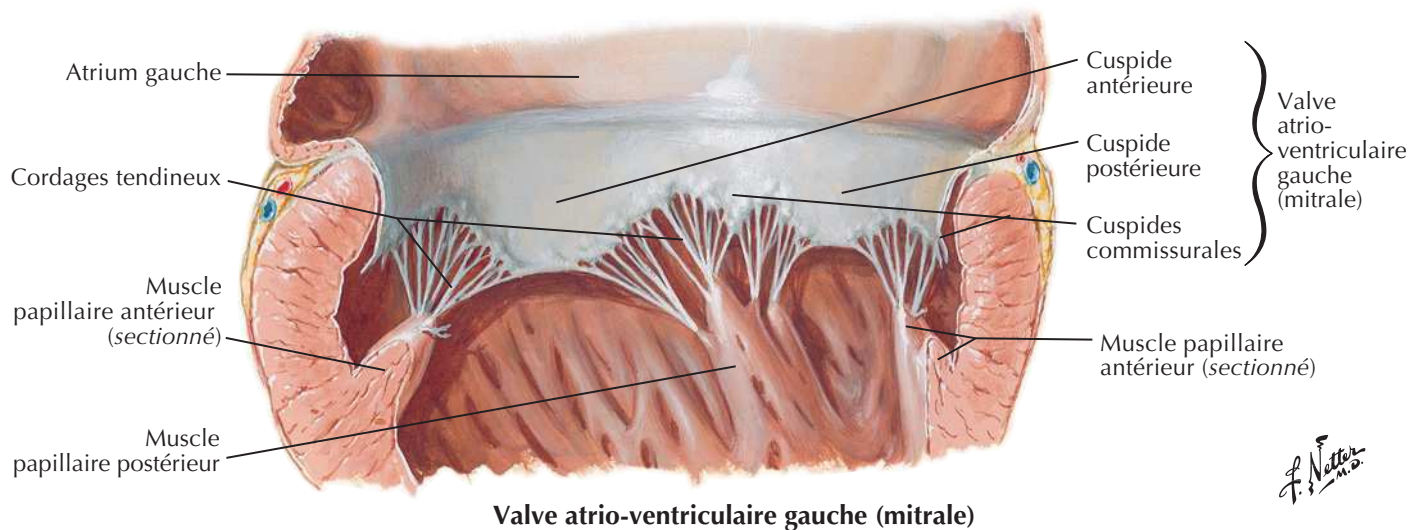
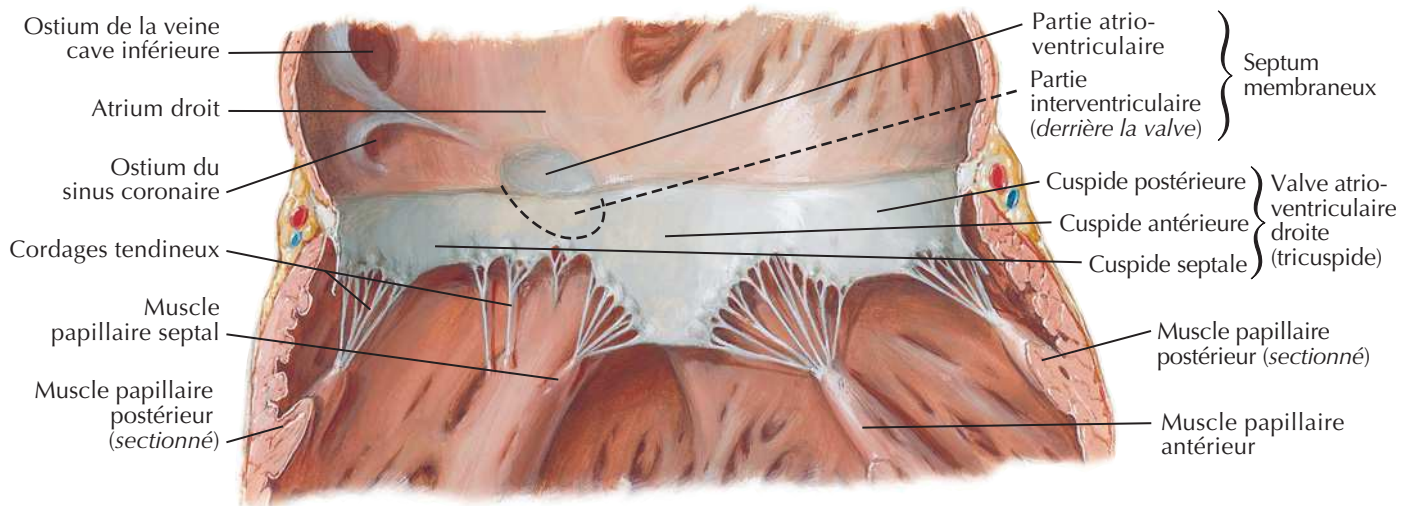
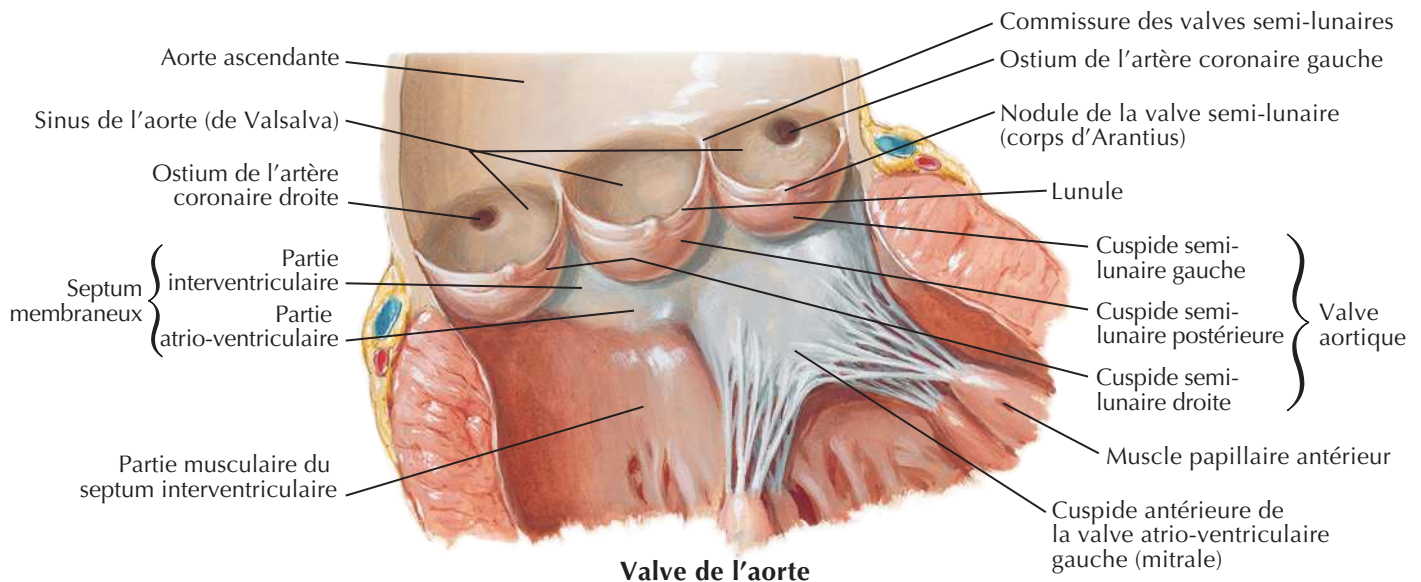


**Cœur en systole :
vue de la base avec ablation
des atriums**

*De l'artère coronaire gauche

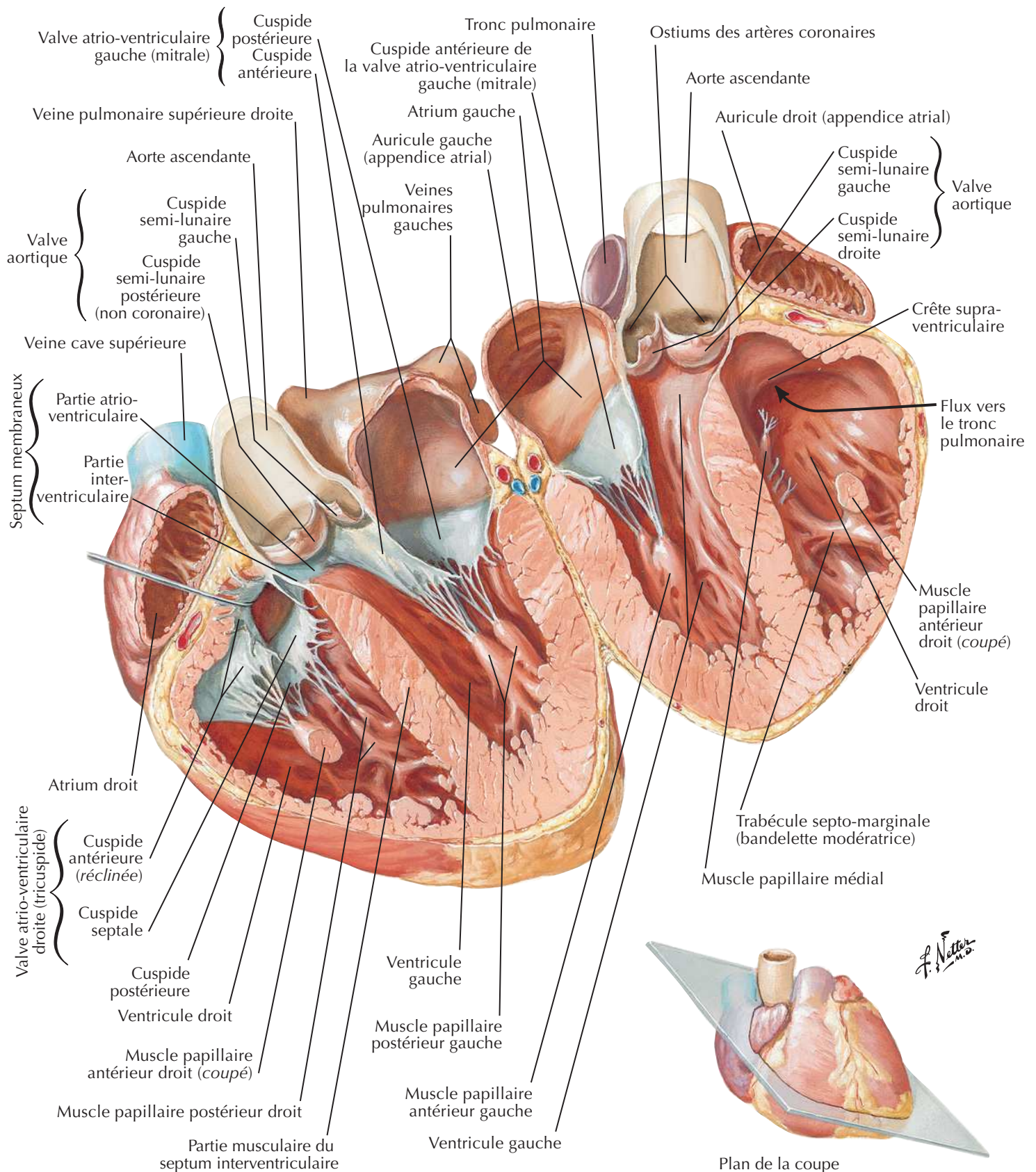
†De l'artère coronaire droite

Valves du squelette fibreux du cœur (suite)

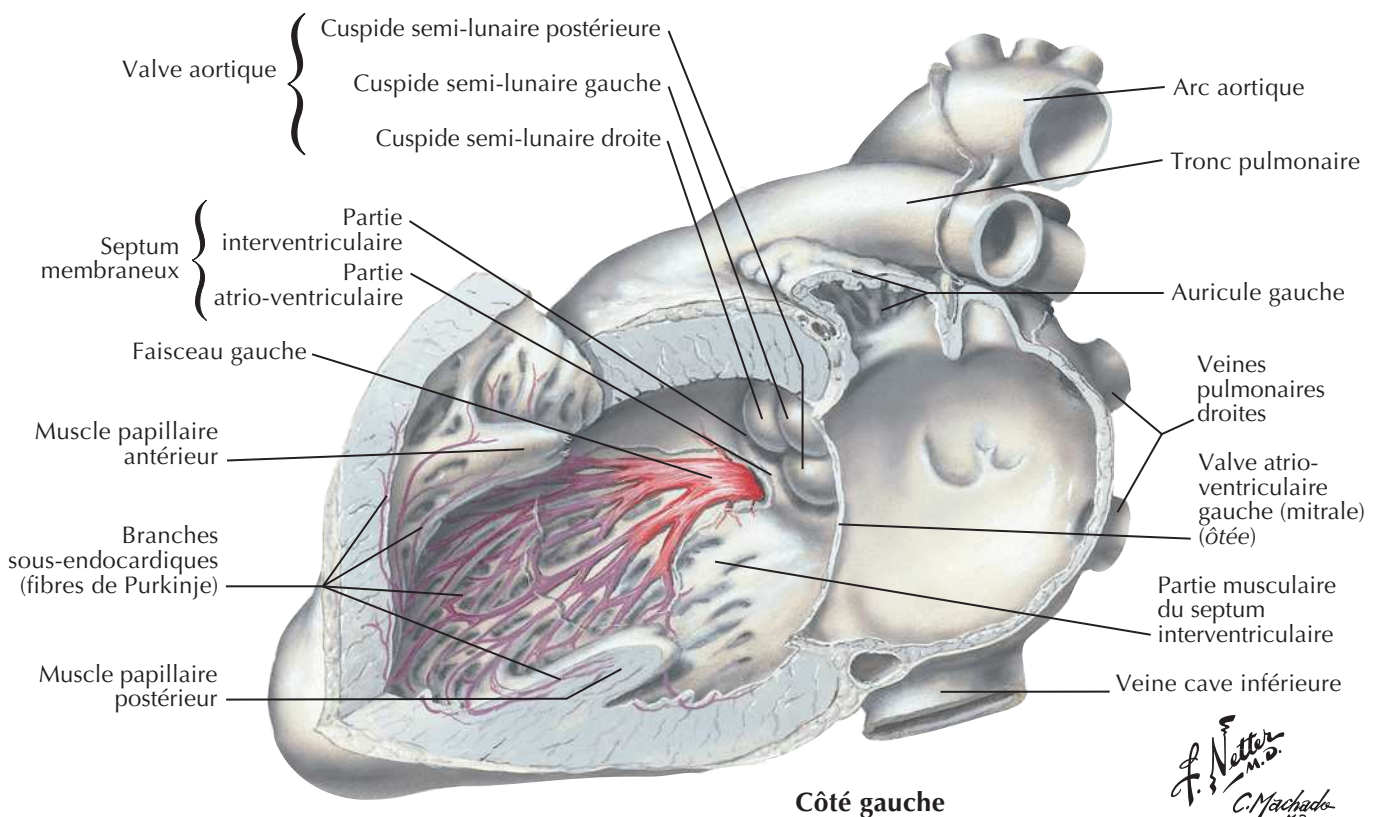
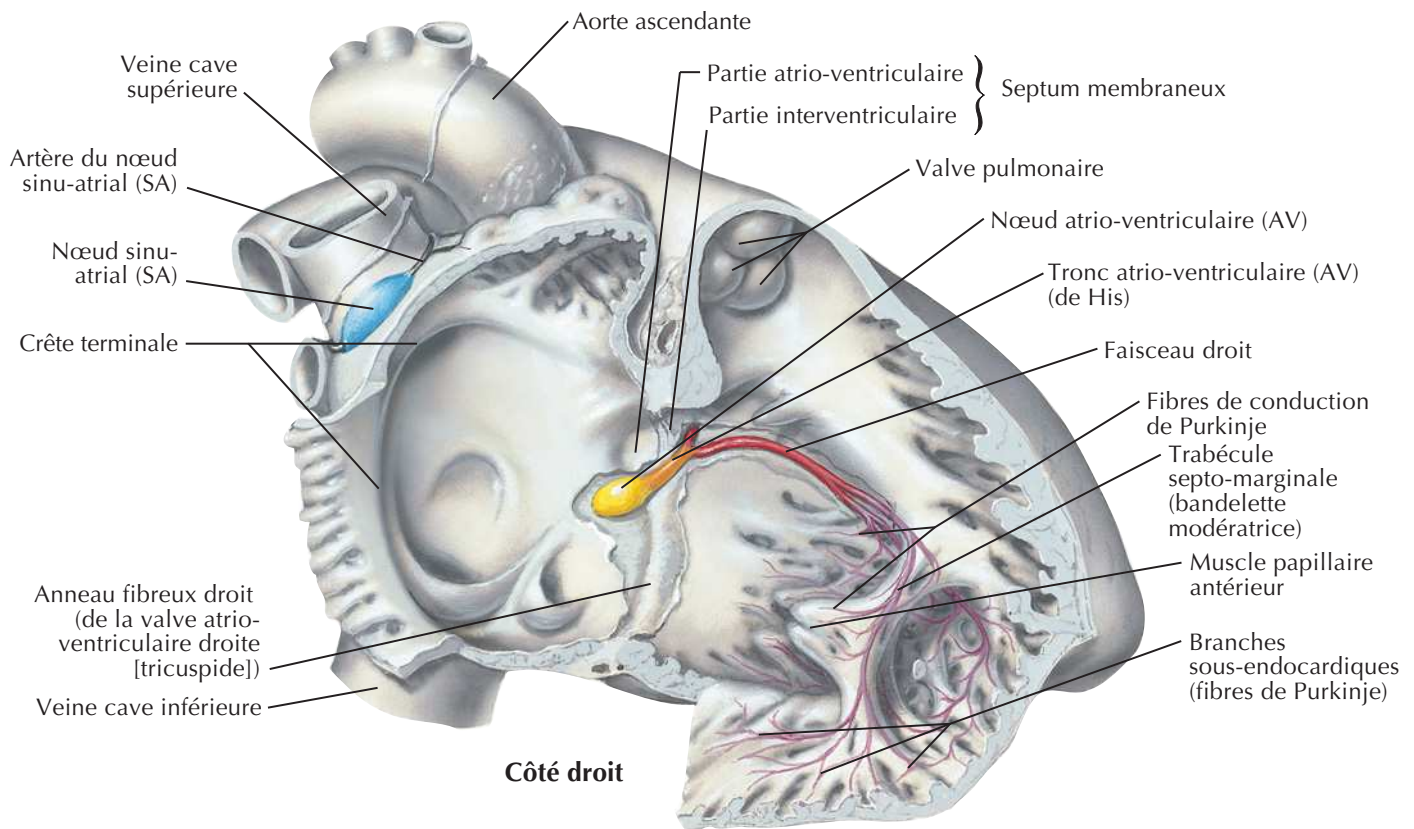


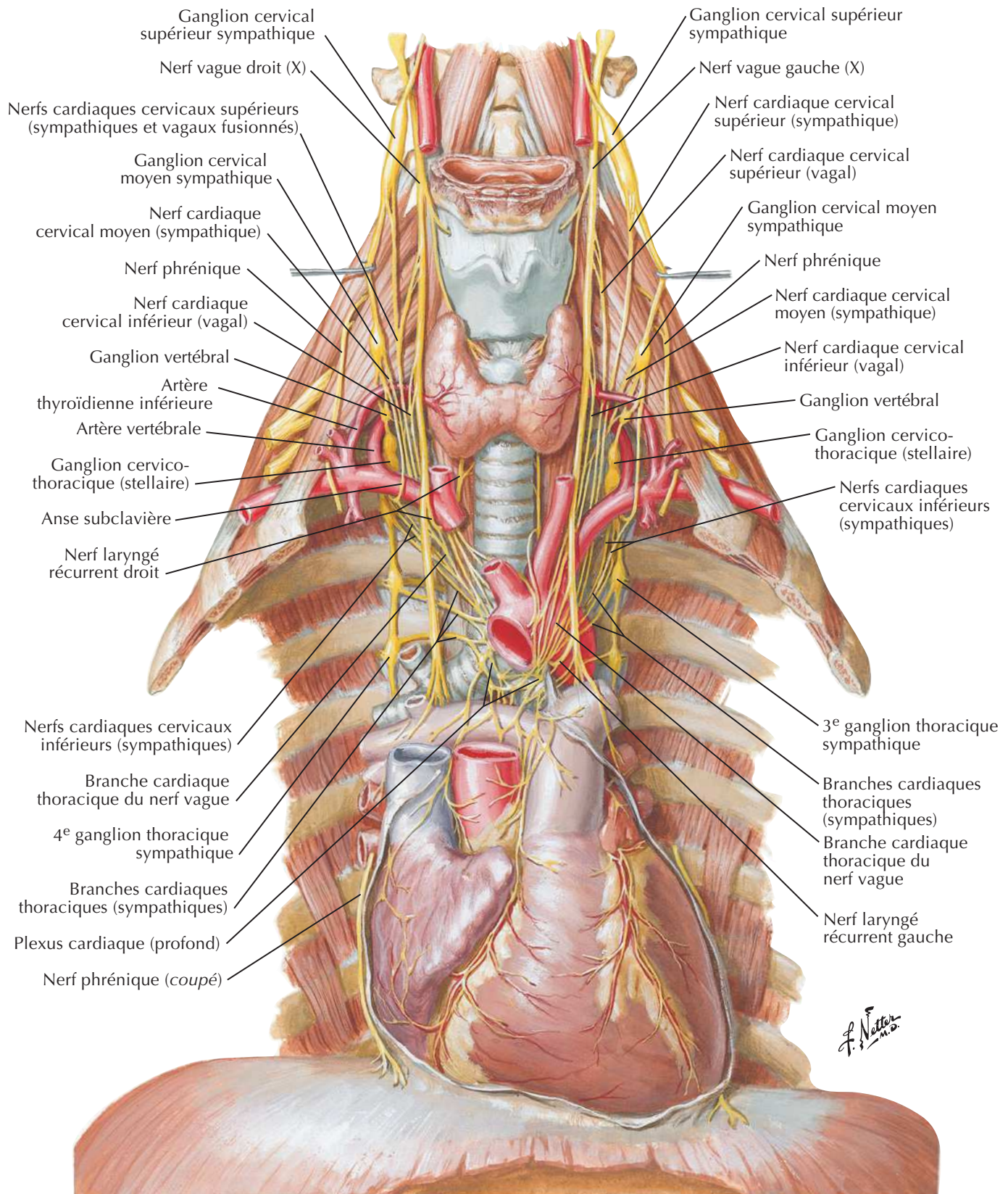
F. Netter M.D.

Atriums, ventricles et septum interventriculaire

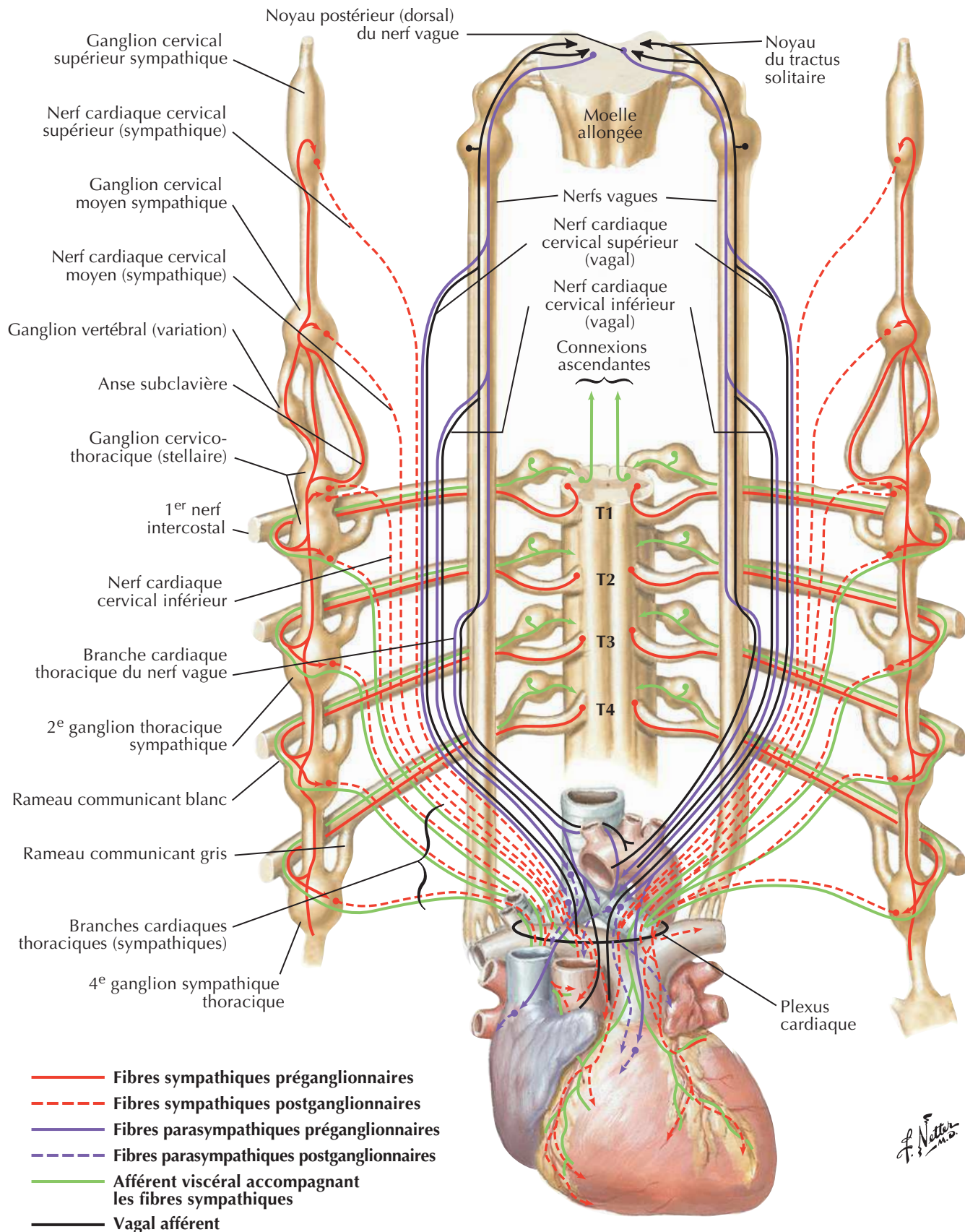


Système de conduction du cœur



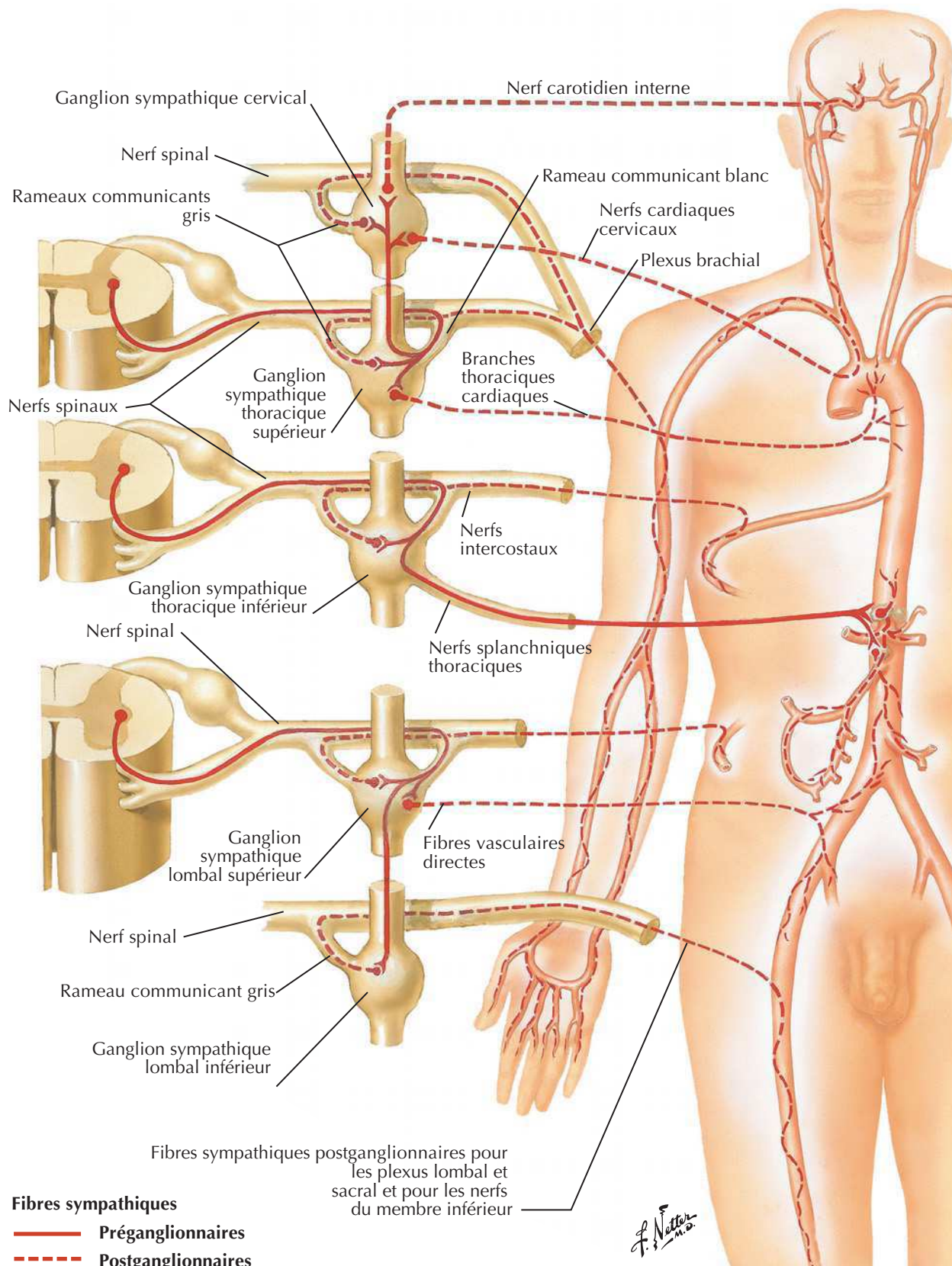
Nerfs du cœur

Innervation du cœur : schéma

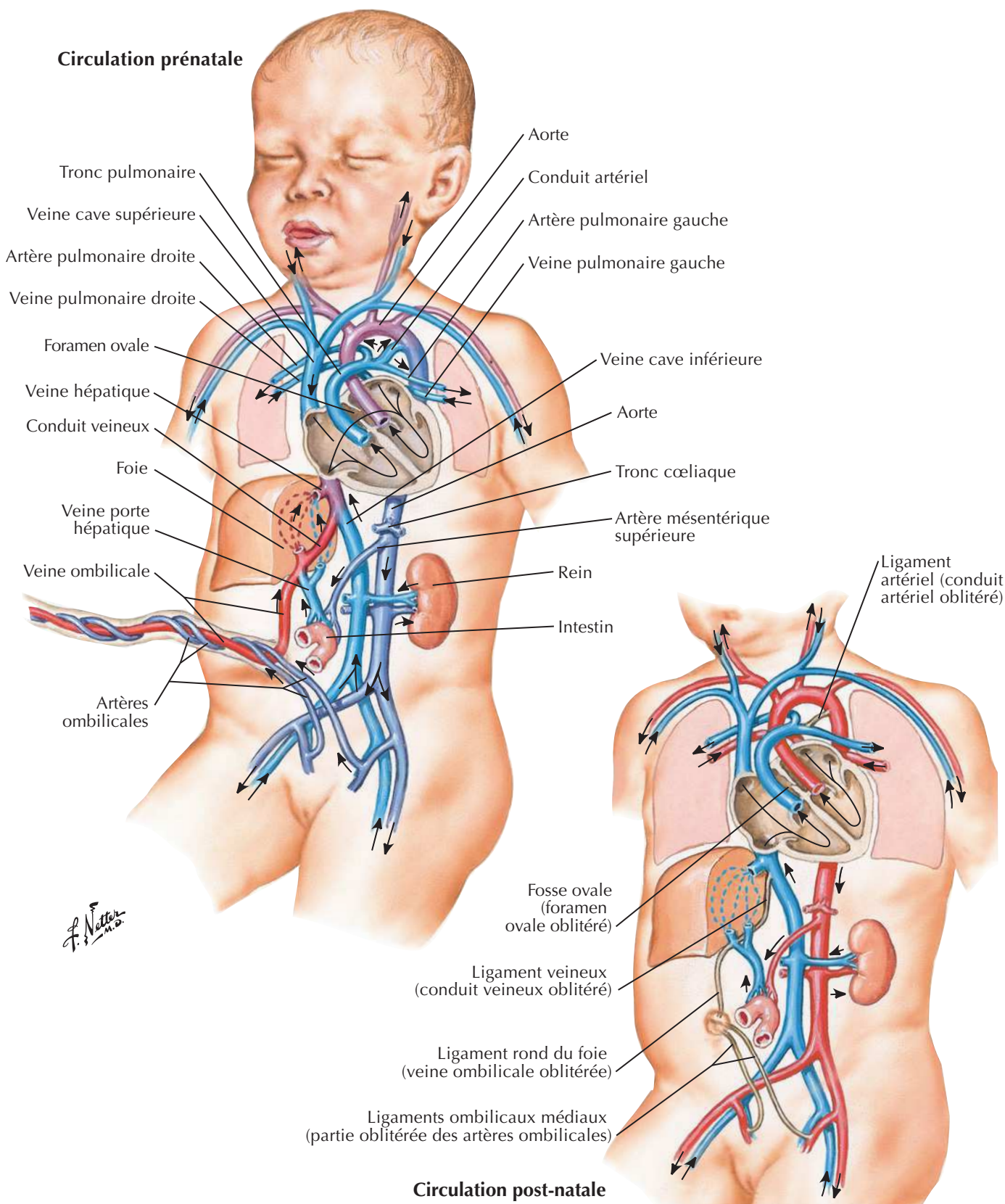


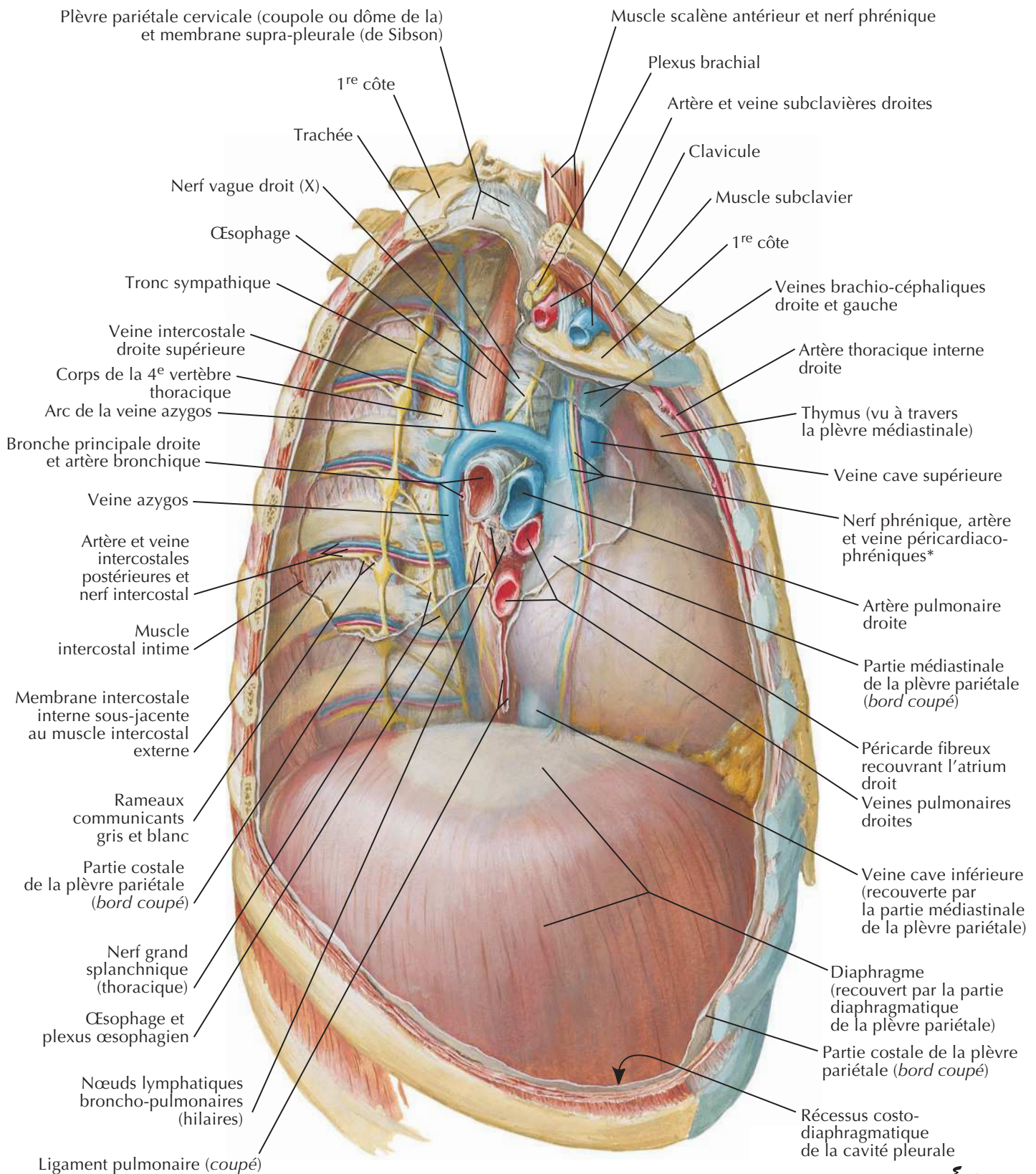
J. Netter M.D.

Innervation des vaisseaux sanguins : schéma



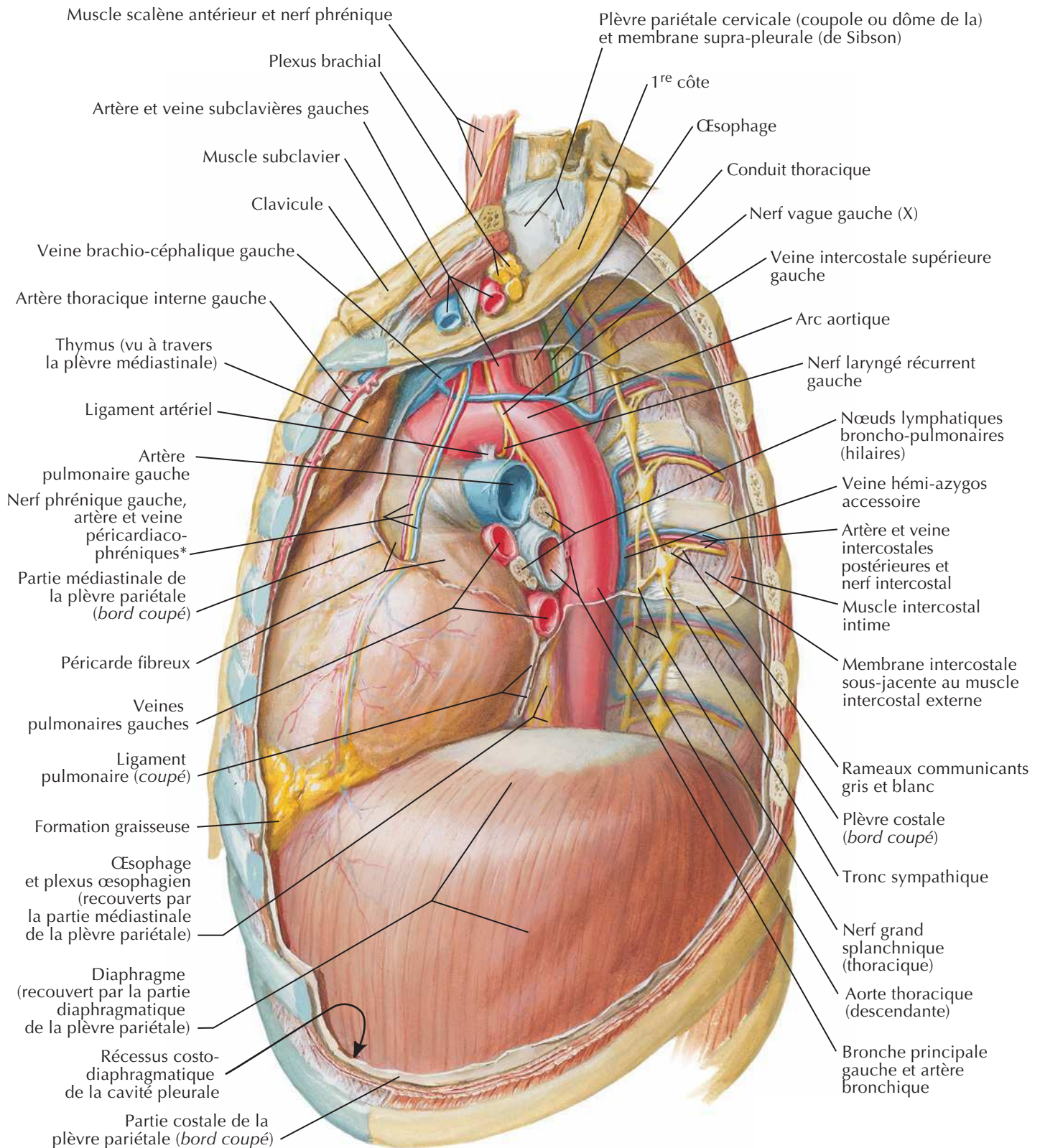
Circulation sanguine pré- et post-natale



Médiastin : vue latérale droite

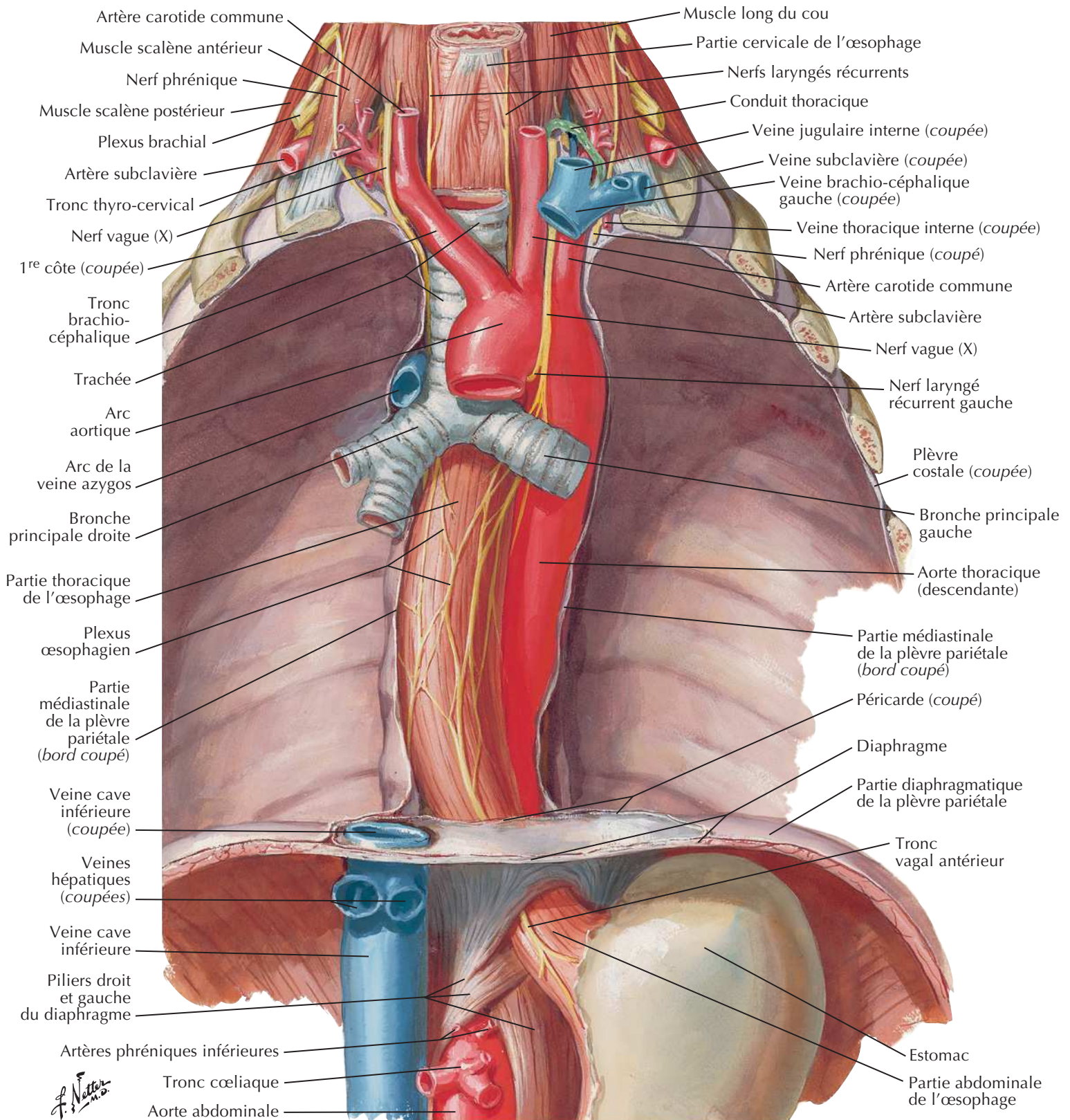
F. Netter M.D.

* Les vaisseaux et les nerfs cheminent habituellement séparément

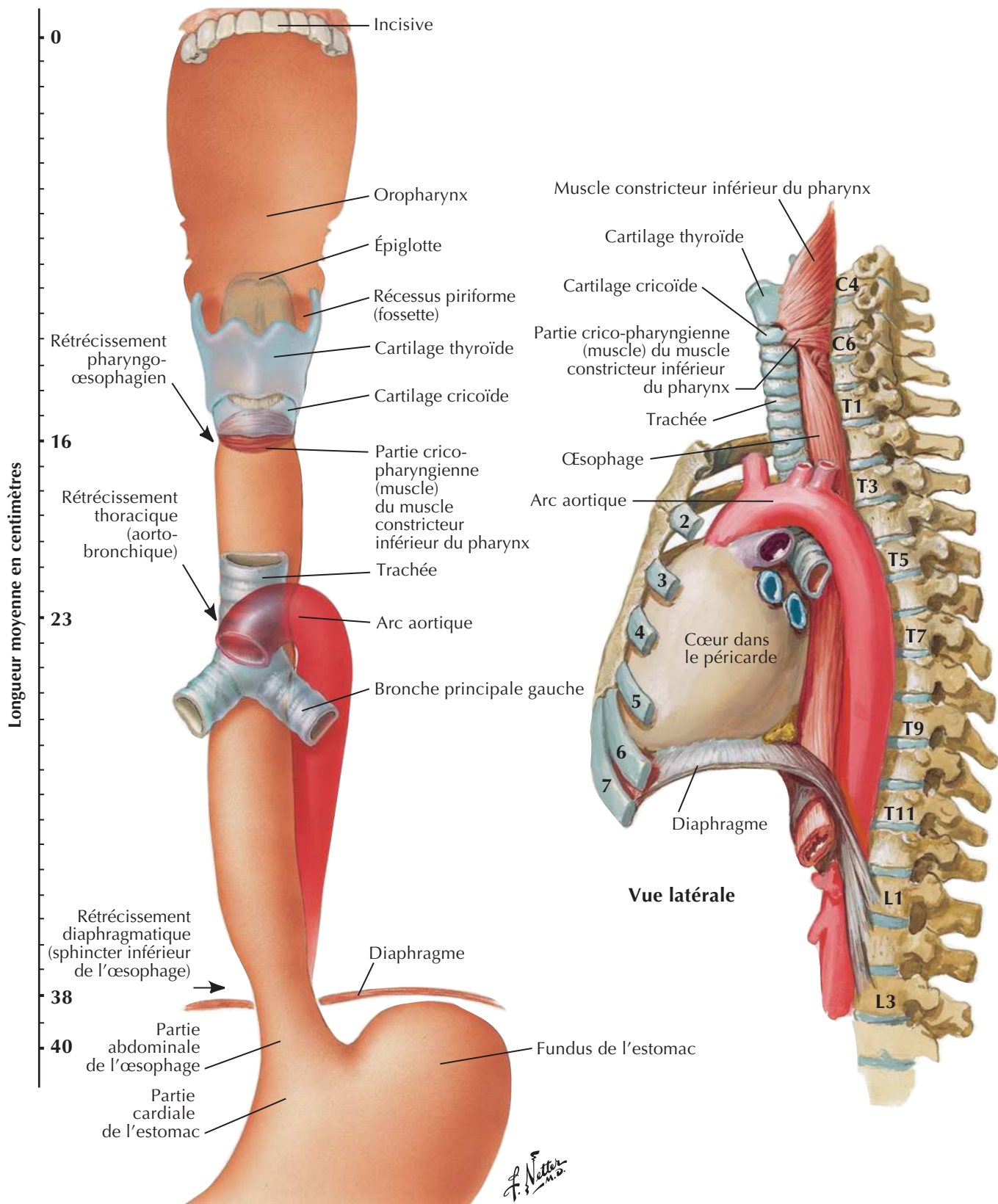
Médiastin : vue latérale gauche

* Les vaisseaux et les nerfs cheminent habituellement séparément

F. Netter
M.D.

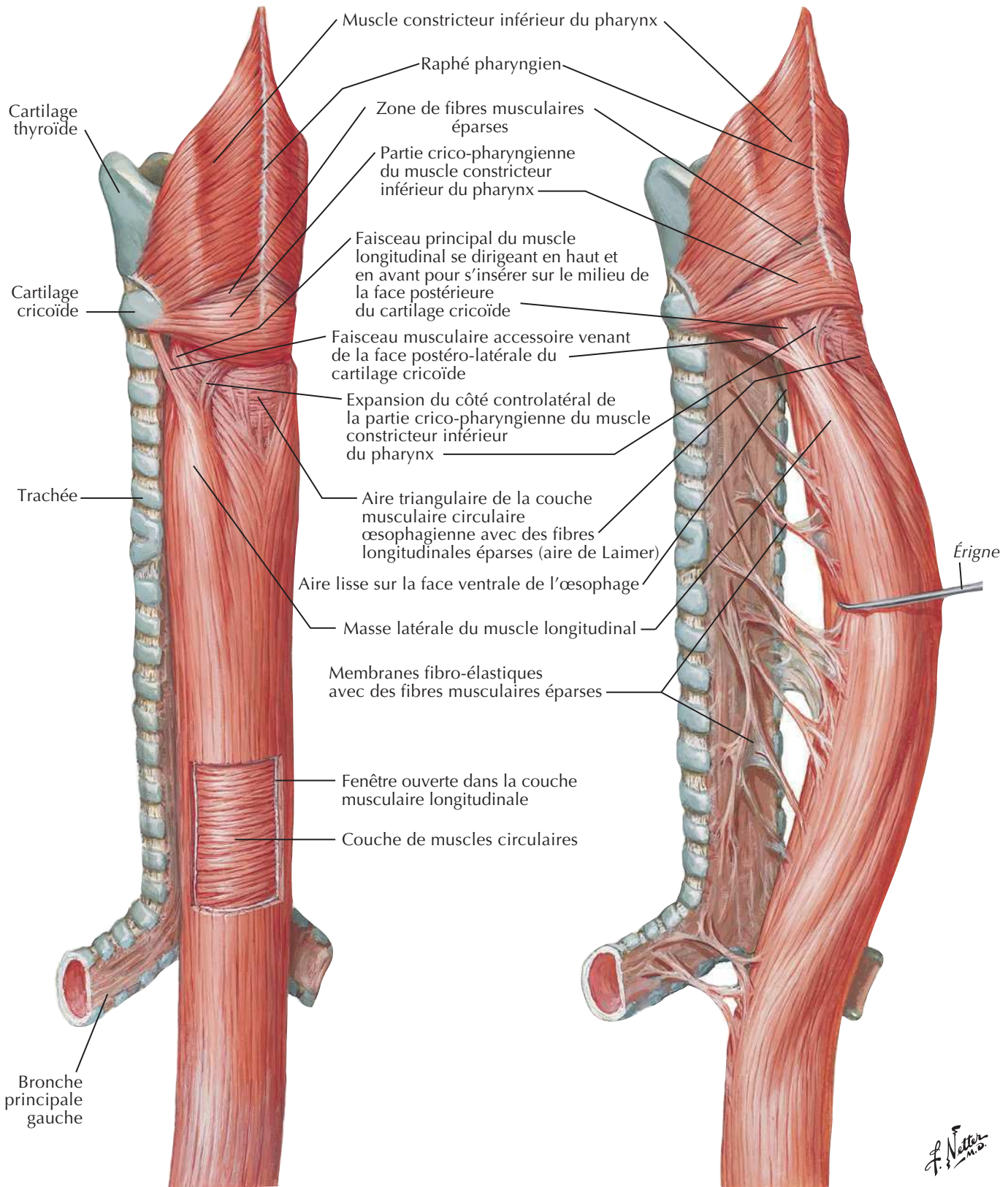
Œsophage *in situ*

Topographie et rétrécissements de l'œsophage



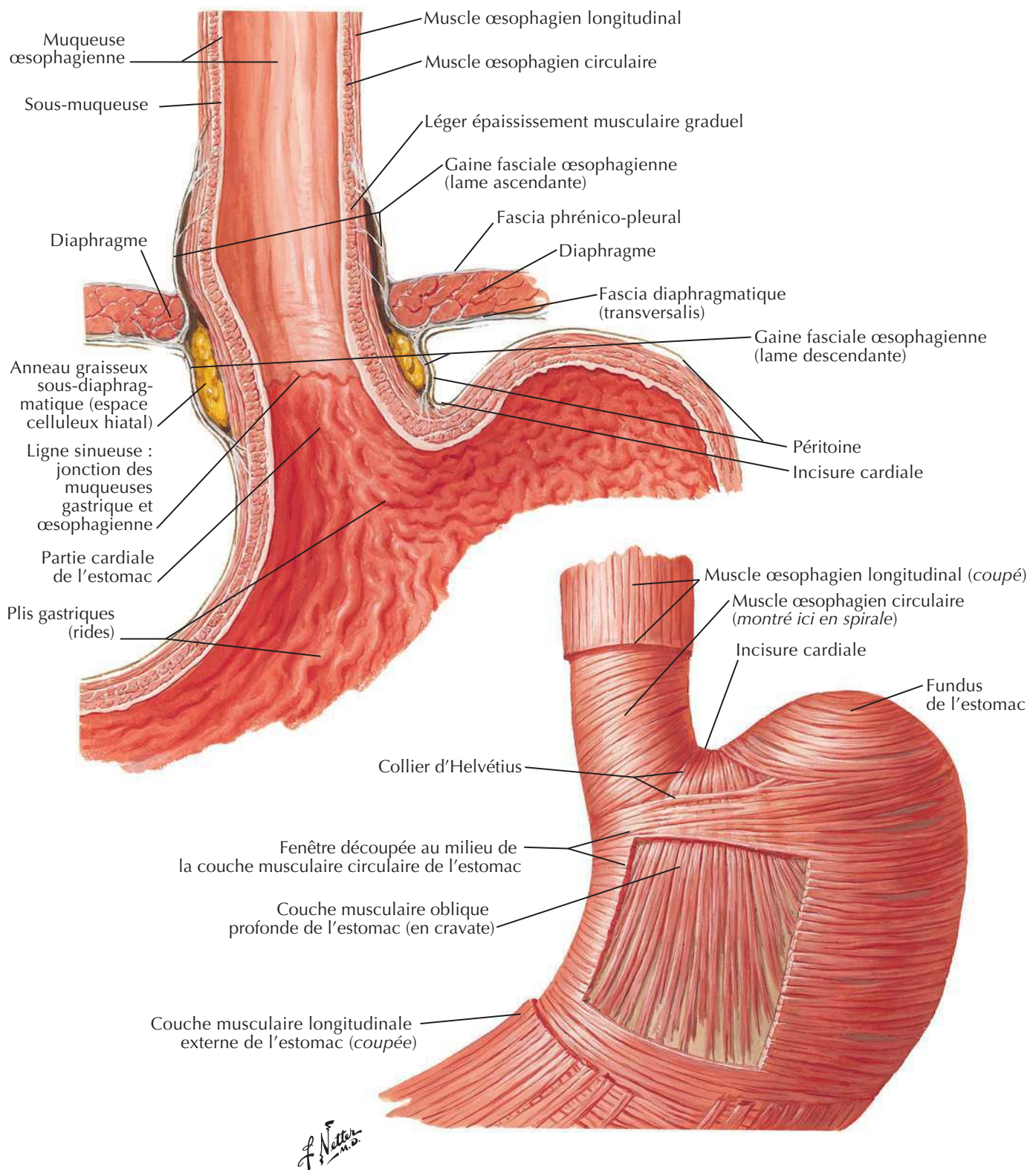
Muscles de l'œsophage

Voir aussi Planches 67, 70



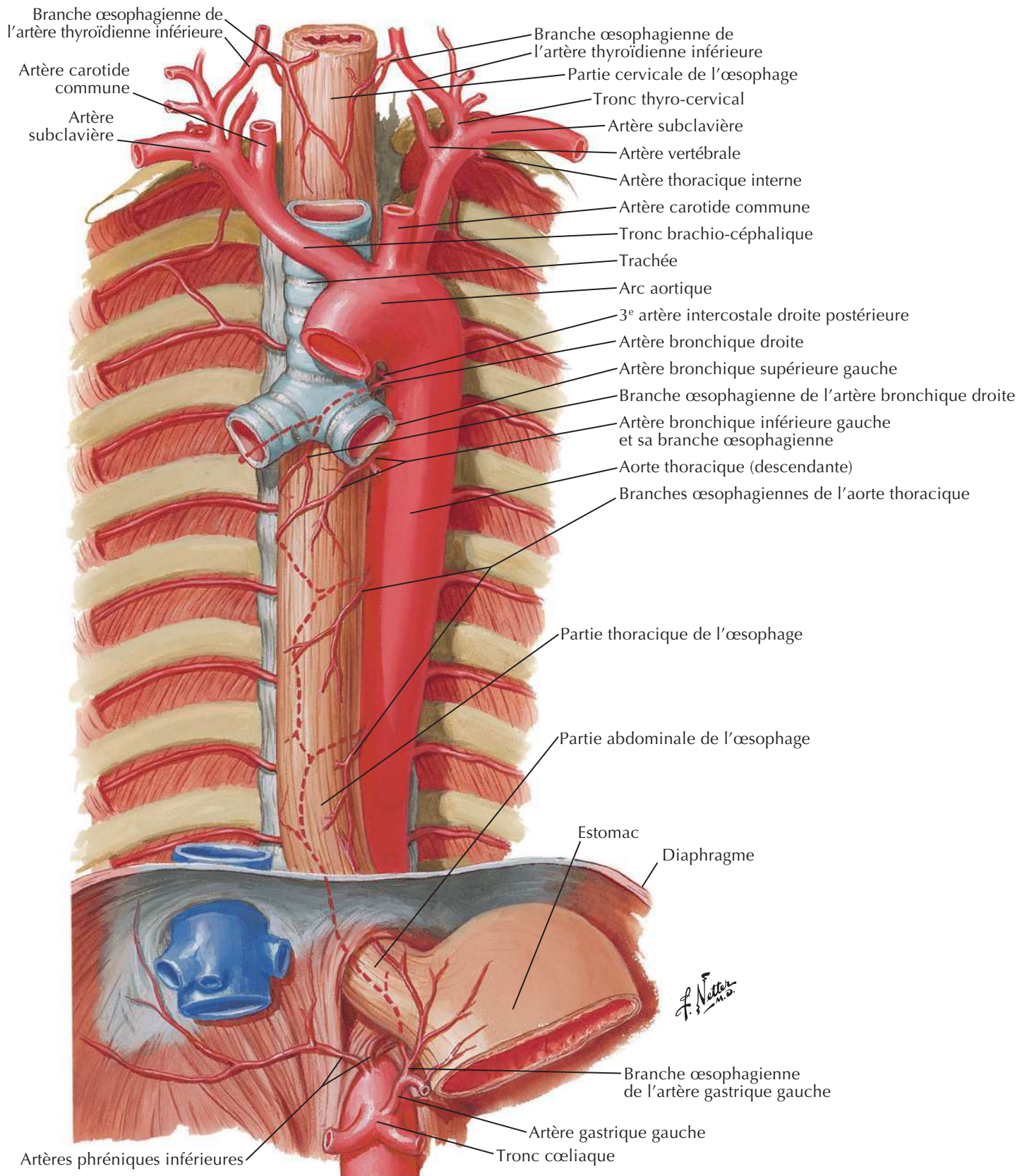
Vue postéro-latérale

Jonction gastro-œsophagienne

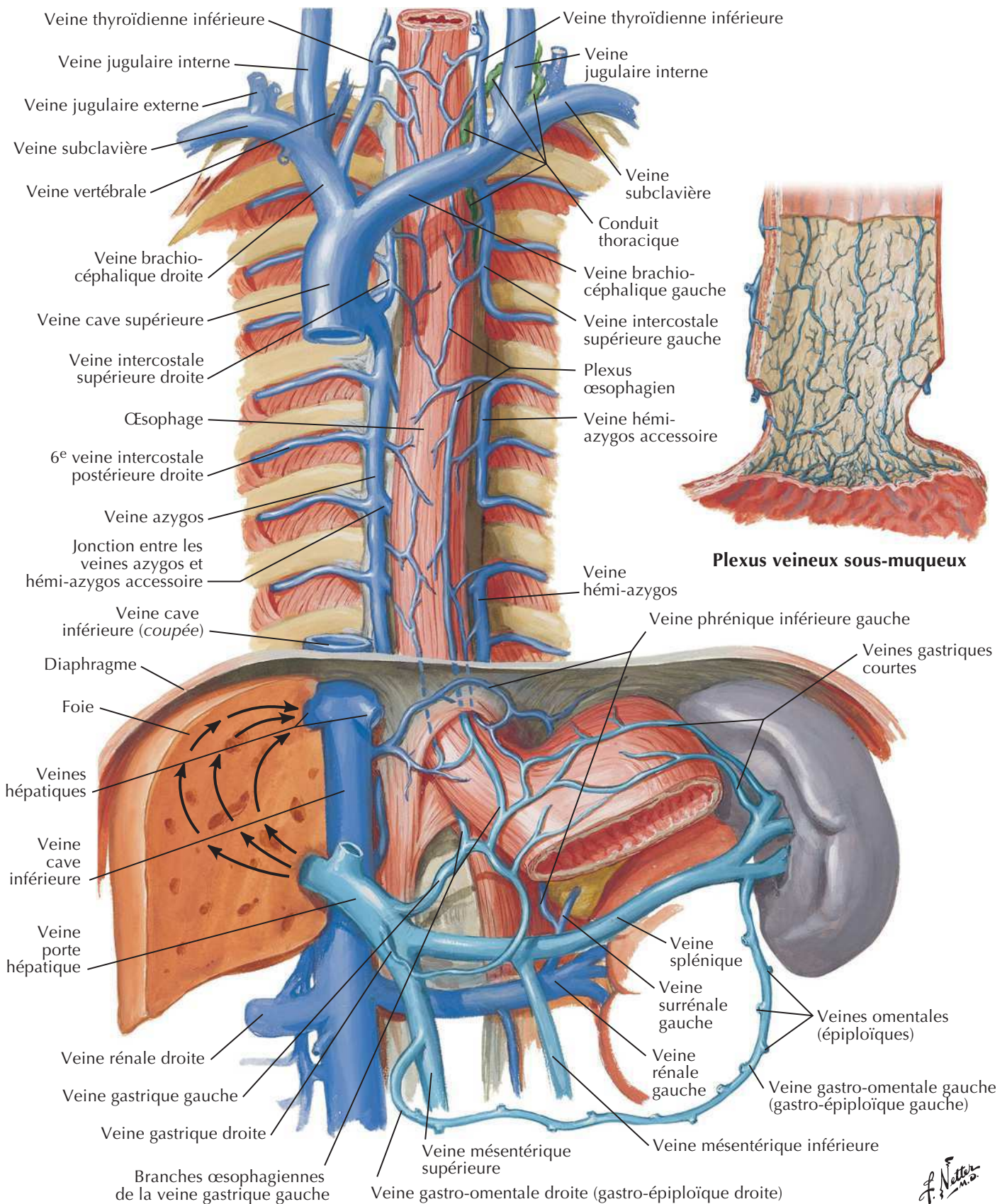


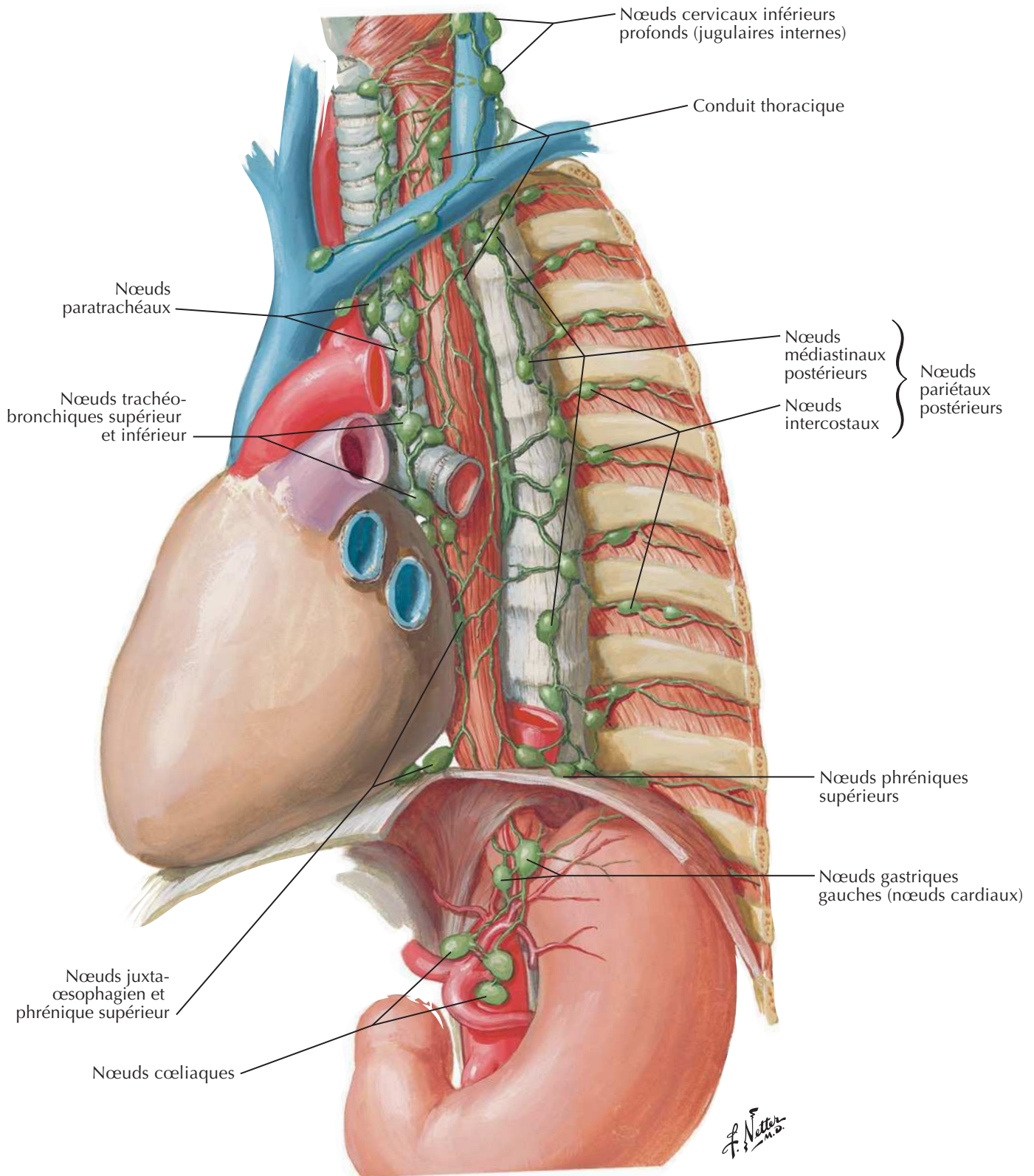
Artères de l'œsophage

Voir aussi Planches 204, 284

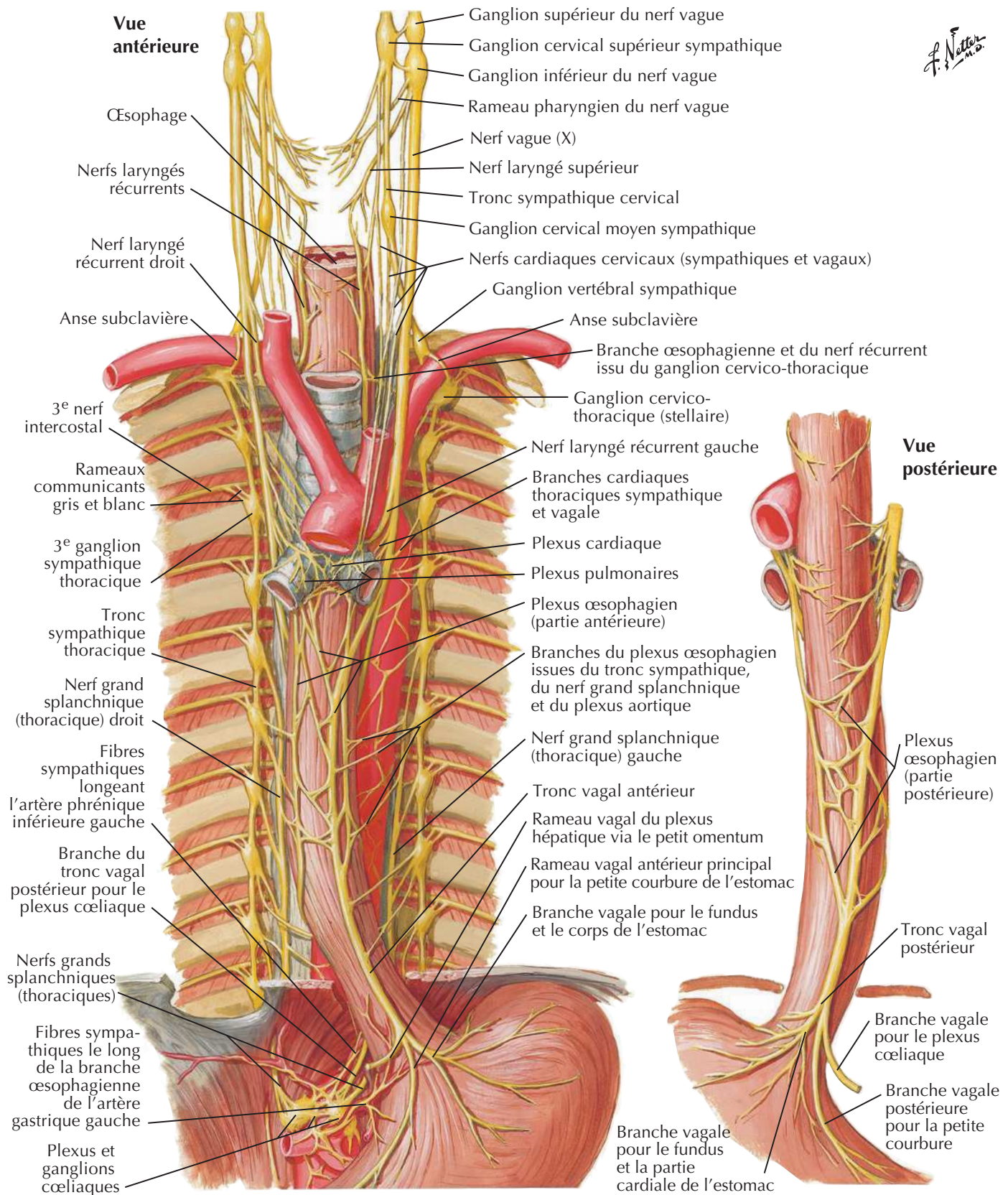


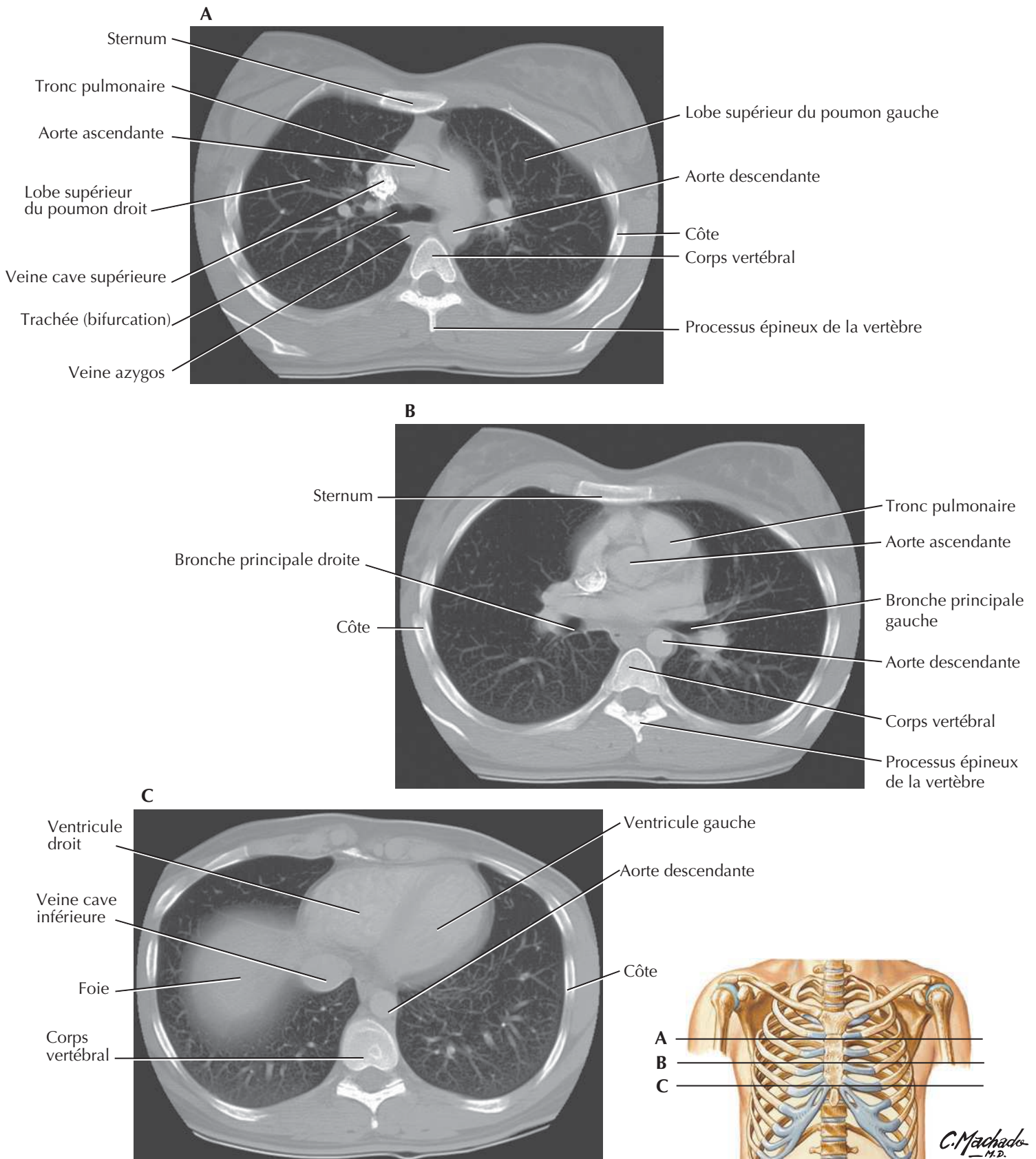
Veines de l'œsophage

Voir aussi **Planche 189**

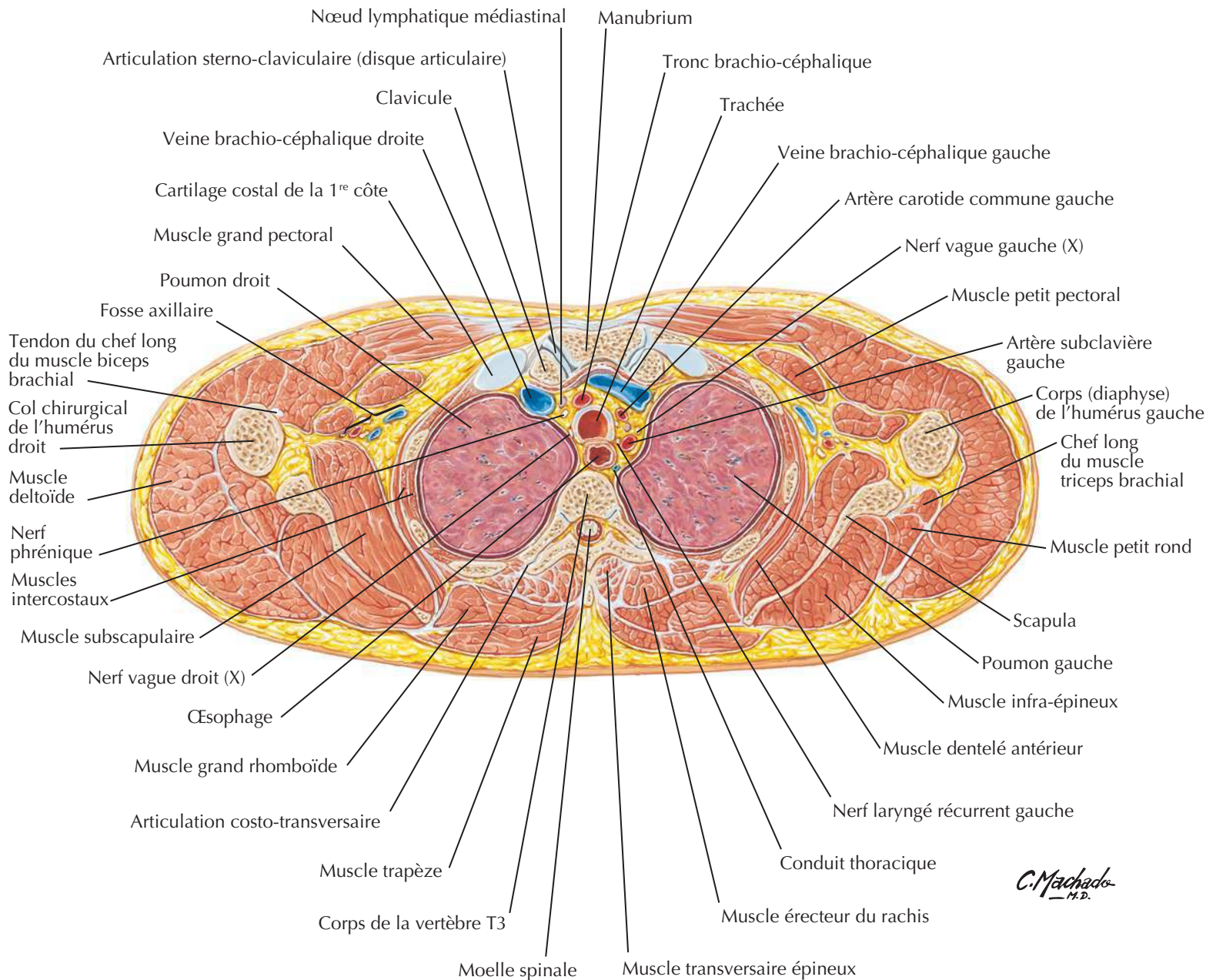
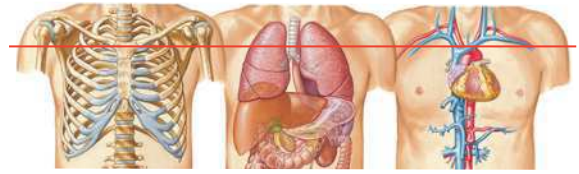
Vaisseaux et nœuds lymphatiques de l'œsophageVoir aussi **Planches 205, 293**

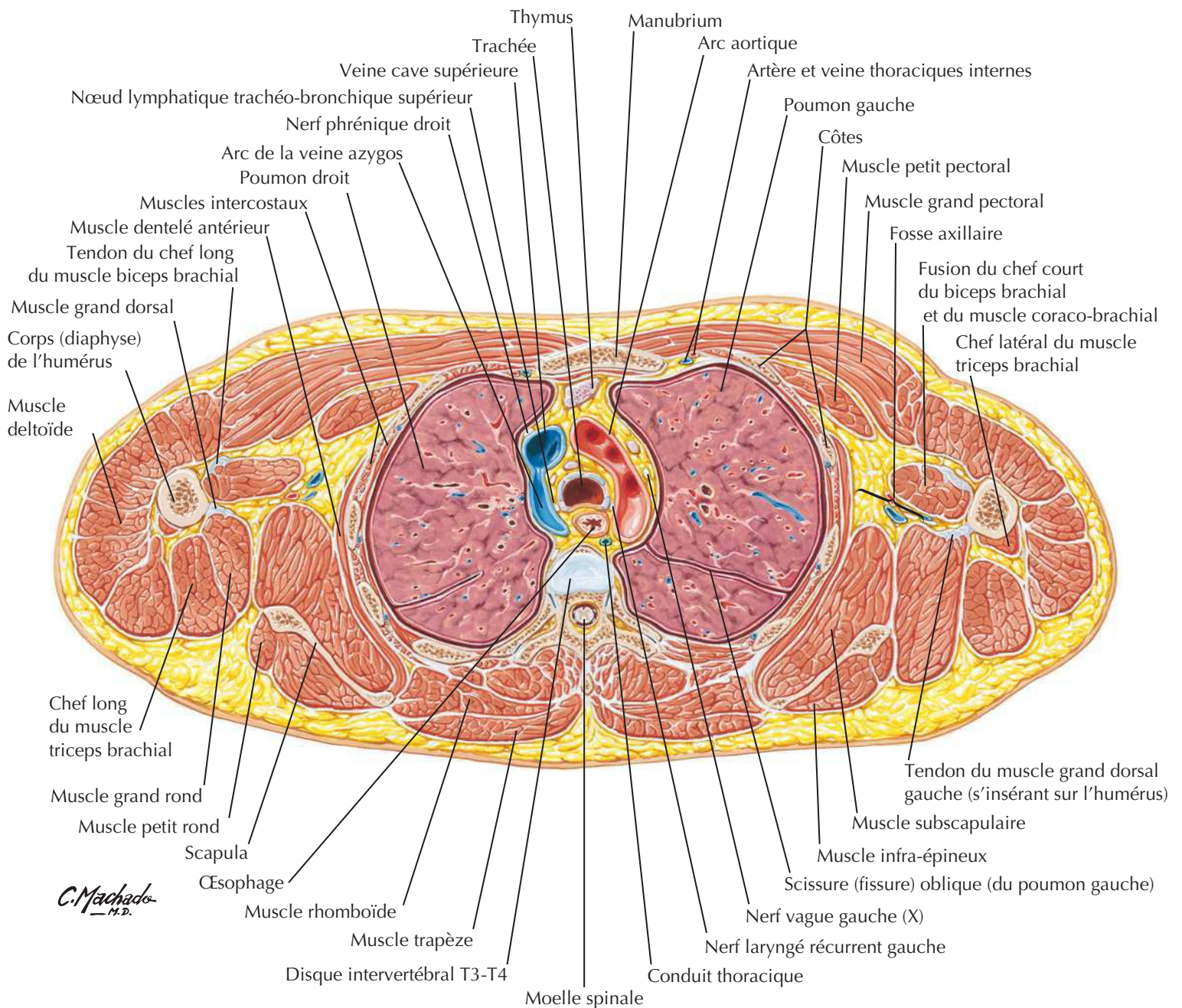
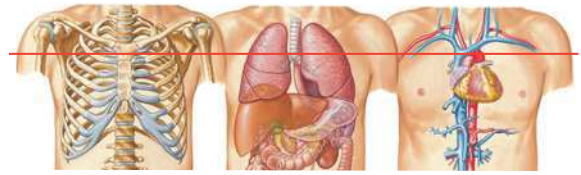Nerfs de l'œsophage



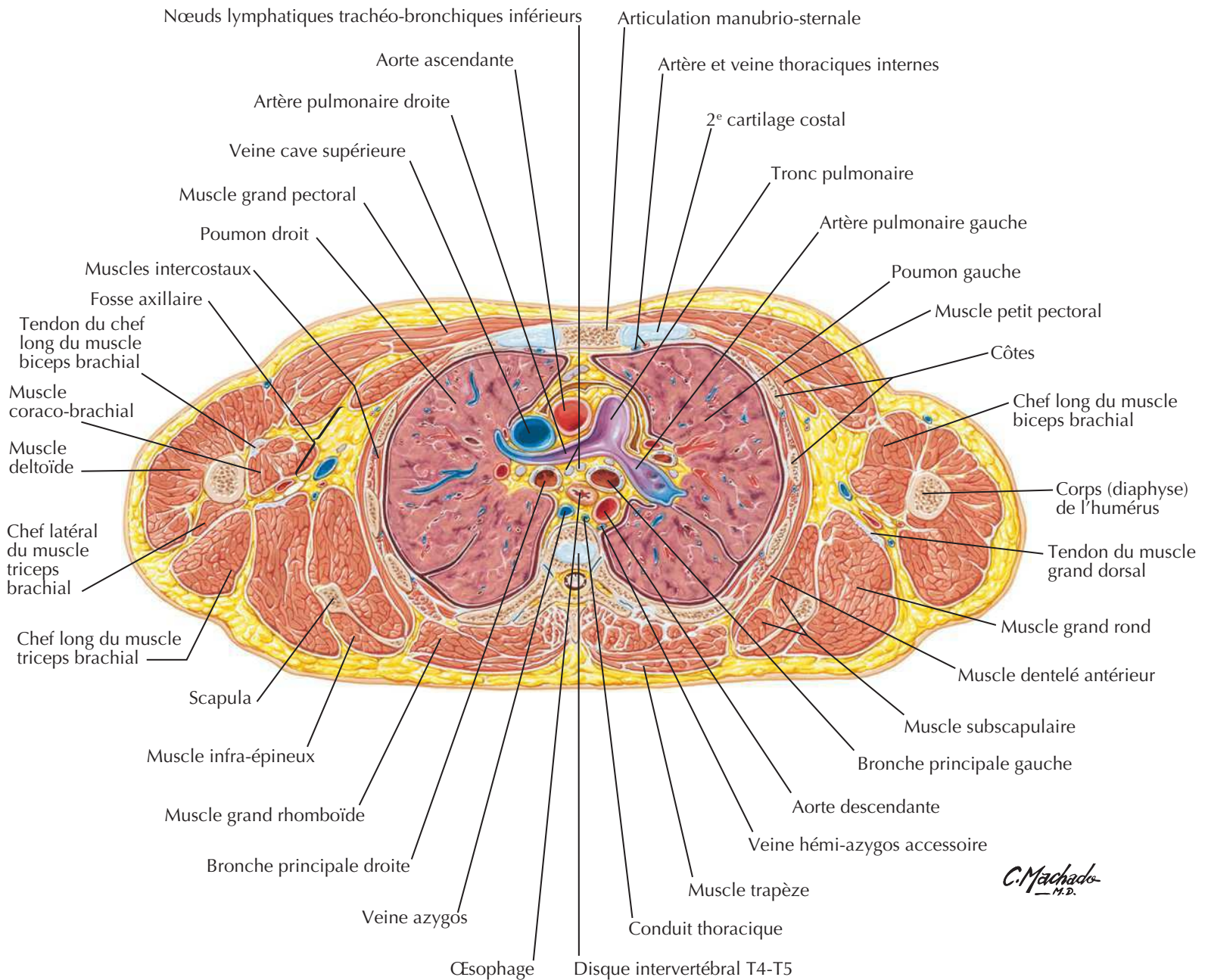
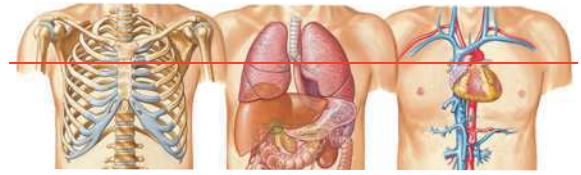
Coupe du thorax : clichés axiaux TDM**Séries de clichés TDM axiaux du thorax dans le sens cranio-caudal (A à C)**

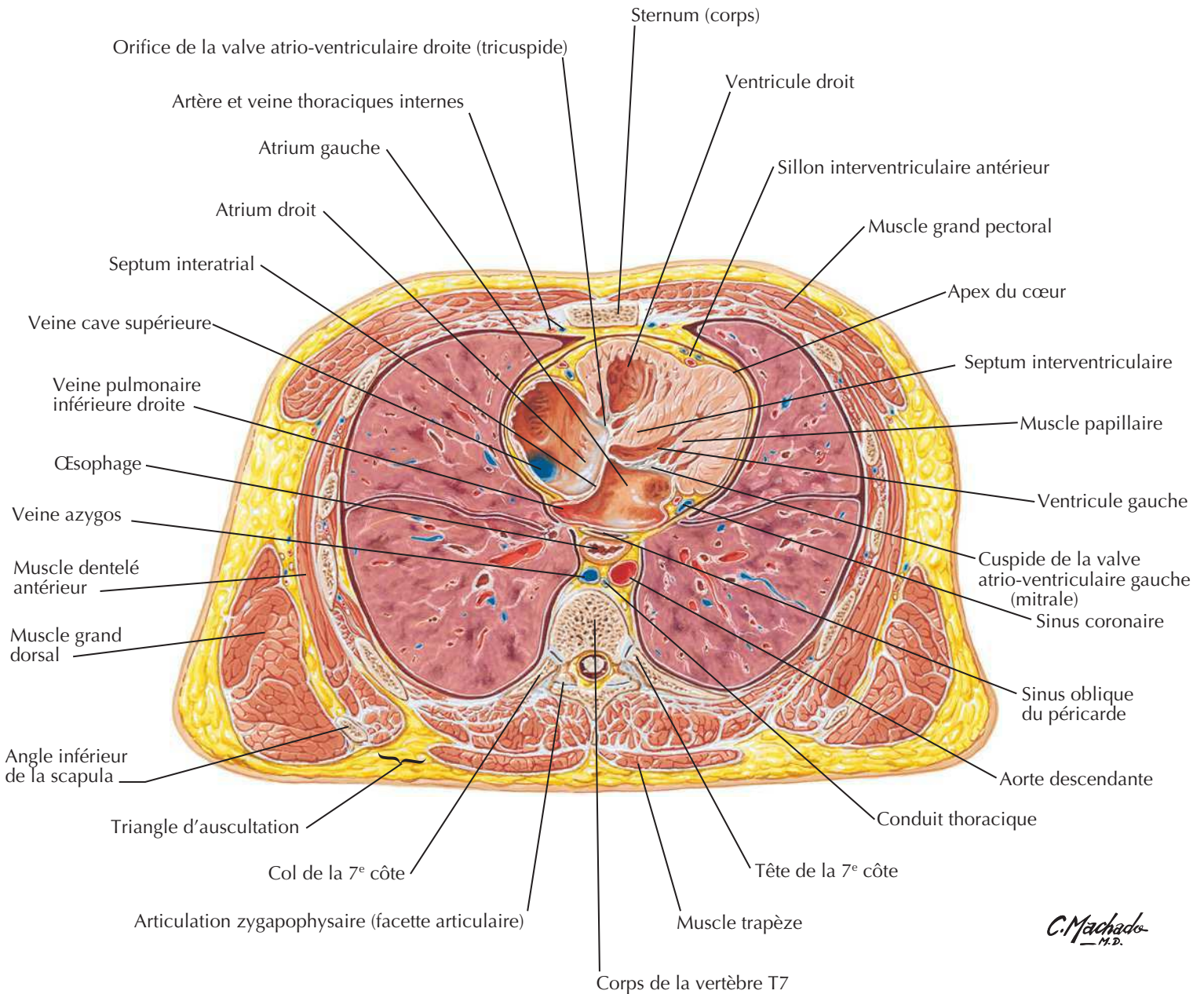
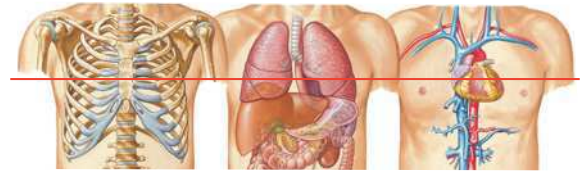
Coupe transversale du thorax au niveau T3

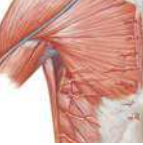

Coupe transversale du thorax au niveau T3-T4

Coupe transversale du thorax au niveau T4-T5

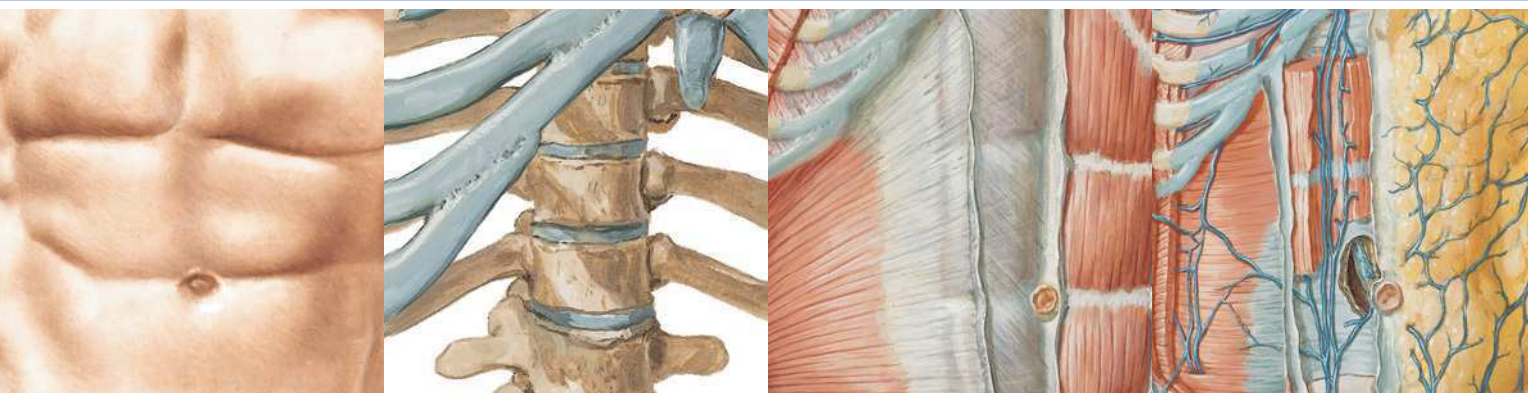


Coupe transversale du thorax au niveau T7



MUSCLE	INSERTION PROXIMALE (ORIGINE)	INSERTION DISTALE (TERMINAISON)	INNERVATION	ACTIONS PRINCIPALES	VASCULARISATION ARTÉRIELLE	GROUPE MUSCULAIRE
Diaphragme	Processus xiphoïde, six derniers cartilages costaux, vertèbres L1-L3, ligaments arqués	Convergence vers le centre tendineux	Nerf phrénique	Attire le centre tendineux vers le bas et l'avant pendant l'inspiration	Artères péricardiaco-phréniques, musculo-phréniques et phréniques supérieures et inférieures	Muscle de la paroi abdominale postérieure
Dentelé antérieur	Face externe des 8 à 9 premières côtes	Face costale du bord médial (vertébral) de la scapula	Nerf thoracique long	Entraîne une protraction la scapula et la fixe contre la paroi thoracique	Artère thoracique latérale	Muscles pectoraux/ région axillaire
Dentelé postéro-inférieur	Processus épineux des vertèbres T11-L2	Bord inférieur des côtes 9 à 12	Branche ventrale (ou nerfs intercostaux) des derniers nerfs thoraciques	Abaisse les côtes	Artères intercostales postérieures	Muscle intermédiaire du dos
Dentelé postéro-supérieur	Ligament nuchal, processus épineux des vertèbres C7-T3	Bord supérieur des côtes 2 à 4	Branche ventrale (ou nerfs intercostaux) des derniers nerfs thoraciques	Élèvent les côtes	Artères intercostales postérieures	Muscle intermédiaire du dos
Élévateurs des côtes	Processus transverses des vertèbres C7 et T1-T11	Côte sous-jacente à l'insertion d'origine, entre tubercule et angle	Rameaux dorsaux des derniers nerfs thoraciques	Élèvent les côtes	Artères intercostales postérieures	Muscle de la paroi thoracique
Grand pectoral	Moitié sternale de la clavicule, sternum jusqu'en regard du 7 ^e cartilage costal, cartilages costaux des vraies côtes, aponévrose du muscle oblique externe	Lèvre latérale (crête du tubercule majeur) du sillon intertuberculaire de l'humérus	Nerfs pectoraux médial et latéral	Adducteur et fléchisseur du bras, rotateur médial du bras	Branche pectorale de l'artère thoraco-acromiale, branches perforantes de l'artère thoracique interne	Muscles pectoraux/ région axillaire
Intercostal externe	Bord inférieur des côtes	Bord supérieur de la côte sous-jacente à la côte d'origine	Nerfs intercostaux	Solidarise les côtes et maintient et stabilise les espaces intercostaux lors de l'inspiration et de l'expiration, élève les côtes lors de l'inspiration	Artères intercostales postérieures, branches collatérales des artères intercostales postérieures, tronc costo-cervical, branches intercostales antérieures de l'artère thoracique interne, artère musculo-phrénique	Muscle de la paroi thoracique
Intercostal intime	Bord inférieur des côtes	Bord supérieur de la côte sous-jacente à la côte d'origine	Nerfs intercostaux	Élève les côtes	Branches musculaires des artères intercostales antérieures, branches musculaires des artères intercostales postérieures, branches intercostales des artères thoracique interne et musculo-phrénique, branches du tronc costo-cervical	Muscle de la paroi thoracique
Intercostal interne	Bord supérieur des côtes	Cartilage costal et extrémité du sillon costal de la côte sus-jacente à la côte d'origine	Nerfs intercostaux	S'oppose aux déplacements vers l'intérieur ou vers l'extérieur des espaces intercostaux pendant l'inspiration et l'expiration, abaisse les côtes à l'expiration forcée	Branches musculaires des artères intercostales antérieures, branches musculaires des artères intercostales postérieures, branches intercostales des artères thoracique interne et musculo-phrénique, branches du tronc costo-cervical	Muscle de la paroi thoracique
Petit pectoral	Face externe des bords supérieurs des côtes 3 à 5	Processus coracoïde de la scapula	Nerf pectoral médial	Abaisse l'angle latéral de la scapula, attire l'épaule vers l'avant (protraction)	Branche pectorale de l'artère thoraco-acromiale, branches intercostales de l'artère thoracique latérale	Muscles pectoraux/ région axillaire
Subcostaux	Face interne des dernières côtes proches de leur angle	Bord supérieur de la deuxième ou troisième côte sous-jacente	Nerfs intercostaux	Abaissent les côtes	Artères intercostales postérieures, artère musculo-phrénique	Muscle de la paroi thoracique
Transverse du thorax	Face interne des cartilages costaux 2-6	Face postérieure de la partie inférieure du sternum	Nerfs intercostaux	Abaisse les côtes et les cartilages costaux	Artères intercostales antérieures, artère thoracique interne	Muscle de la paroi thoracique

Des variations dans les contributions des nerfs spinaux dans l'innervation des muscles, dans la vascularisation artérielle des muscles, dans leurs insertions et leurs actions sont des événements fréquents dans l'anatomie humaine. Ainsi, il peut exister des différences entre les textes de différents ouvrages : considérez que les variations anatomiques sont normales.



Section 4 ABDOMEN

Anatomie de surface

Planche 242

242 Abdomen : anatomie de surface

Paroi du corps

Planches 243-262

- 243 Squelette de l'abdomen
- 244 Régions et plans de l'abdomen
- 245 Paroi abdominale antérieure : dissection superficielle
- 246 Paroi abdominale antérieure : dissection intermédiaire
- 247 Paroi abdominale antérieure : dissection profonde
- 248 Gaine rectusienne : coupes transversales
- 249 Paroi abdominale antérieure : vue interne
- 250 Paroi abdominale postéro-latérale
- 251 Artères de la paroi abdominale antérieure
- 252 Veines de la paroi abdominale antérieure
- 253 Nerfs de la paroi abdominale antérieure
- 254 Nerfs thoraco-abdominaux
- 255 Région inguinale : dissections
- 256 Canal inguinal et cordon spermatique
- 257 Région inguino-fémorale : gaine fémorale et lacune vasculaire
- 258 Muscles de la paroi abdominale postérieure
- 259 Artères de la paroi abdominale postérieure
- 260 Veines de la paroi abdominale postérieure
- 261 Vaisseaux et nœuds lymphatiques de la paroi abdominale postérieure
- 262 Nerfs de la paroi abdominale postérieure

ABDOMEN

Cavité péritonéale

Planches 263-268

- 263 Grand omentum et viscères abdominaux
- 264 Rapports mésentériques des intestins
- 265 Rapports mésentériques des intestins (suite)
- 266 Bourse omentale : estomac récliné
- 267 Bourse omentale : coupe transversale
- 268 Péritoine de la paroi abdominale postérieure

Viscères (intestin)

Planches 269-276

- 269 Estomac *in situ*
- 270 Muqueuse de l'estomac
- 271 Duodénum *in situ*
- 272 Muqueuse et musculature du duodénum
- 273 Région iléo-cæcale
- 274 Région iléo-cæcale (suite)
- 275 Appendice vermiforme
- 276 Muqueuse et musculature du gros intestin

Viscères (organes accessoires)

Planches 277-282

- 277 Faces et loge du foie
- 278 Foie *in situ* : systèmes vasculaire et de conduits
- 279 Structure du foie : schéma
- 280 Vésicule biliaire, conduits biliaires extra-hépatiques et conduit pancréatique
- 281 Pancréas *in situ*
- 282 Rate

Vascularisation viscérale

Planches 283-296

- 283 Artères de l'estomac, du foie et de la rate
- 284 Artères du foie, du pancréas, du duodénum et de la rate
- 285 Artériographie du tronc coeliaque et angioscanner
- 286 Artères du duodénum et de la tête du pancréas
- 287 Artères de l'intestin grêle
- 288 Artères du gros intestin

- 289 Veines de l'estomac, du duodénum, du pancréas et de la rate
- 290 Veines de l'intestin grêle
- 291 Veines du gros intestin
- 292 Affluents de la veine porte hépatique : anastomoses porto-caves
- 293 Vaisseaux et nœuds lymphatiques de l'estomac
- 294 Vaisseaux et nœuds lymphatiques du pancréas
- 295 Vaisseaux et nœuds lymphatiques de l'intestin grêle
- 296 Vaisseaux et nœuds lymphatiques du gros intestin

Innervation

Planches 297-307

- 297 Nerfs et ganglions autonomes de l'abdomen
- 298 Innervation autonome de l'estomac et du duodénum
- 299 Innervation autonome de l'estomac et du duodénum (suite)
- 300 Innervation de l'estomac et du duodénum : schéma
- 301 Innervation autonome de l'intestin grêle
- 302 Innervation autonome du gros intestin
- 303 Innervation autonome de l'intestin grêle et du gros intestin : schéma
- 304 Voies réflexes autonomes : schéma
- 305 Plexus autonomes intrinsèques de l'intestin : schéma
- 306 Innervation autonome du foie et des voies biliaires : schéma
- 307 Innervation autonome du pancréas : schéma

Reins et glandes surrénales

Planches 308-320

- 308 Reins *in situ* : vues antérieures
- 309 Reins *in situ* : vues postérieures
- 310 Artère et veine rénales *in situ*
- 311 Structure macroscopique du rein
- 312 Artères intra-rénales et segments rénaux
- 313 Uretères dans l'abdomen et le pelvis
- 314 Artères des uretères et de la vessie
- 315 Fascias rénaux
- 316 Vaisseaux et nœuds lymphatiques des reins et de la vessie

- 317** Nerfs autonomes des reins, des uretères et de la vessie
- 318** Innervation autonome des reins et de la partie supérieure des uretères : schéma
- 319** Nerfs autonomes des glandes surrénales : dissection et schéma
- 320** Artères et veines des glandes surrénales *in situ*

Coupes et imagerie

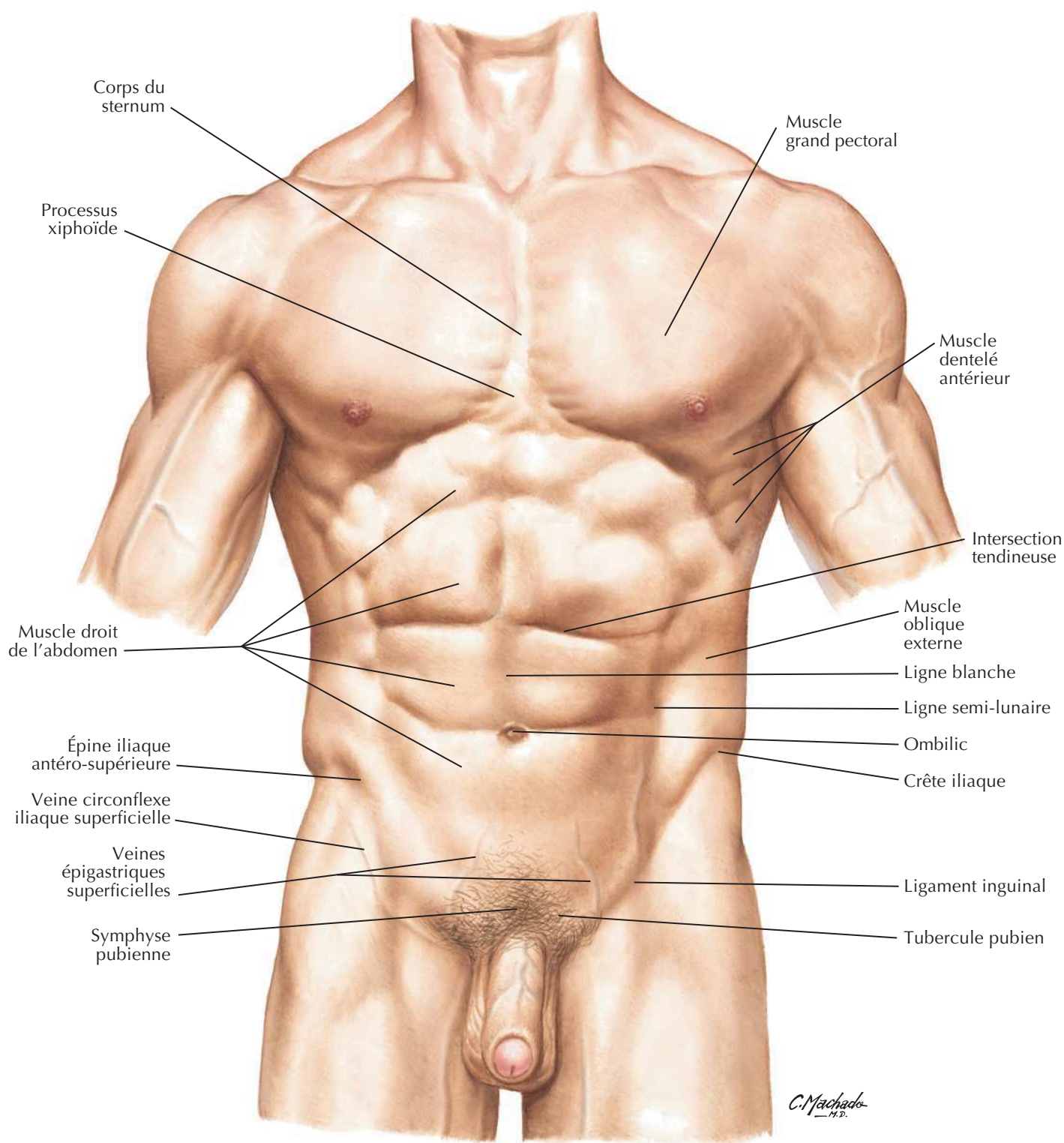
Planches 321-328

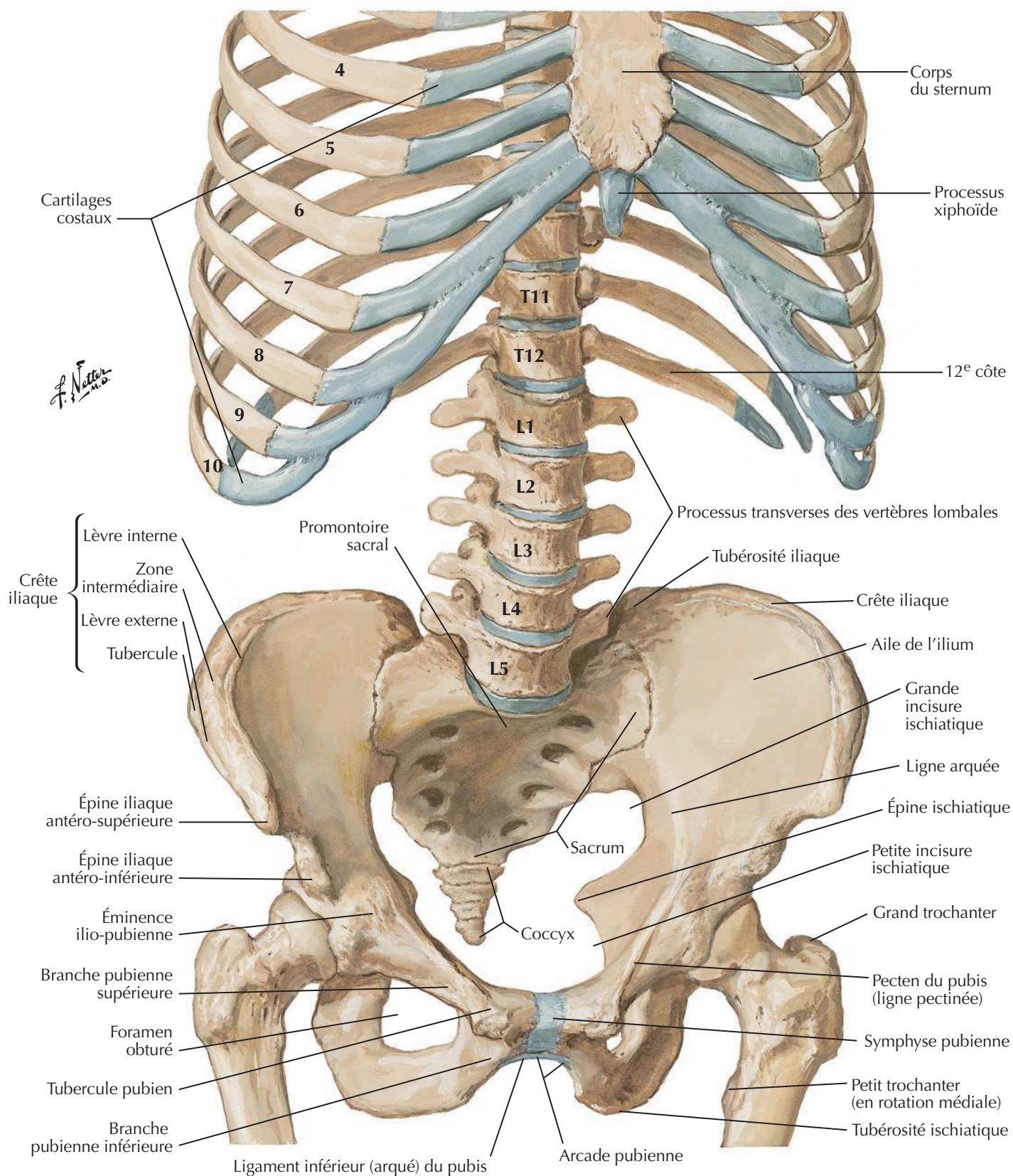
- 321** Paroi et viscères de l'abdomen : coupe sagittale paramédiane
- 322** Coupes de l'abdomen : clichés axiaux TDM

- 323** Coupes de l'abdomen : clichés axiaux TDM (suite)
- 324** Coupe transversale : niveau de T10, synchondrose xiphosternale
- 325** Coupe transversale : niveau de T12, inférieur au processus xiphoïde
- 326** Coupe transversale : niveau du disque intervertébral T12-L1
- 327** Coupe transversale : niveau du disque intervertébral L1-L2
- 328** Coupe transversale : niveau du disque intervertébral L3-L4

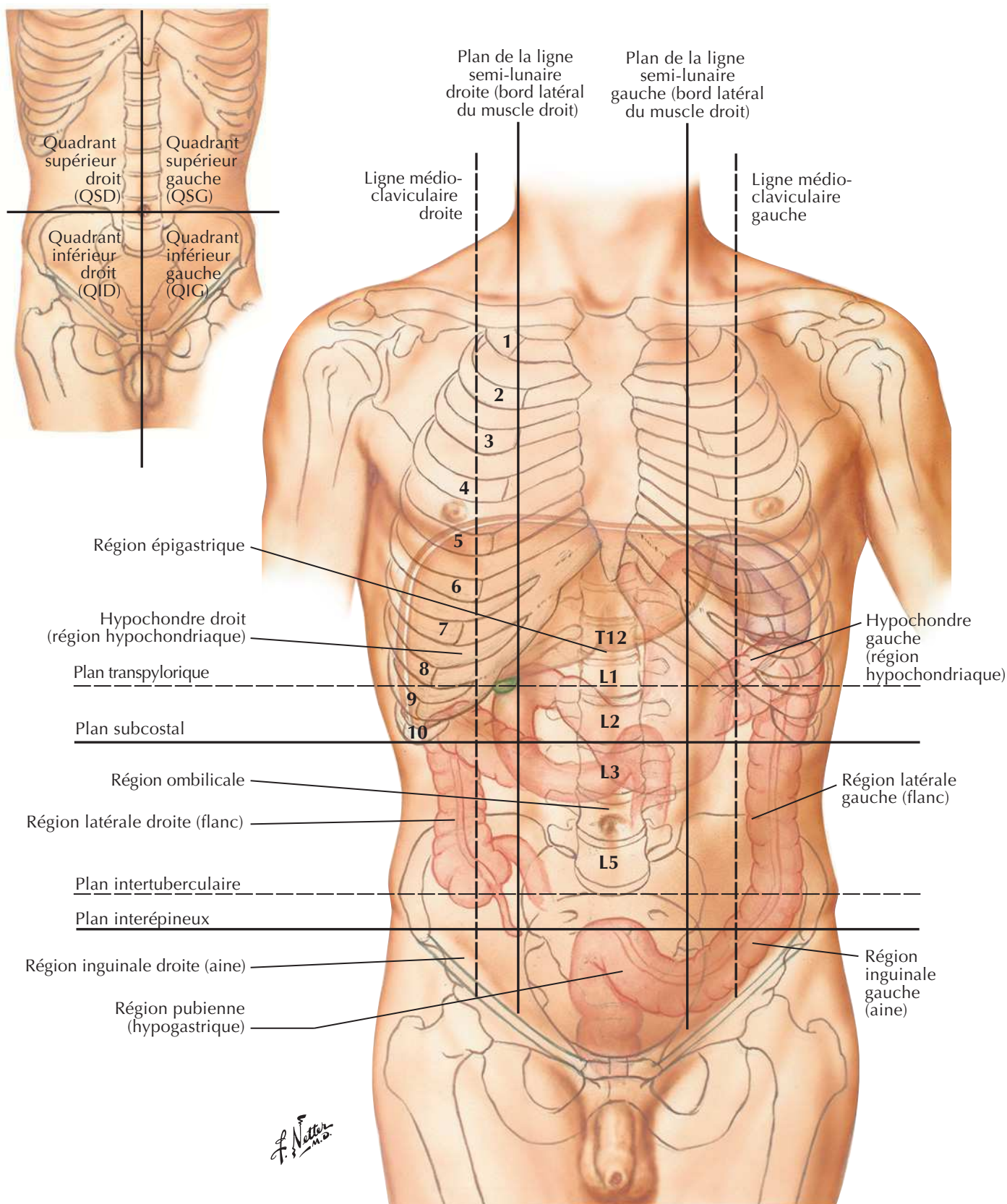
Muscles

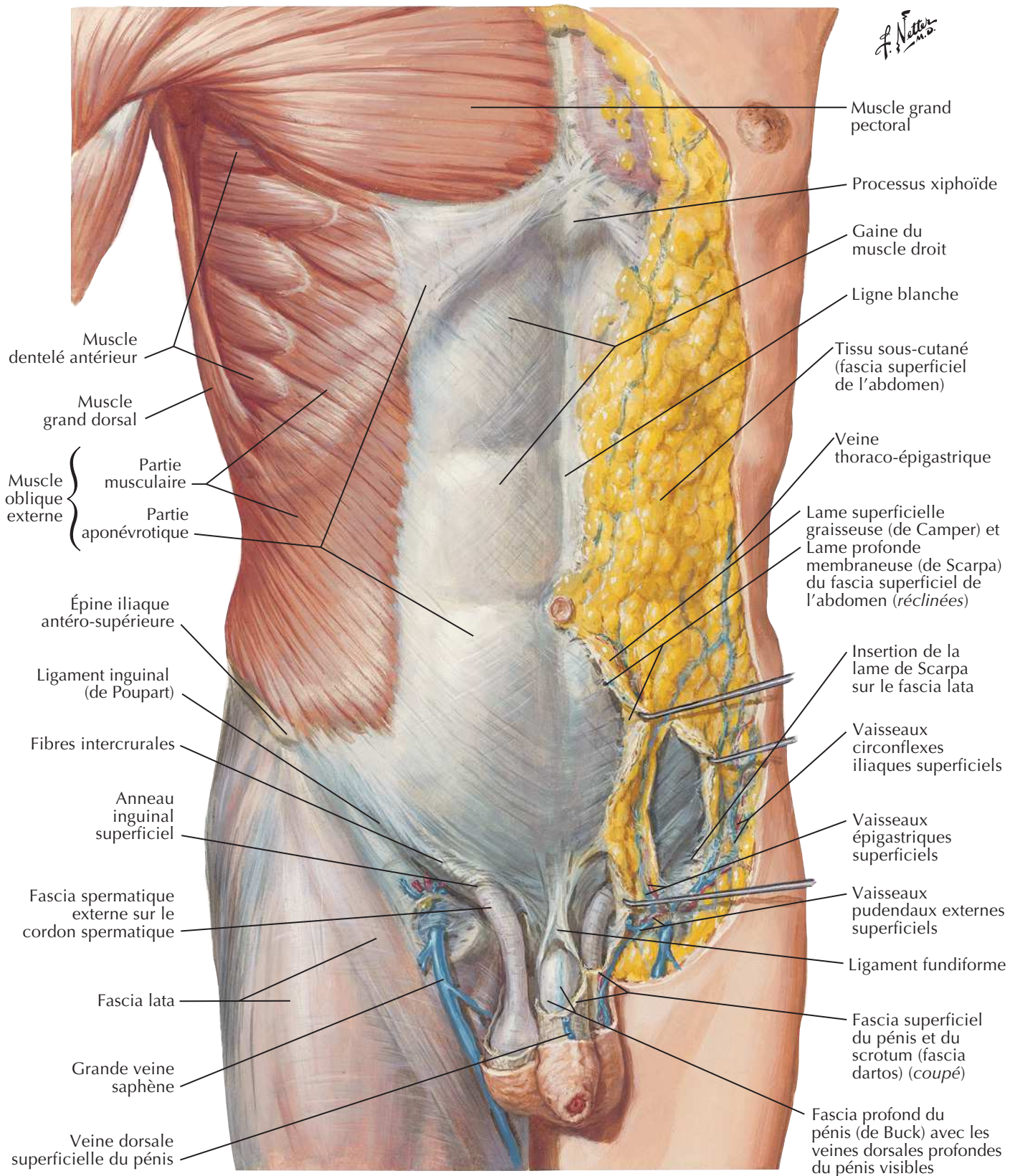
Tableau 4-1

Abdomen : anatomie de surface

Squelette de l'abdomenVoir aussi **Planches 183, 332**

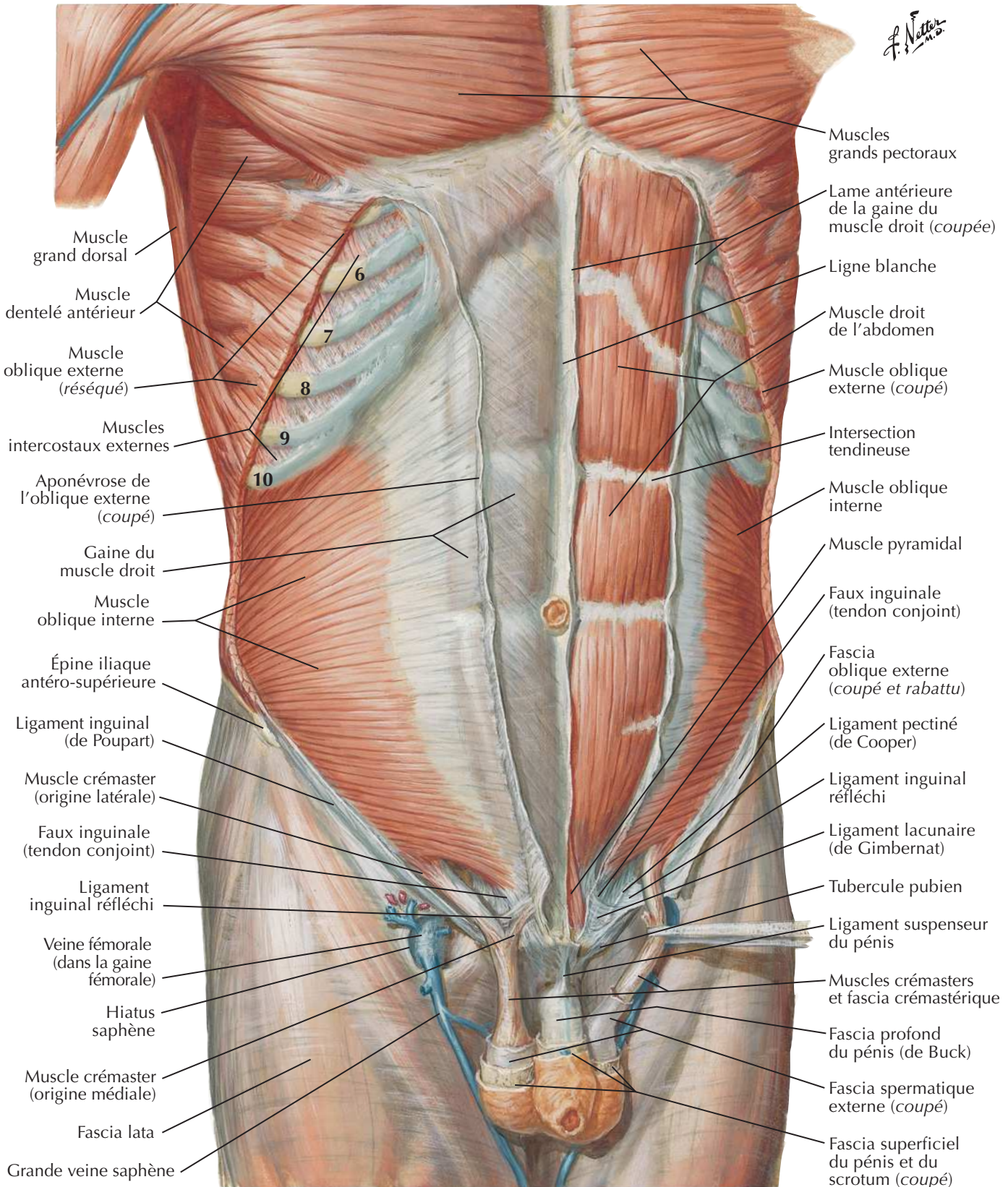
Régions et plans de l'abdomen

Voir aussi **Planche 193**

Paroi abdominale antérieure : dissection superficielleVoir aussi **Planches 252, 329**

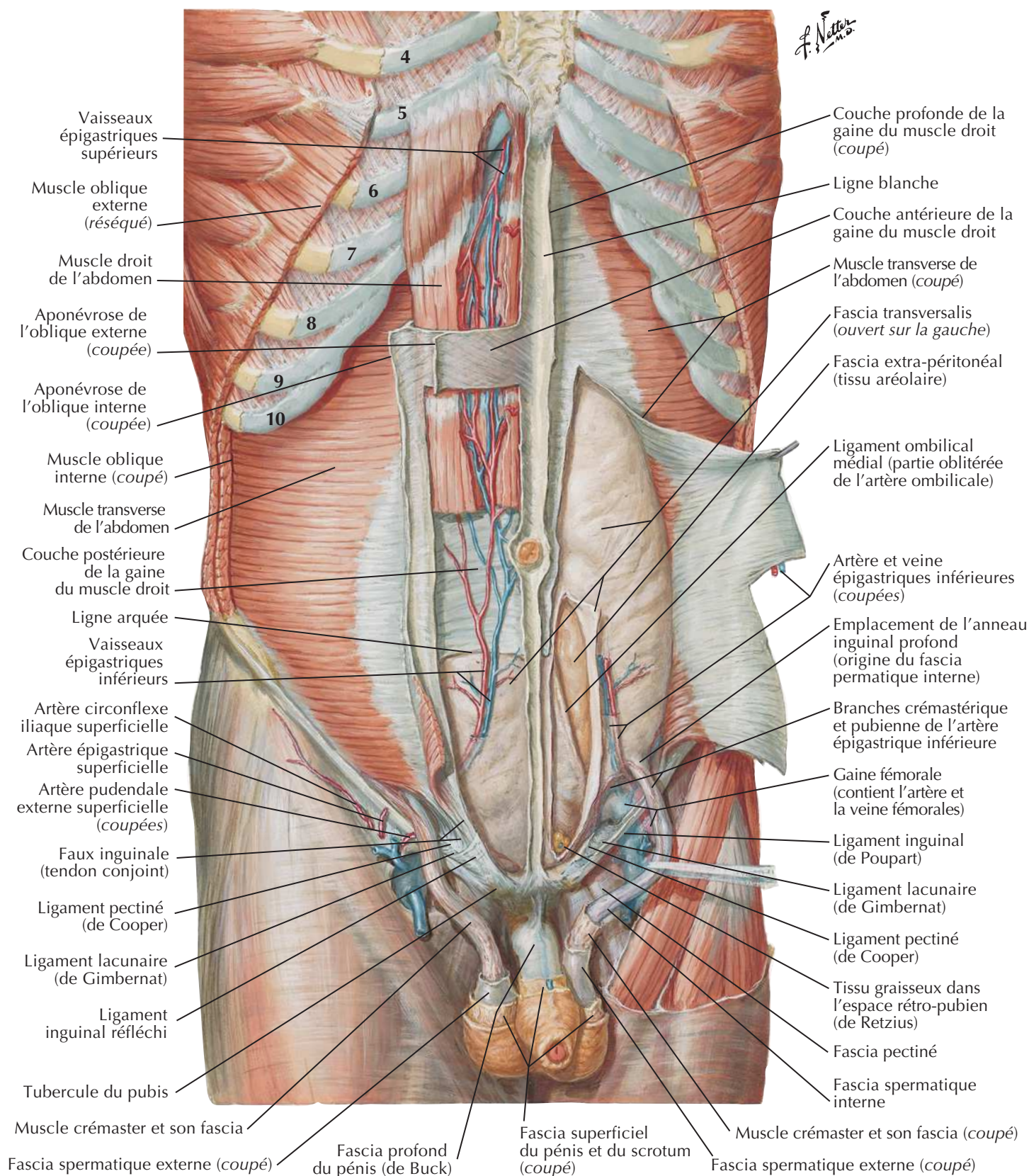
Paroi abdominale antérieure : dissection intermédiaire

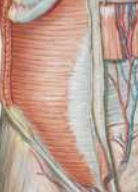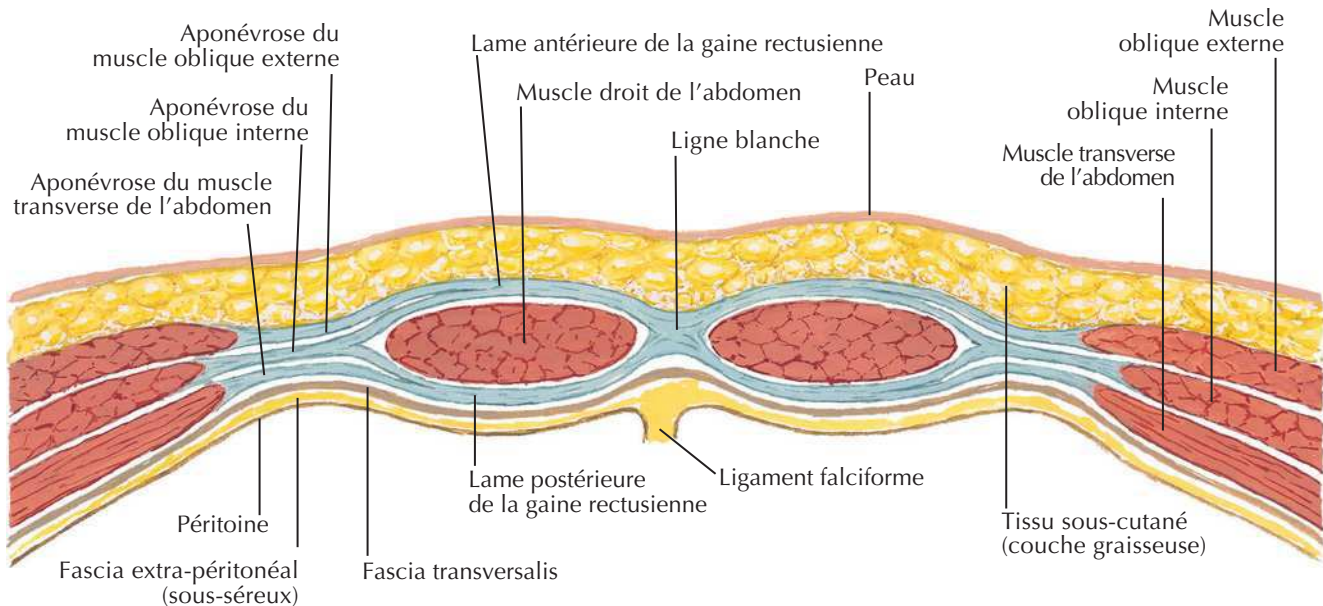
Voir aussi **Planches 185, 186**



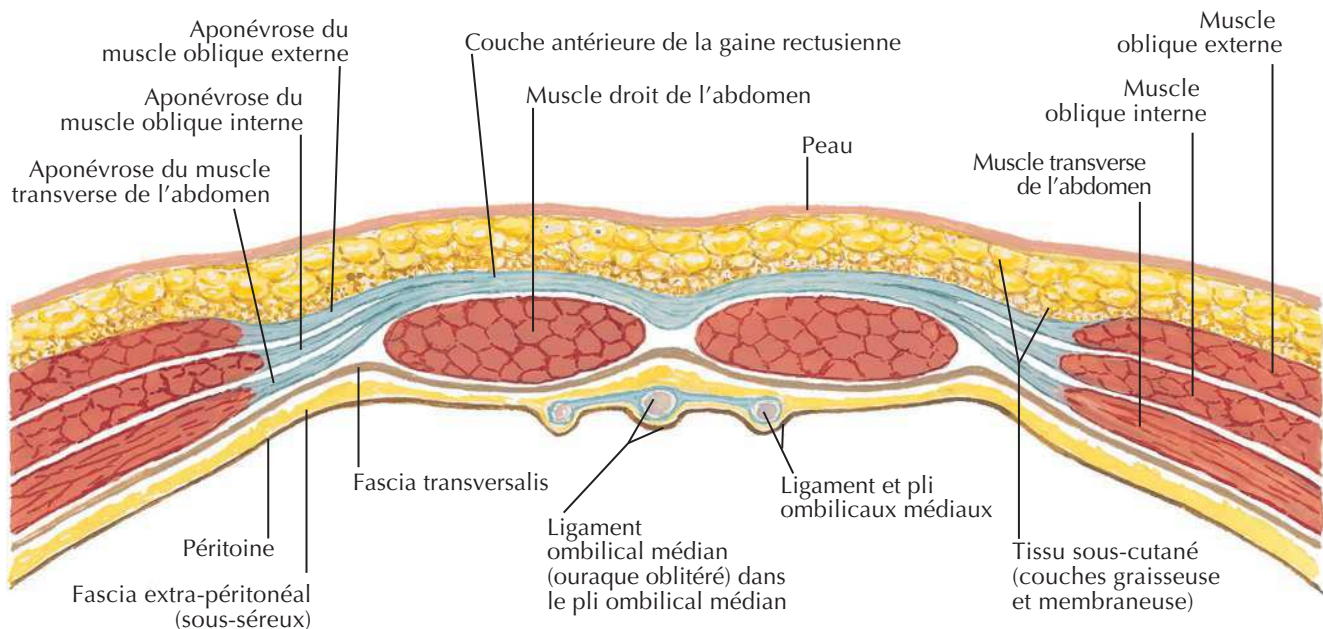
Paroi abdominale antérieure : dissection profonde

Voir aussi **Planches 186, 251**



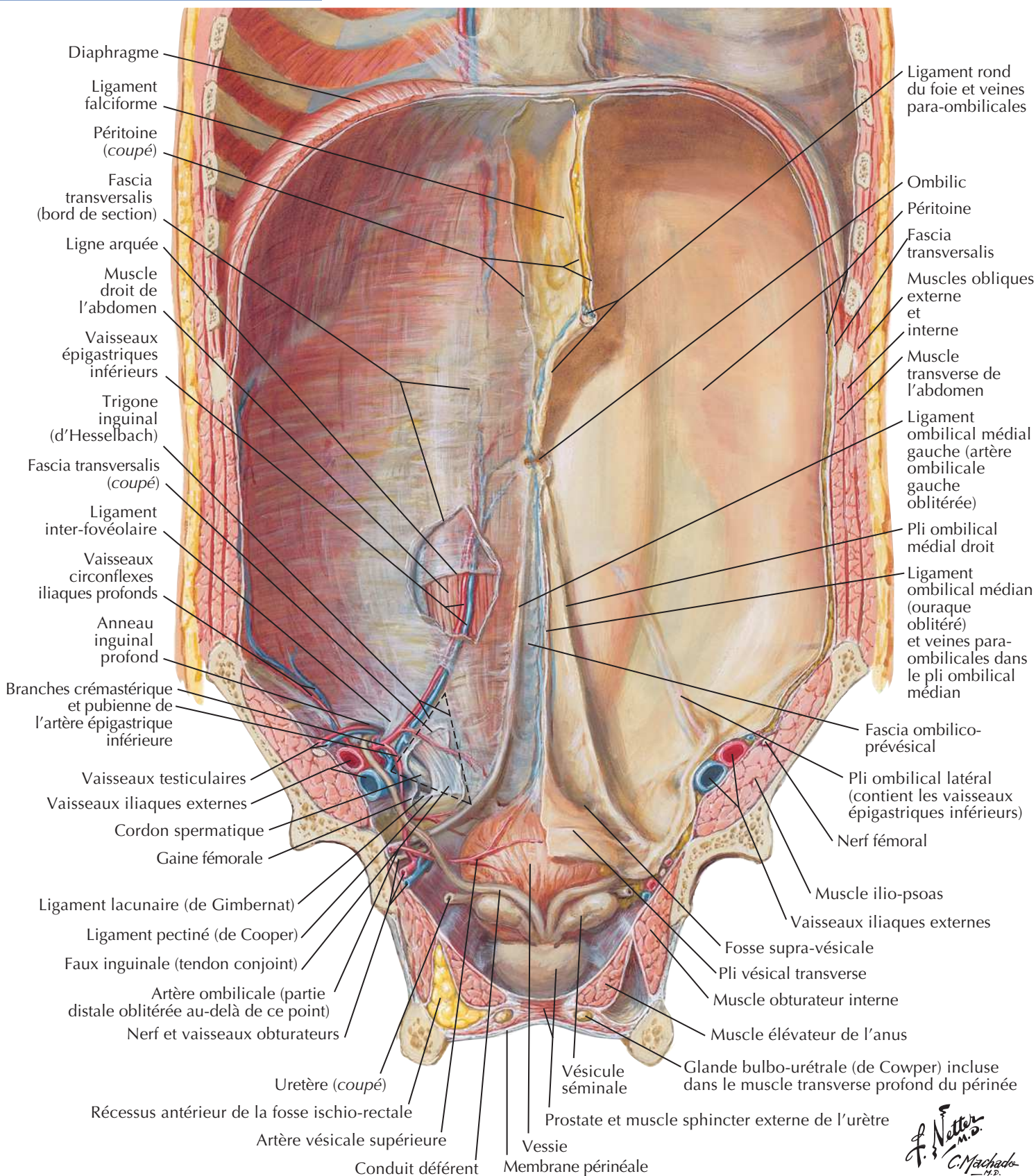
Gaine rectusienne : coupes transversales**Coupe au-dessus de la ligne arquée**

L'aponévrose du muscle oblique interne se dédouble pour former les lames antérieure et postérieure de la gaine rectusienne. L'aponévrose du muscle oblique externe adhère à la lame antérieure de la gaine rectusienne ; l'aponévrose du muscle transverse de l'abdomen adhère à la lame postérieure des lames antérieure et postérieure de la gaine rectusienne qui s'unissent médialement pour former la ligne blanche.

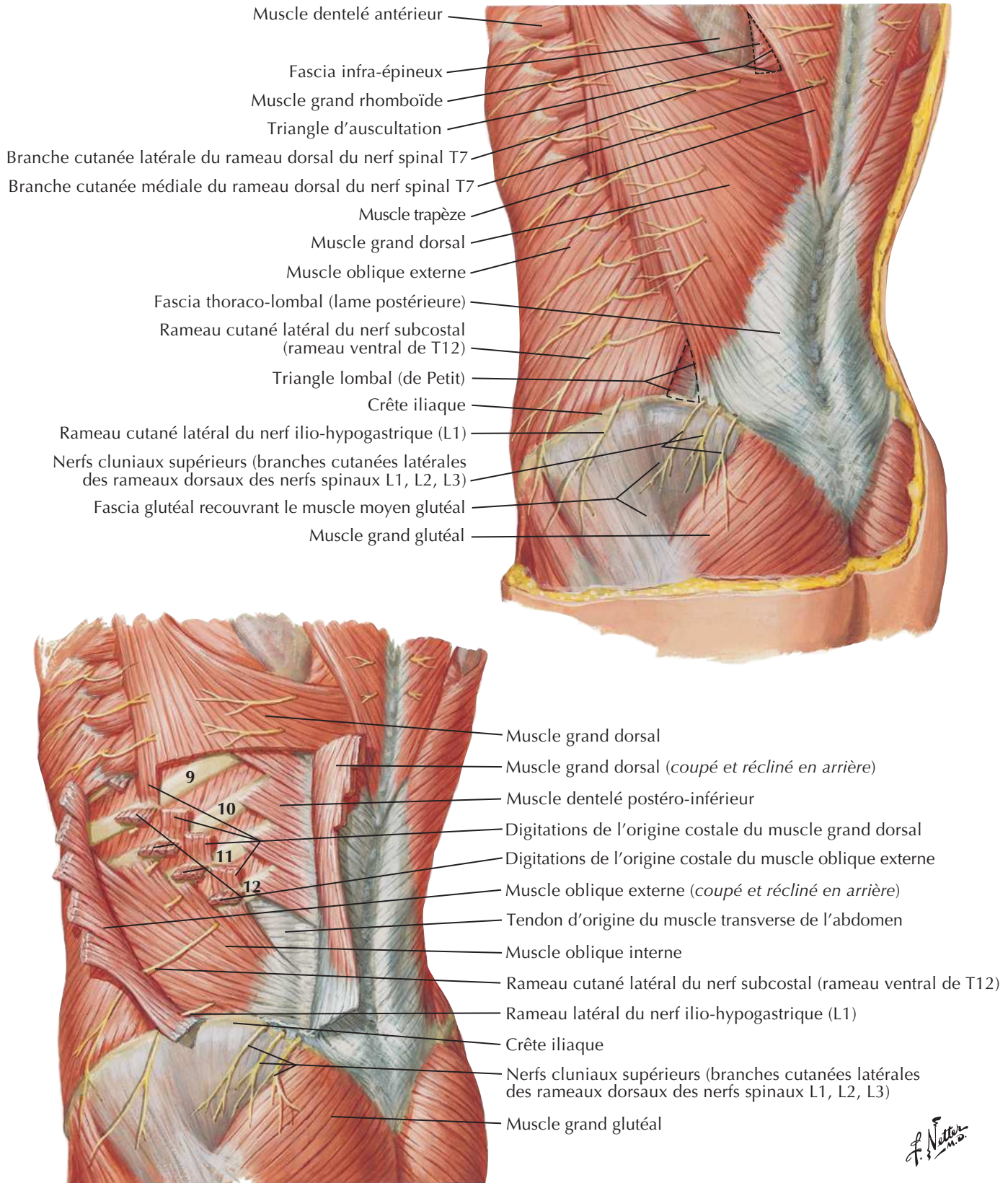
Coupe sous la ligne arquée

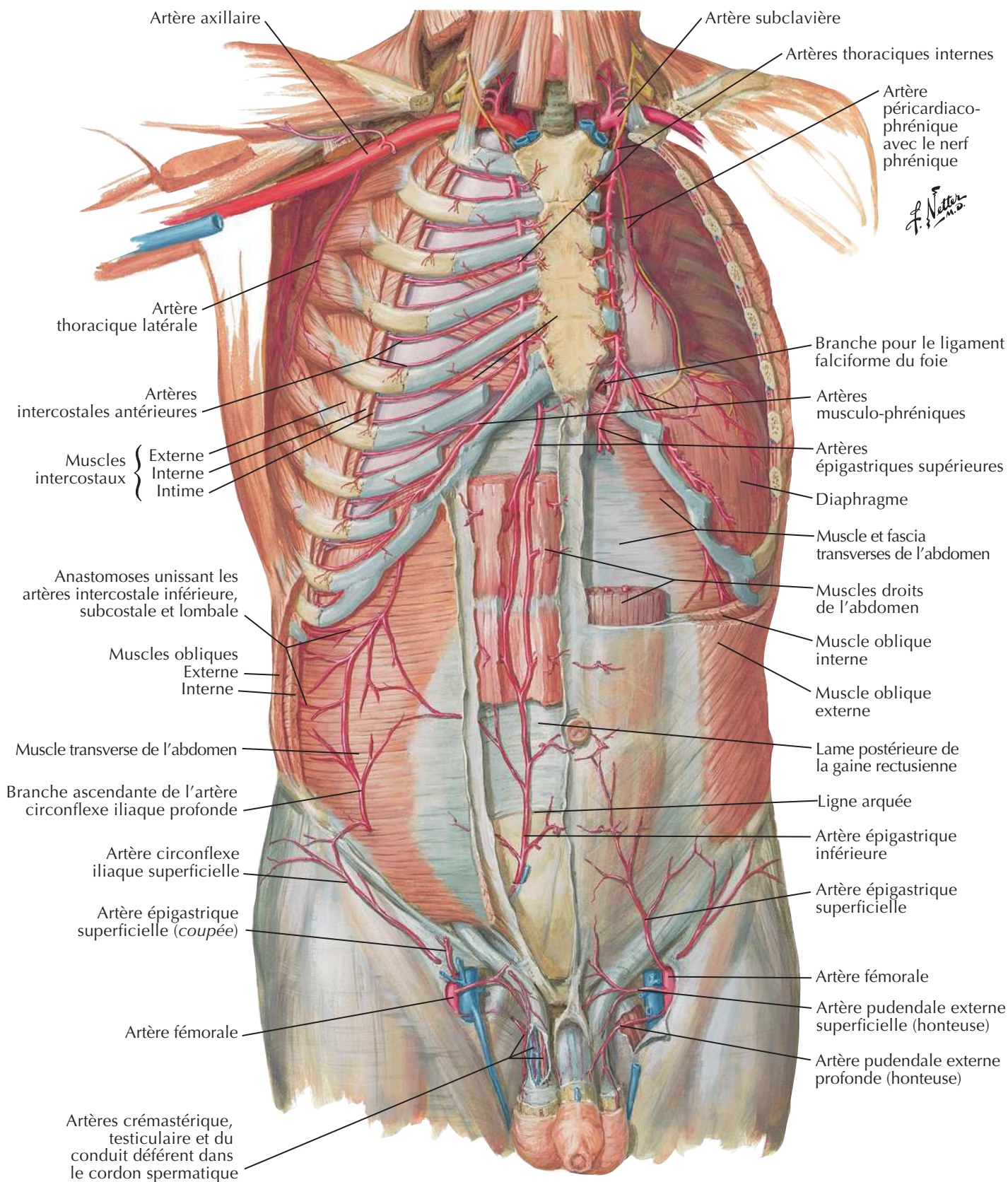
L'aponévrose du muscle oblique interne ne se dédouble pas à ce niveau, mais passe complètement en avant du muscle droit de l'abdomen et s'accôle ici aux aponévroses des muscles oblique externe et transverse de l'abdomen ; ainsi, la lame postérieure de la gaine rectusienne est absente sous la ligne arquée et le muscle droit de l'abdomen est recouvert du fascia transversalis.

F. Netter M.D.

Paroi abdominale antérieure : vue interneVoir aussi **Planches 362, 381**

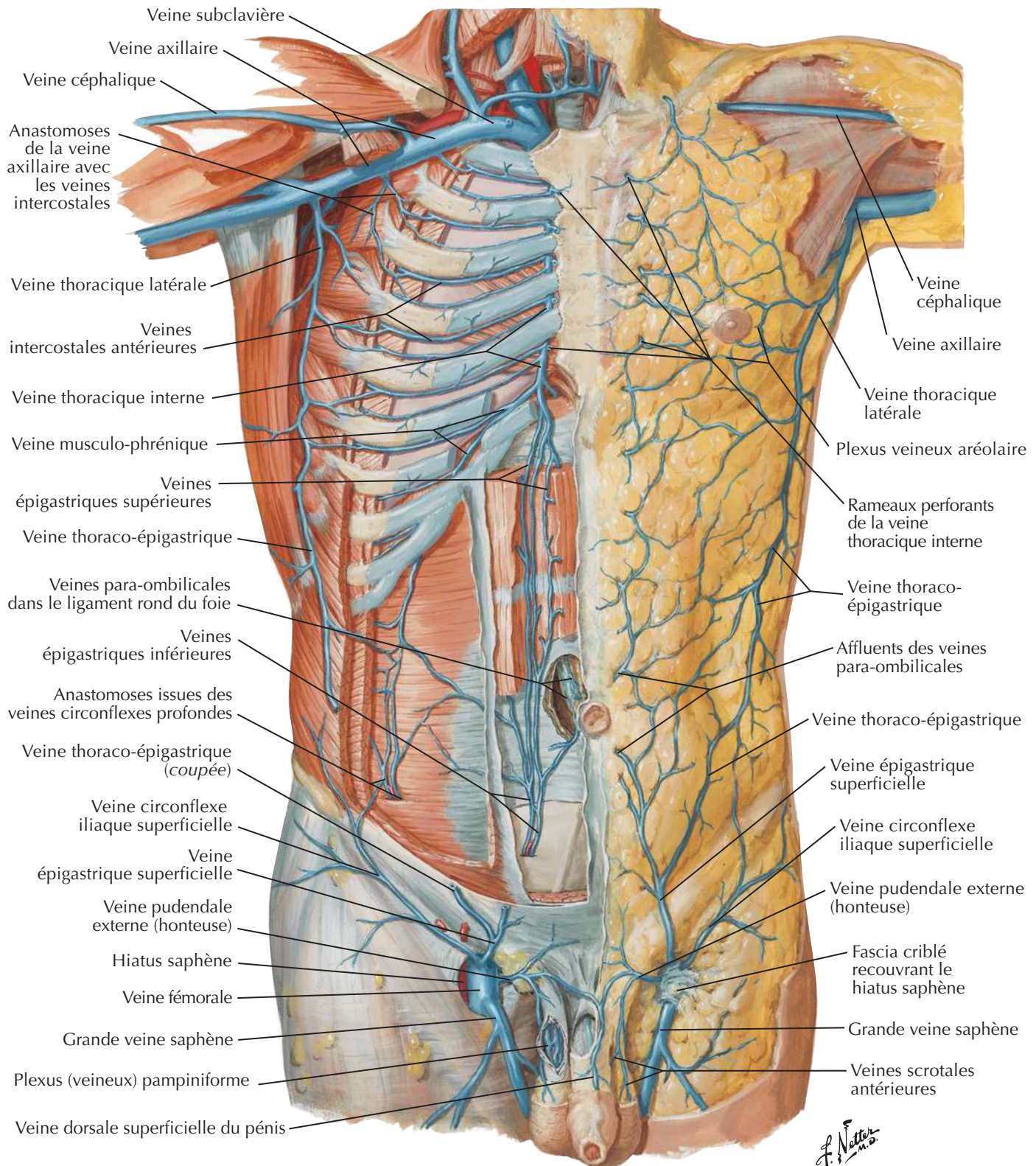
Paroi abdominale postéro-latérale



Artères de la paroi abdominale antérieureVoir aussi **Planche 247**

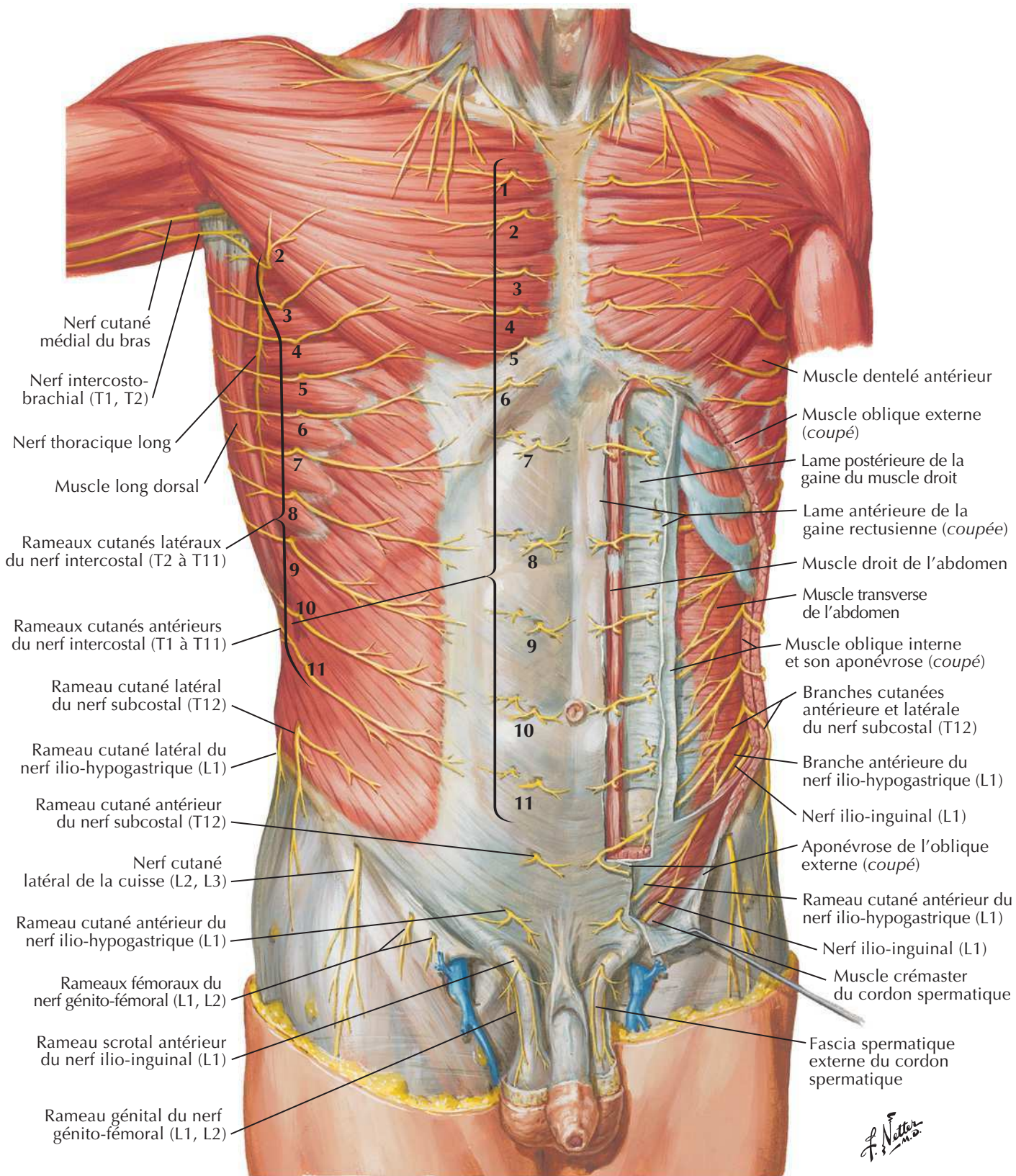
Veines de la paroi abdominale antérieure

Voir aussi Planches 245, 248

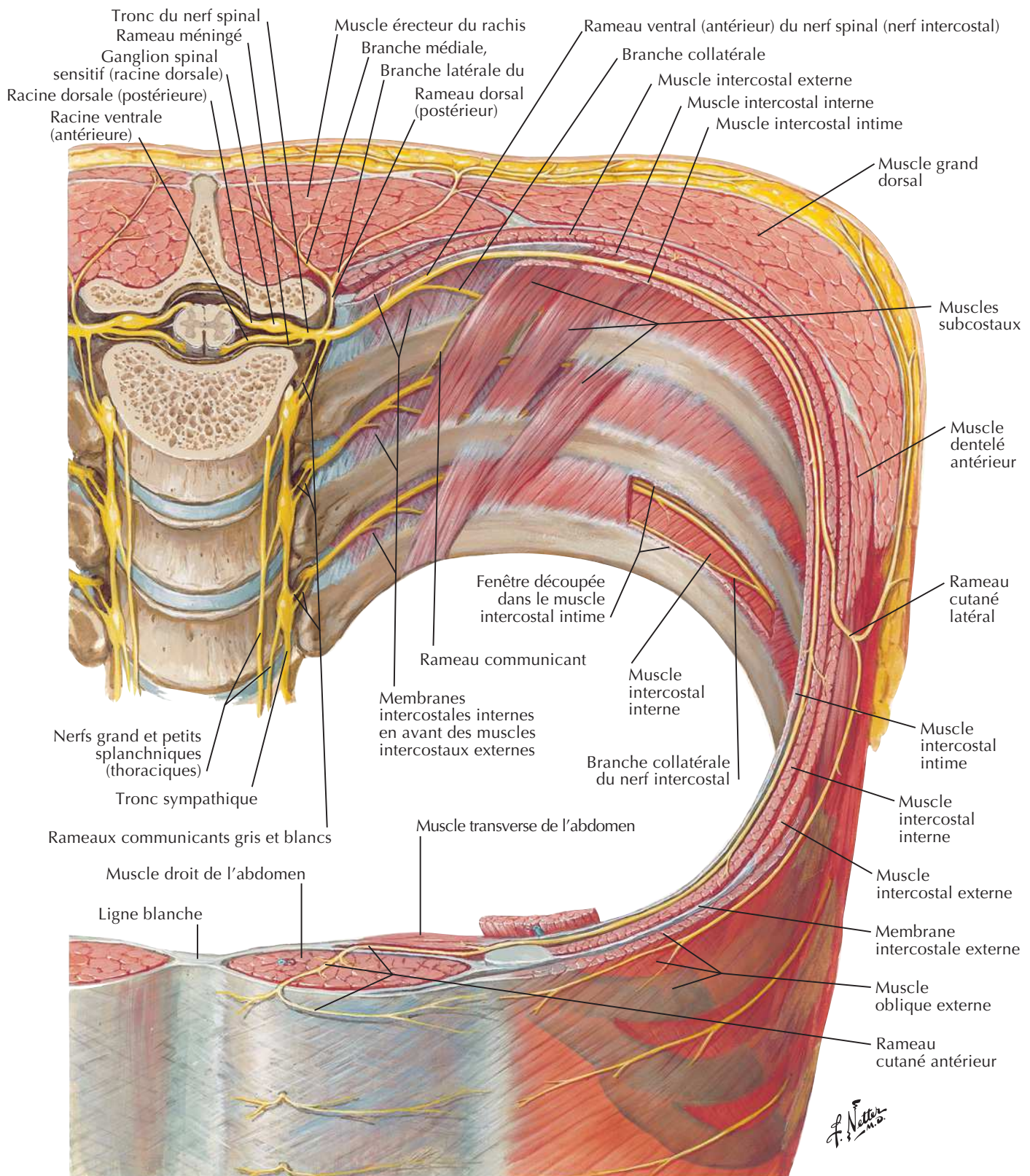


Nerfs de la paroi abdominale antérieure

Voir aussi **Planches 177, 185, 254**

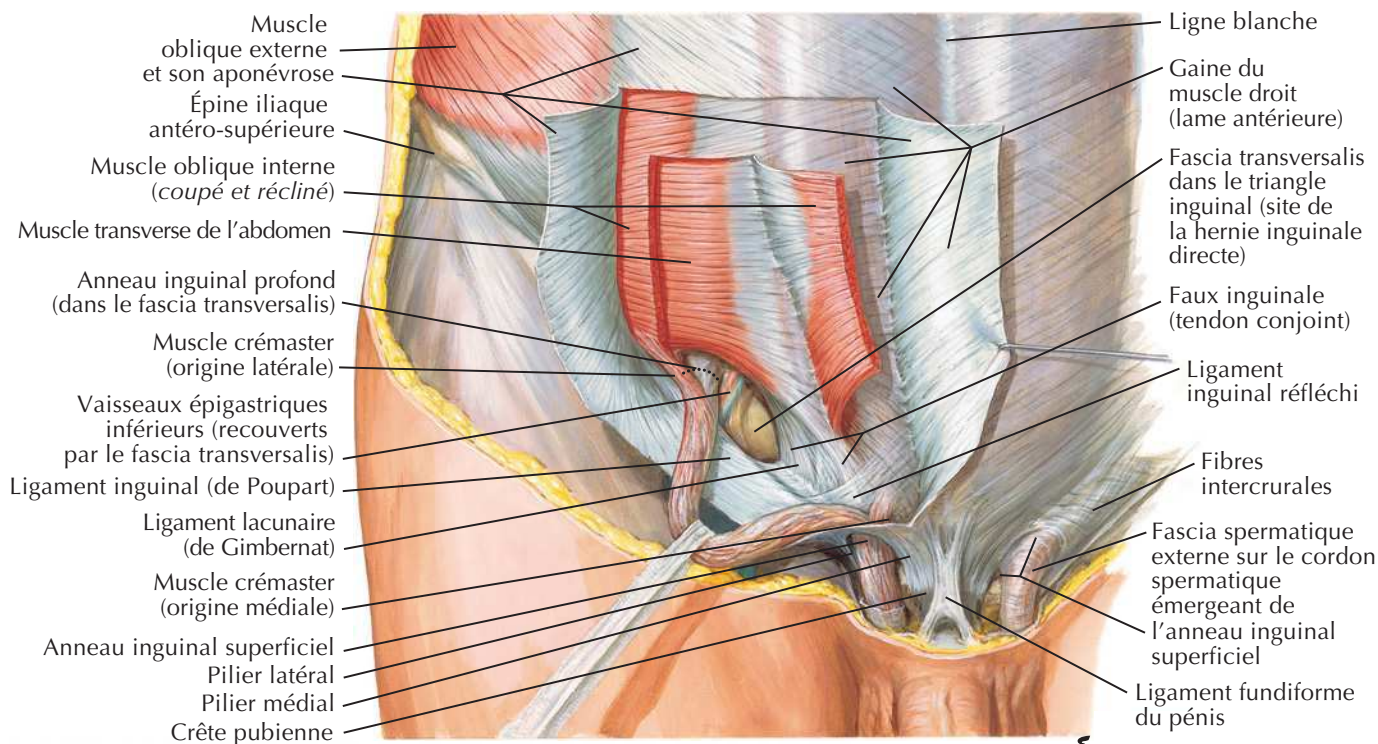


Nerfs thoraco-abdominaux



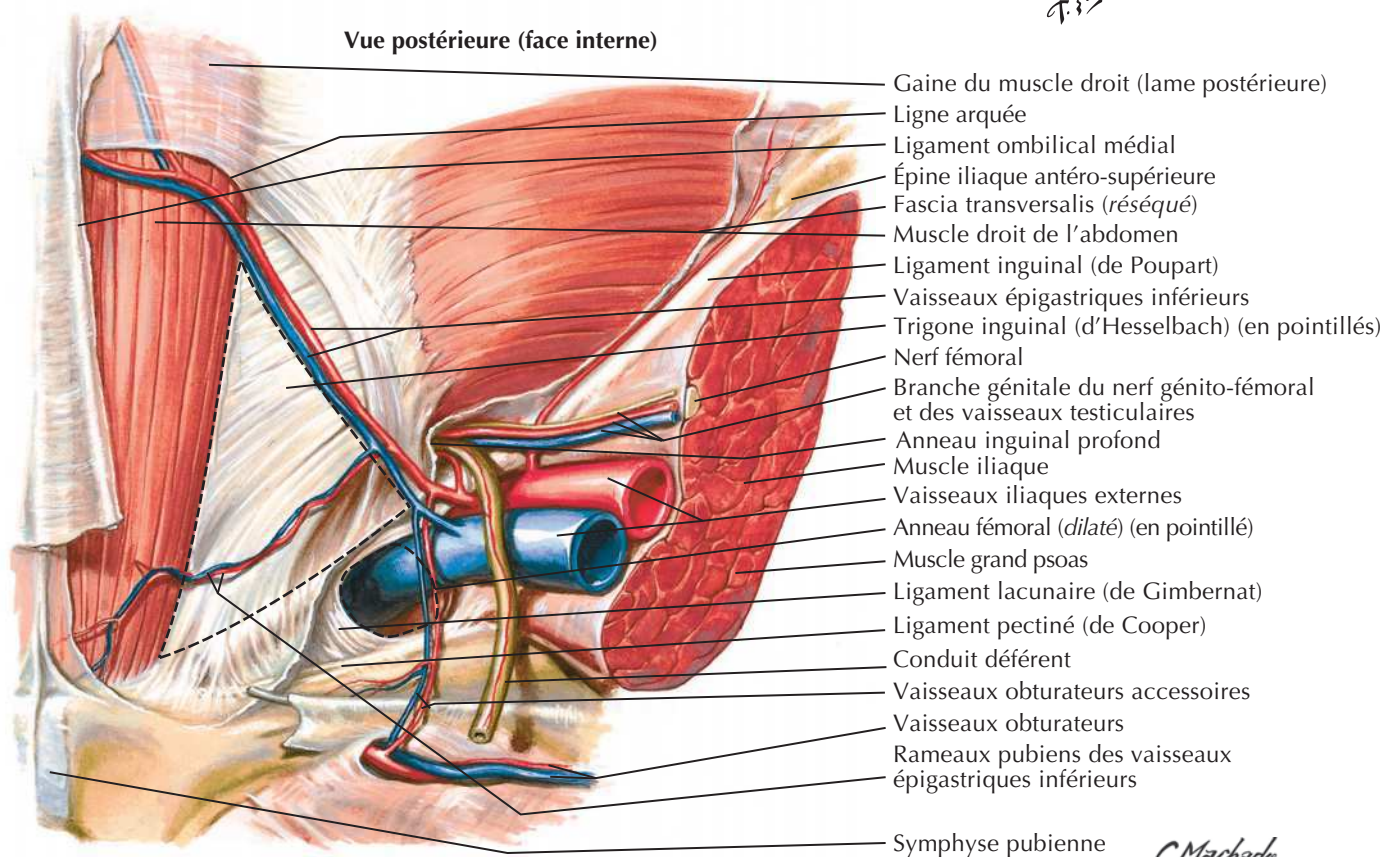
Région inguinale : dissections

Voir aussi Planches 247, 249



Vue antérieure

F. Netter M.D.

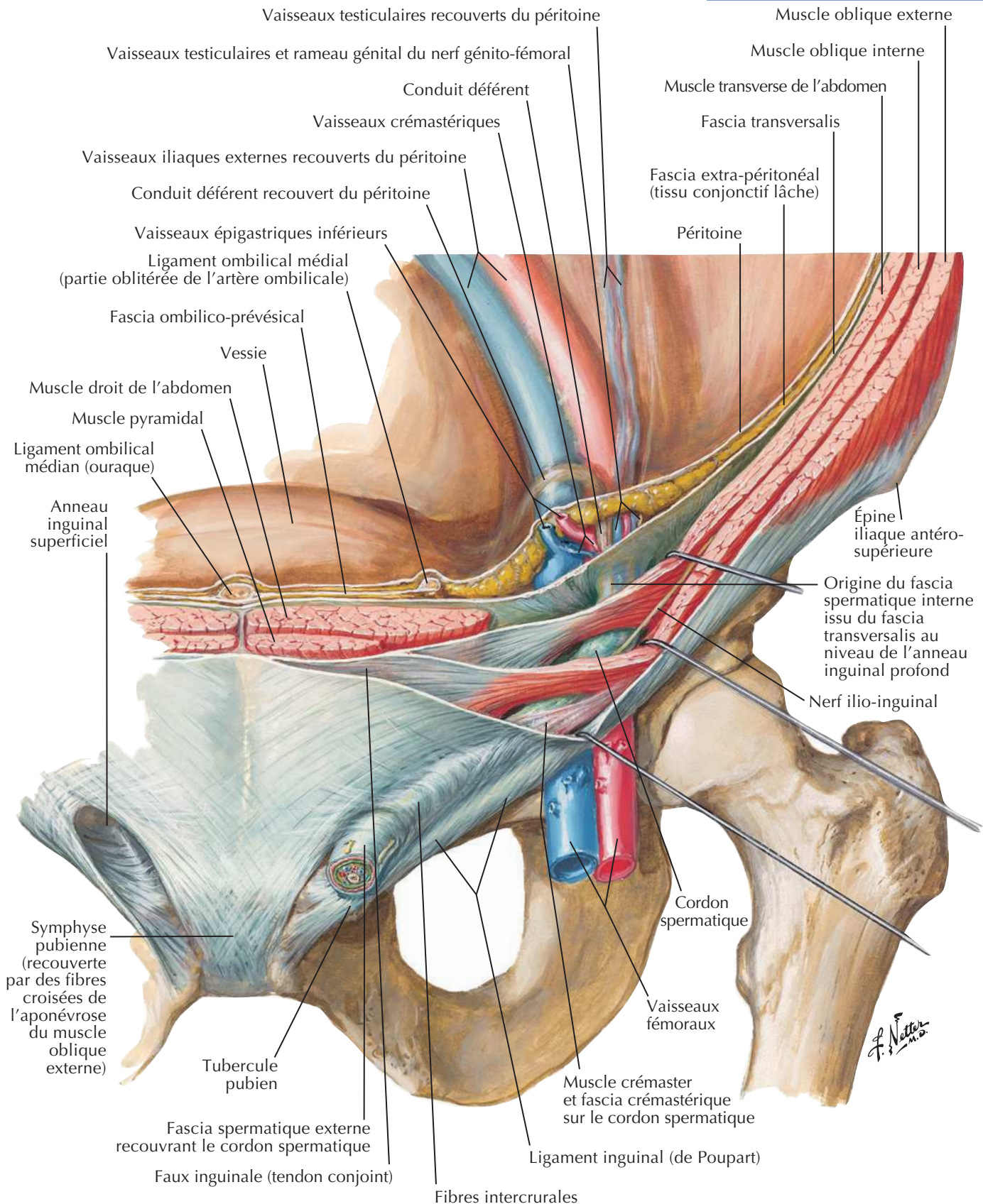


Triangle d'Hesselbach par Carlos Machado d'après Frank Netter

C. Machado M.D.

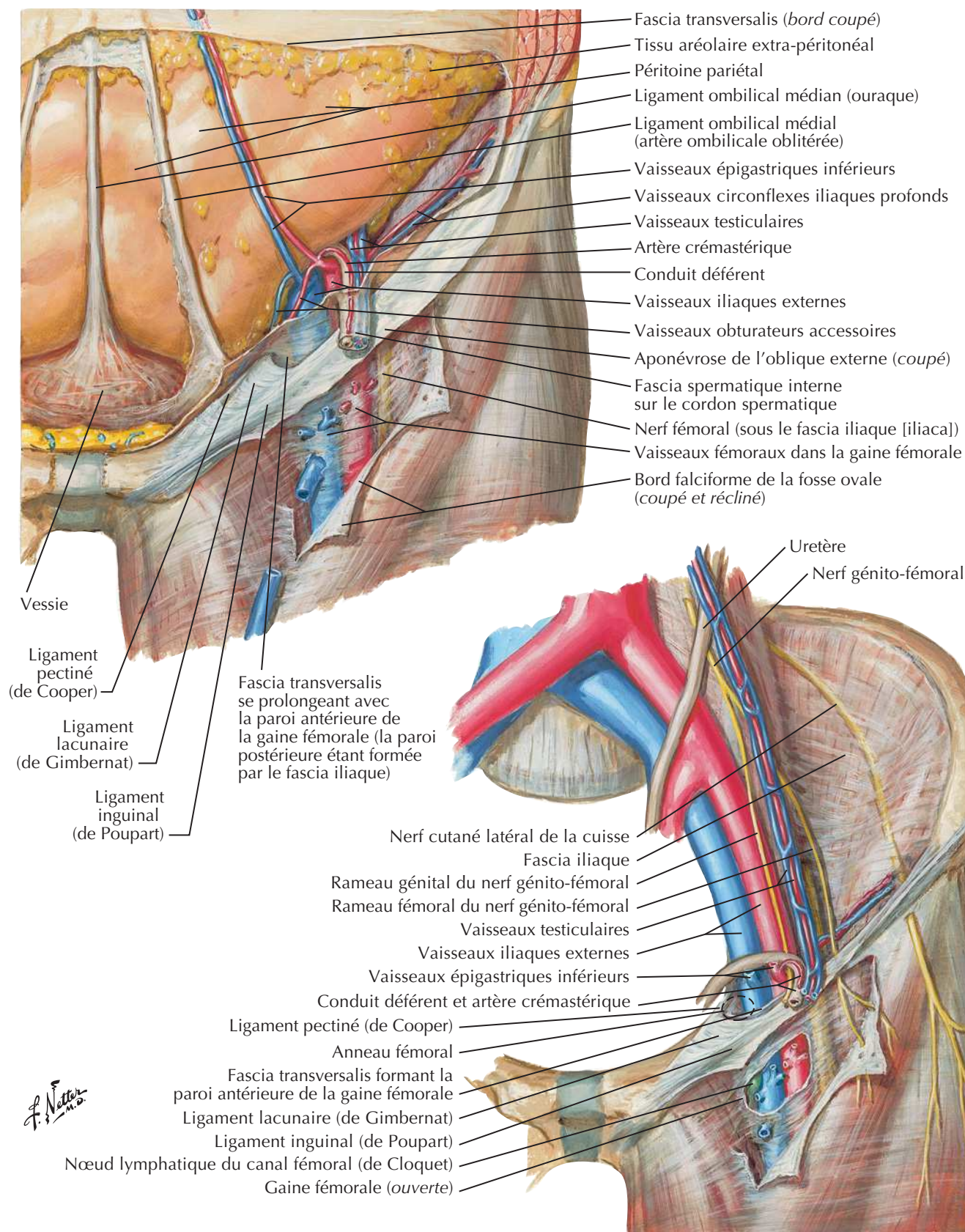
Canal inguinal et cordon spermatique

Voir aussi Planches 245, 253

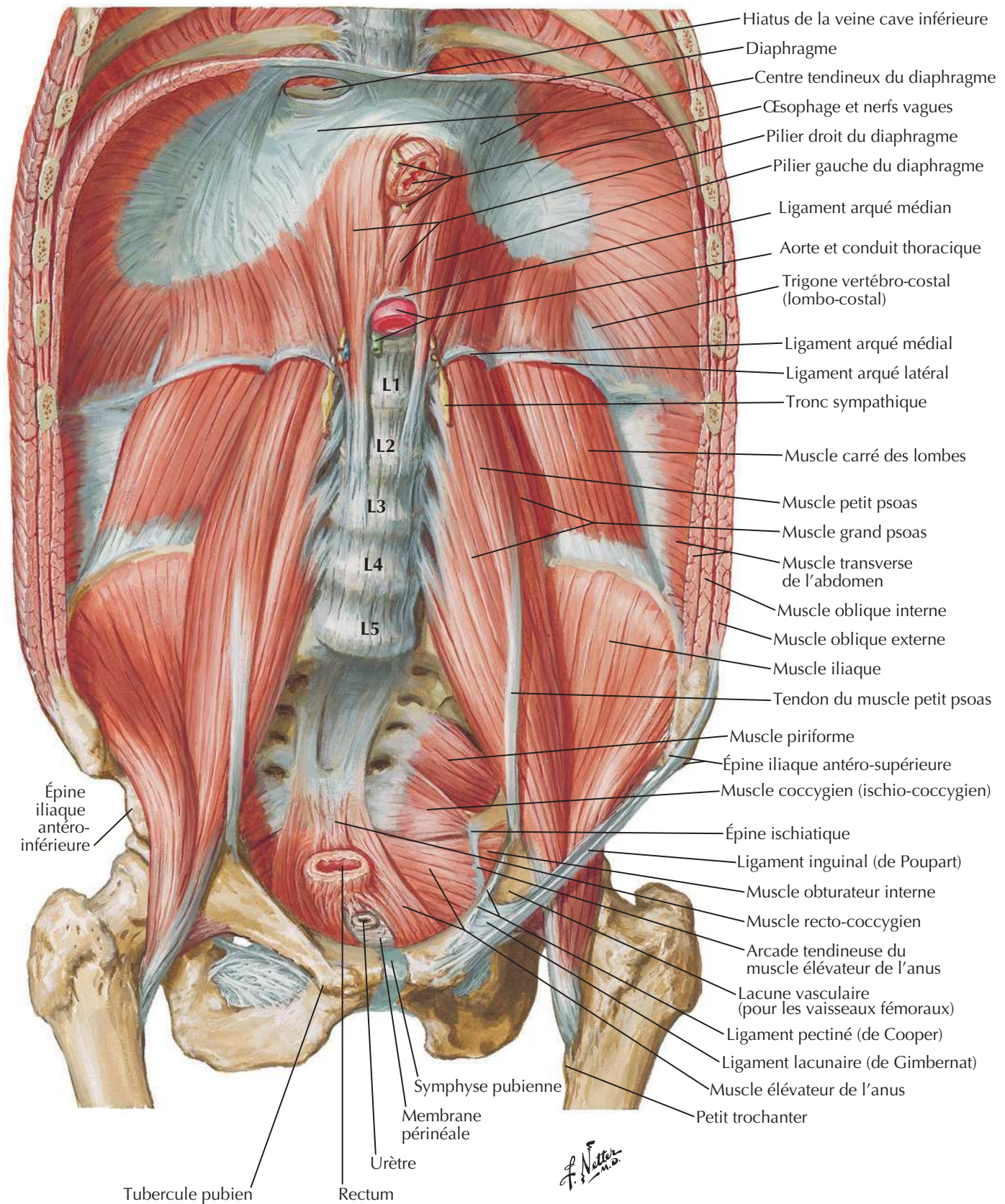


Région inguino-fémorale : gaine fémorale et lacune vasculaire

Voir aussi Planches 246, 247, 249

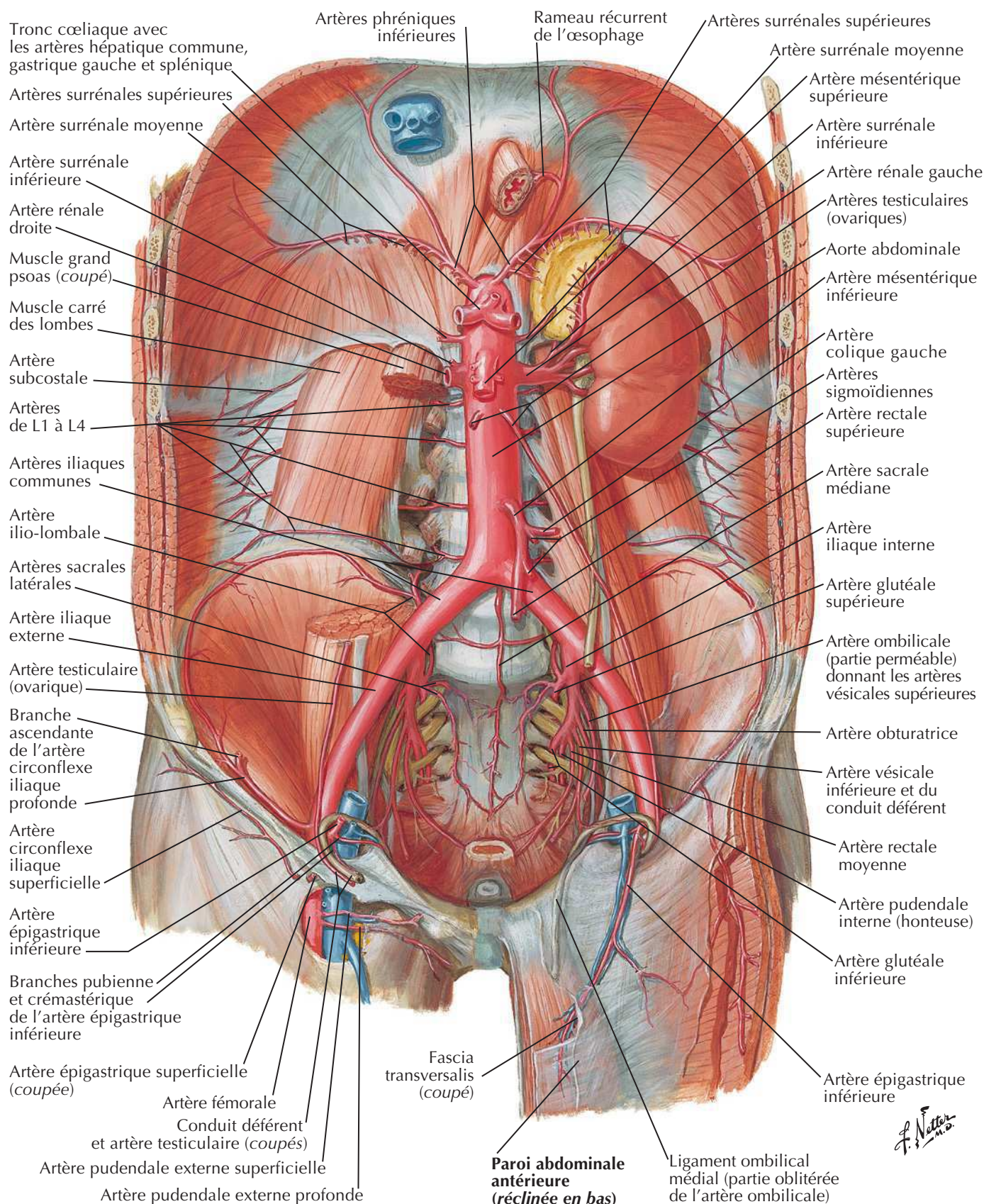


Muscles de la paroi abdominale postérieure

Voir aussi **Planches 206, 236**

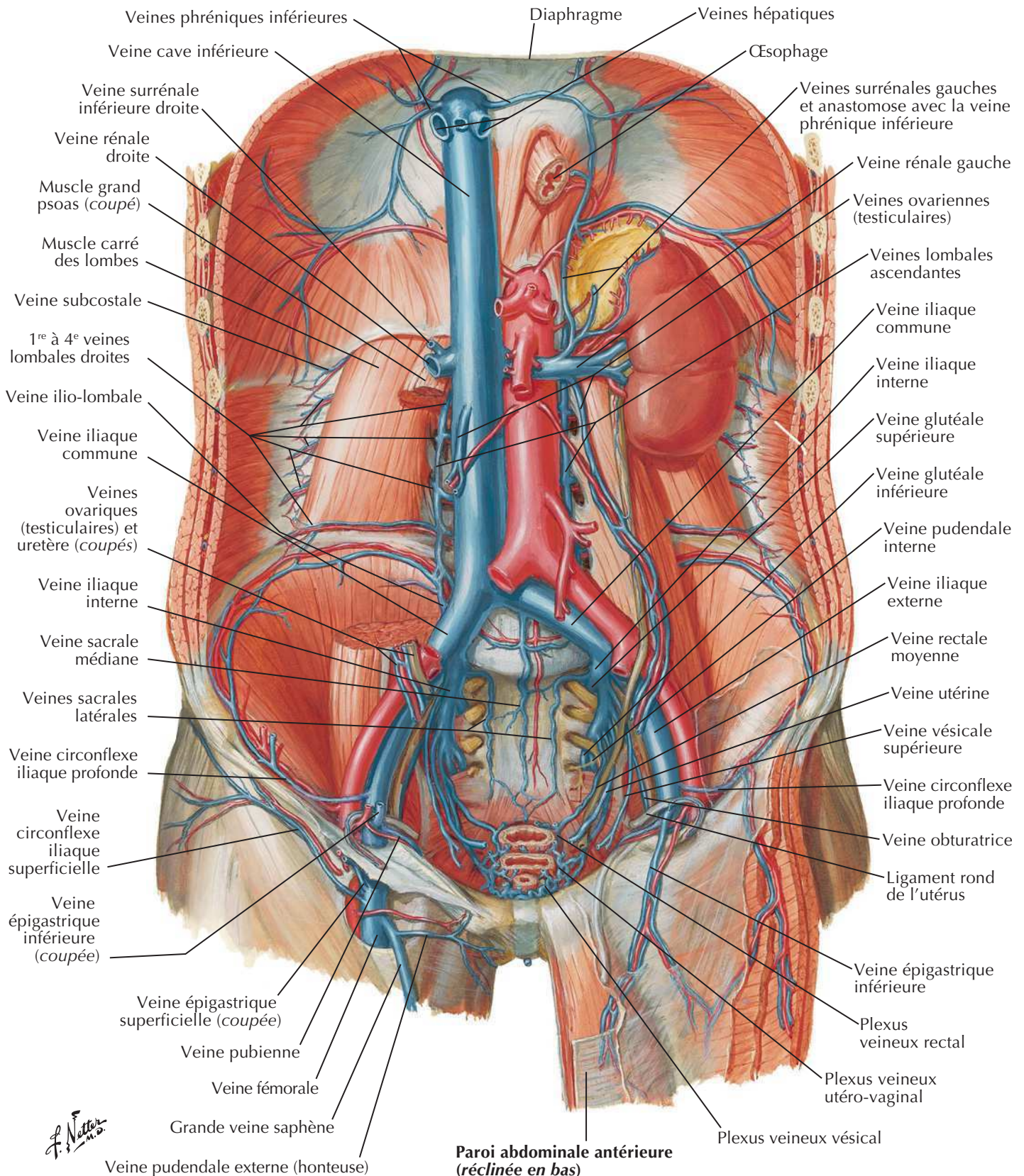
Artères de la paroi abdominale postérieure

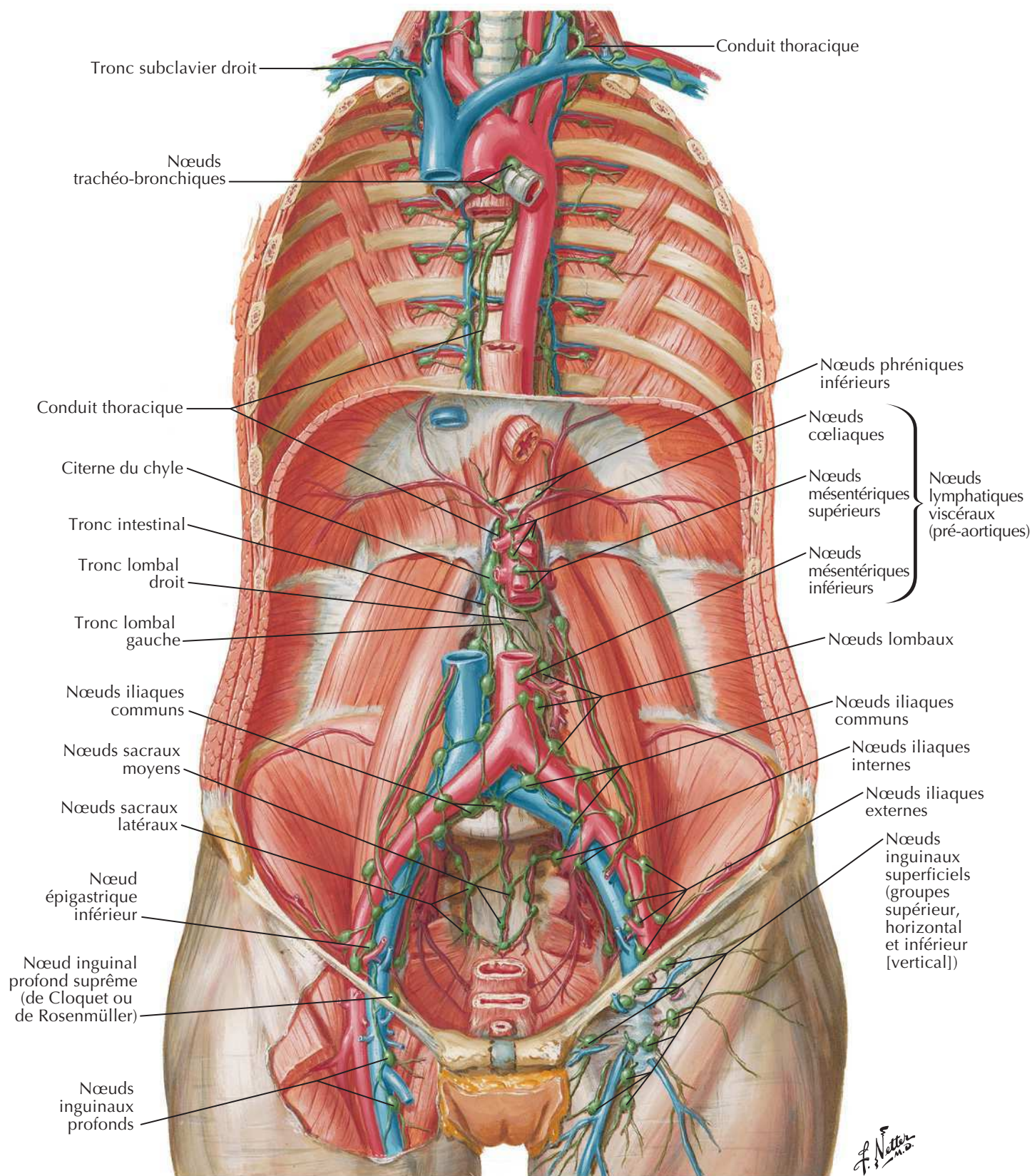
Voir aussi Planches 192, 379, 381



Veines de la paroi abdominale postérieure

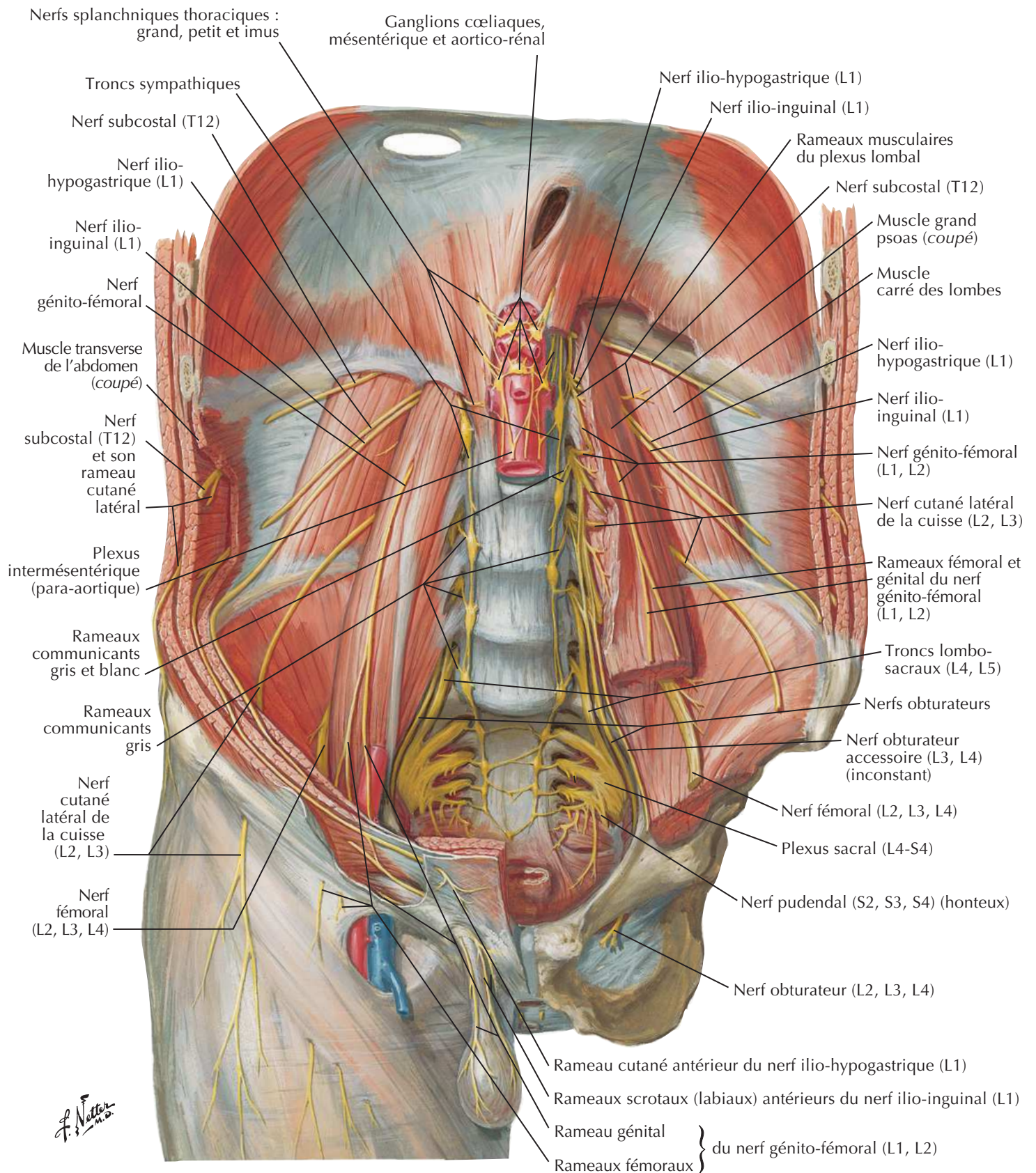
Voir aussi Planches 379, 381

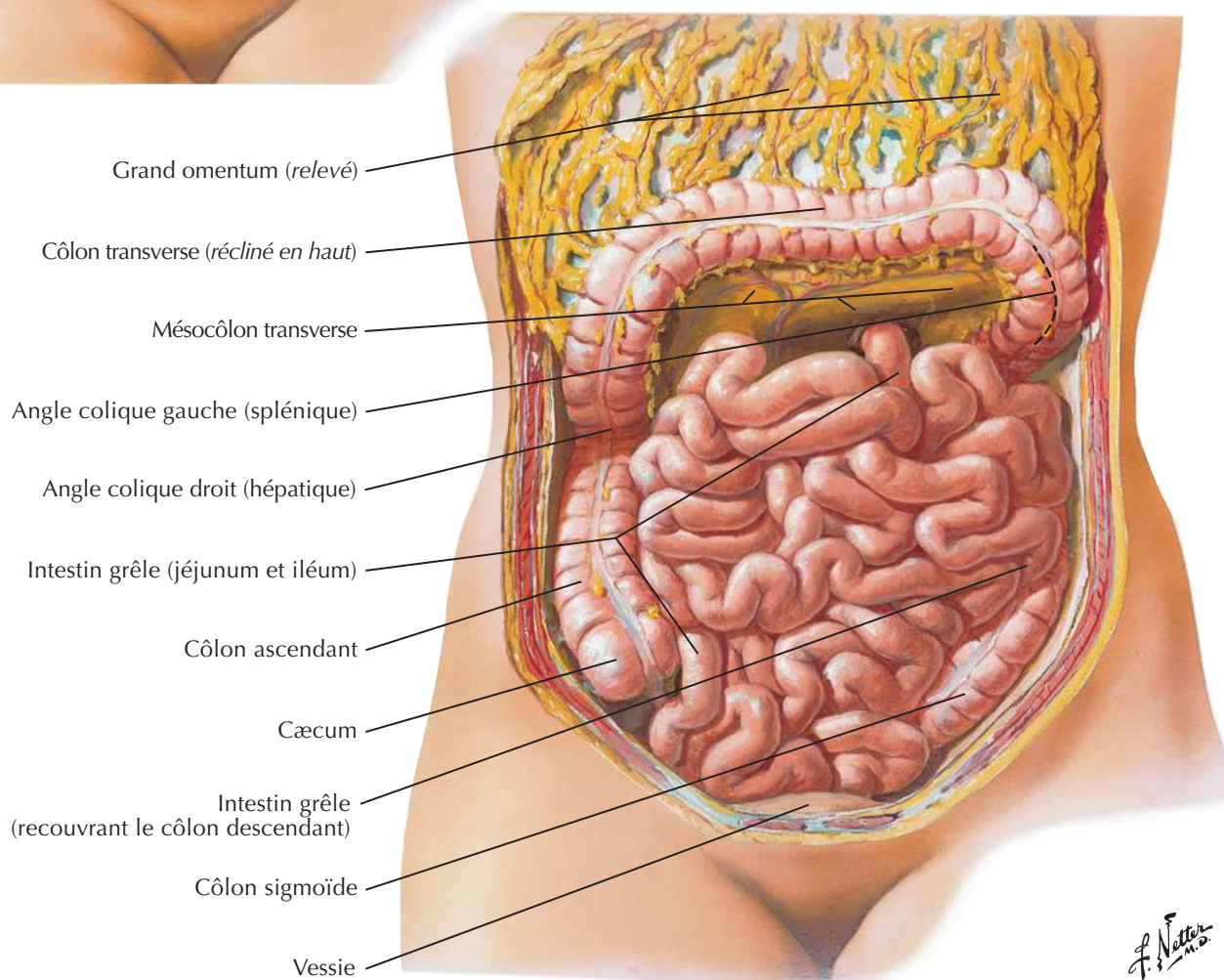
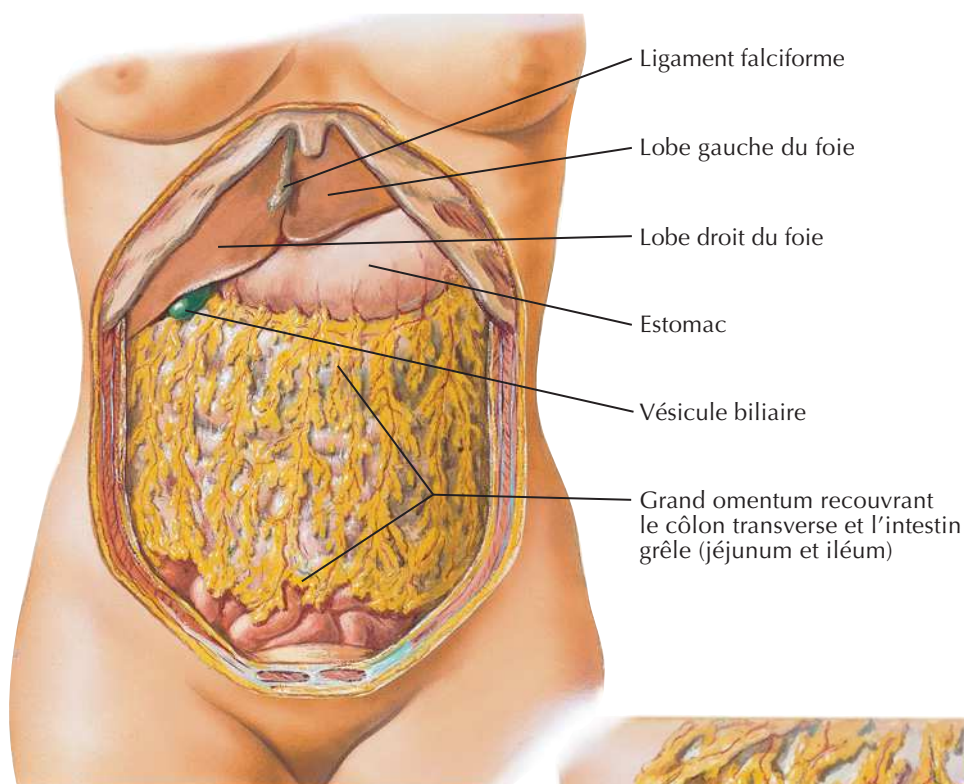


Voir aussi **Planches 235, 384**

Nerfs de la paroi abdominale postérieure

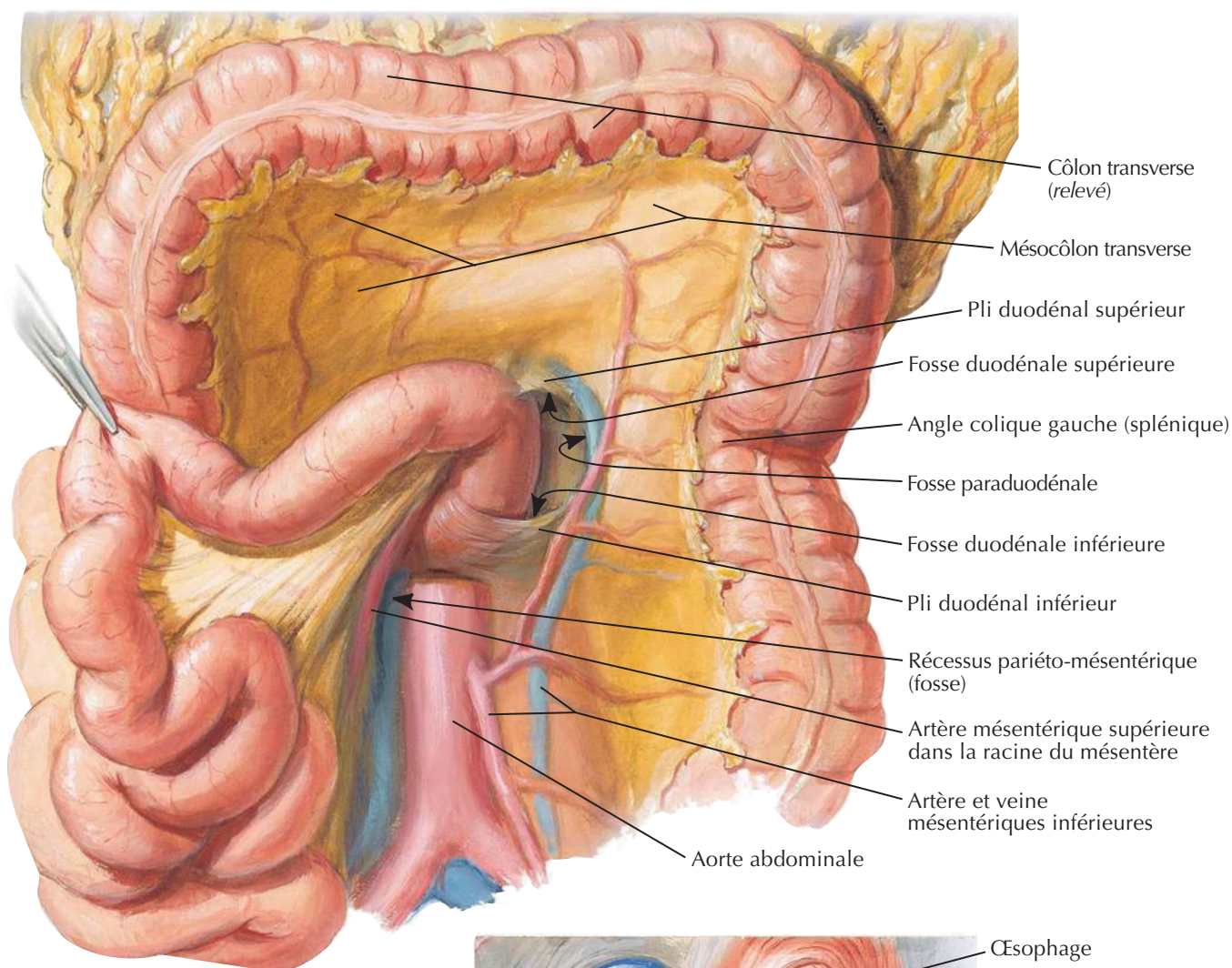
Voir aussi Planches 192, 388



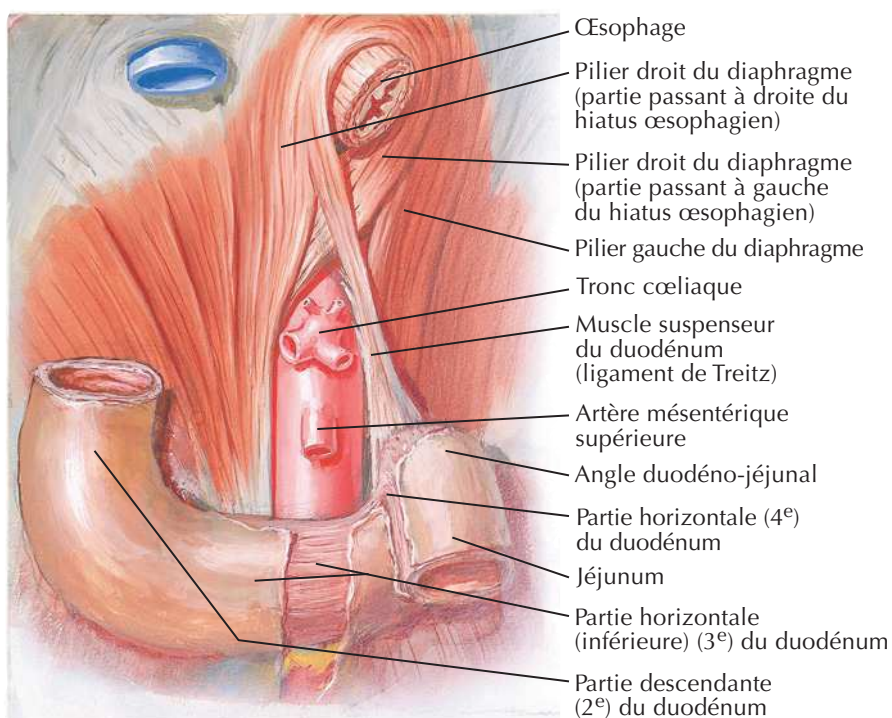
Grand omentum et viscères abdominaux

F. Netter M.D.

Rapports mésentériques des intestins

Voir aussi **Planche 281**

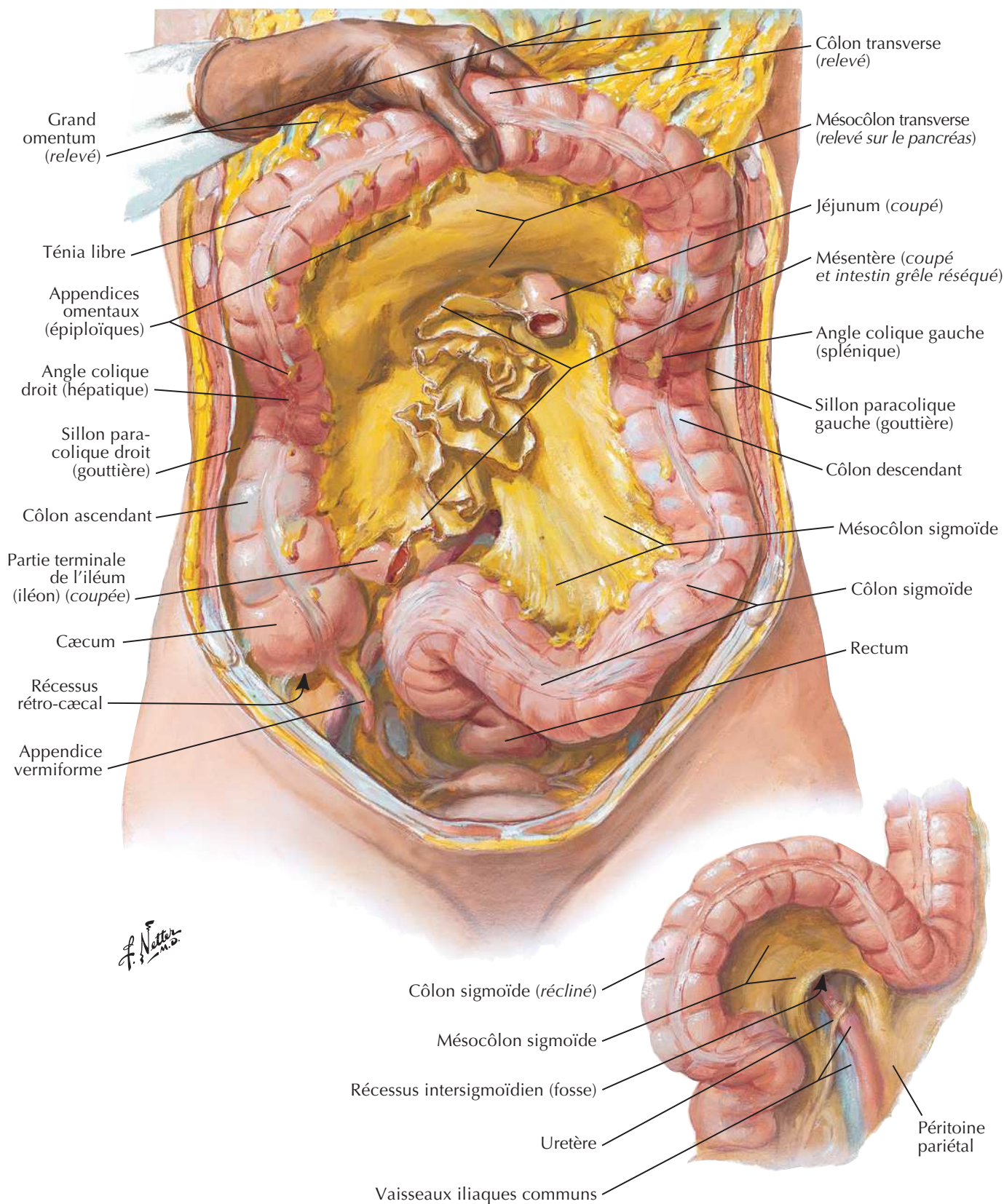
**Muscle suspenseur
du duodénum
(ligament de Treitz)**

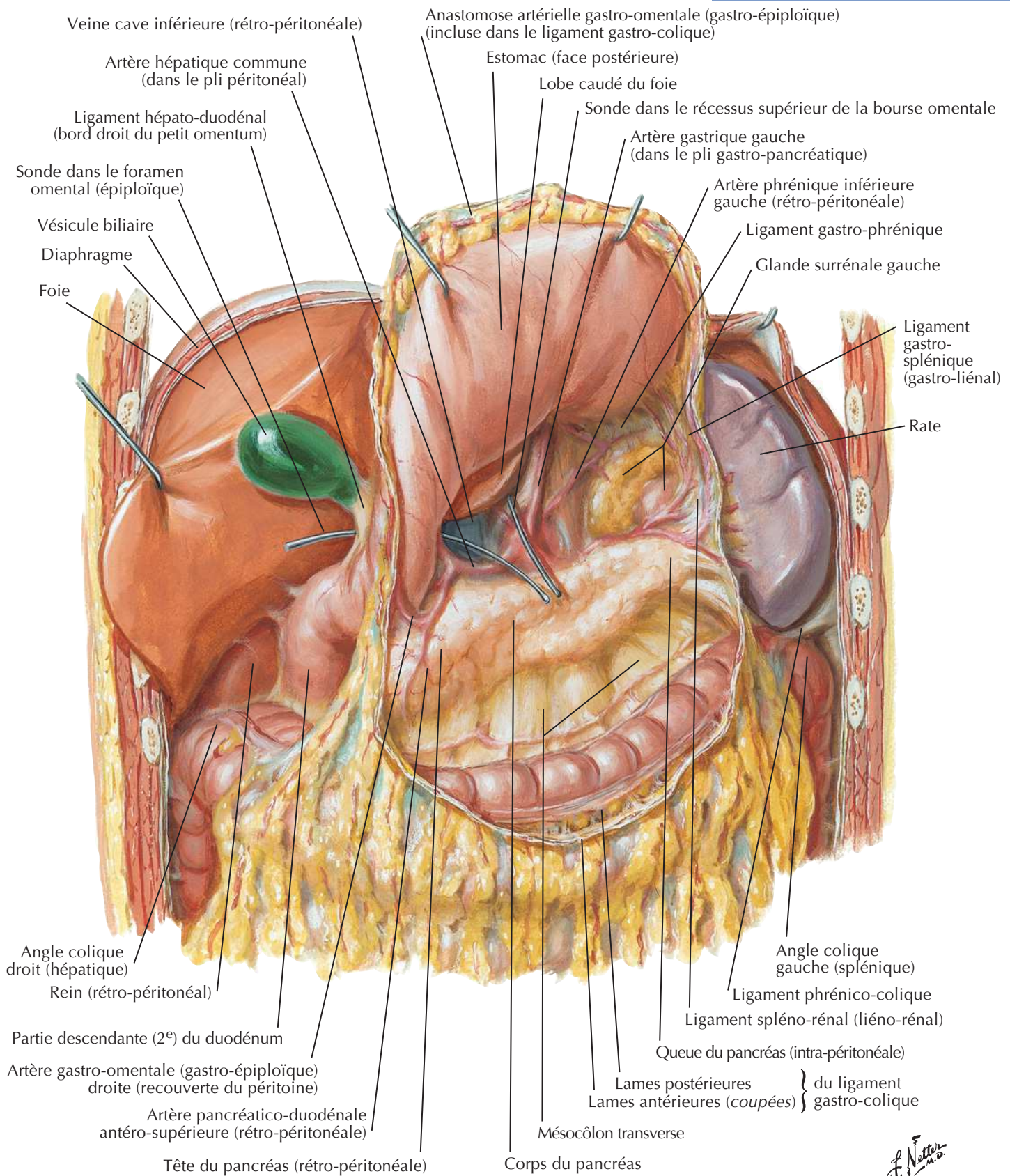


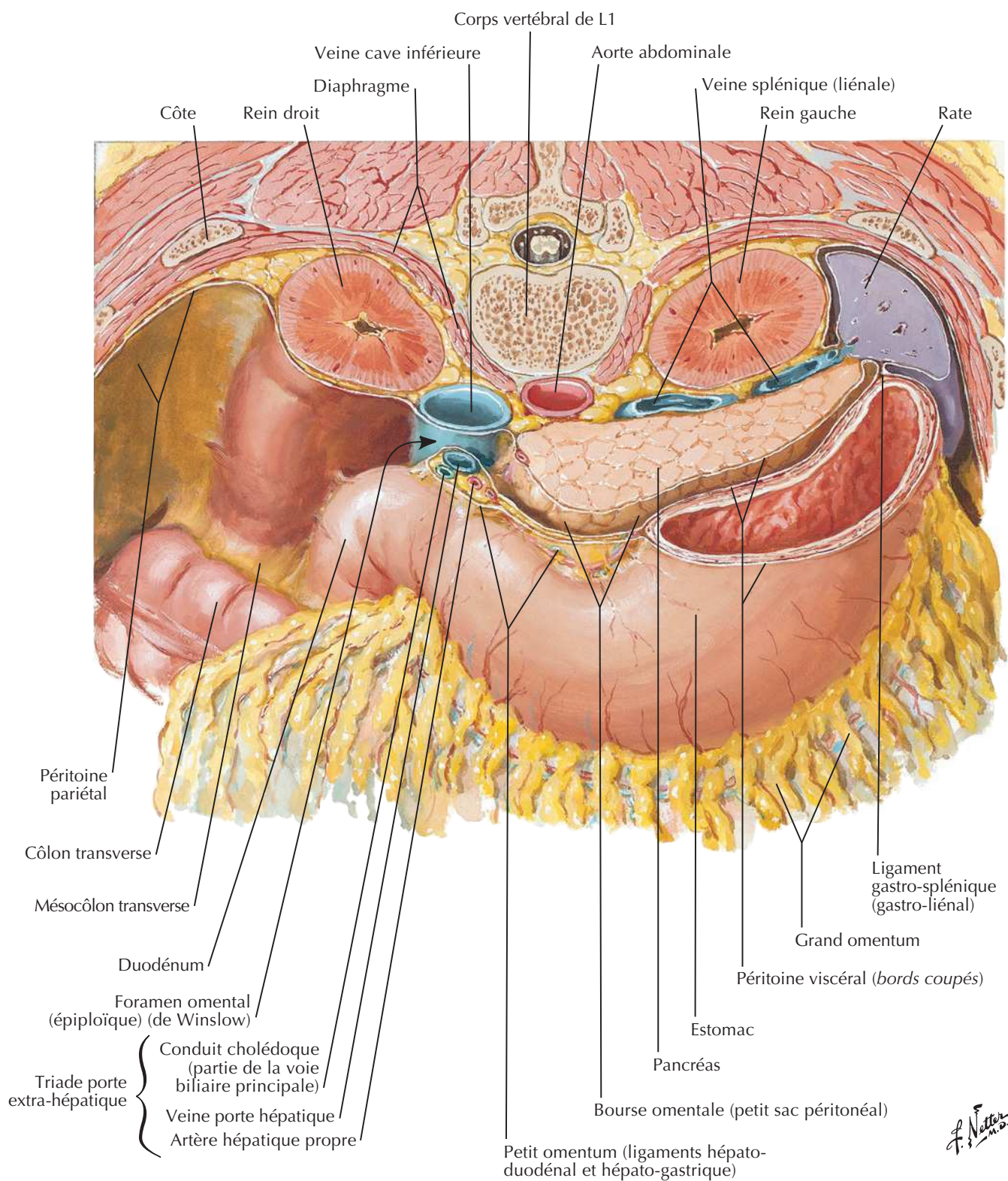
F. Netter M.D.

Rapports mésentériques des intestins (suite)

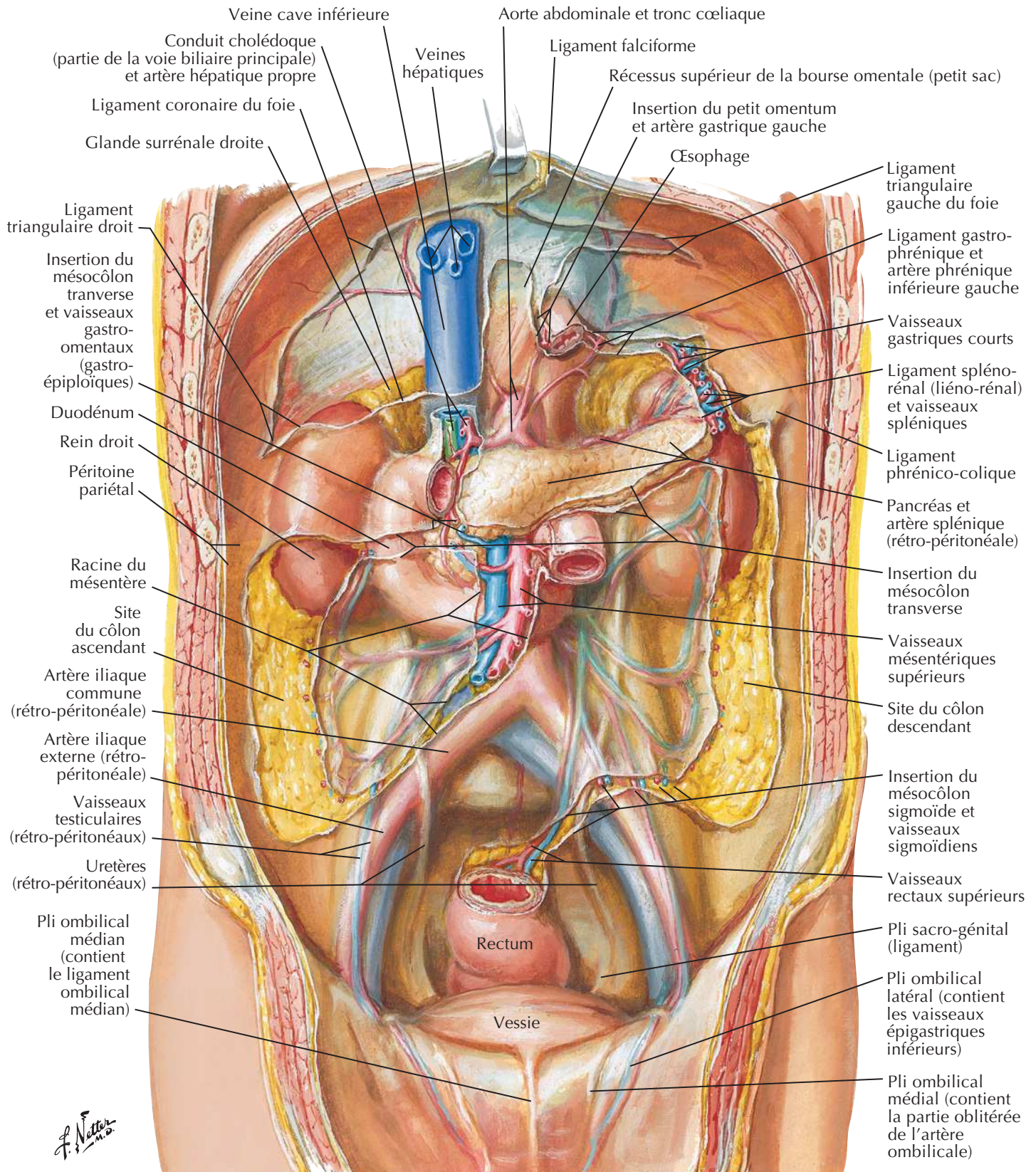
Voir aussi **Planche 288**

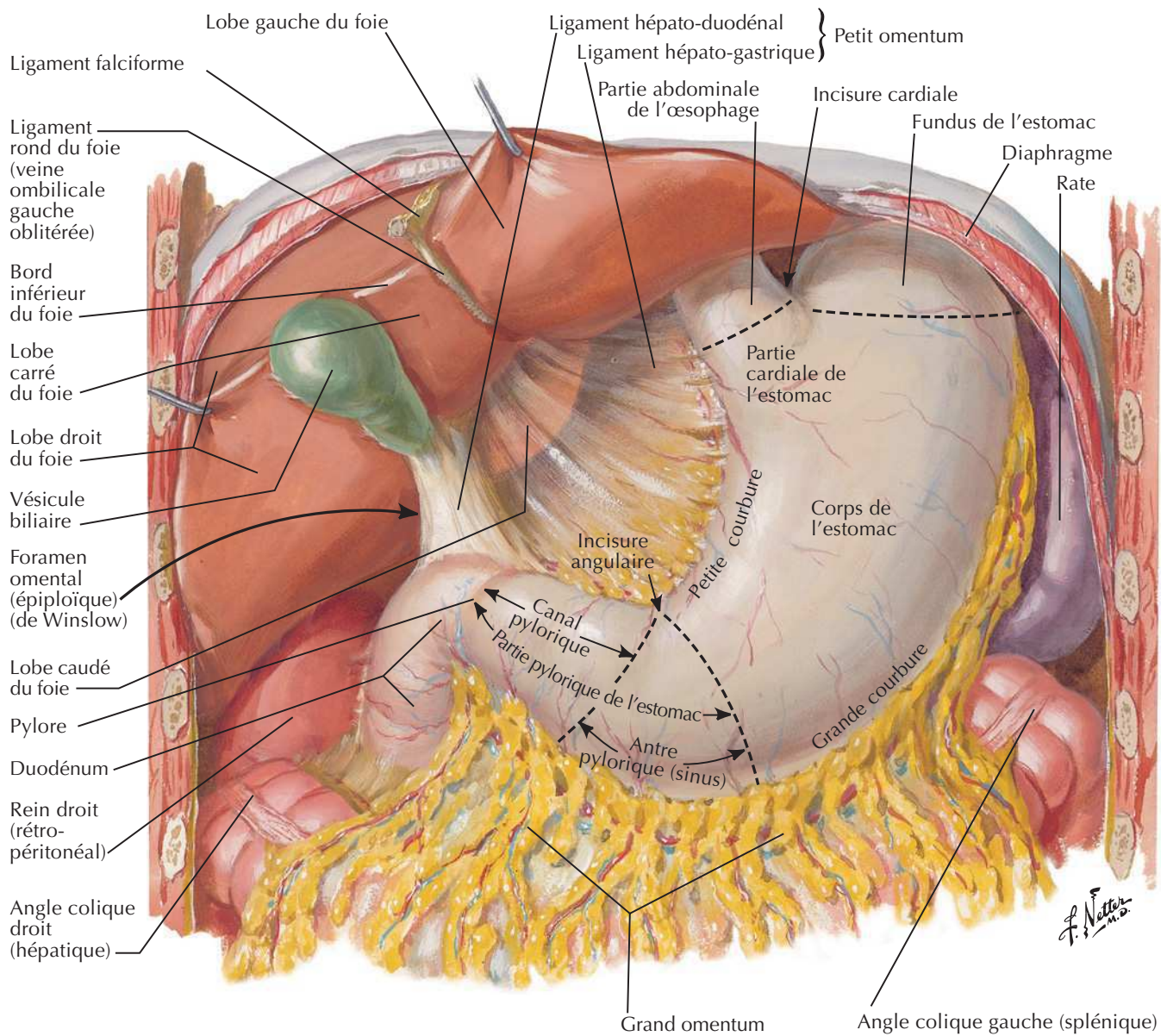


Bourse omentale : estomac réclinéVoir aussi **Planches 281, 284**

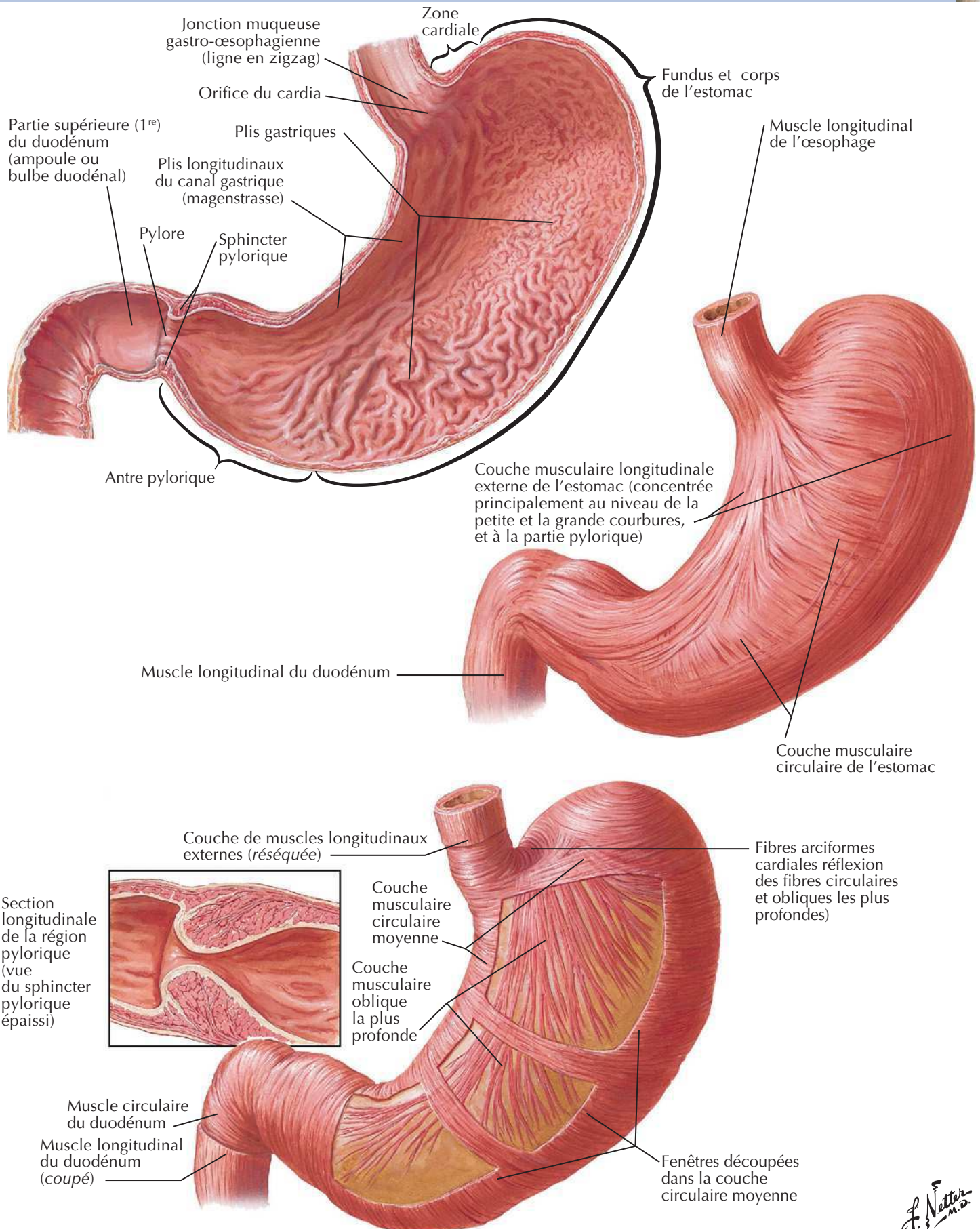
Bourse omentale : coupe transversaleVoir aussi **Planche 269**

Péritoine de la paroi abdominale postérieure

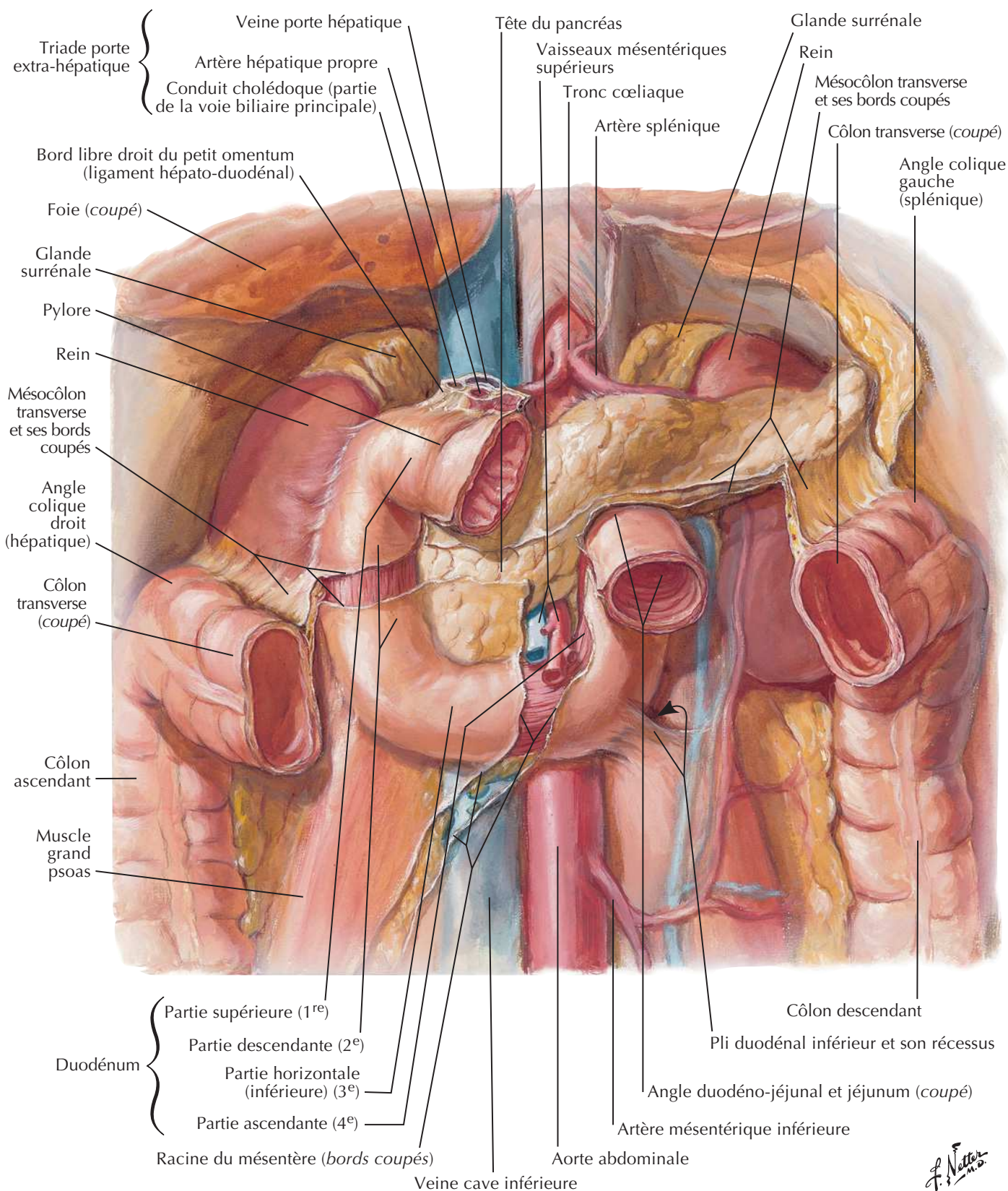
Voir aussi **Planche 271**

Estomac in situ

Muqueuse de l'estomac

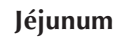

F. Netter M.D.

Duodénum *in situ*Voir aussi **Planche 268**

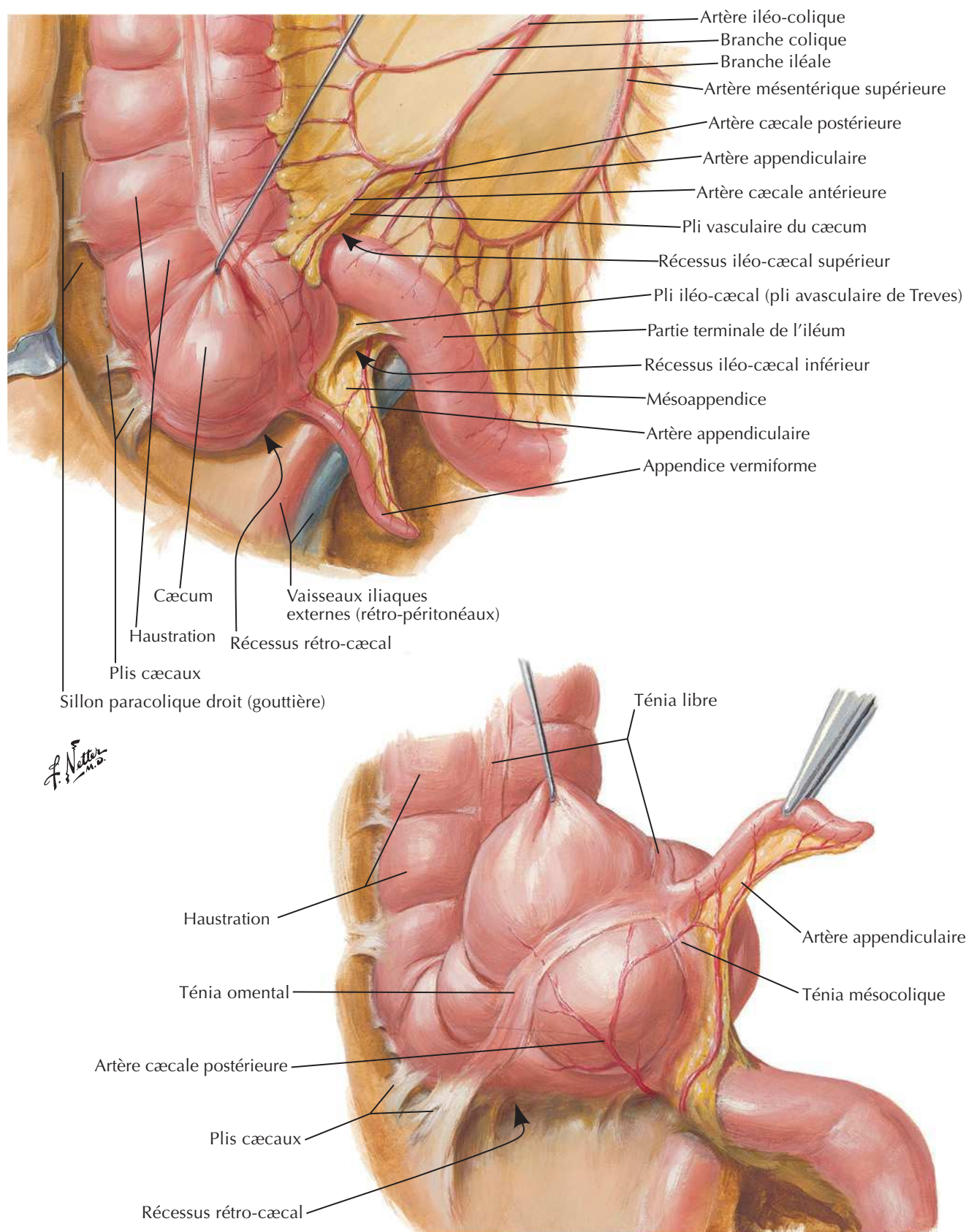
F. Netter M.D.

Voir aussi **Planche 270**



Région iléo-cæcale

Voir aussi Planches 287, 288



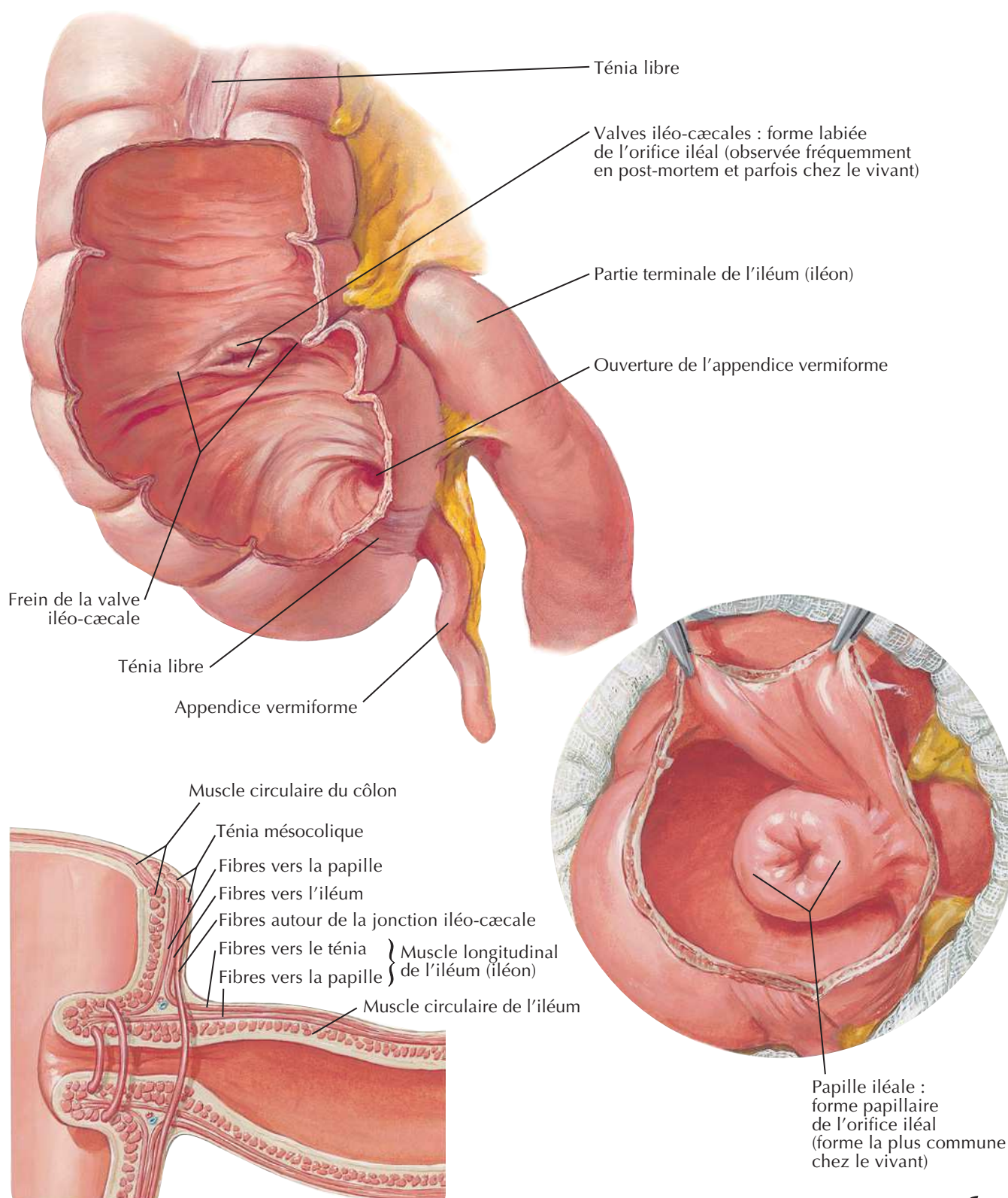
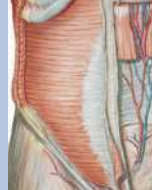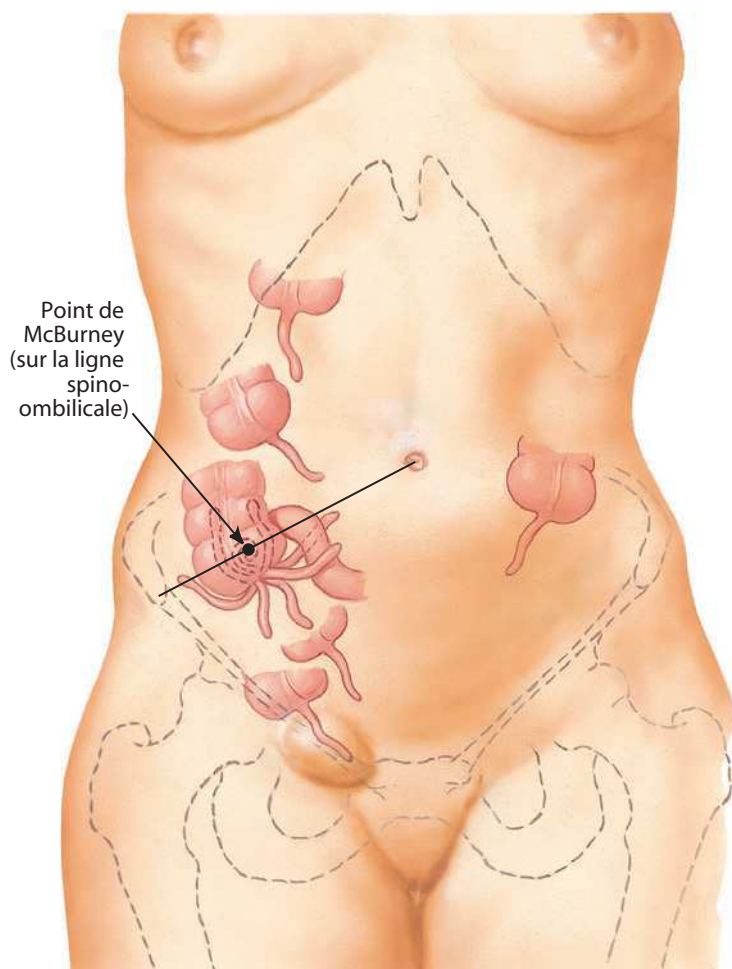


Schéma des fibres musculaires au niveau de l'orifice iléal

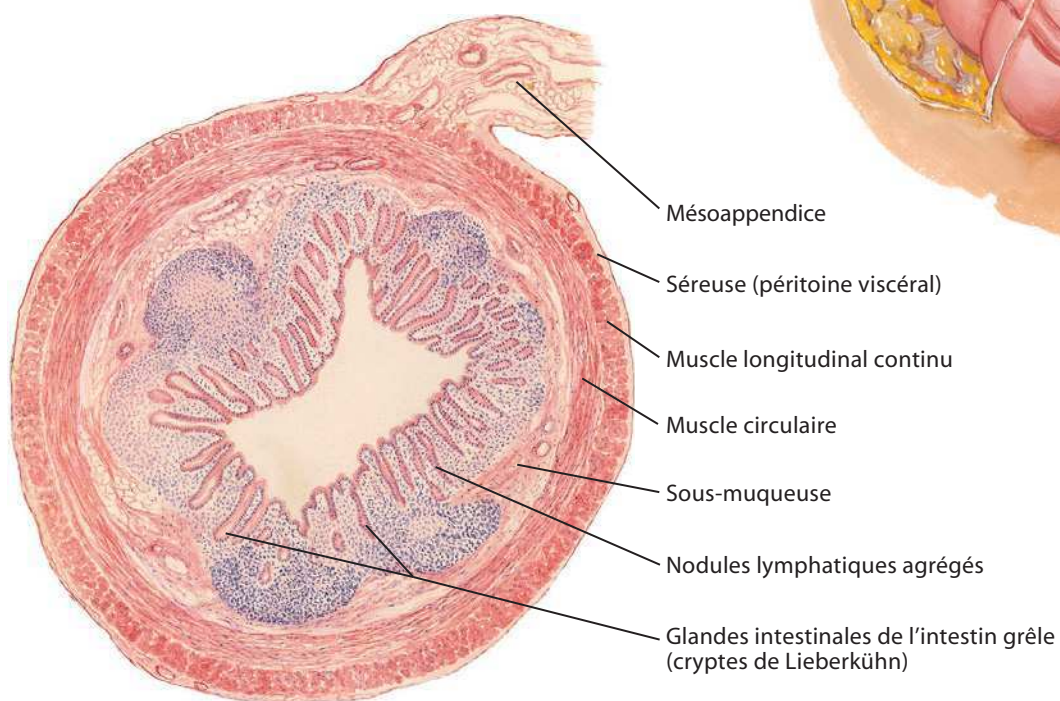
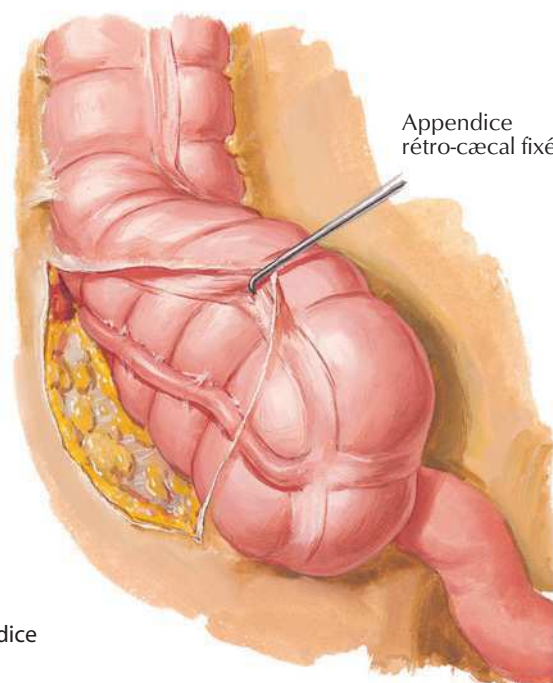
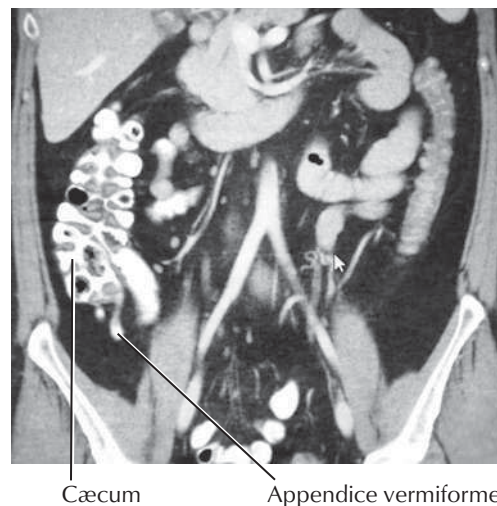
F. Netter M.D.

Appendice vermiforme



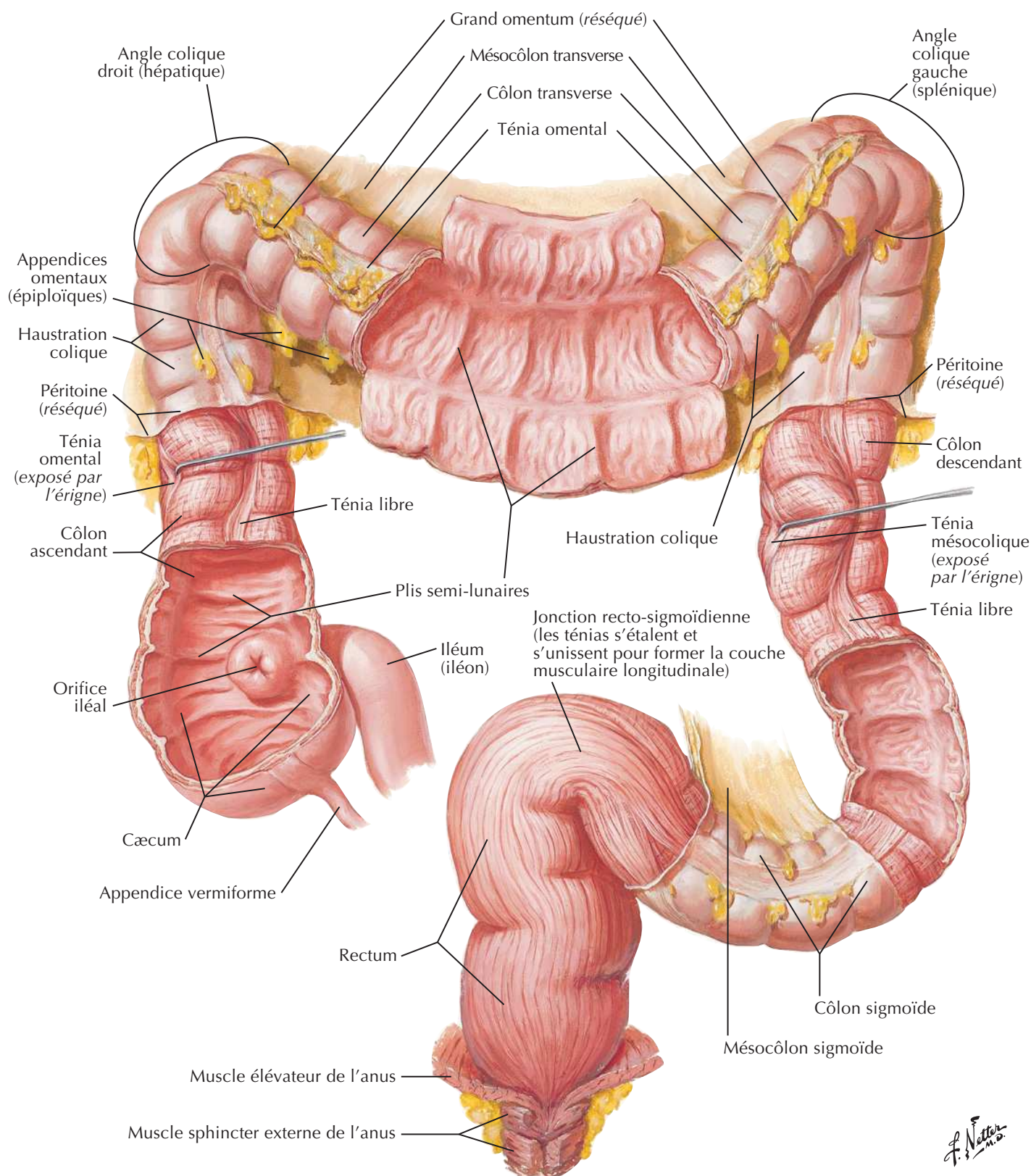
Variations de situation de l'appendice vermiforme

Tomodensitométrie : coupe coronale avec contraste

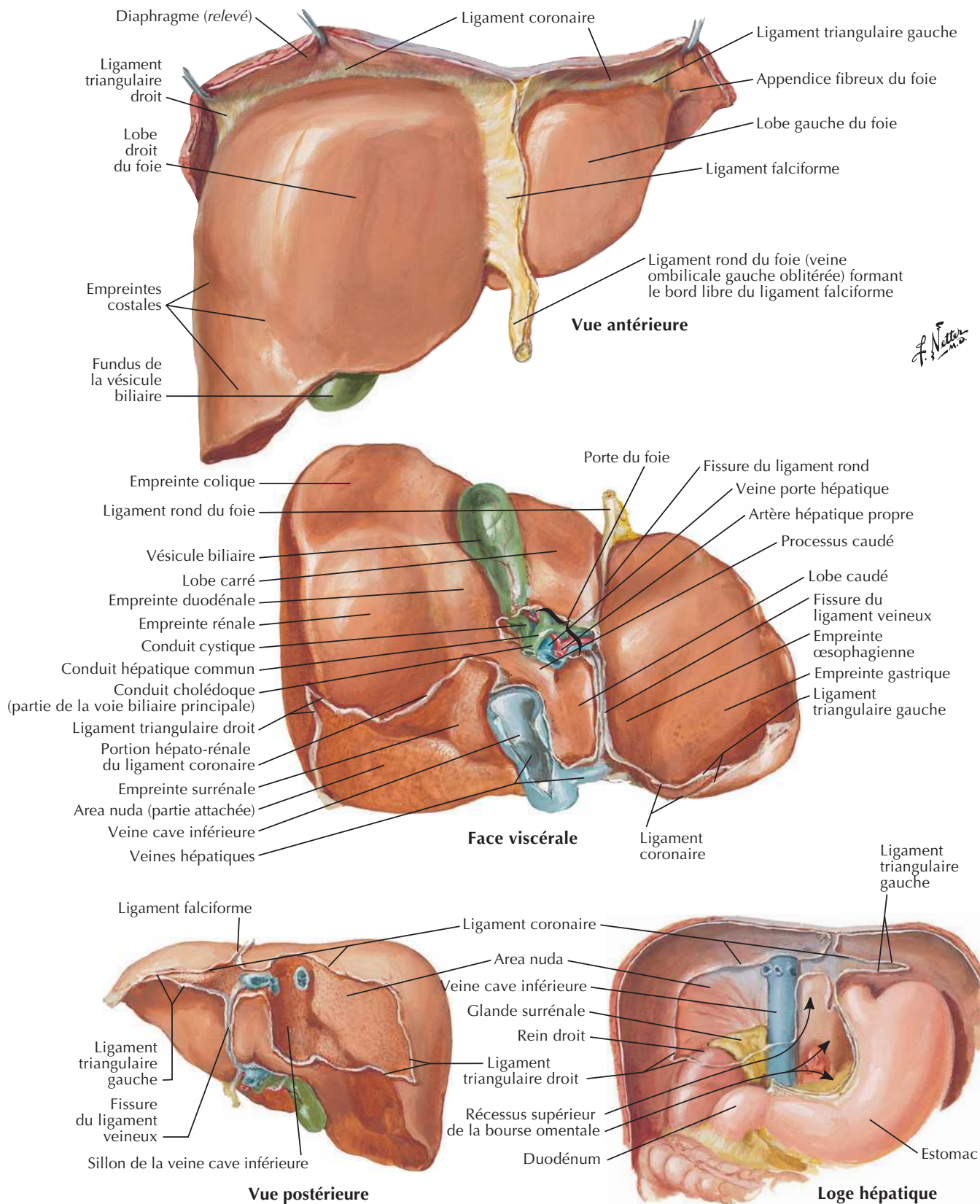


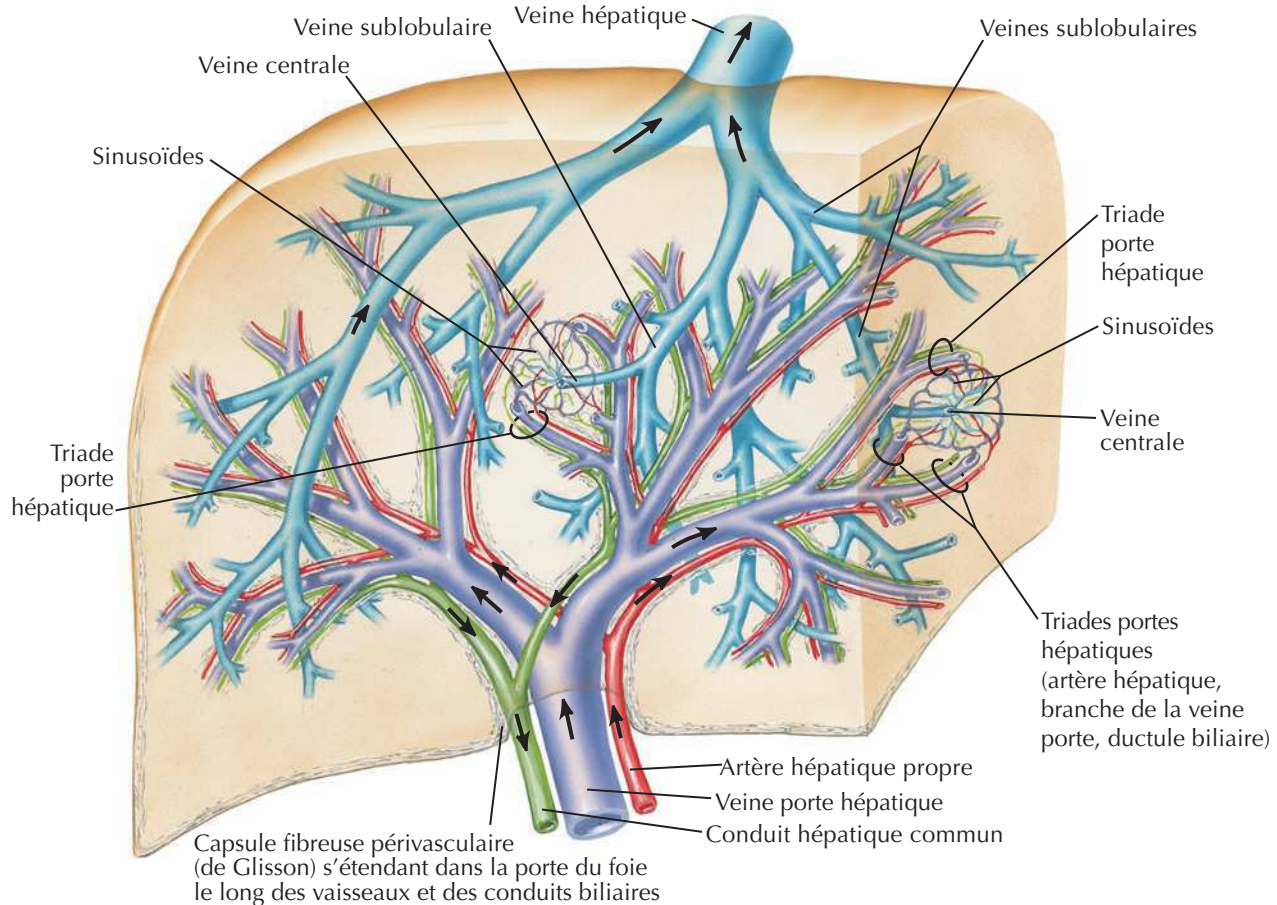
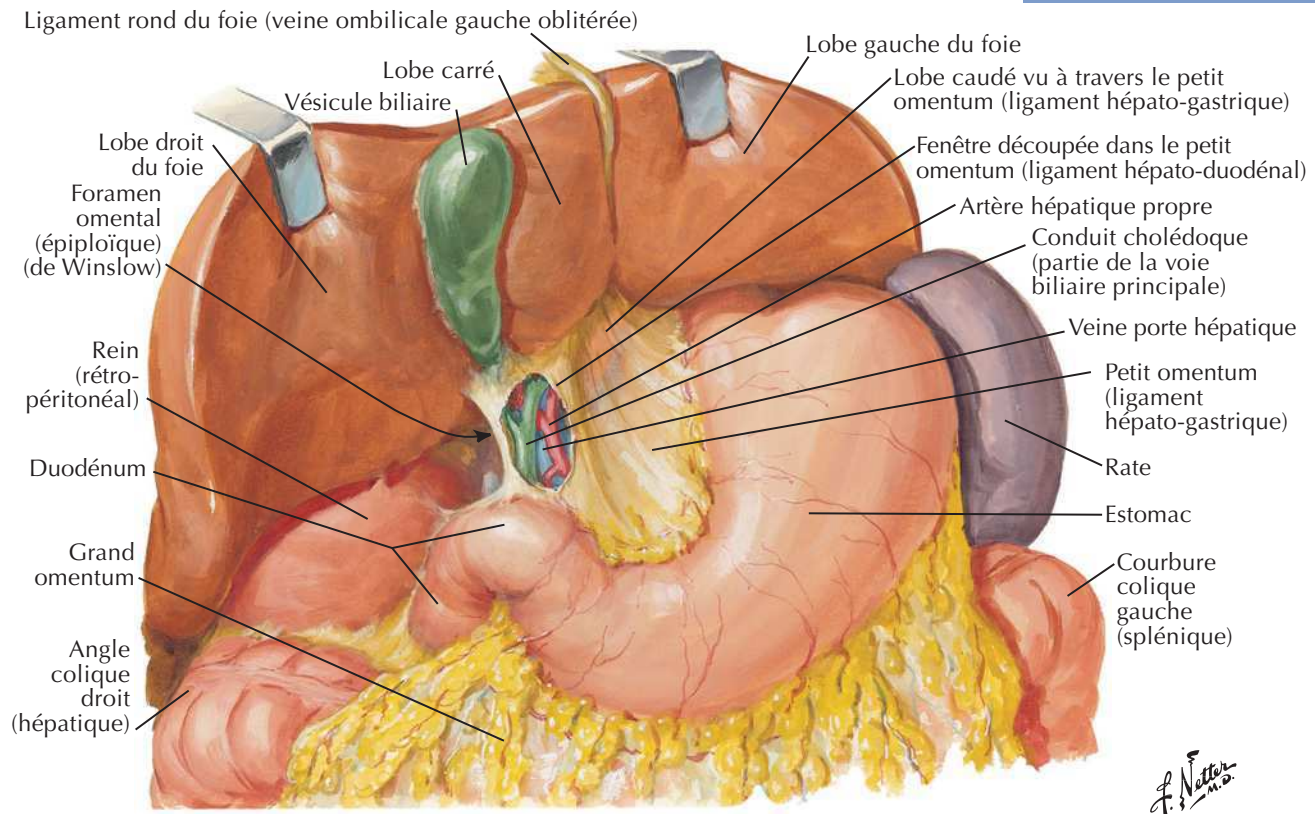
J. Netter

Muqueuse et musculuse du gros intestin

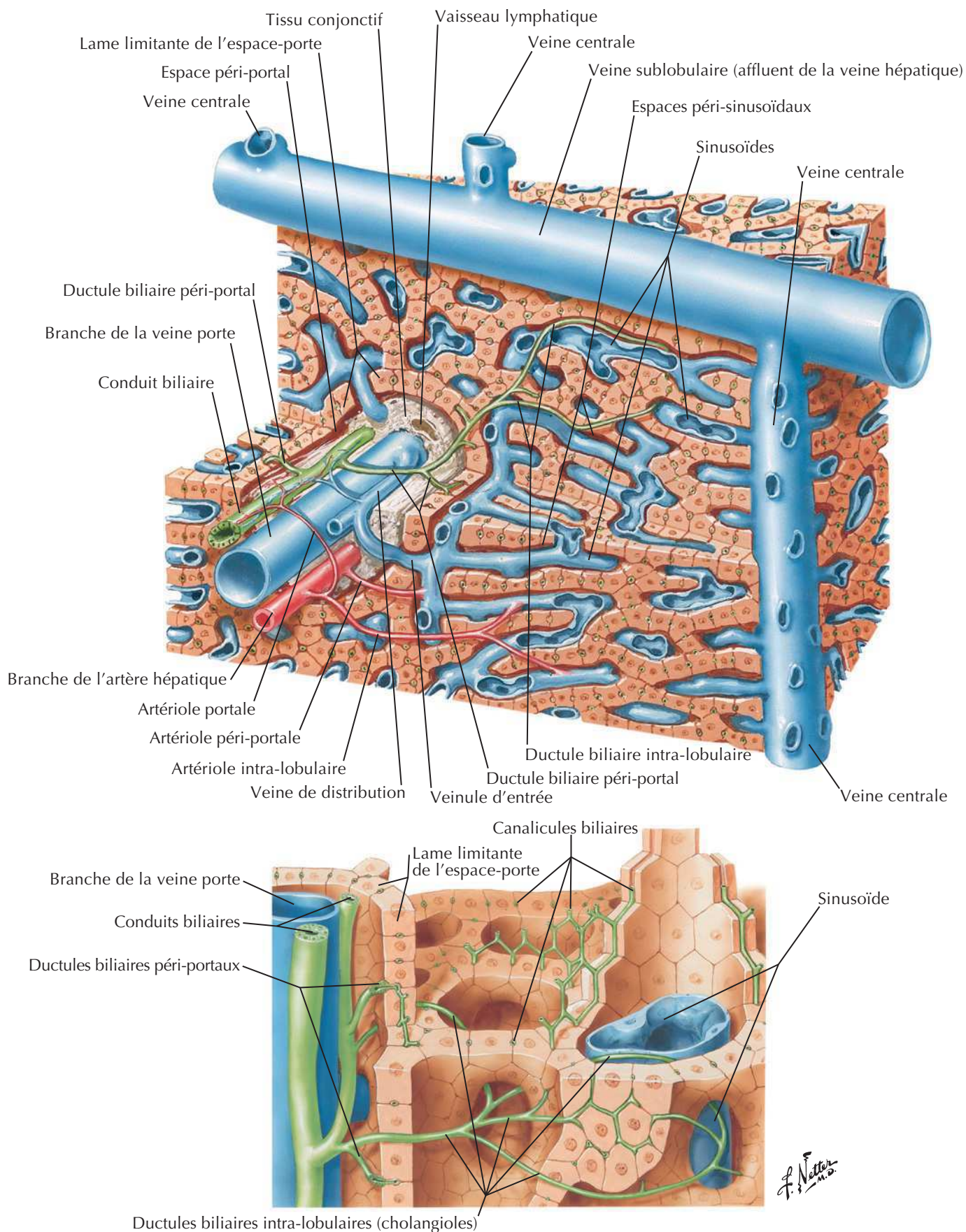


Faces et loge du foie

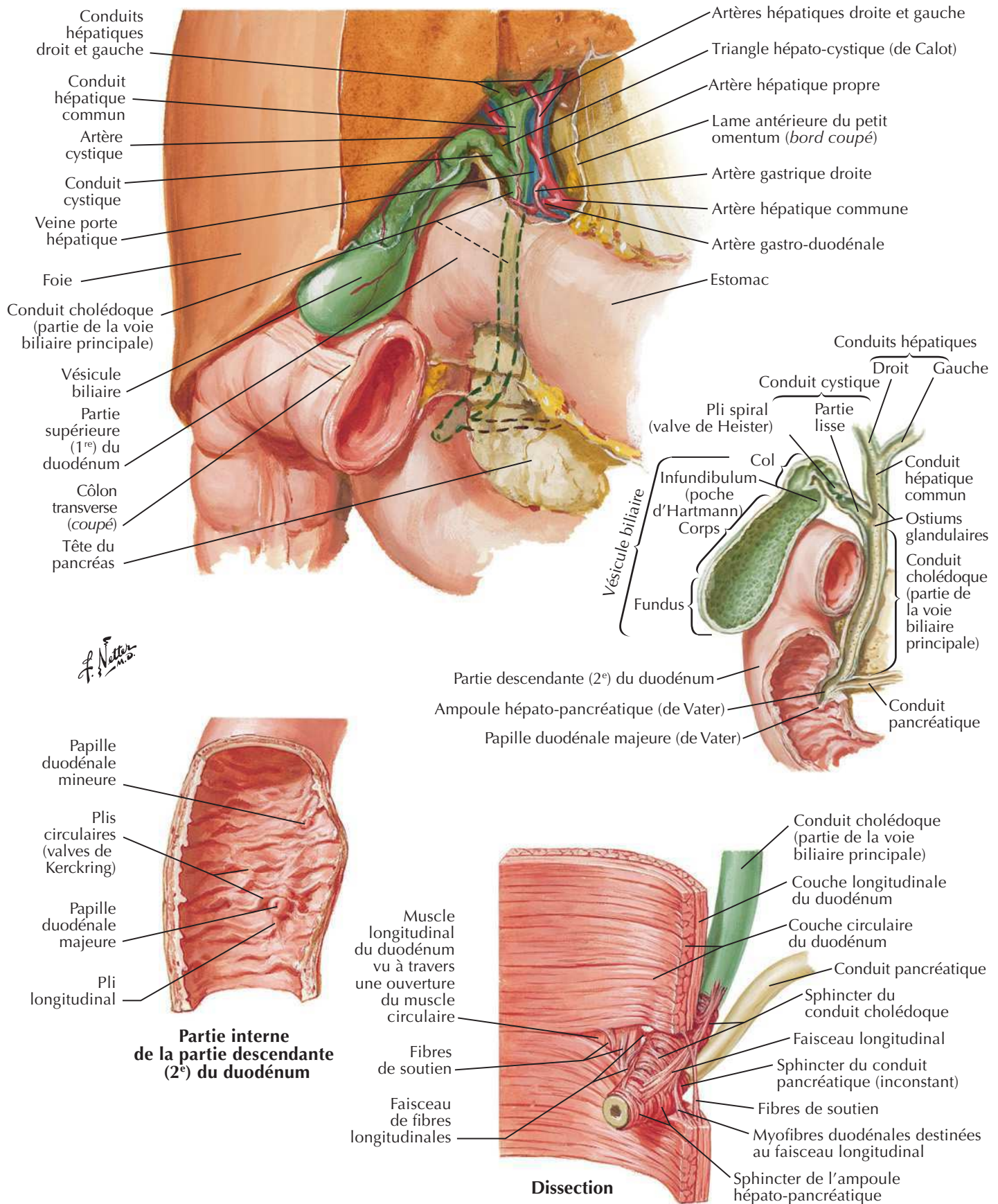
Voir aussi **Planche 268**

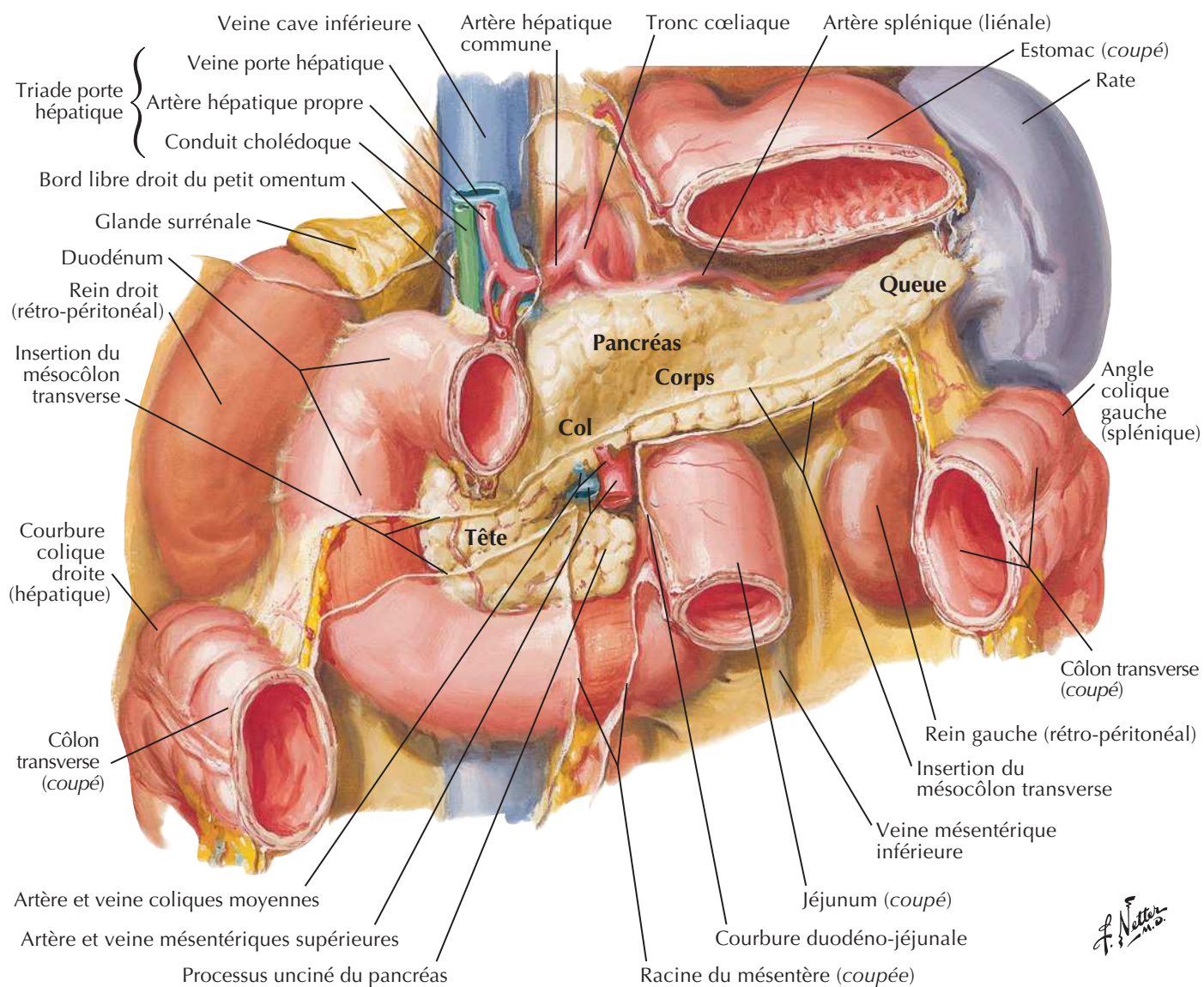
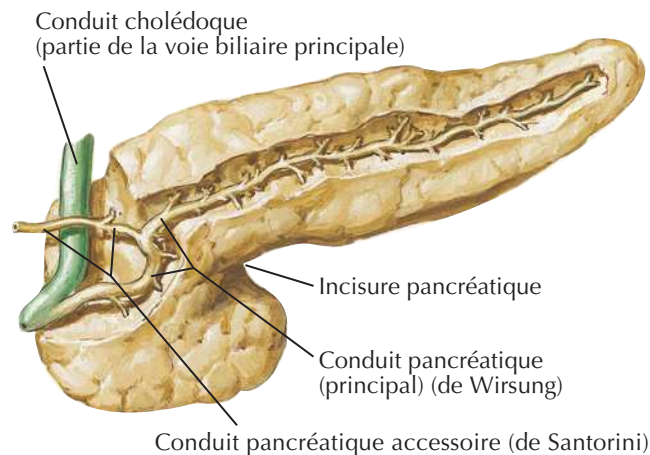
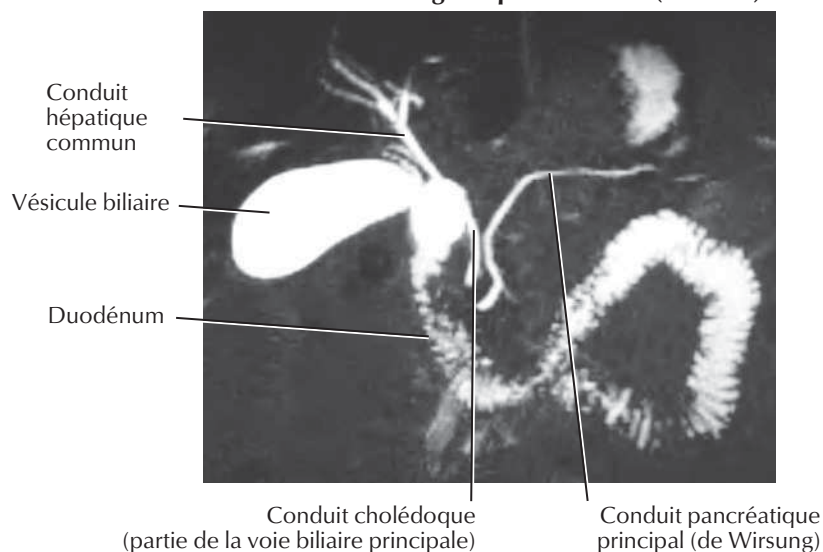
Foie *in situ* : systèmes vasculaire et de conduitsVoir aussi **Planche 267**

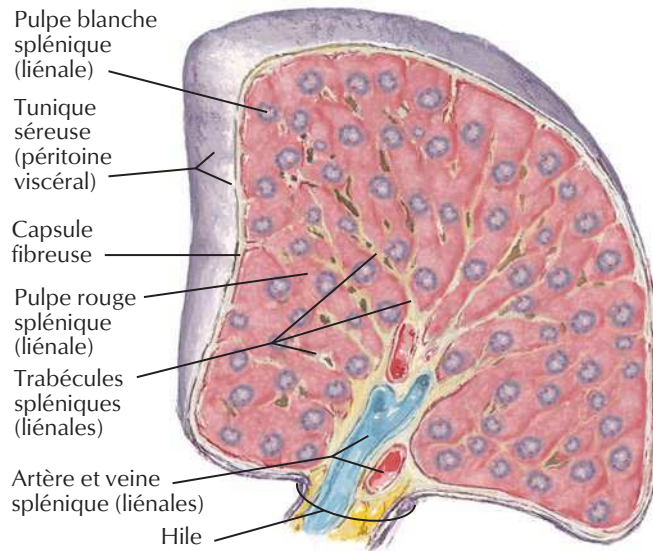
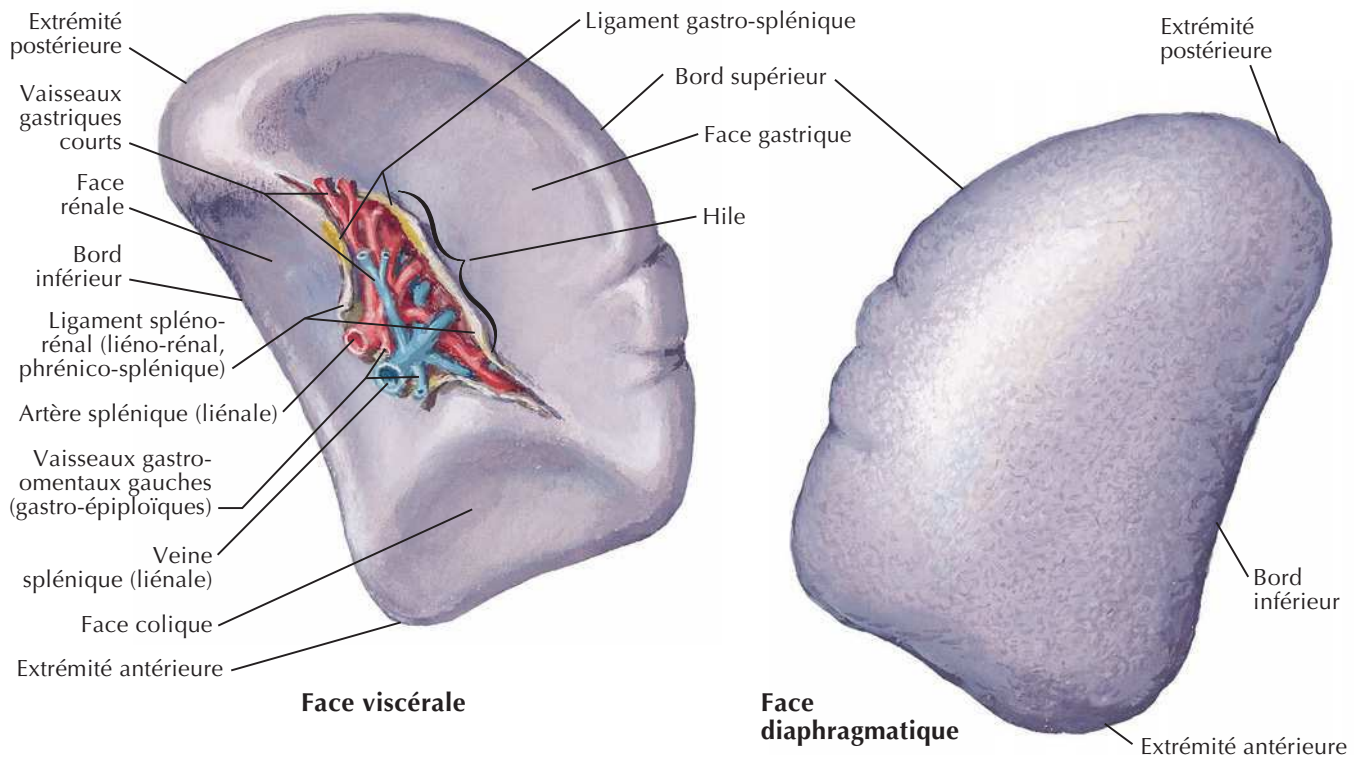
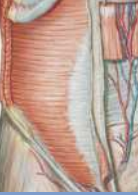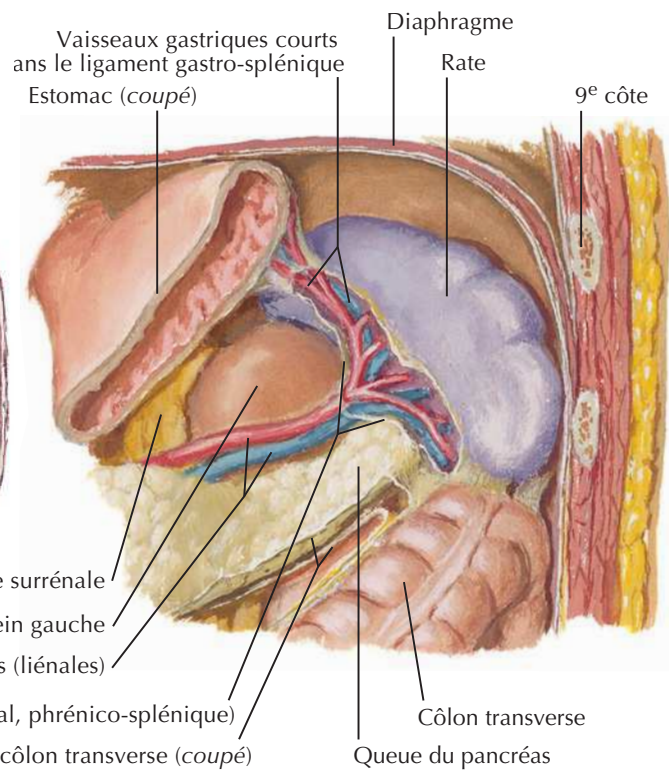
Structure du foie : schéma



Vésicule biliaire, conduits biliaires extra-hépatiques et conduit pancréatique

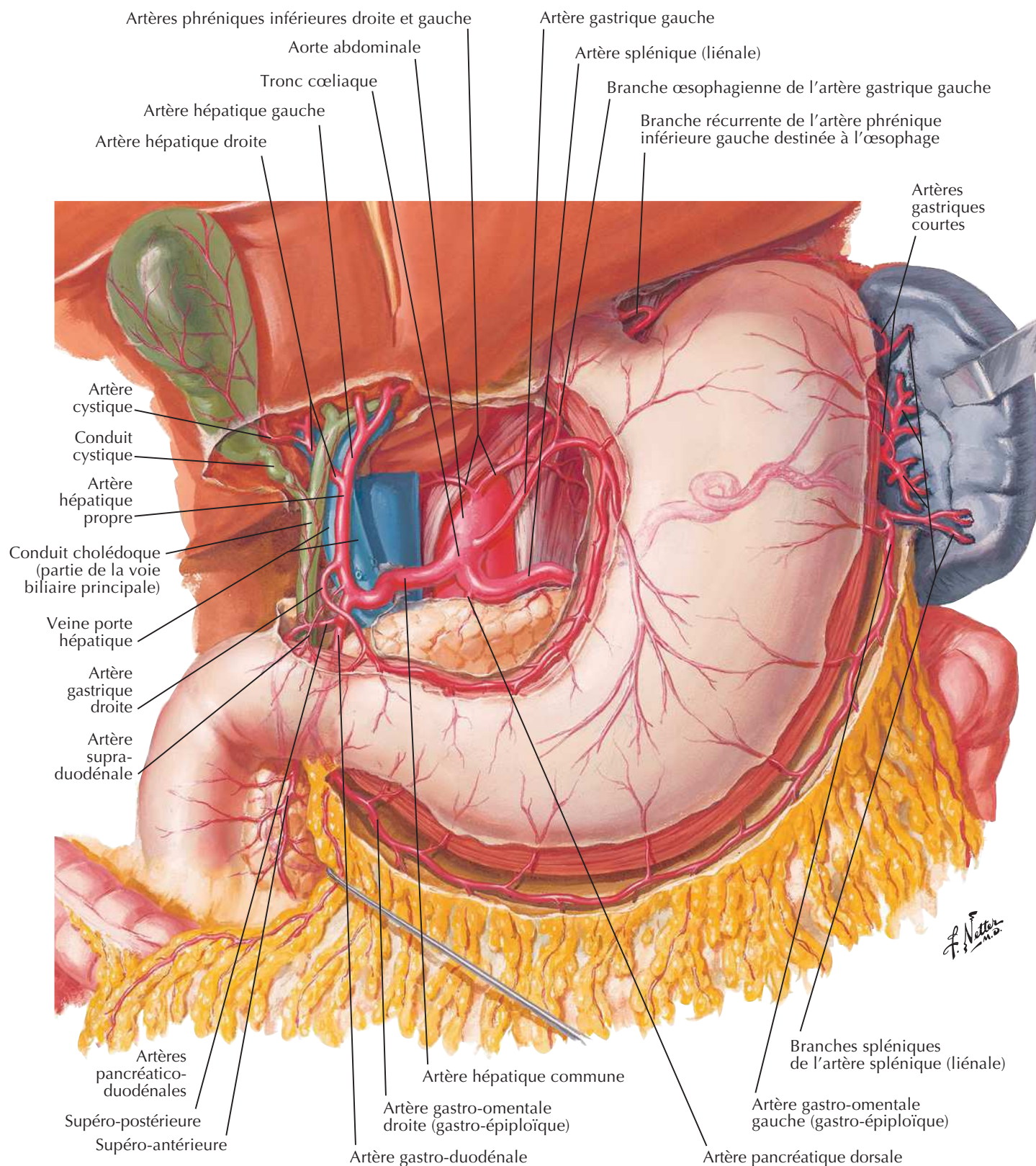


Pancréas in situ**Cholangiopancréatographie par imagerie de résonance magnétique nucléaire (CP-IRM)**

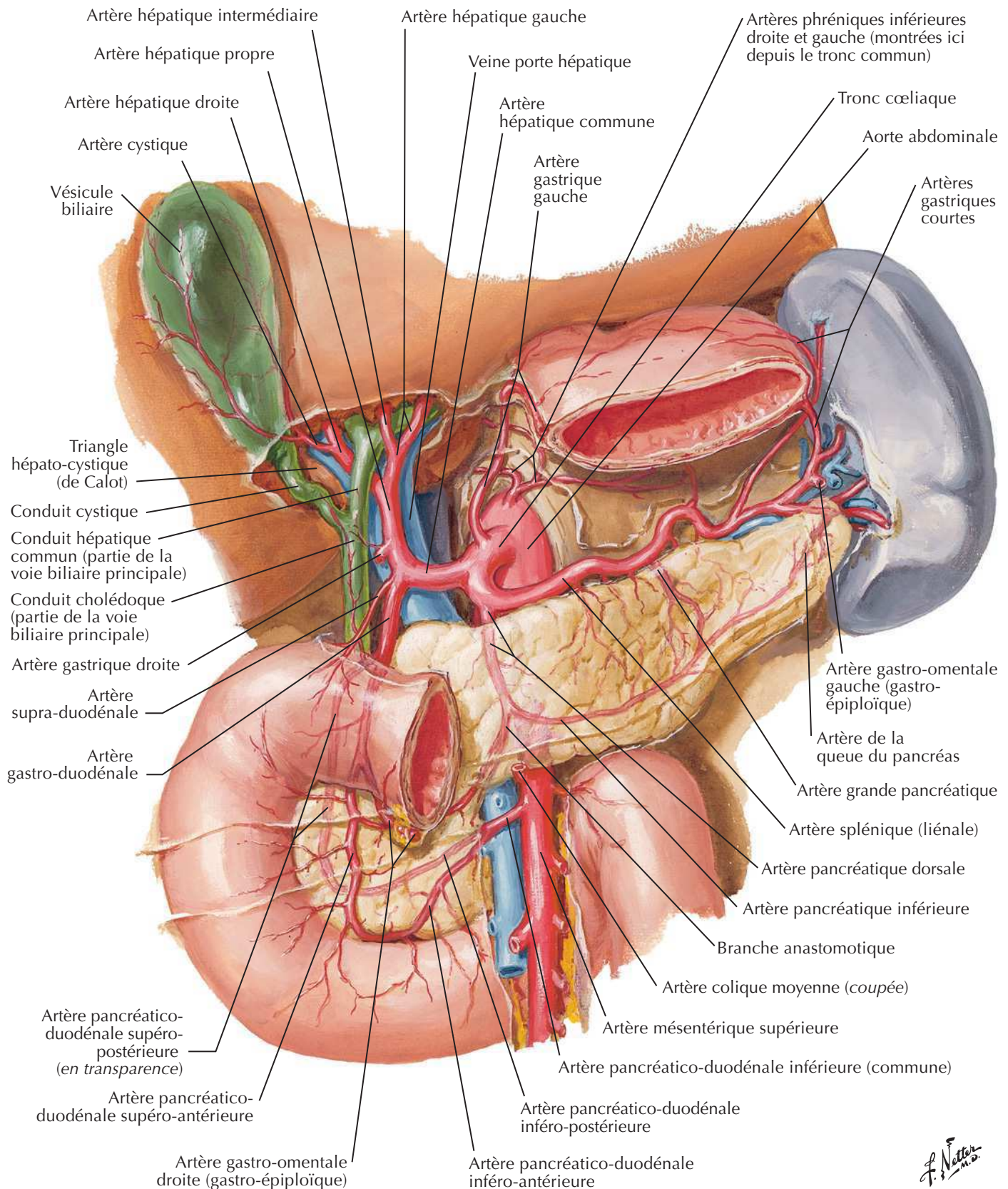
**Coupe transversale****Rate in situ**

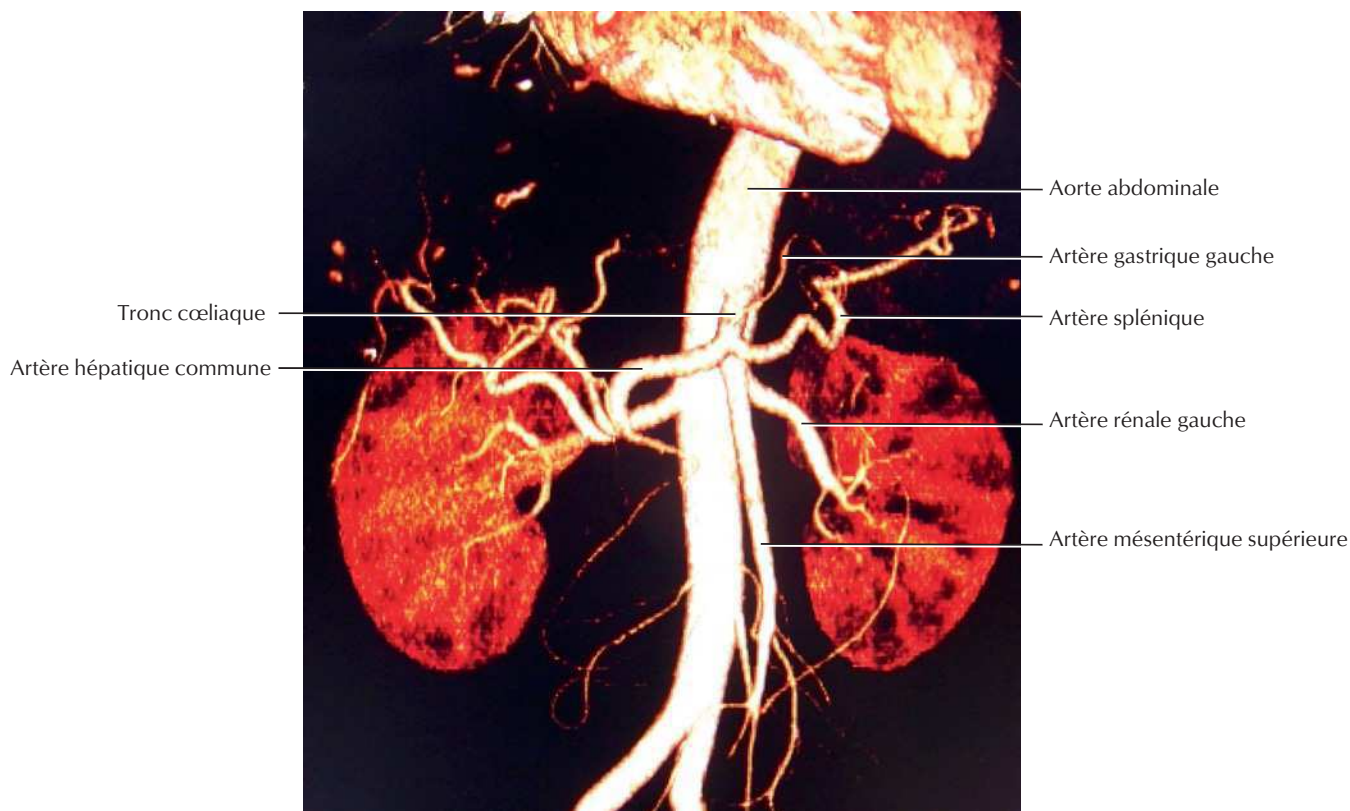
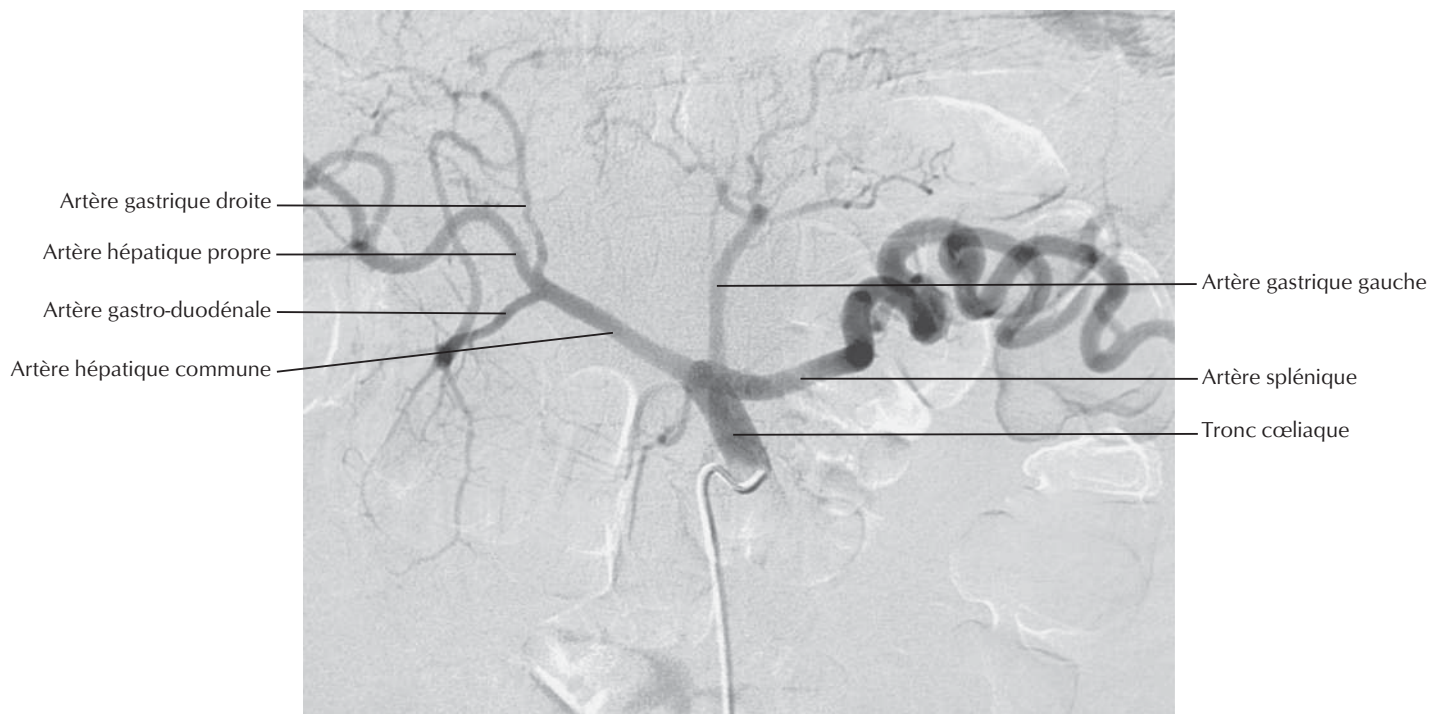F. Netter M.D.

Artères de l'estomac, du foie et de la rate



Artères du foie, du pancréas, du duodénum et de la rate

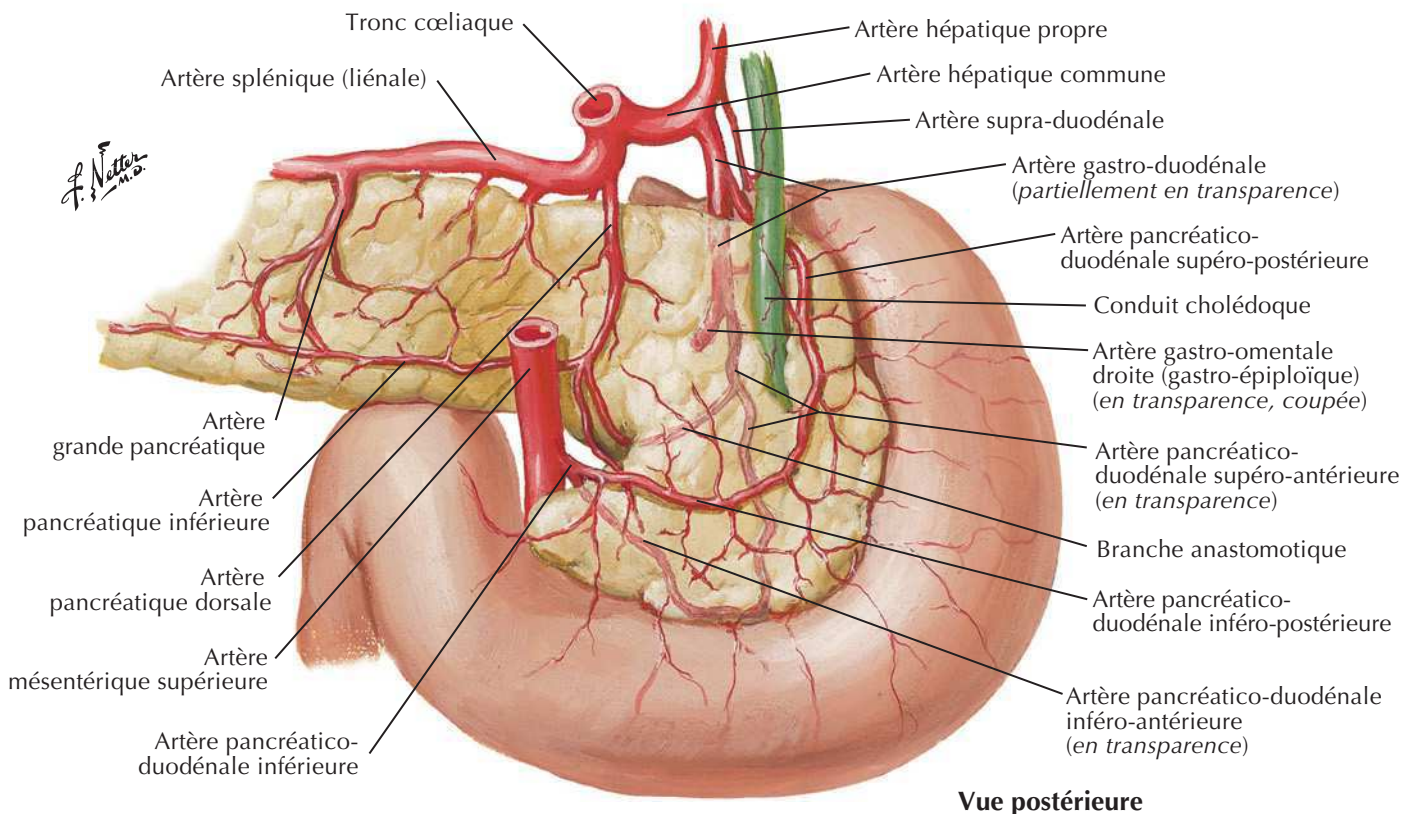
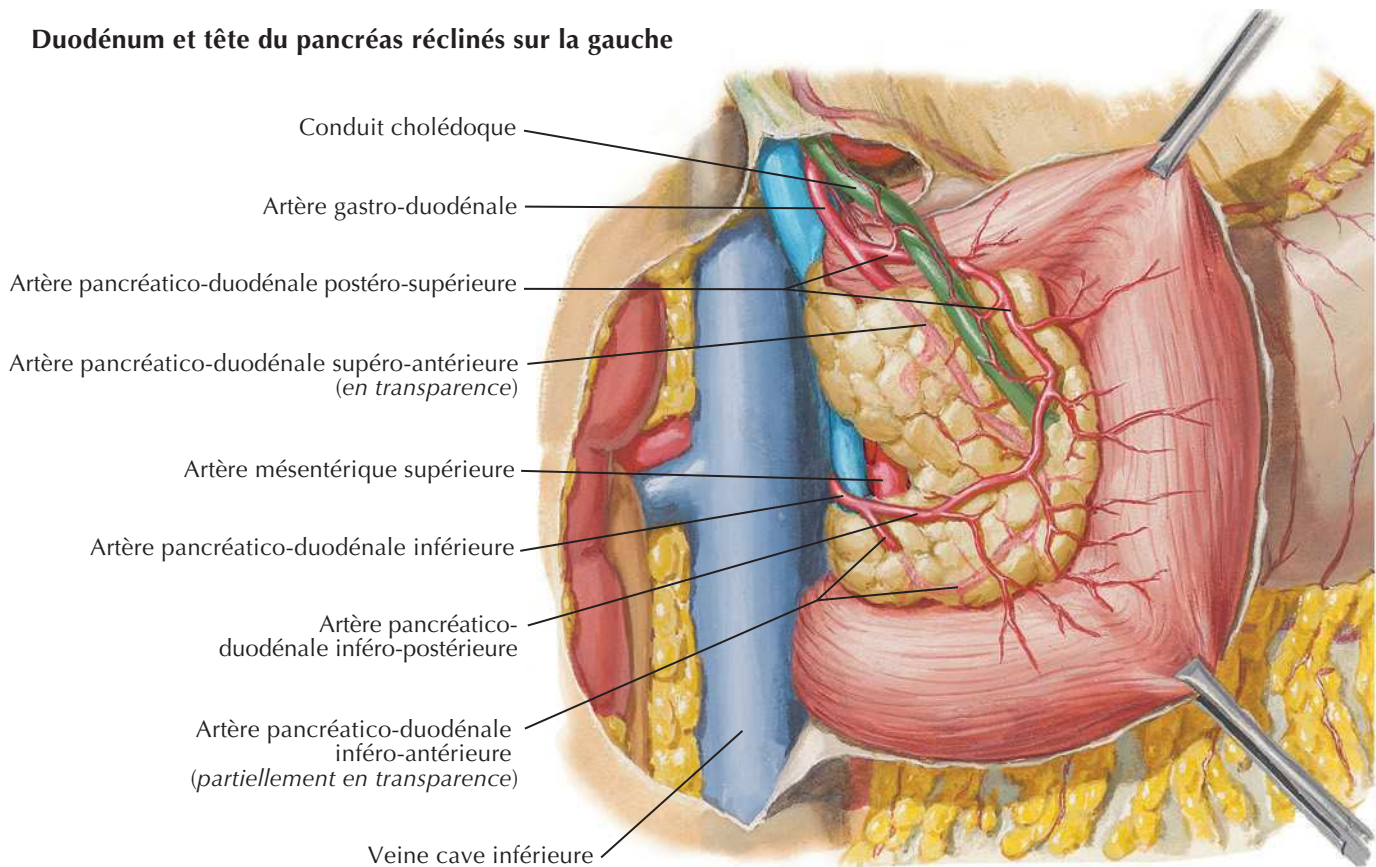


Artériographie du tronc coeliaque et angioscannerVoir aussi **Planches 283, 284**

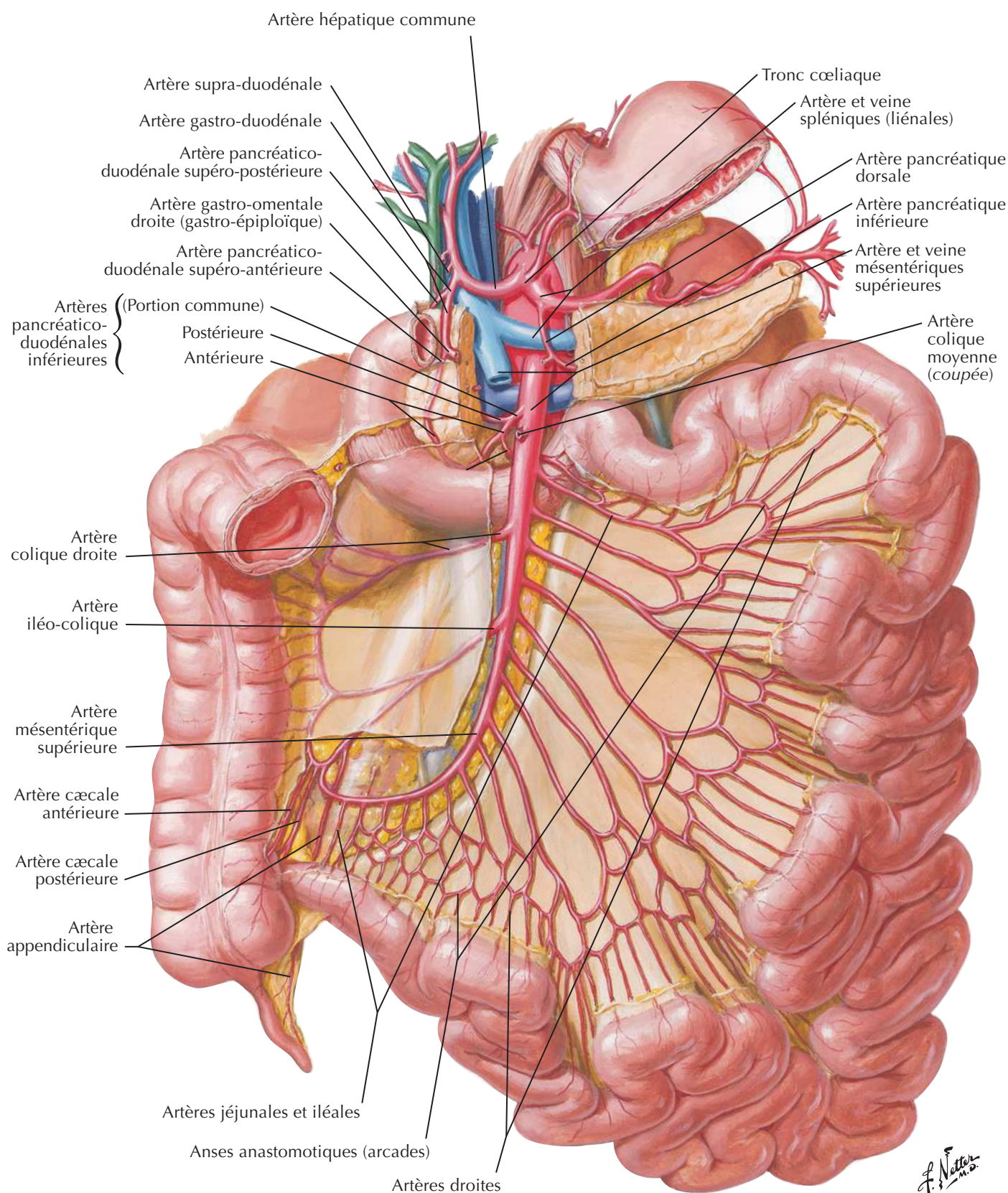
Artères du duodénum et de la tête du pancréas



Duodénum et tête du pancréas réclinés sur la gauche

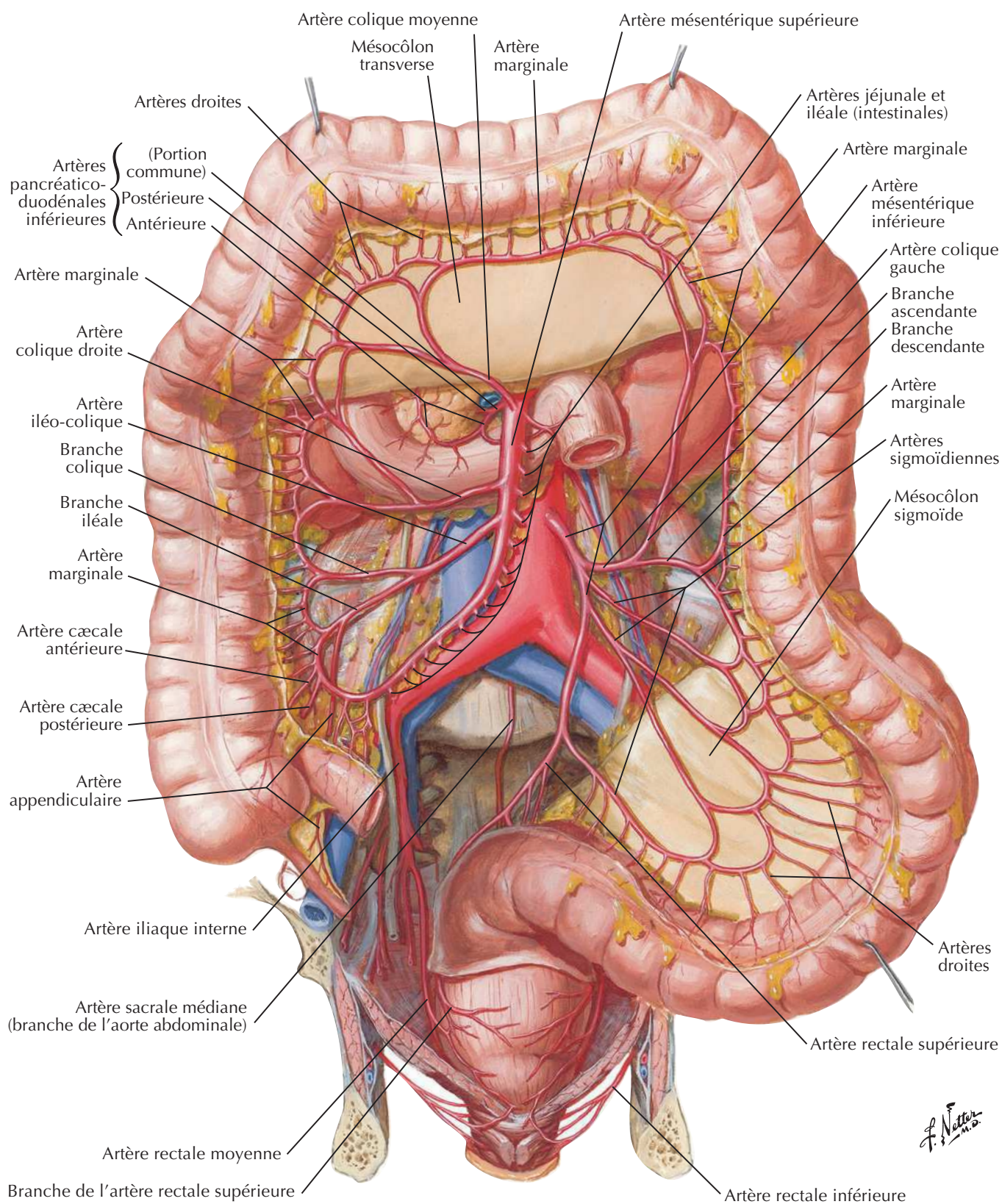


Artères de l'intestin grêle



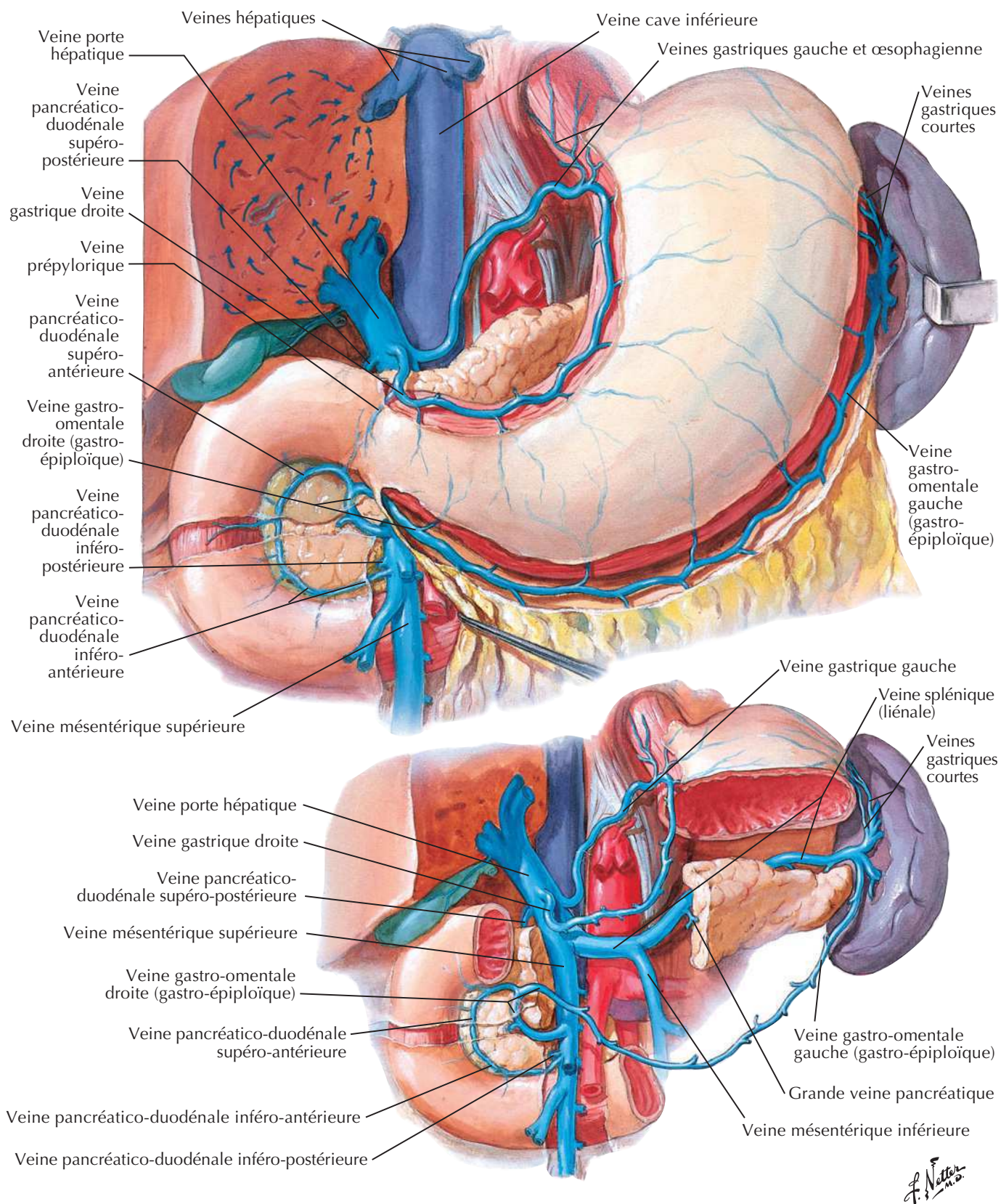
Artères du gros intestin

Pour les artères du rectum voir aussi **Planche 376**

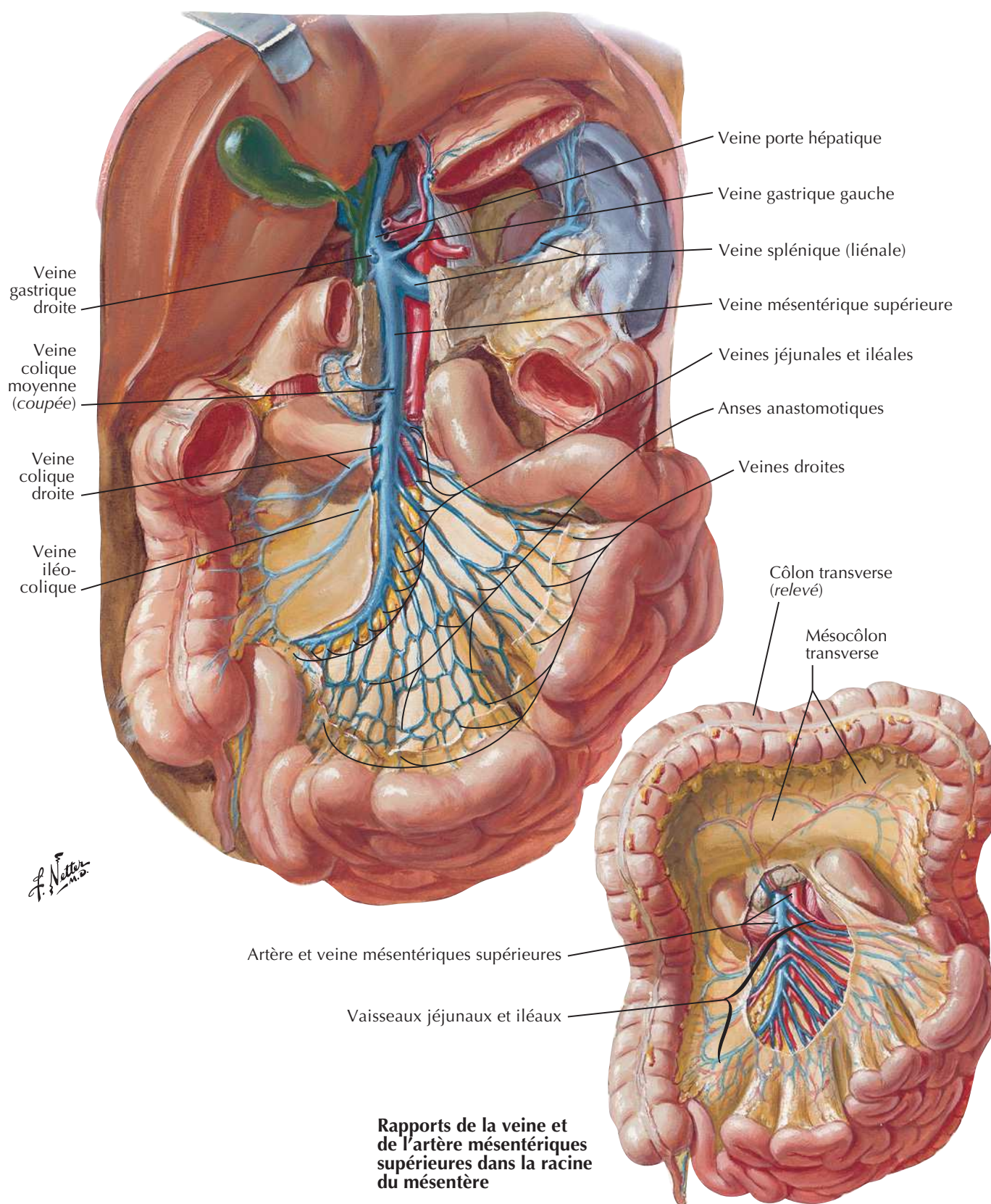


F. Netter M.D.

Veines de l'estomac, du duodénum, du pancréas et de la rate

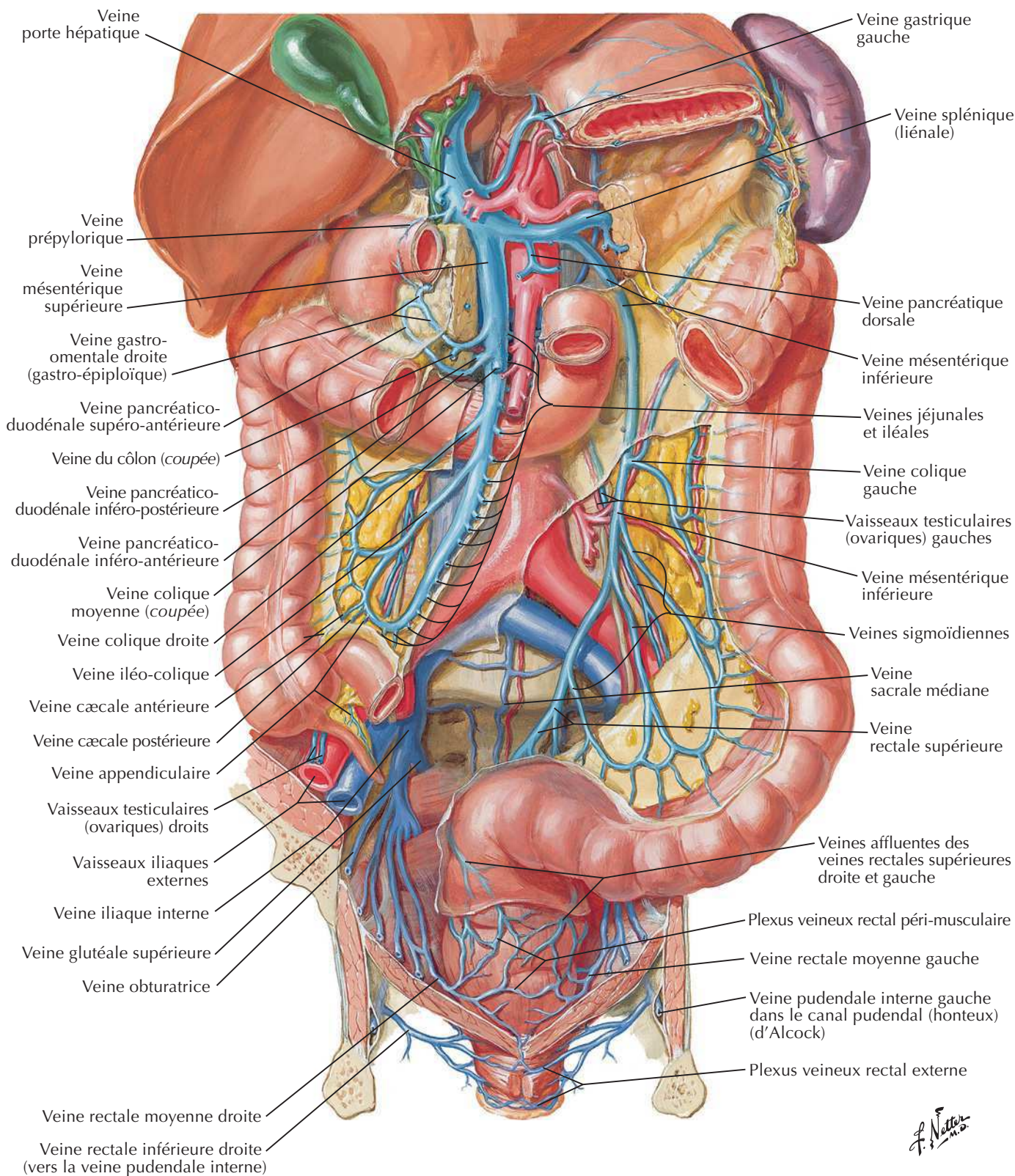


Veines de l'intestin grêle

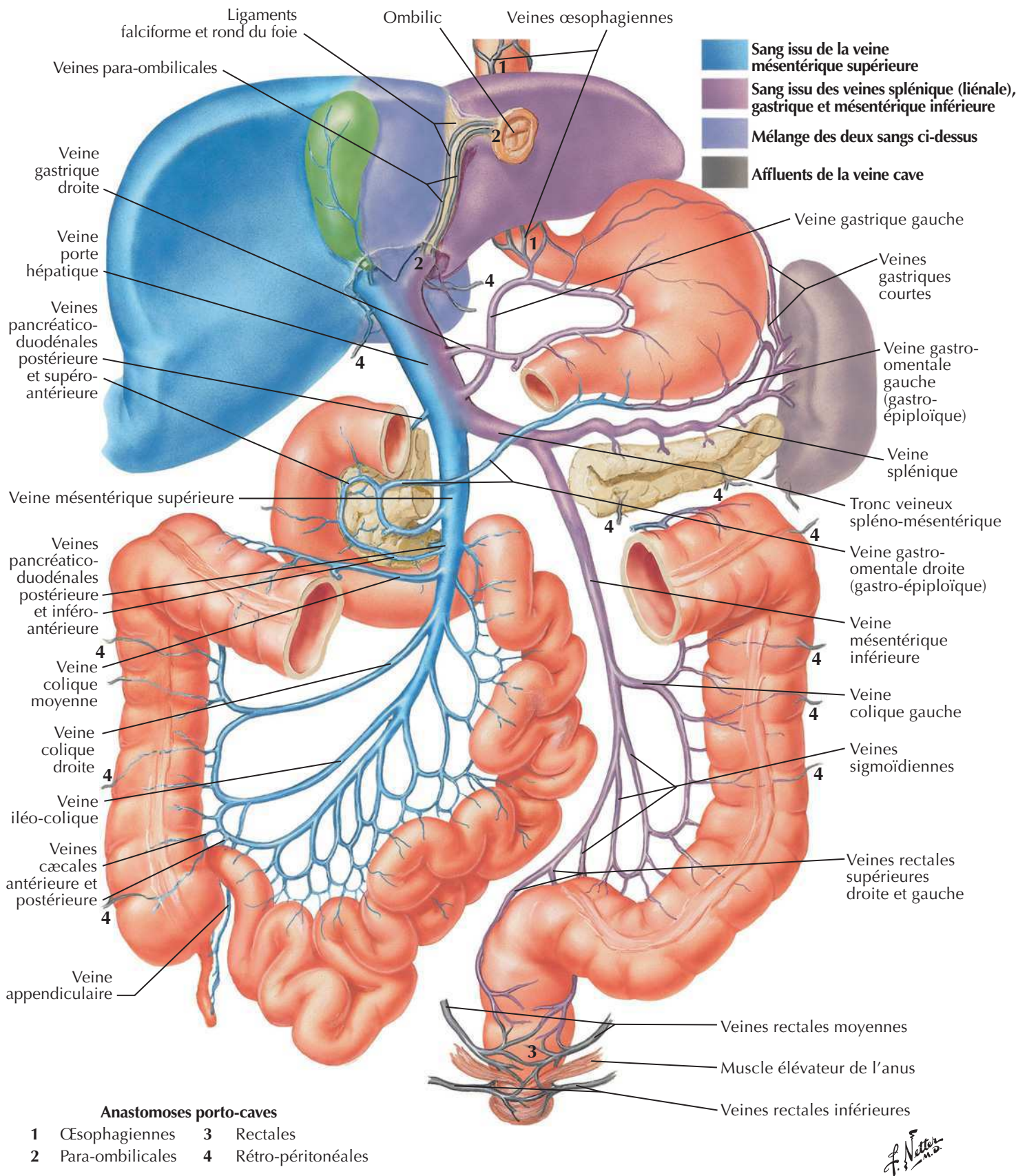


Veines du gros intestin

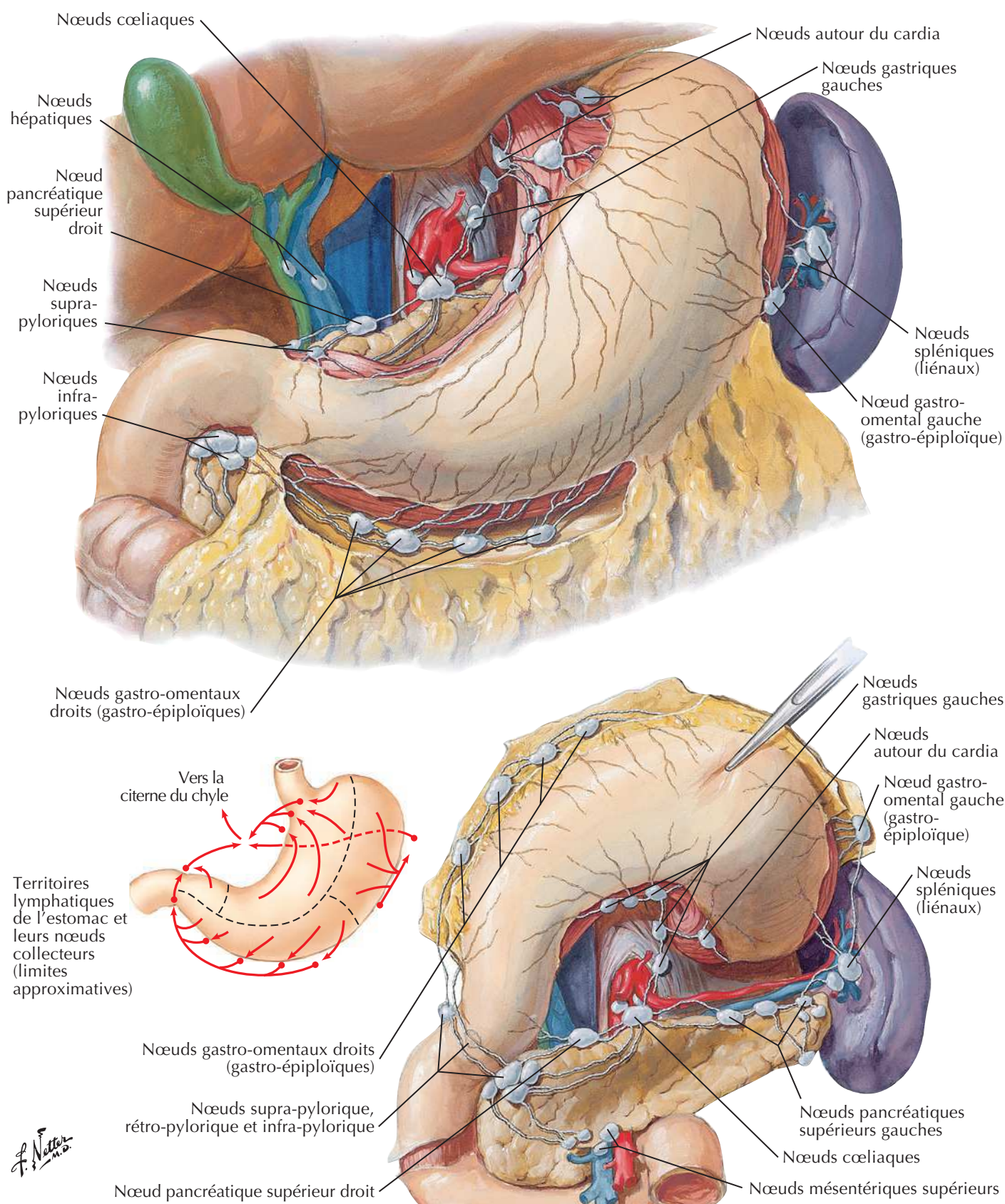
Pour les veines du rectum voir aussi **Planche 377**



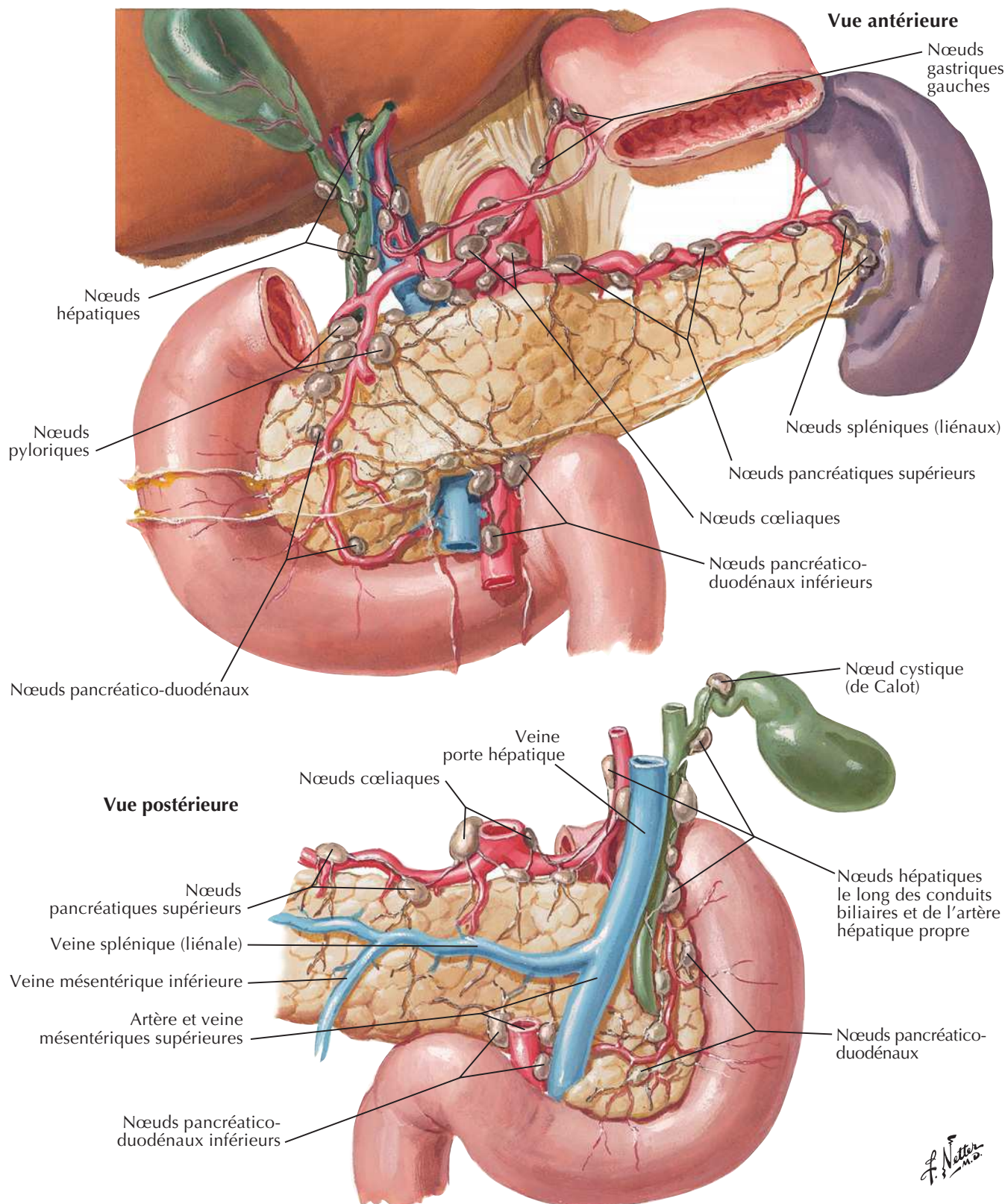
Affluents de la veine porte hépatique : anastomoses porto-caves



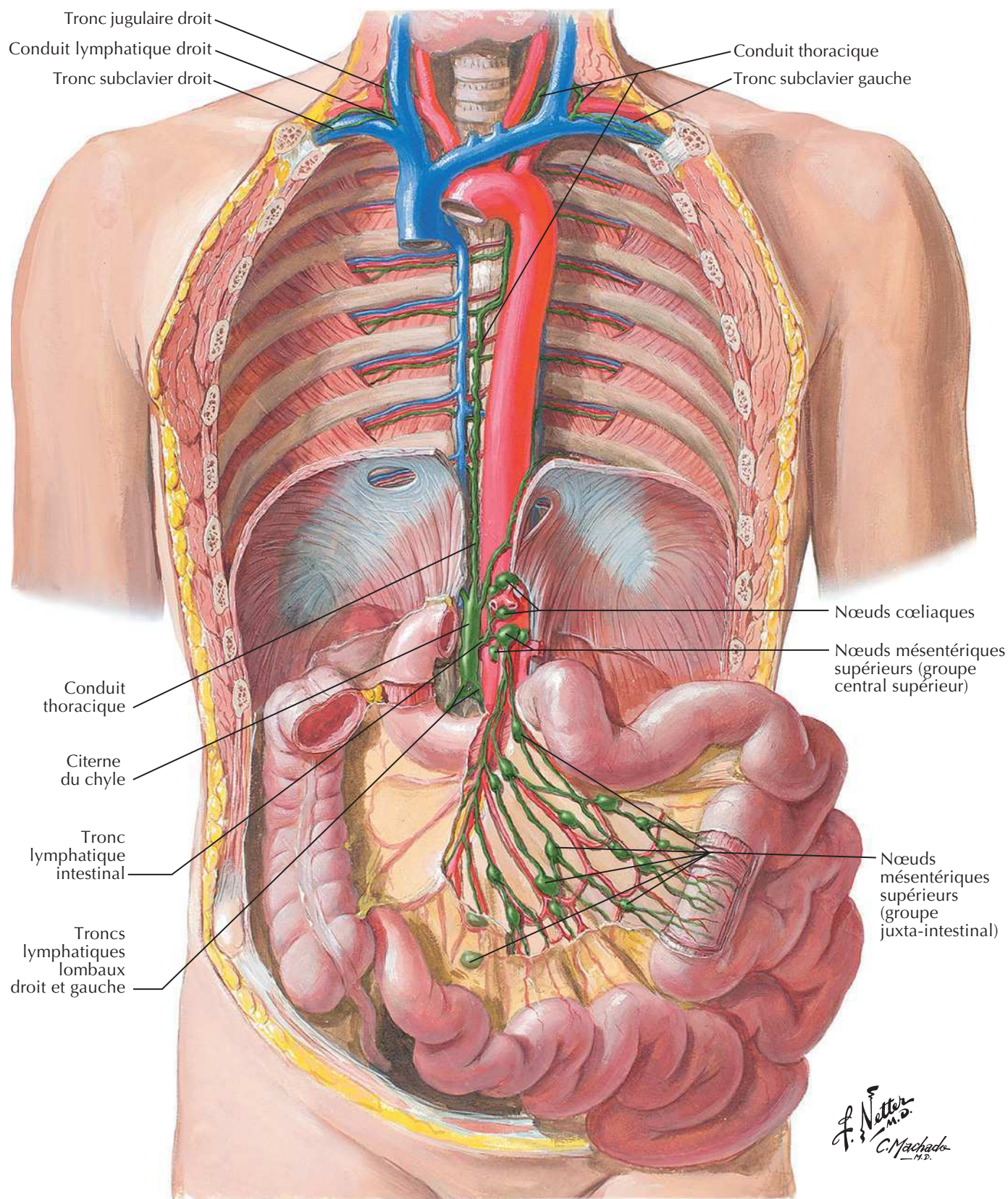
Vaisseaux et nœuds lymphatiques de l'estomac



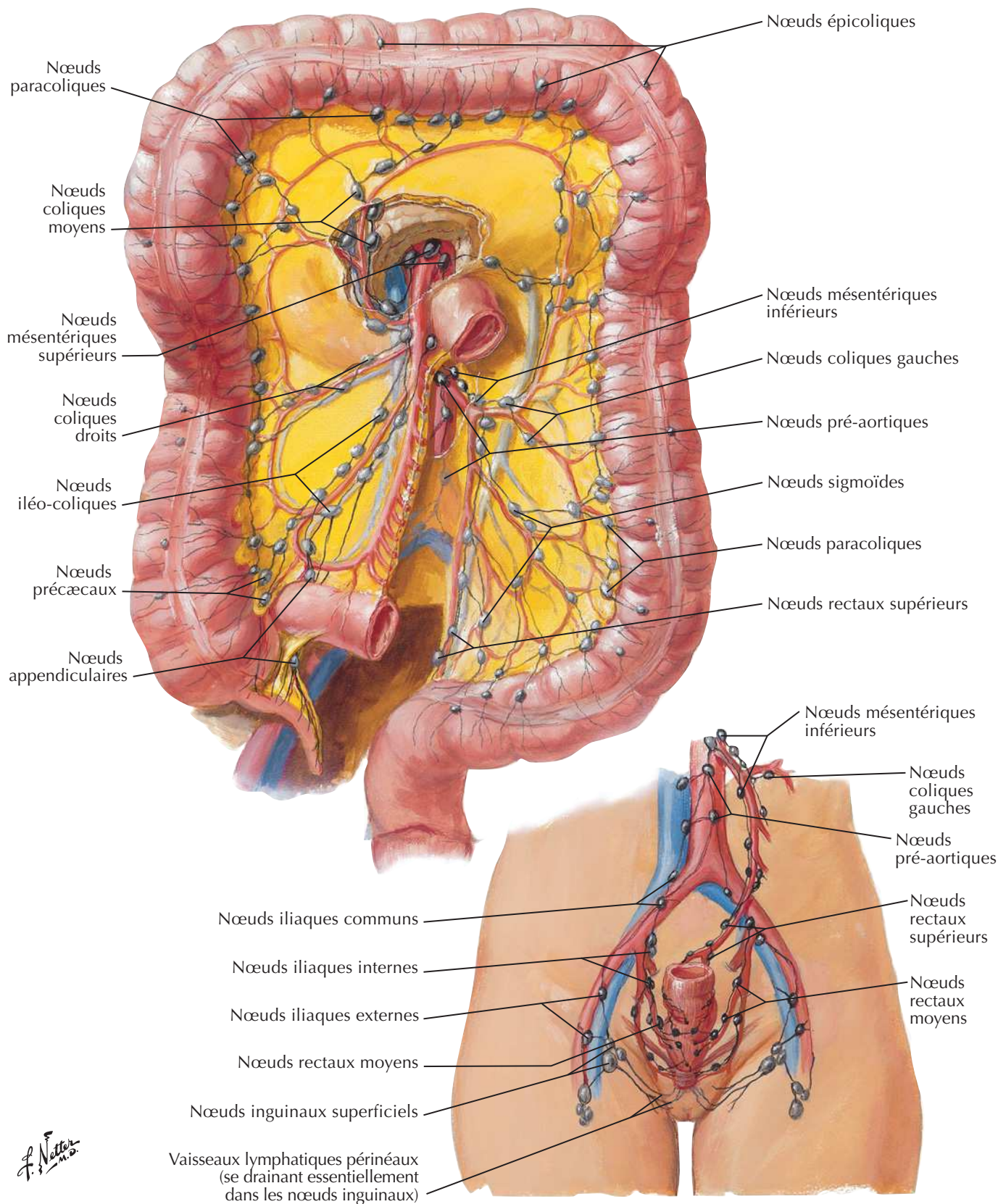
Vaisseaux et nœuds lymphatiques du pancréas



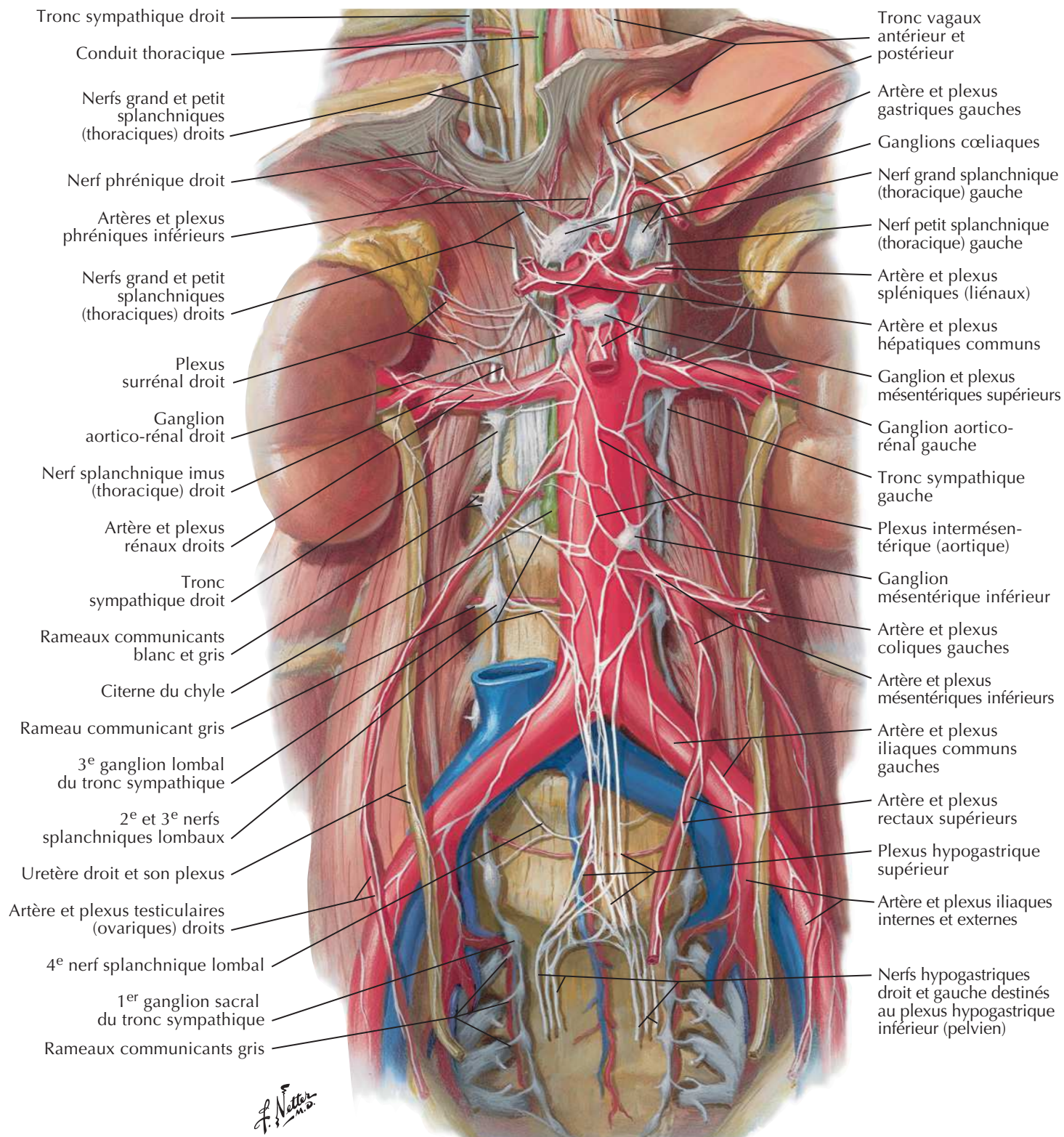
Vaisseaux et nœuds lymphatiques de l'intestin grêle



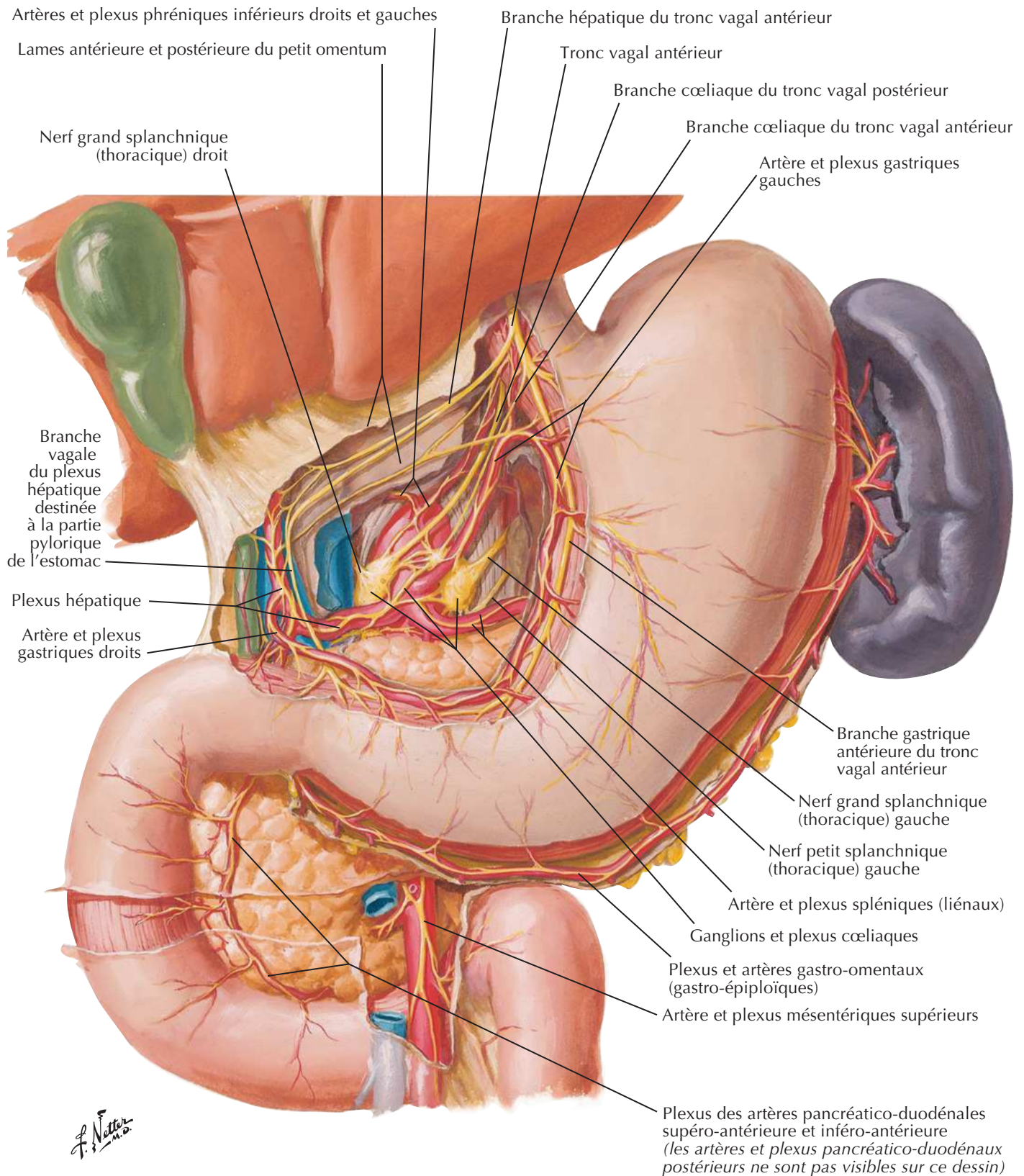
Vaisseaux et nœuds lymphatiques du gros intestin



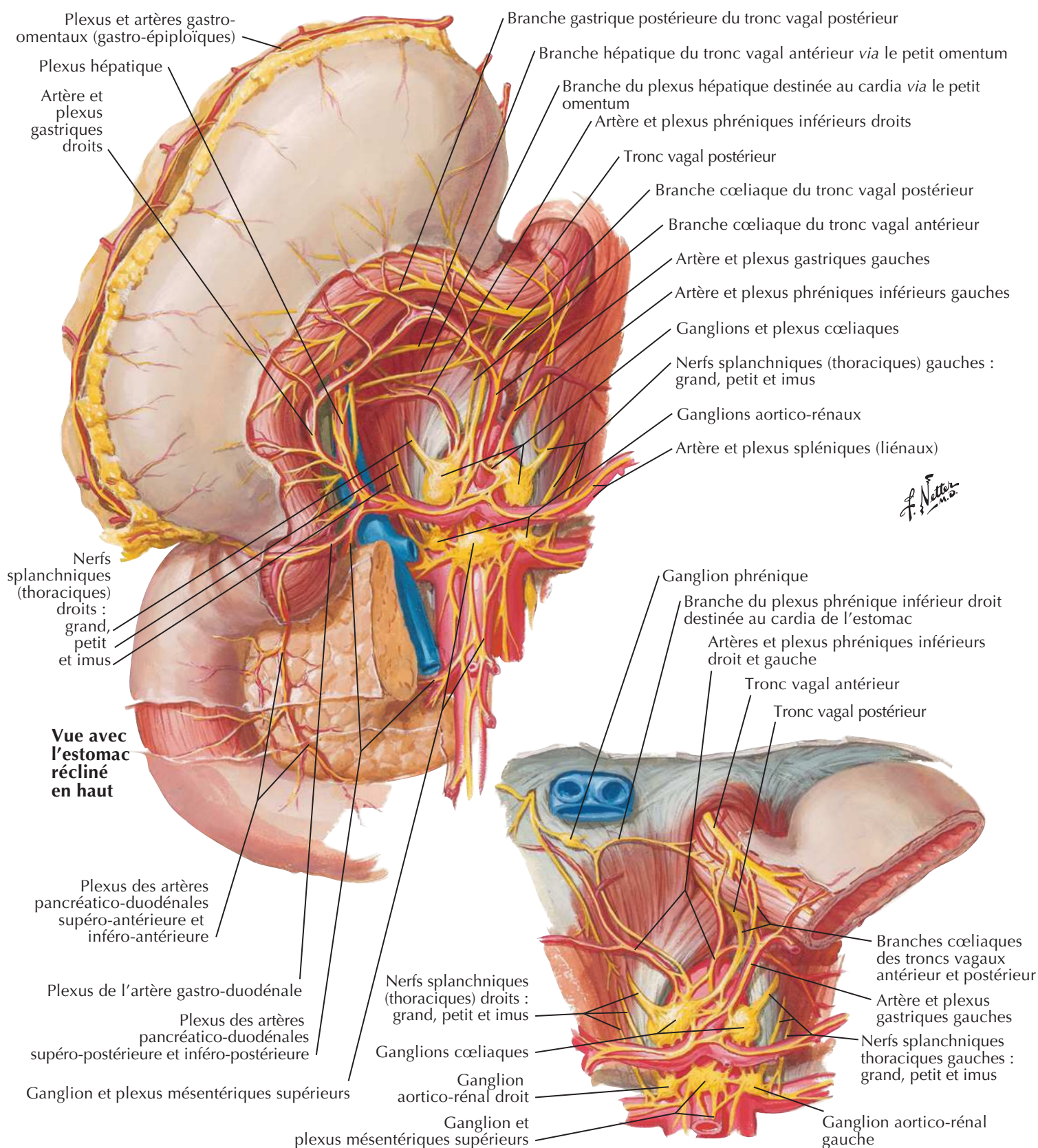
Nerfs et ganglions autonomes de l'abdomen



Innervation autonome de l'estomac et du duodénum

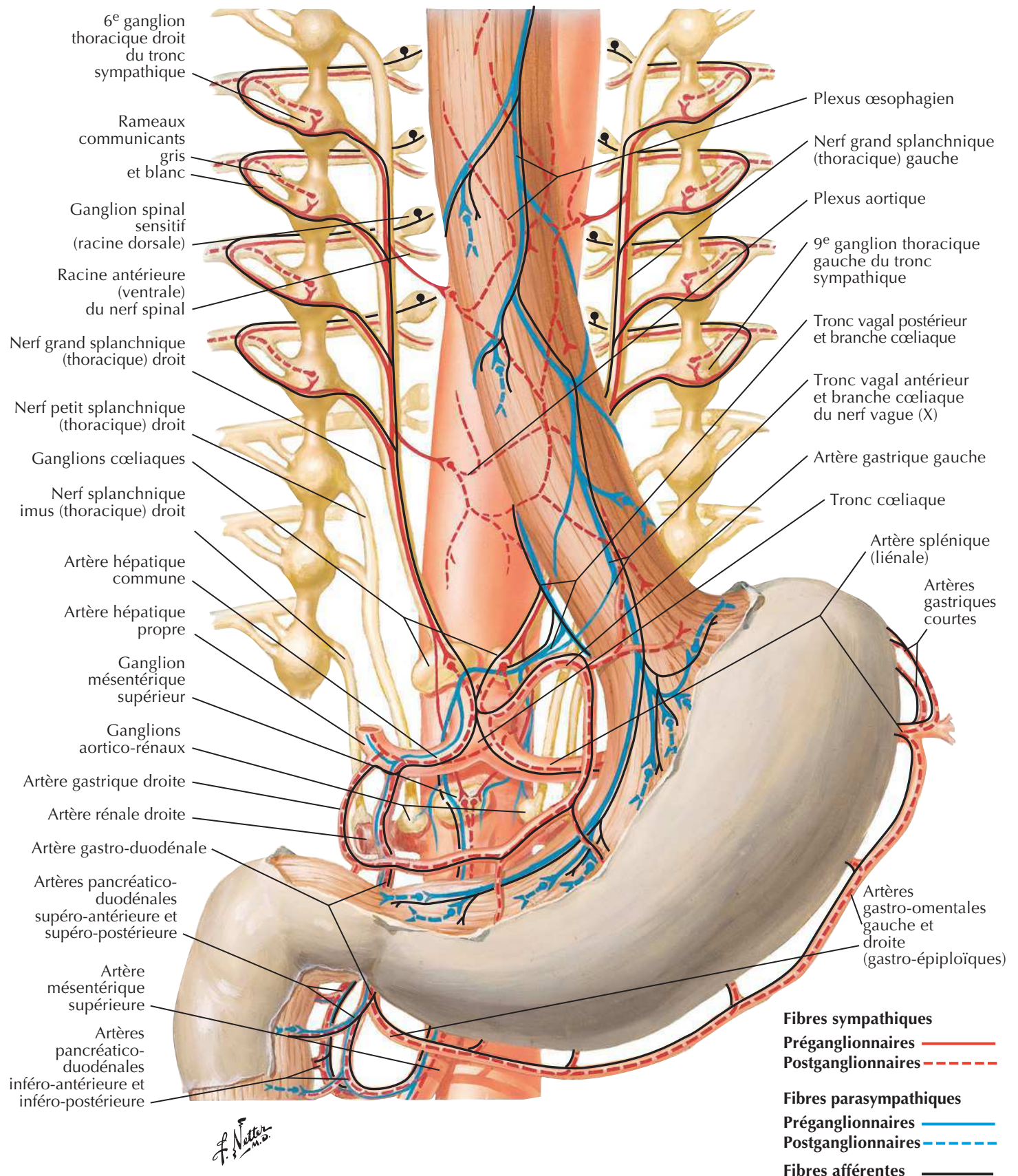


Innervation autonome de l'estomac et du duodénum (suite)

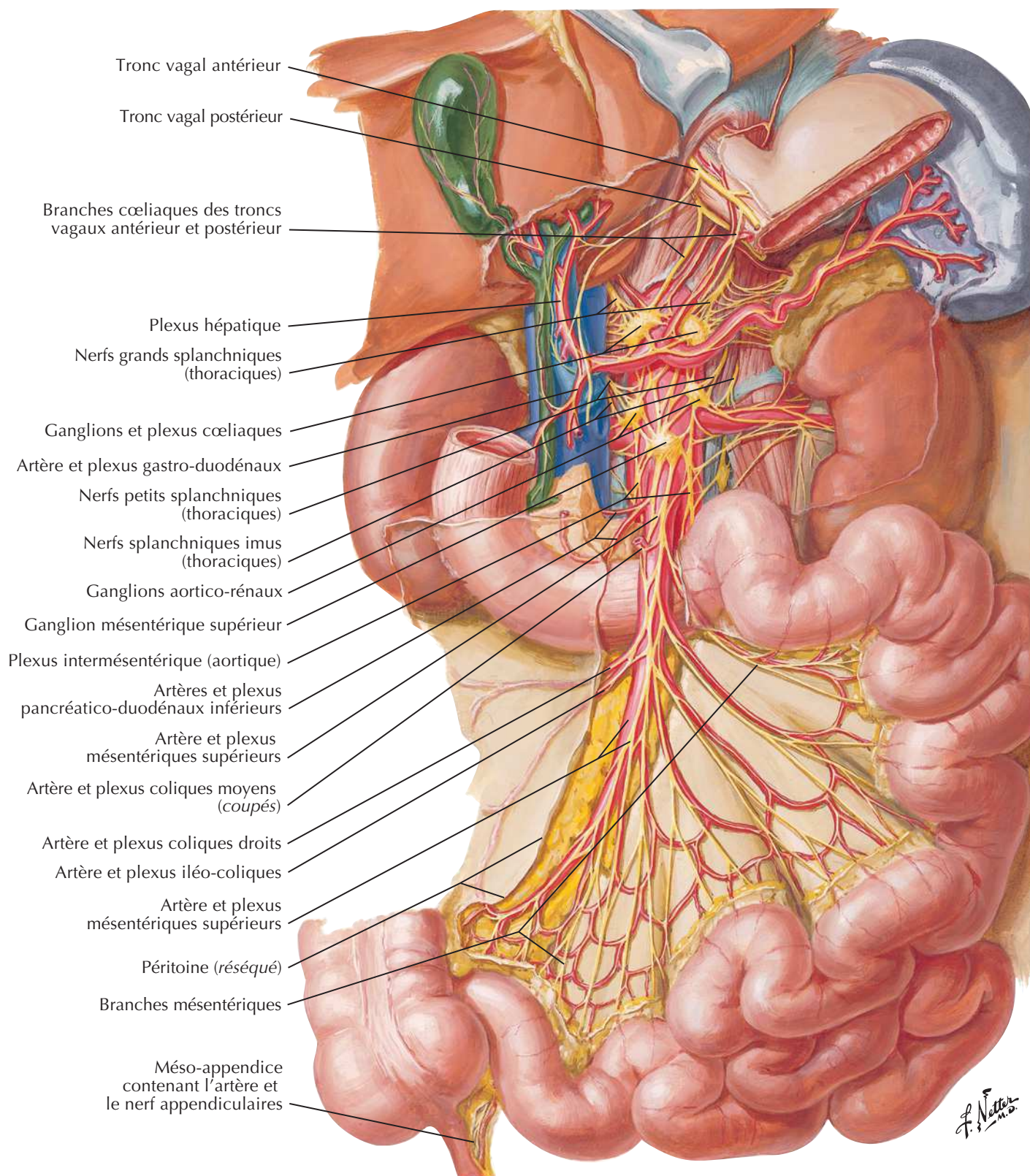


Innervation autonome de l'estomac et du duodénum : schéma

Voir aussi Planches 163, 164

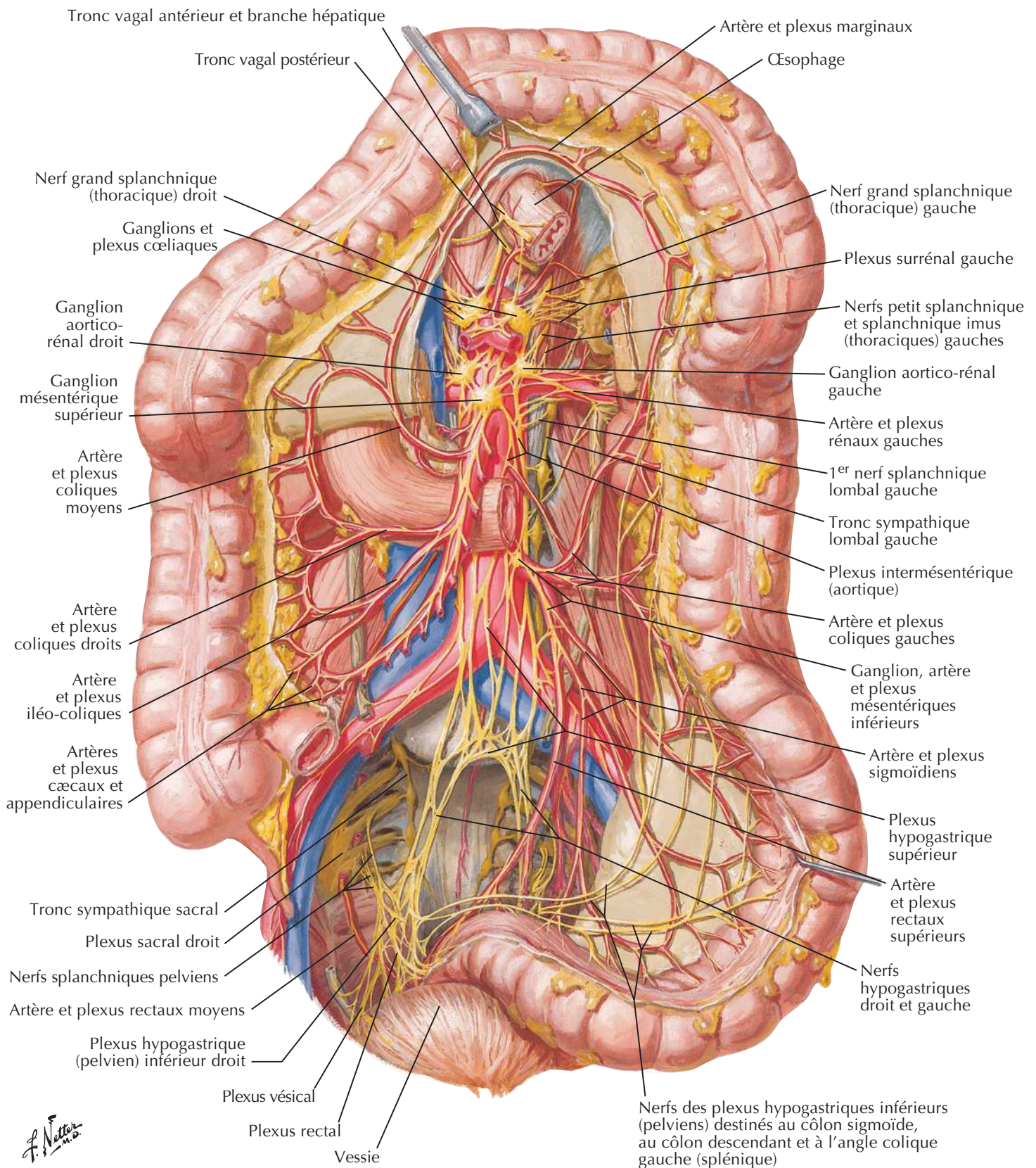


Innervation autonome de l'intestin grêle



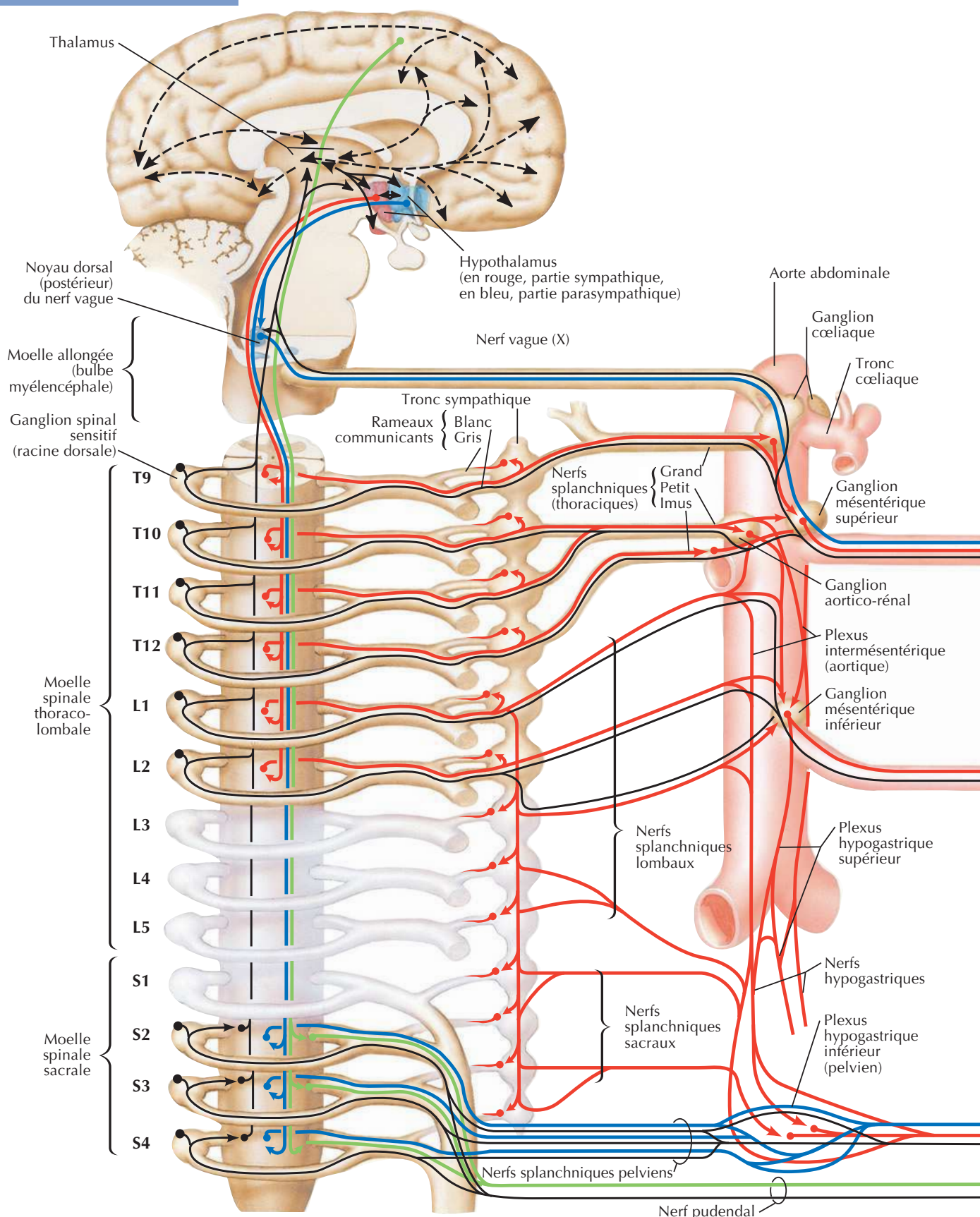
Innervation autonome du gros intestin

Pour les nerfs du rectum voir aussi **Planches 388-391**



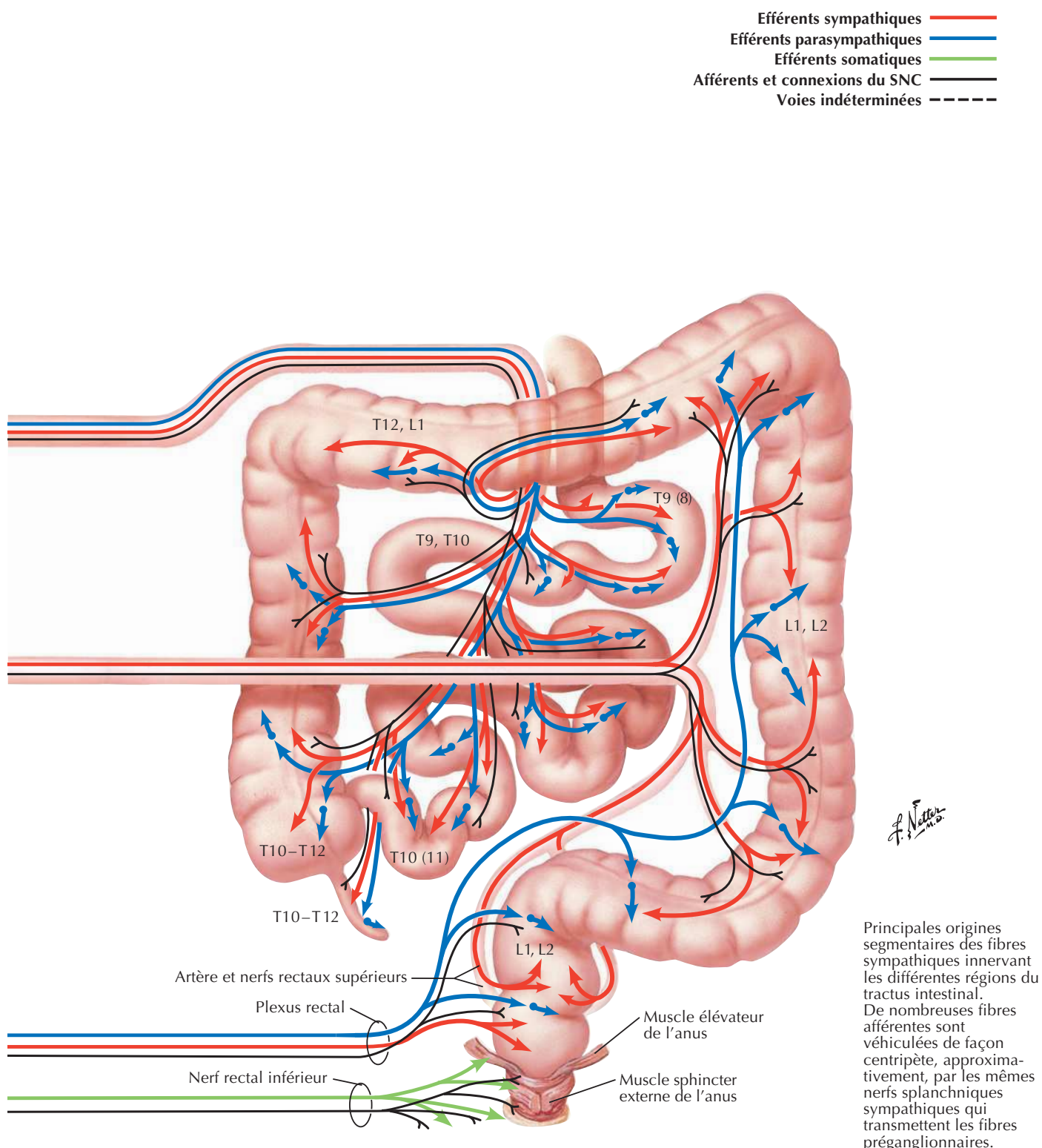
Innervation autonome de l'intestin grêle et du gros intestin : schéma

Voir aussi **Planches 163, 164**

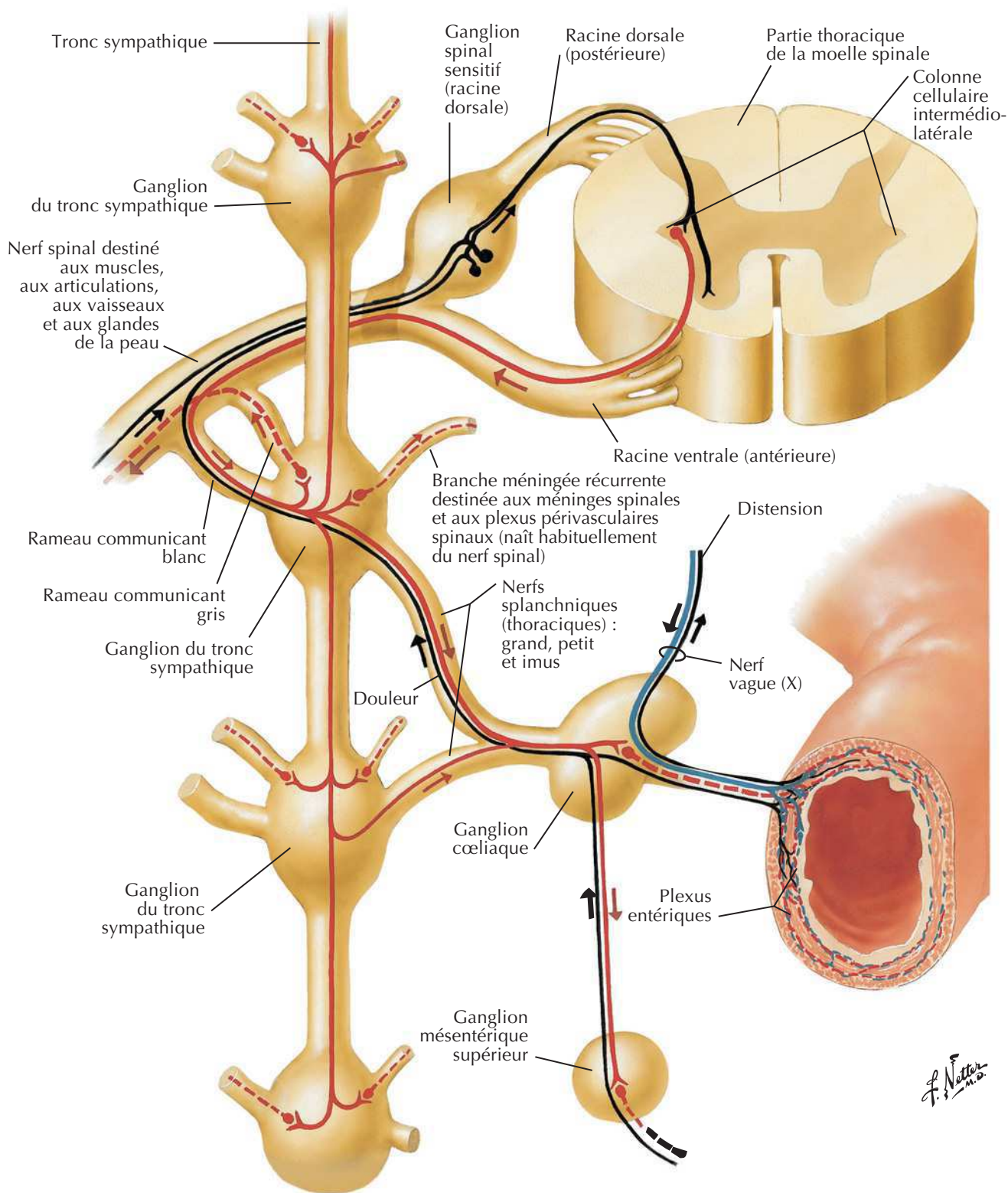


Innervation autonome de l'intestin grêle et du gros intestin : schéma

Voir aussi Planches 163, 164

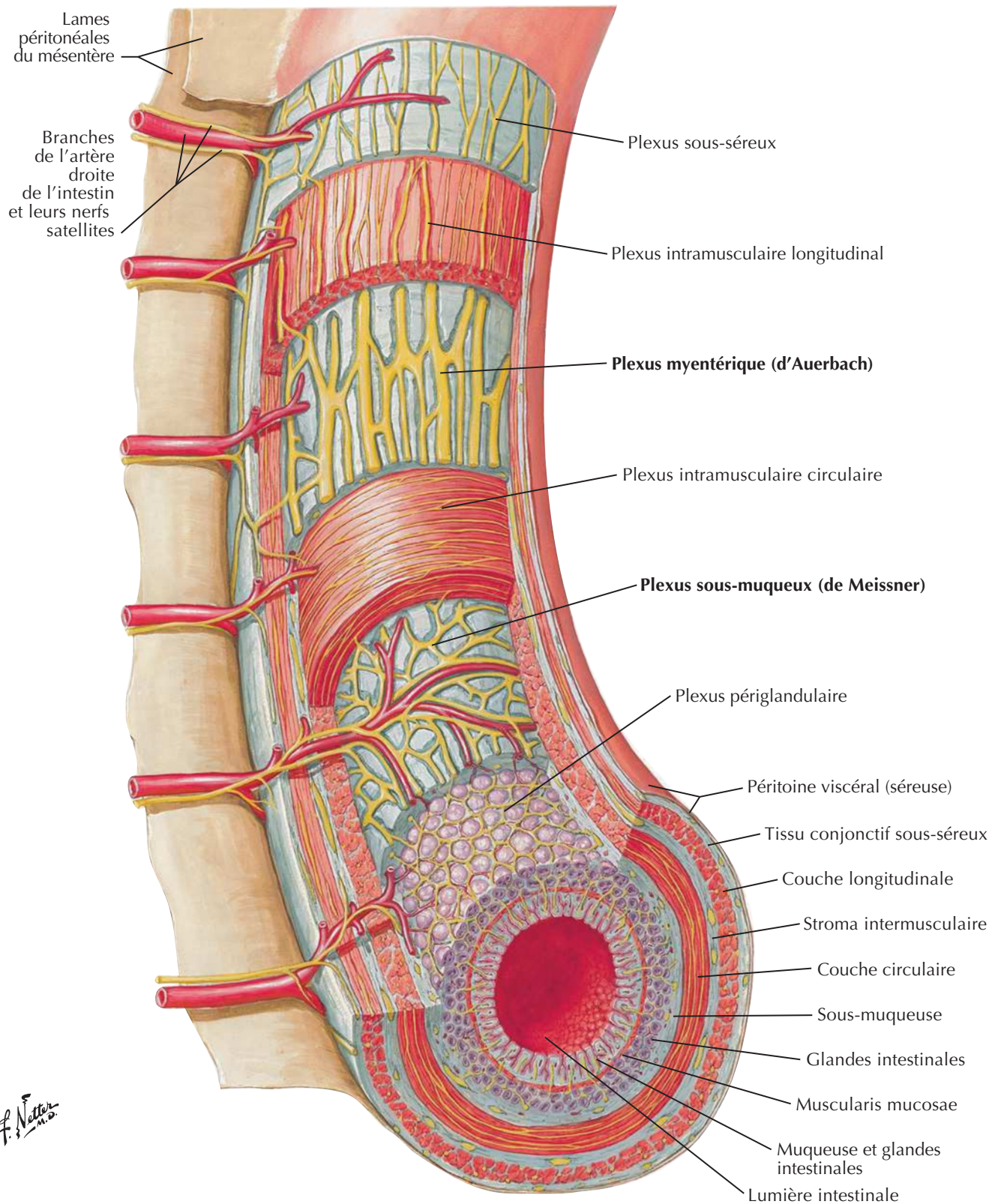


Voies réflexes autonomes : schéma



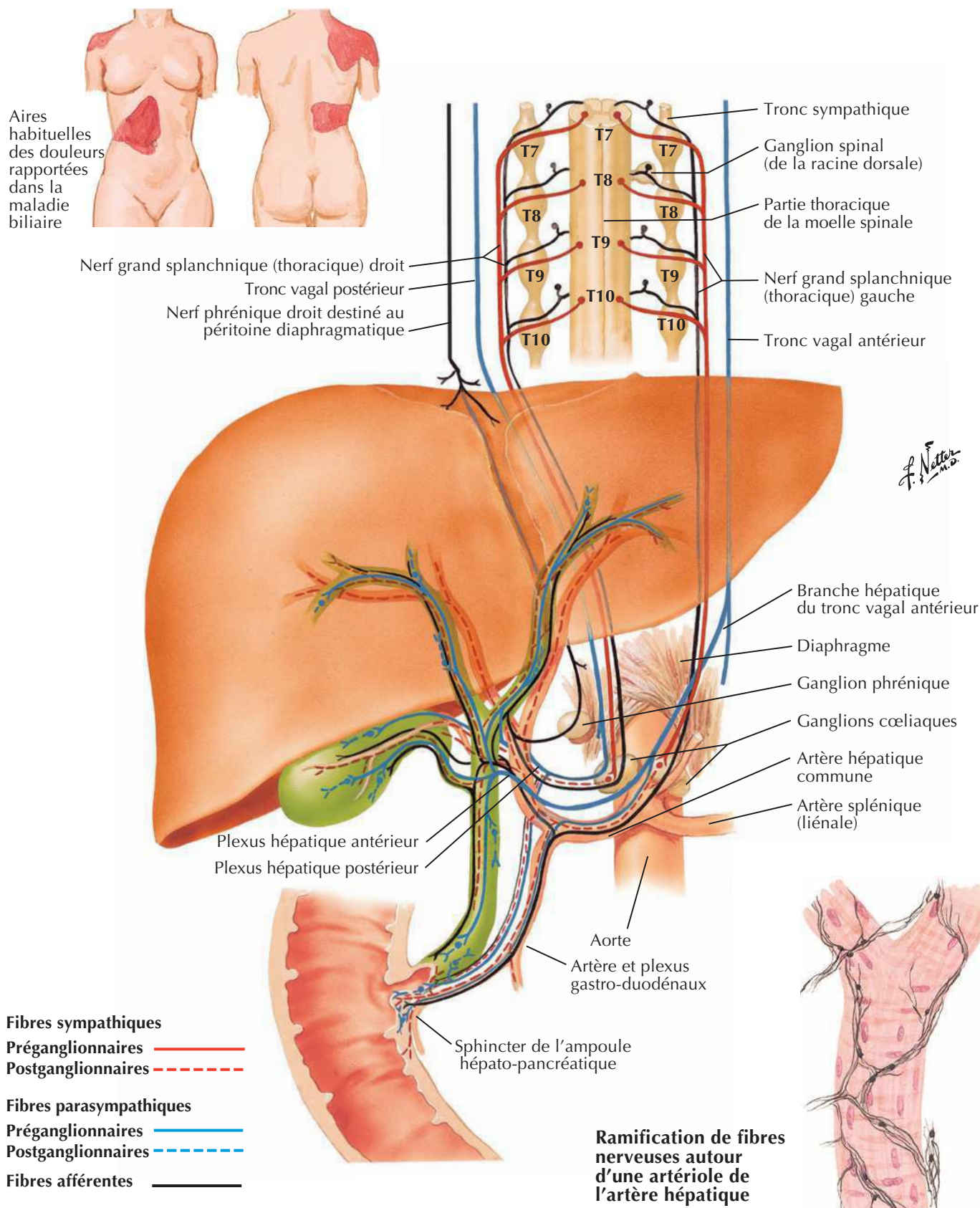
Fibres sympathiques	{	Préganglionnaires	—	Fibres parasympathiques	{	Préganglionnaires	—	Fibres afférentes	—
		Postganglionnaires	- - -			Postganglionnaires	- - -		

Plexus autonomes intrinsèques de l'intestin : schéma



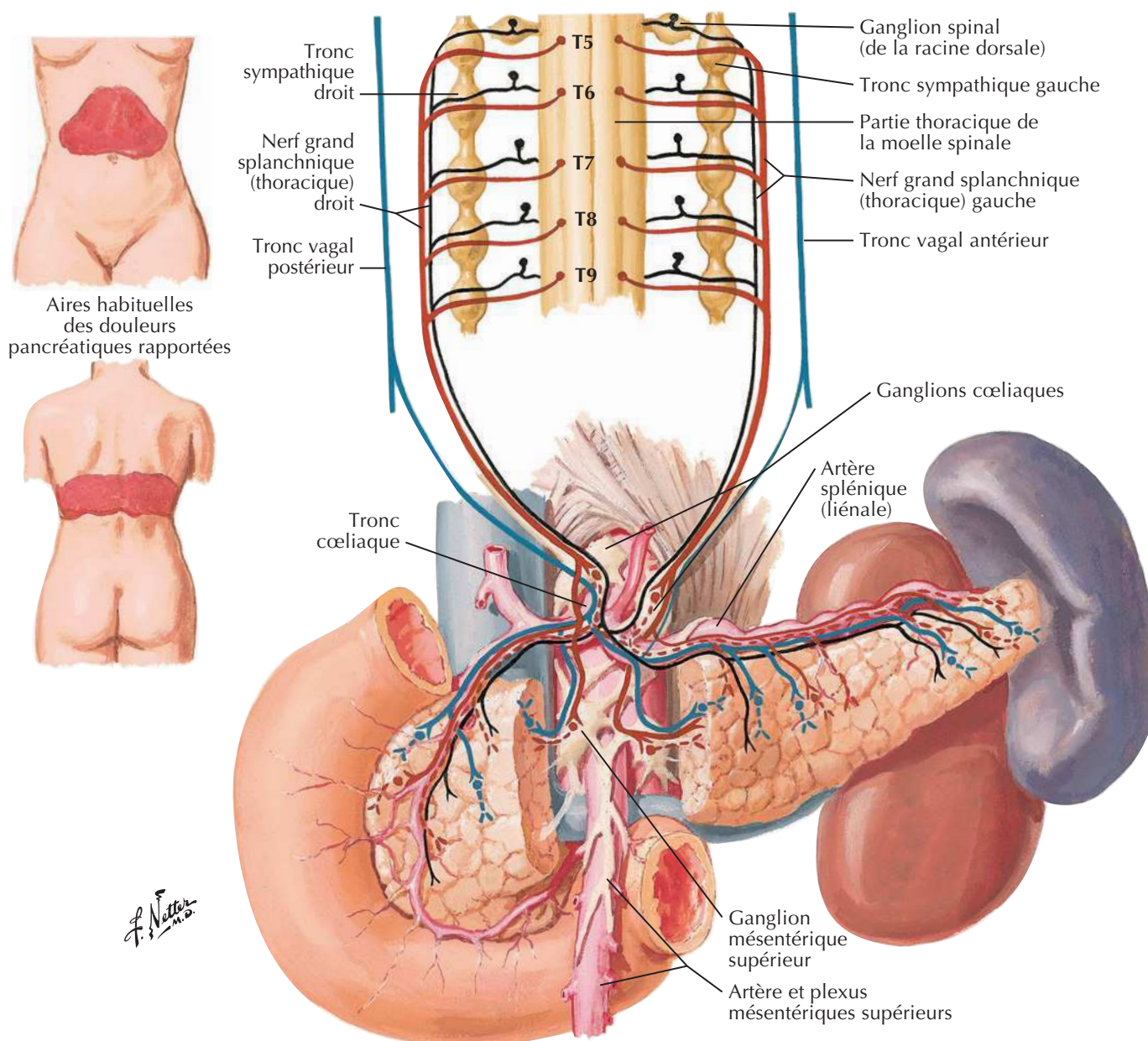
Innervation autonome du foie et des voies biliaires : schéma

Voir aussi Planches 163,164



Innervation autonome du pancréas : schéma

Voir aussi Planches 163,164



Fibres sympathiques

Préganglionnaires ————

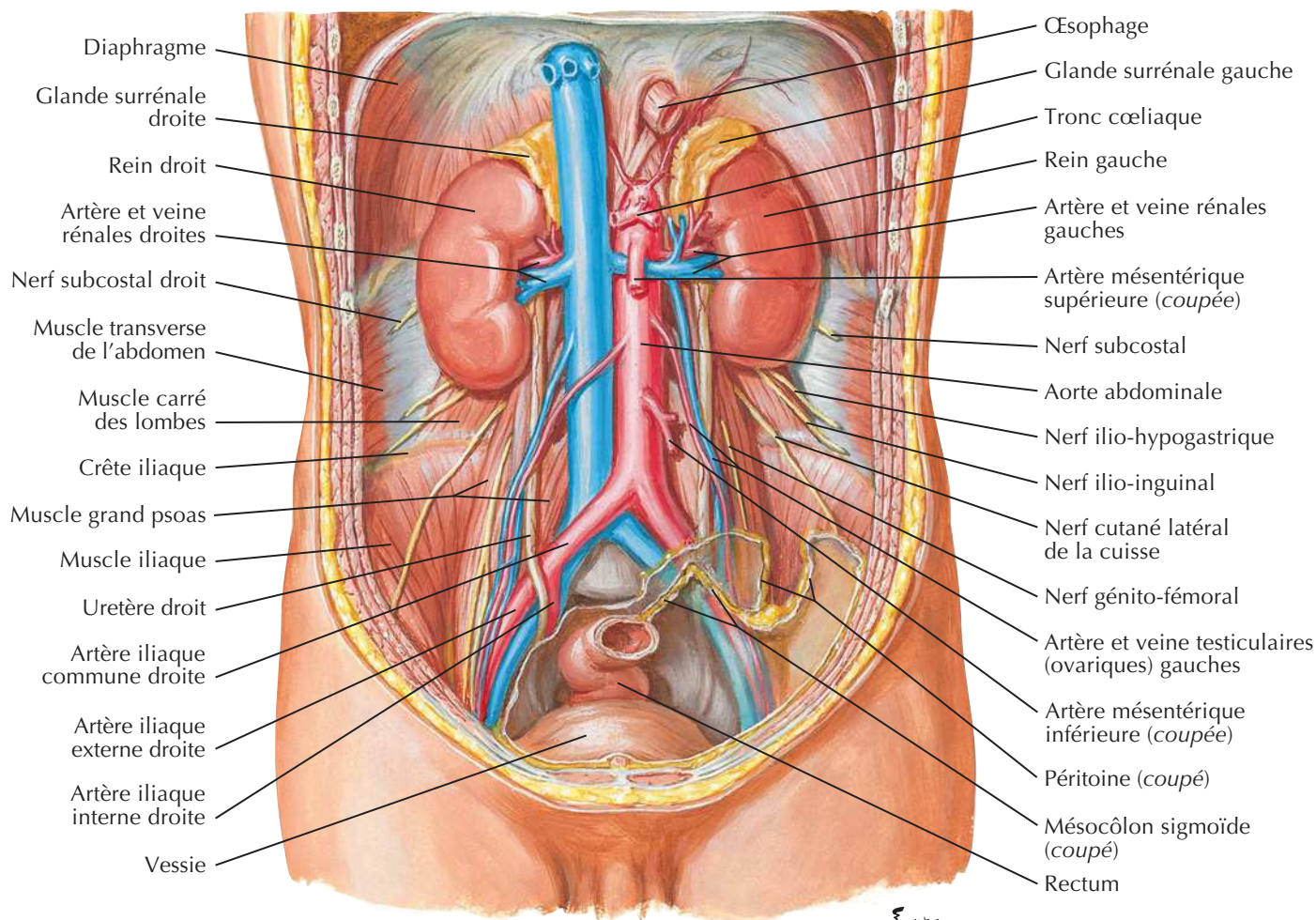
Postganglionnaires - - - - -

Fibres parasympathiques

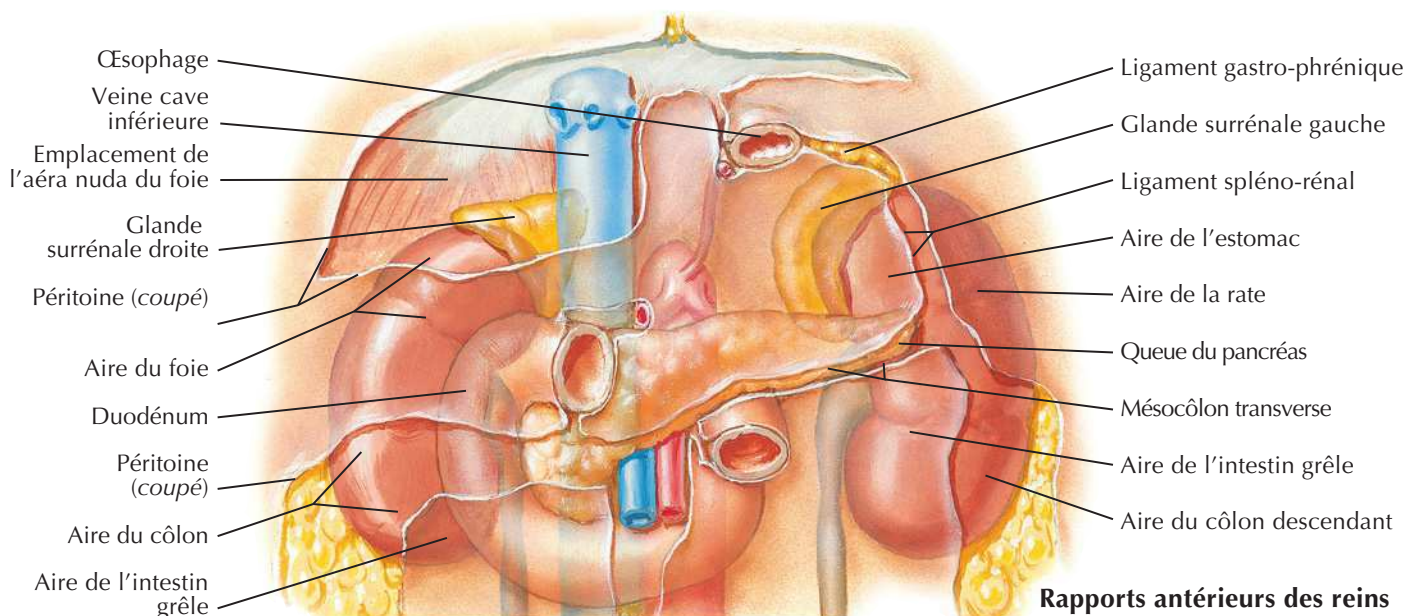
Préganglionnaires ————

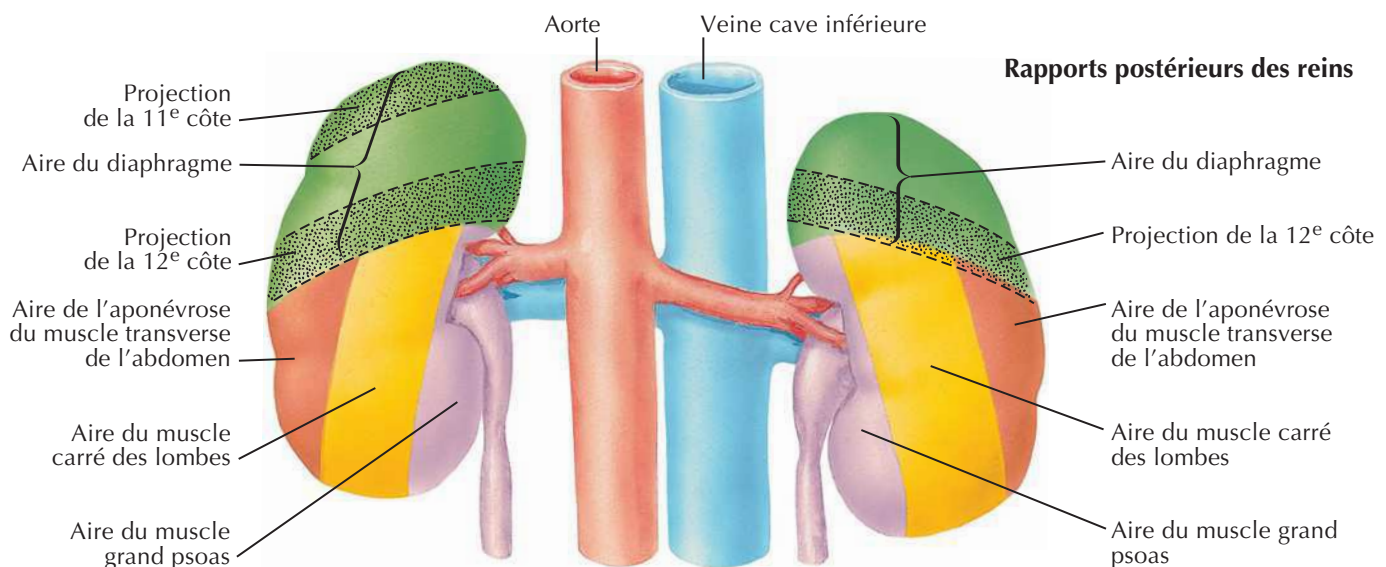
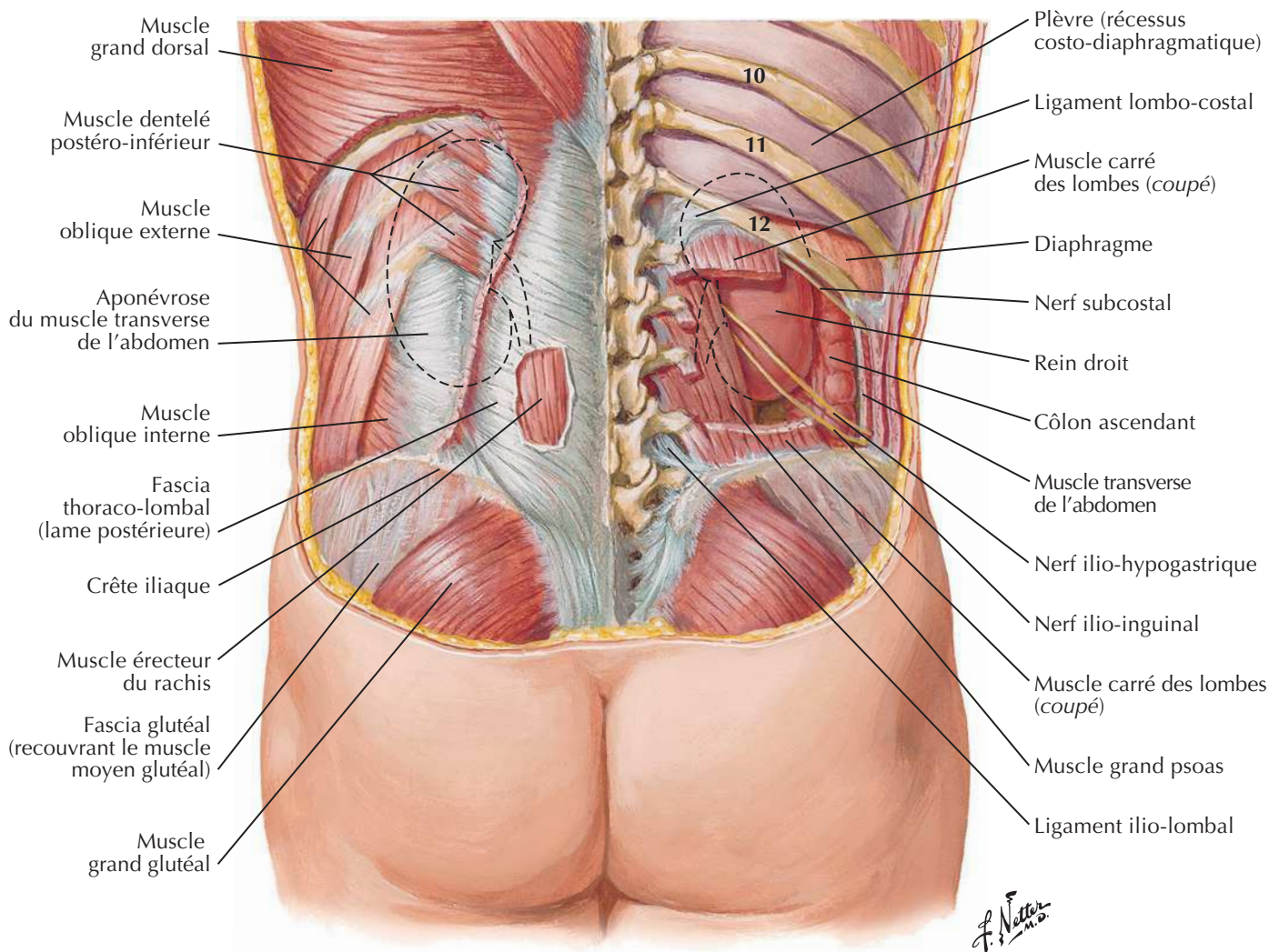
Postganglionnaires - - - - -

Fibres afférentes ————

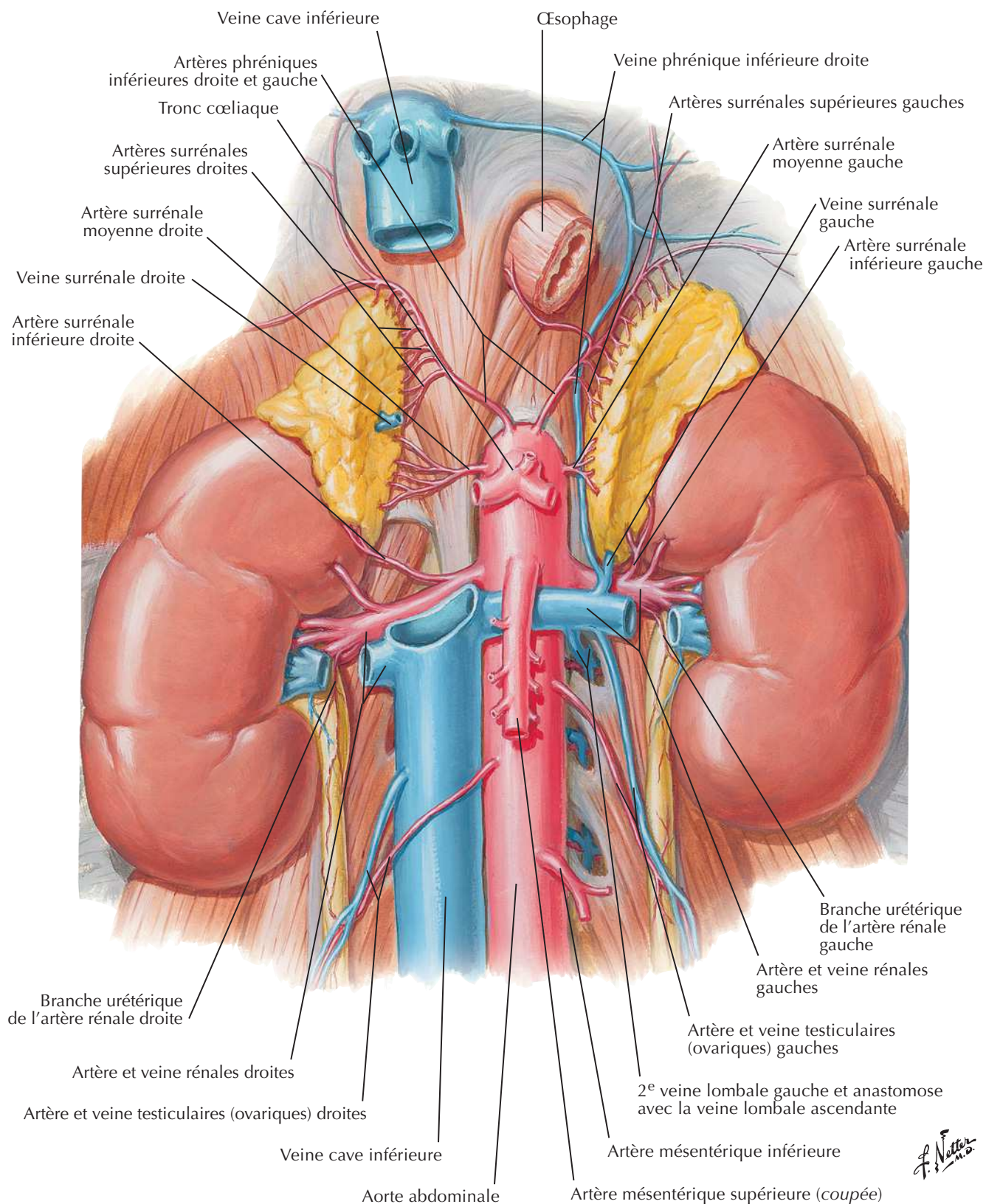
Reins *in situ* : vues antérieures

F. Netter M.D.

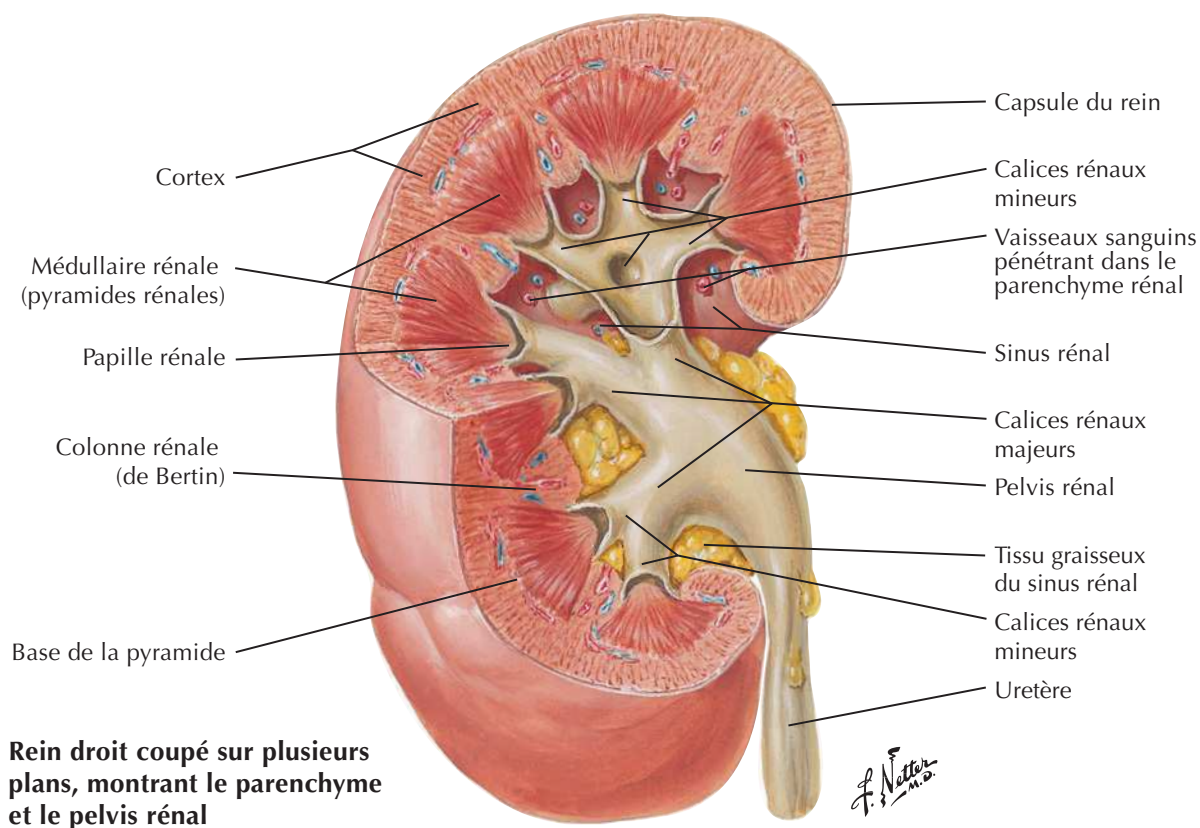
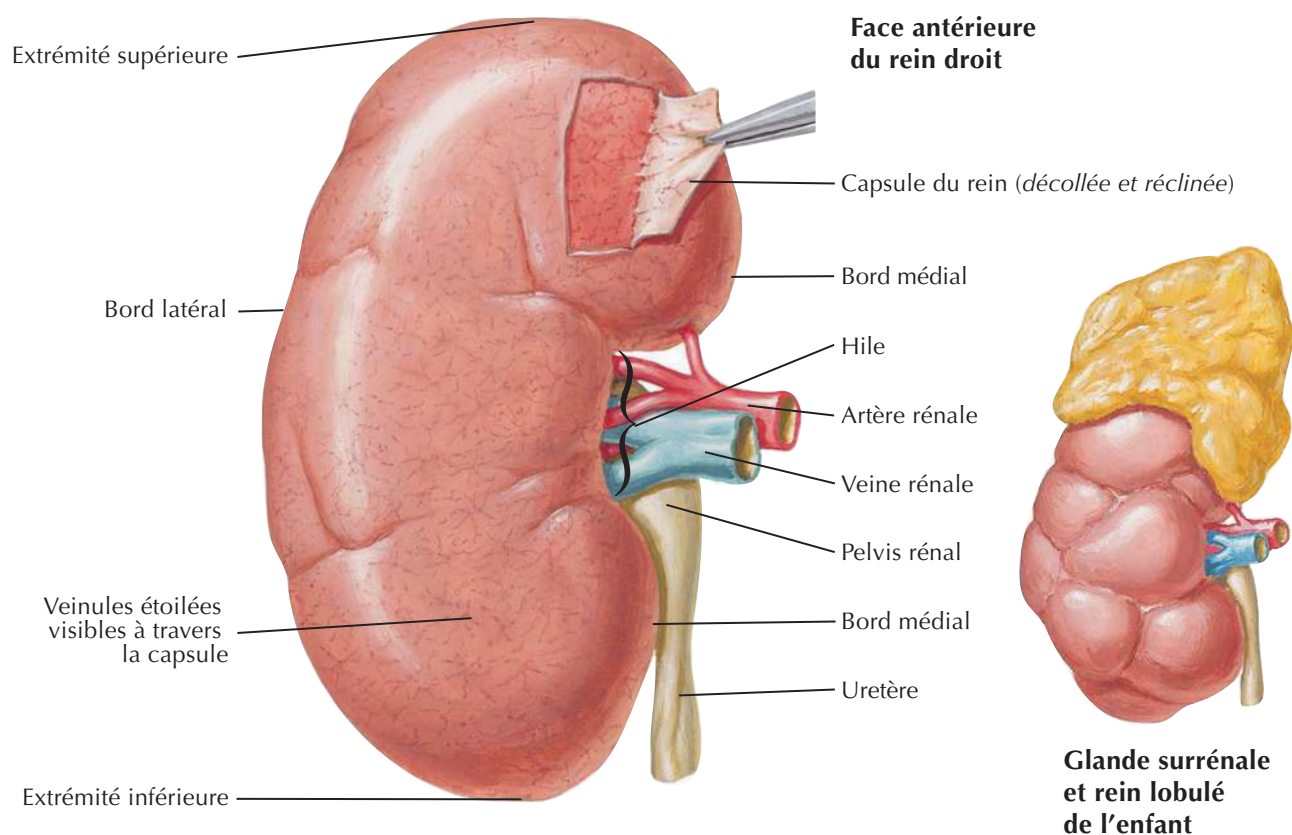
**Rapports antérieurs des reins**

Reins in situ : vues postérieures

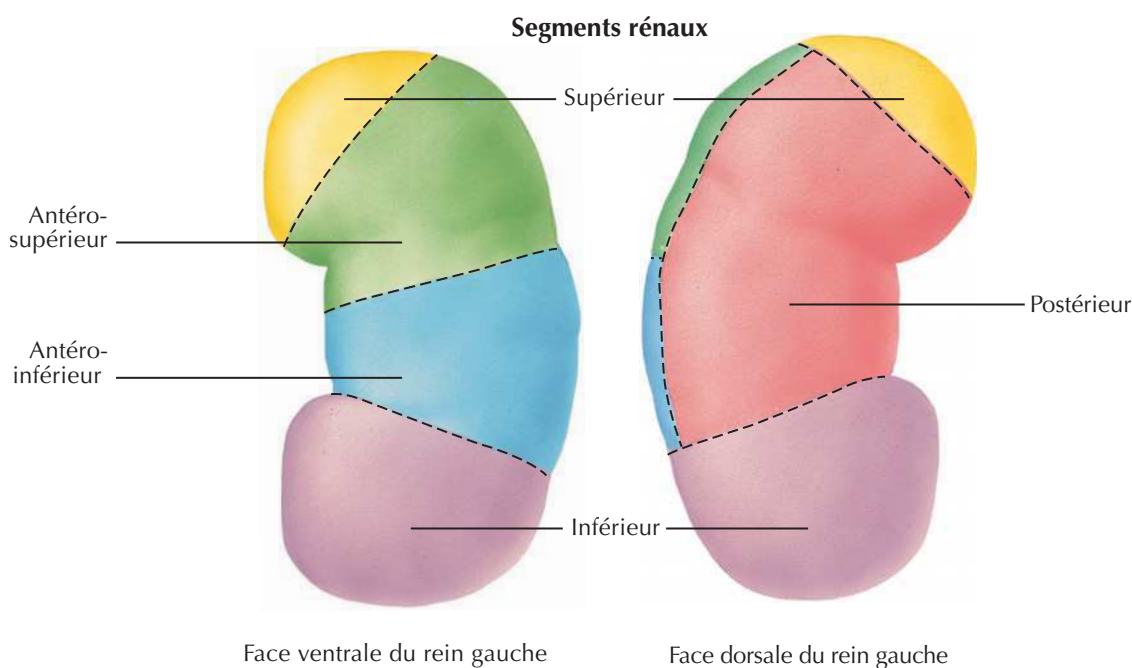
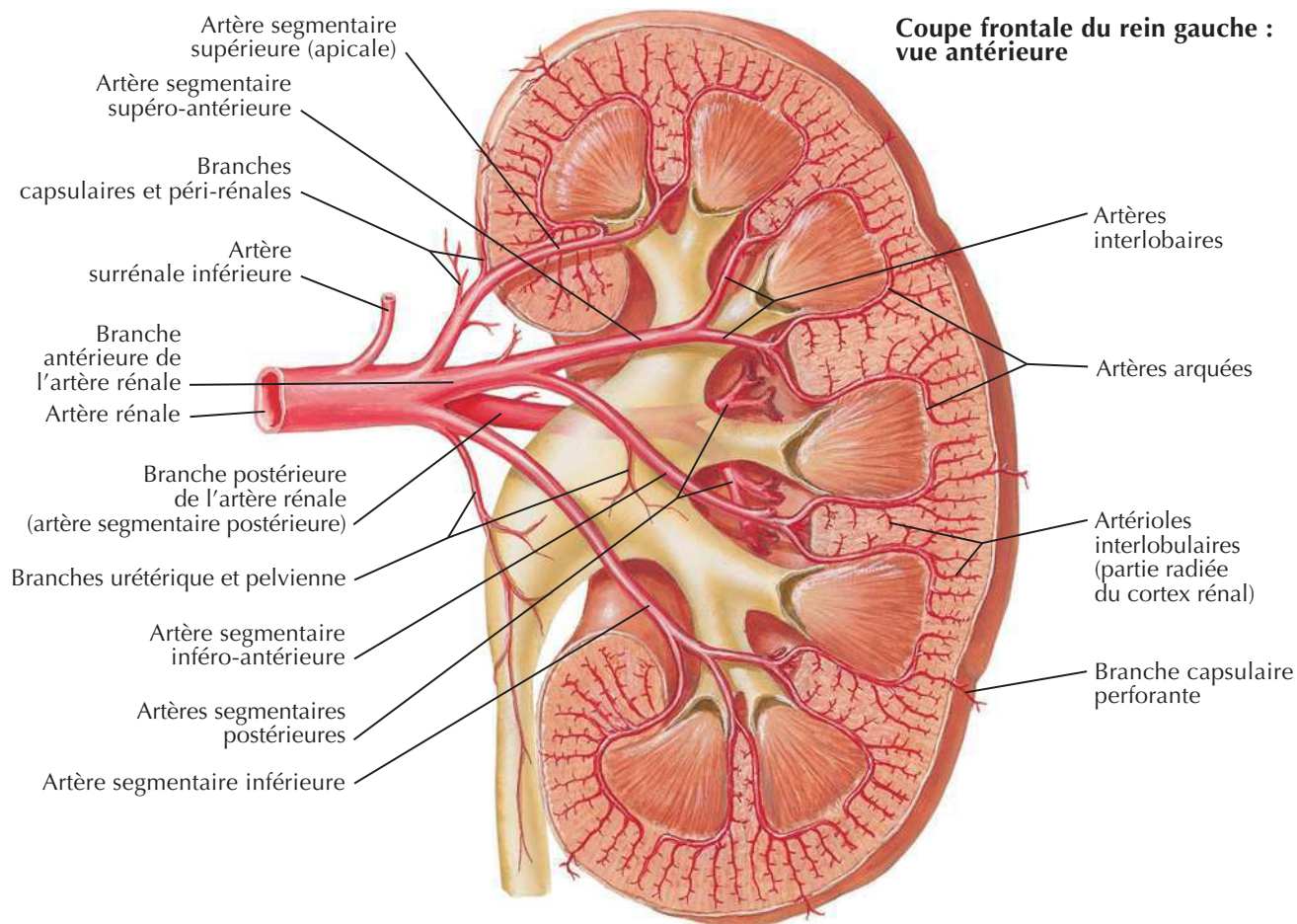
Artère et veine rénales *in situ*



Structure macroscopique du rein



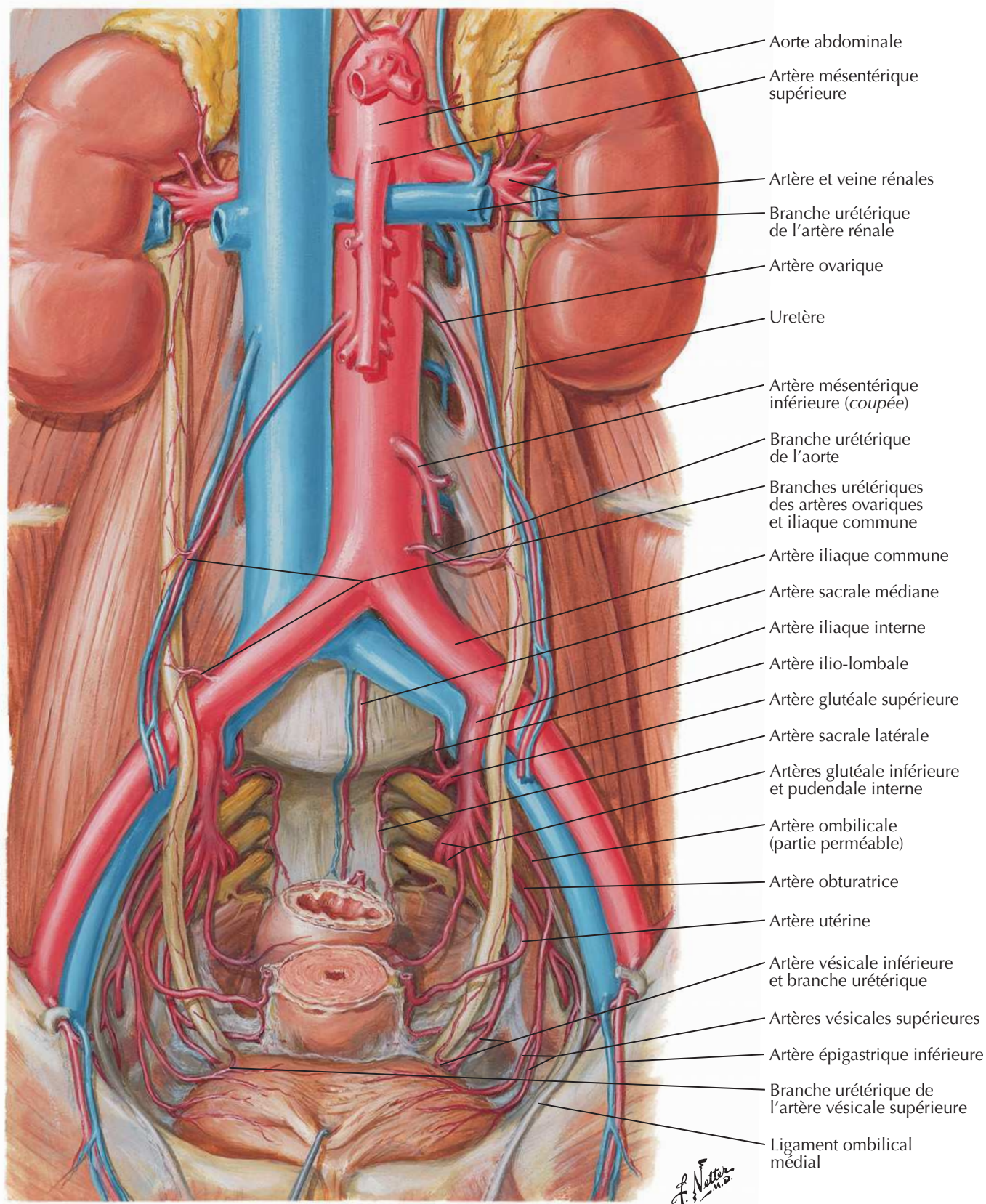
Artères intra-rénales et segments rénaux

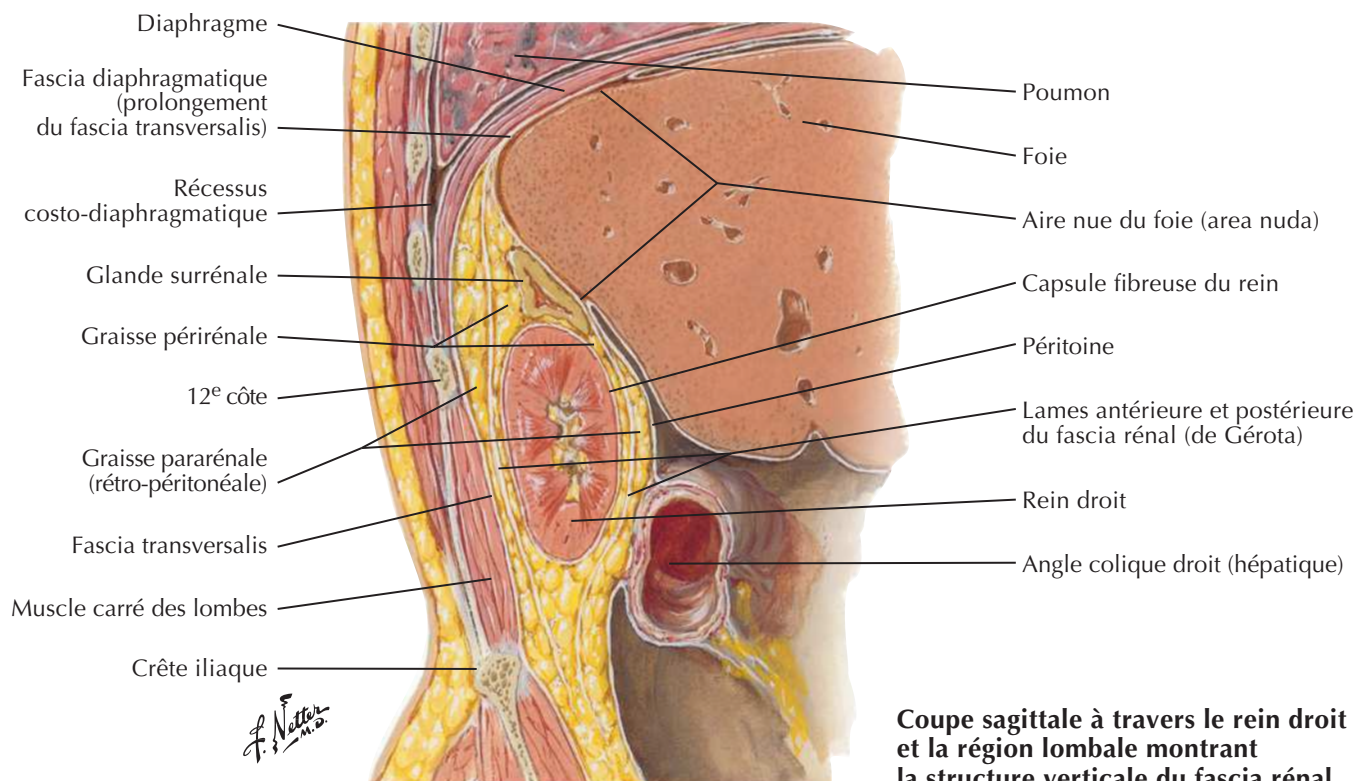
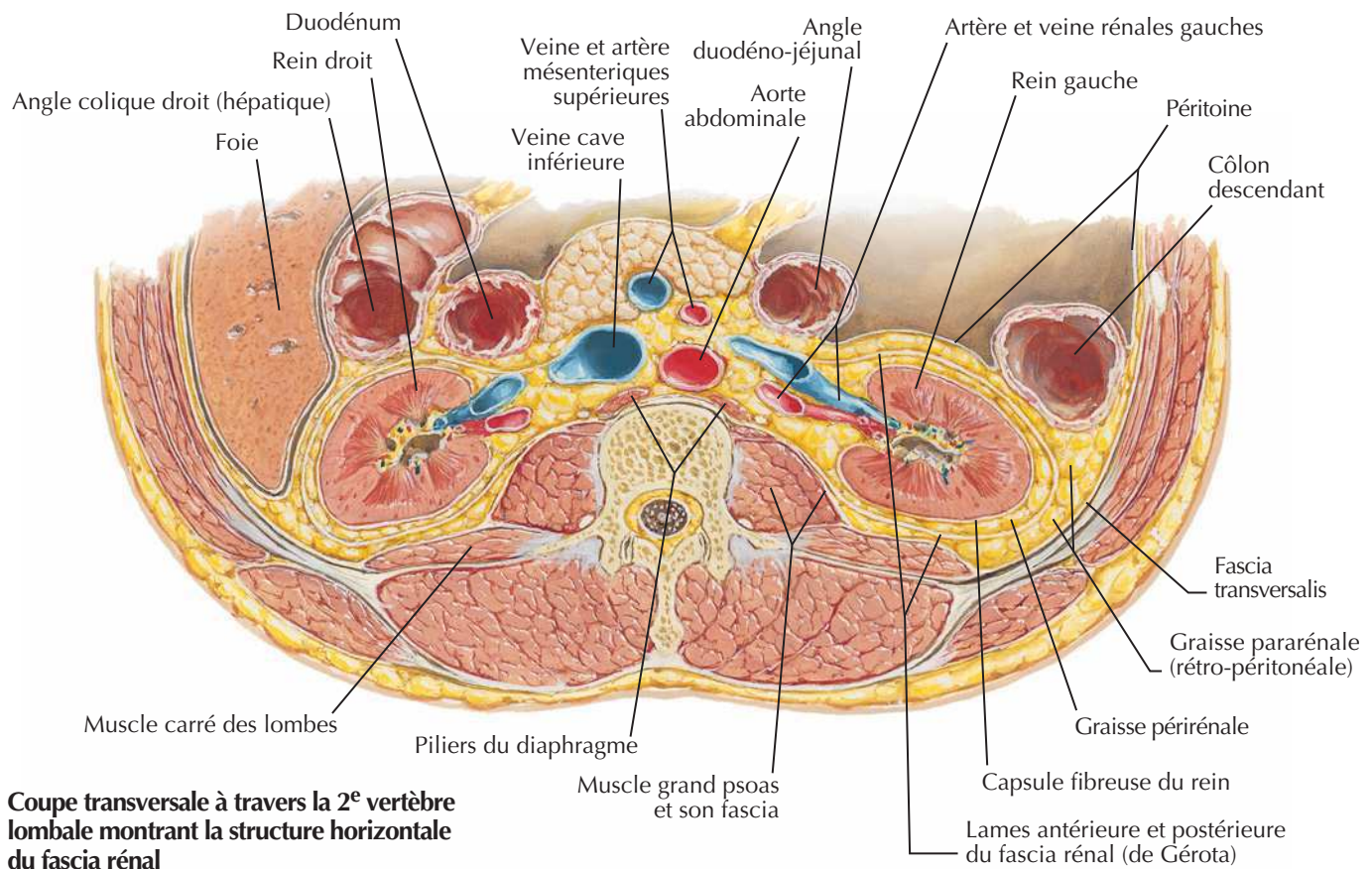


F. Netter M.D.

Voir aussi **Planches 341, 342, 345**

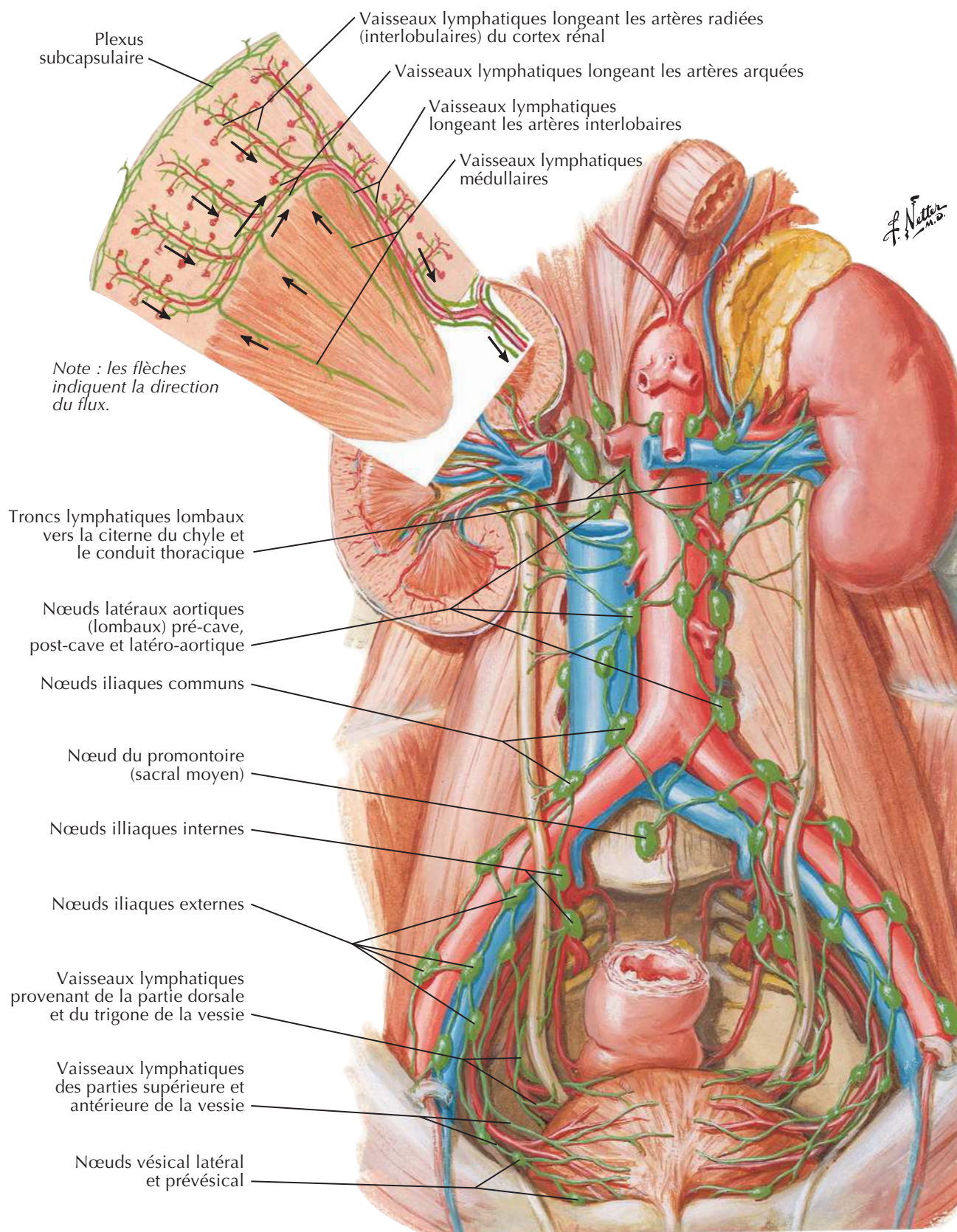


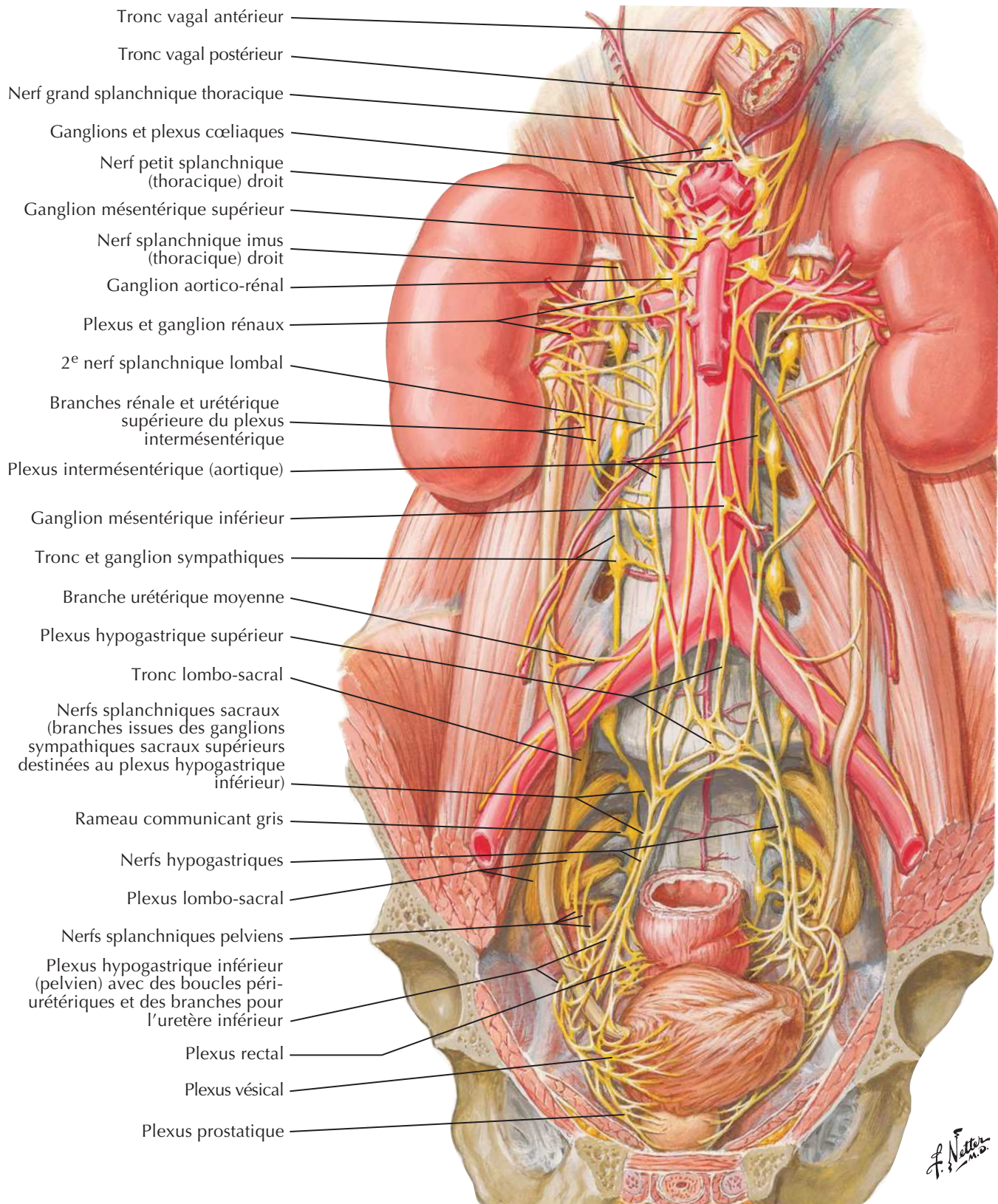
Artères des uretères et de la vessie



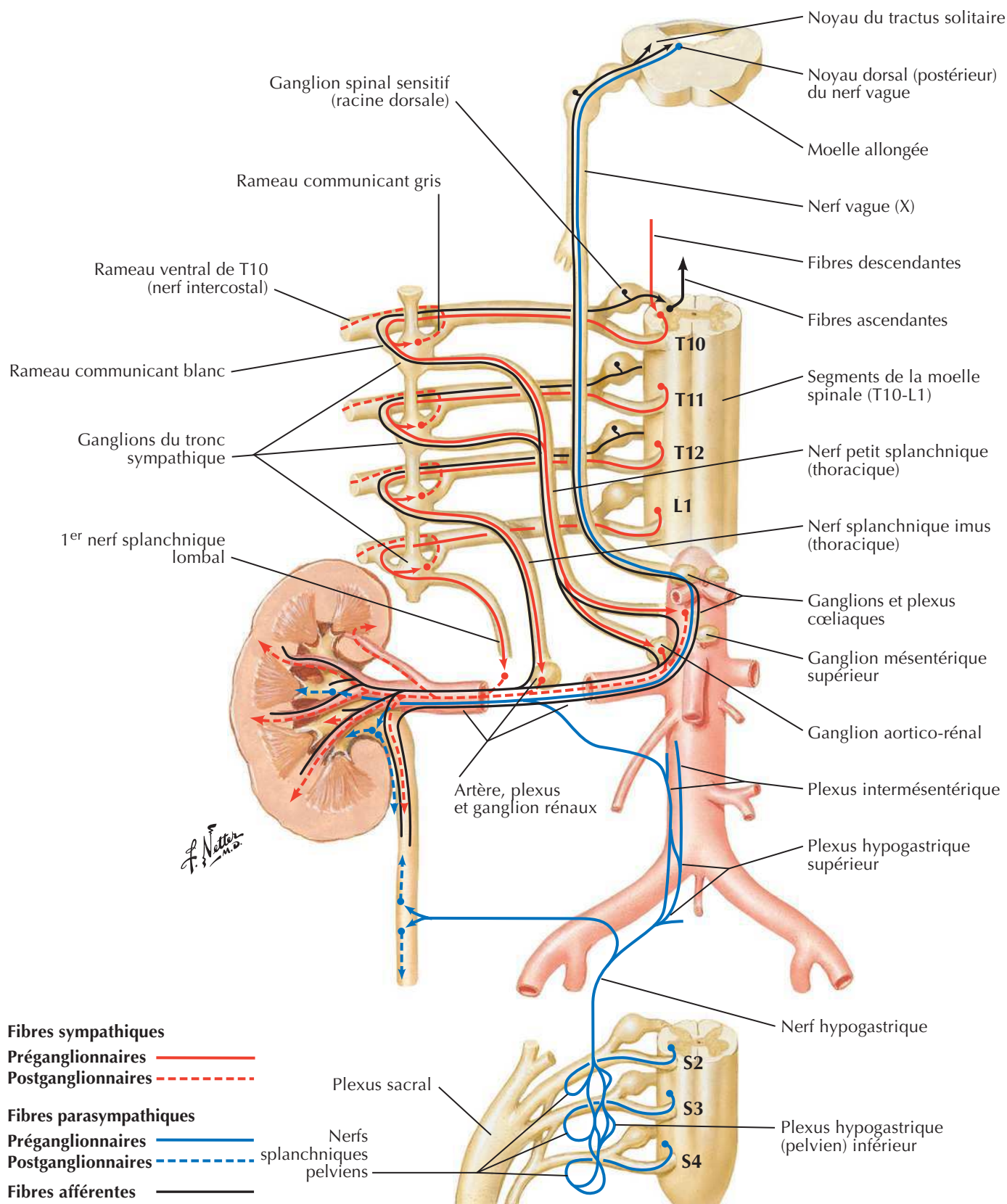
Vaisseaux et nœuds lymphatiques des reins et de la vessie

Voir aussi **Planches 384, 386**



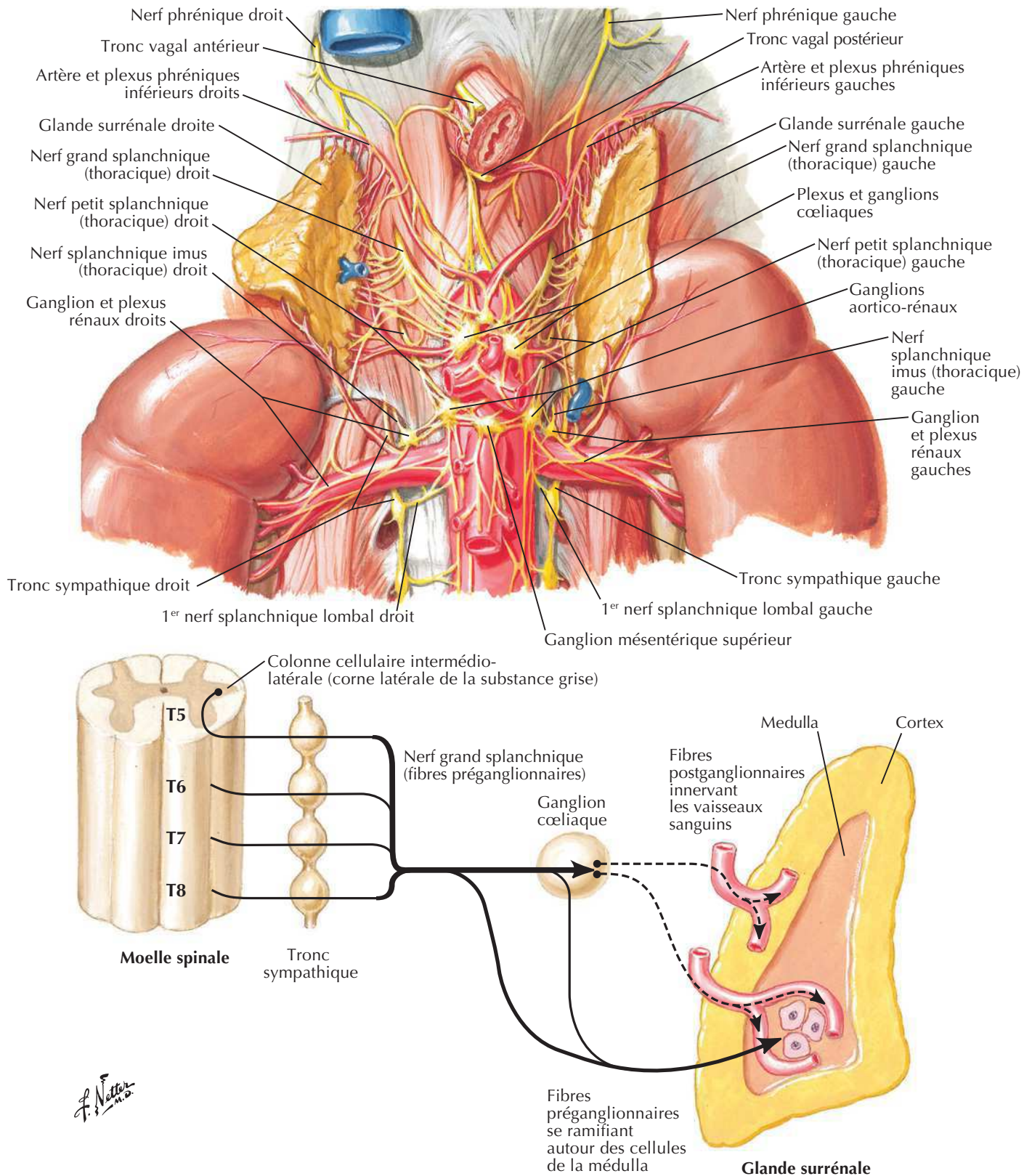
Nerfs autonomes des reins, des uretères et de la vessie

Voir aussi Planches 163, 164, 395

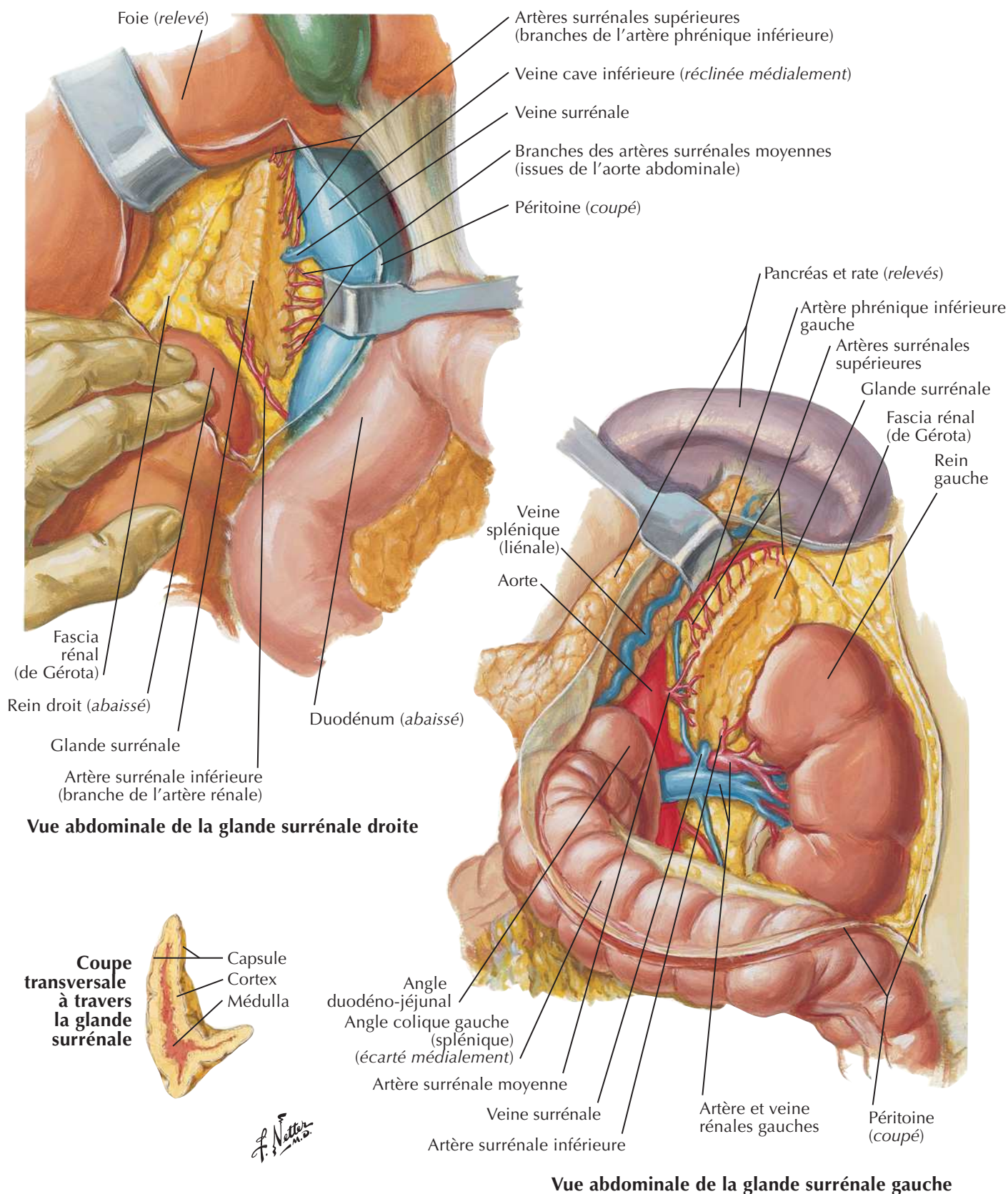


Nerfs autonomes des glandes surrénales : dissection et schéma

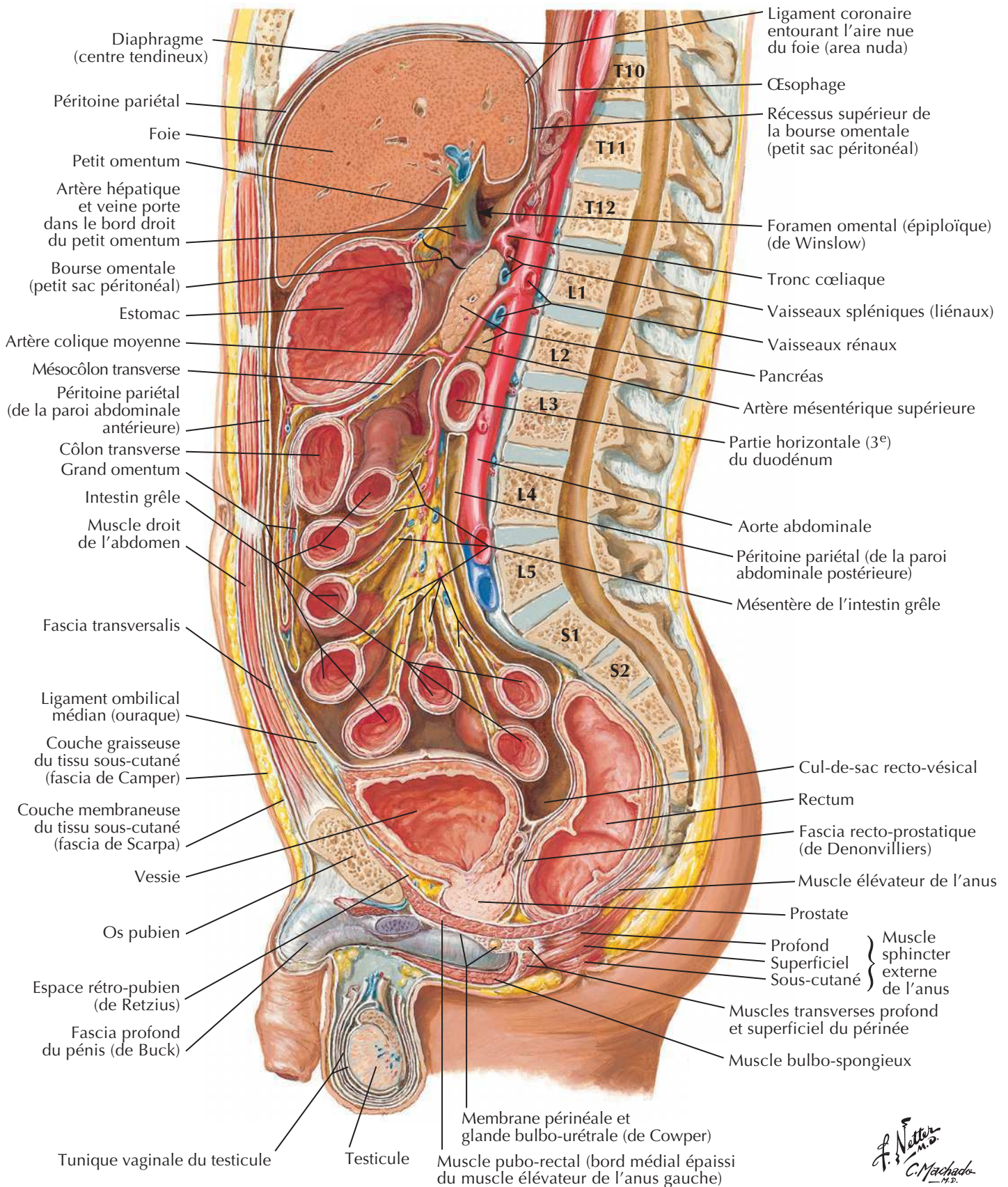
Voir aussi Planches 163,164



Artères et veines des glandes surrénales *in situ*

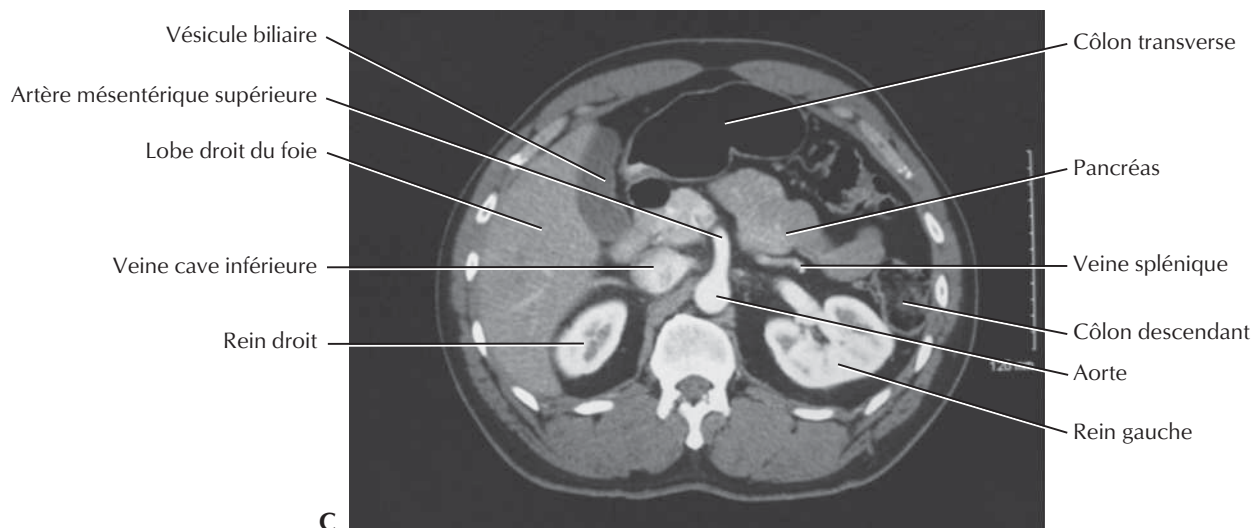
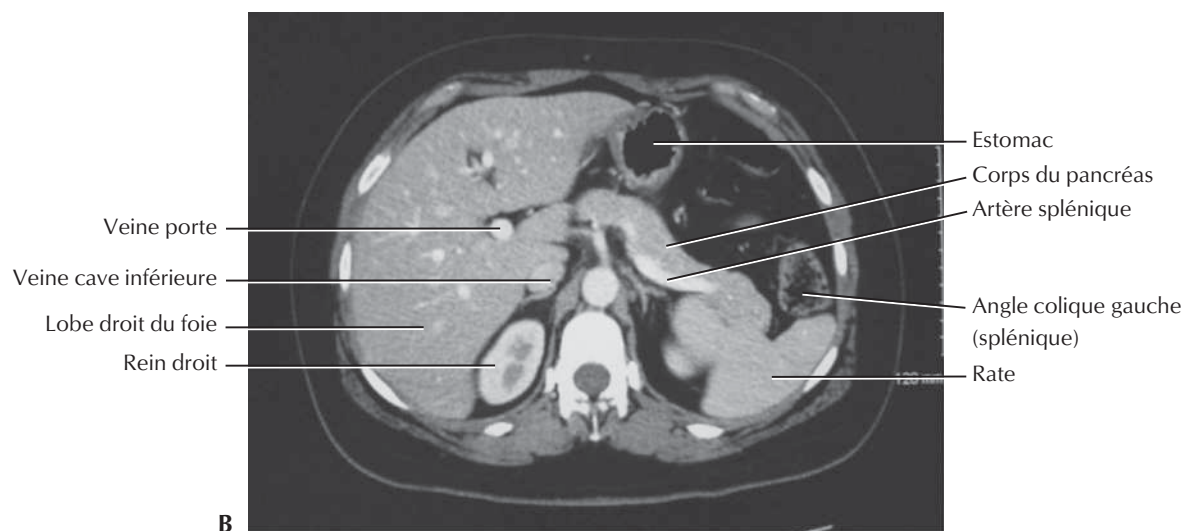
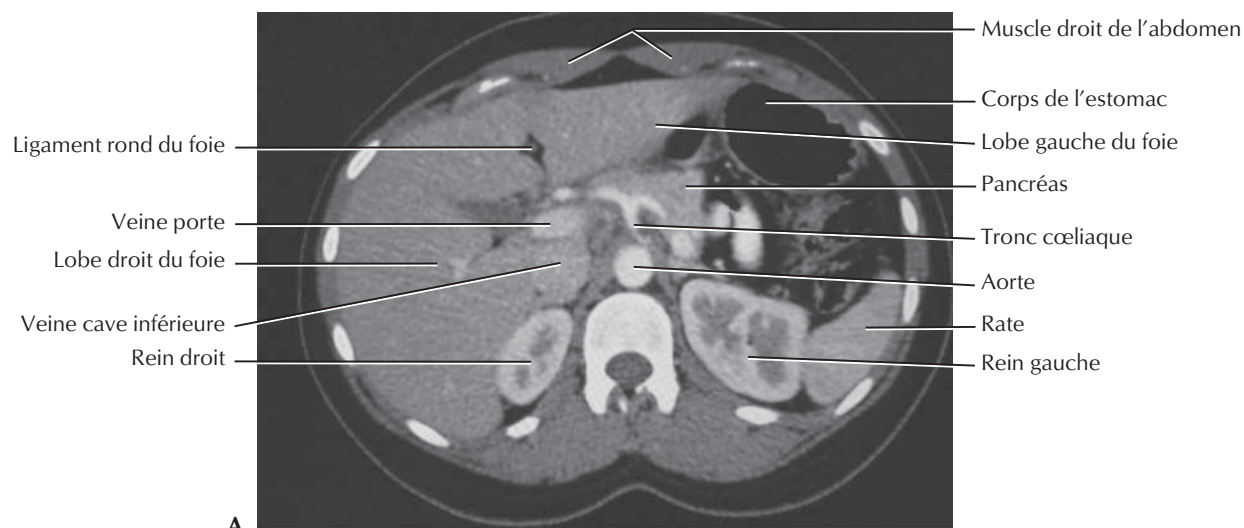


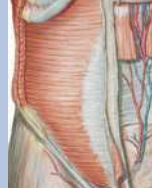Paroi et viscères de l'abdomen : coupe sagittale paramédiane



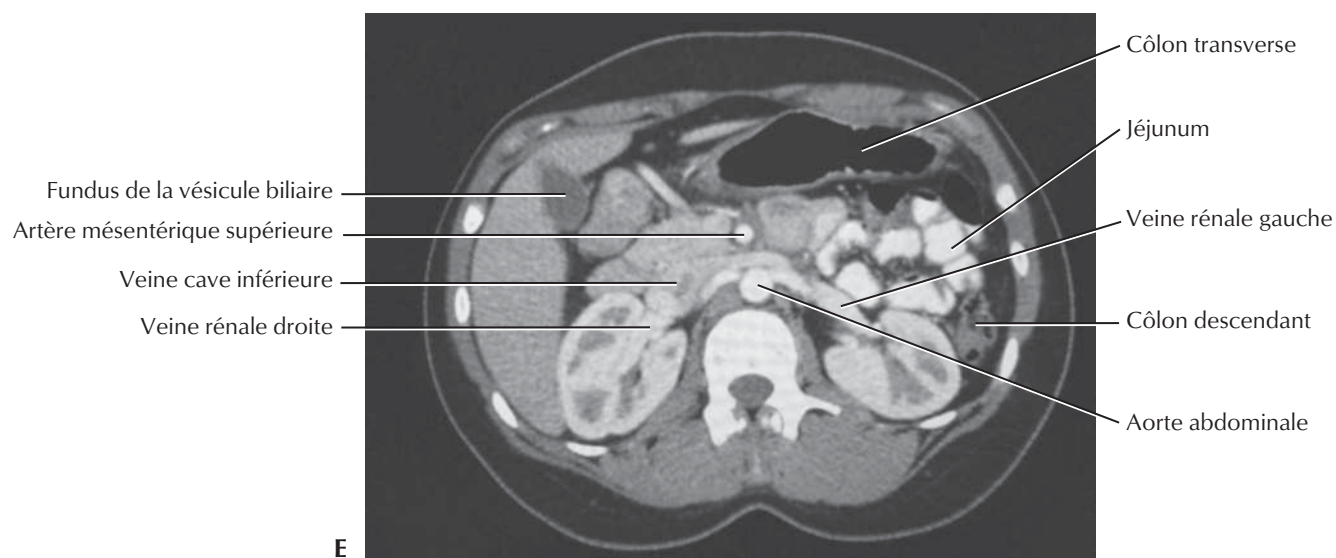
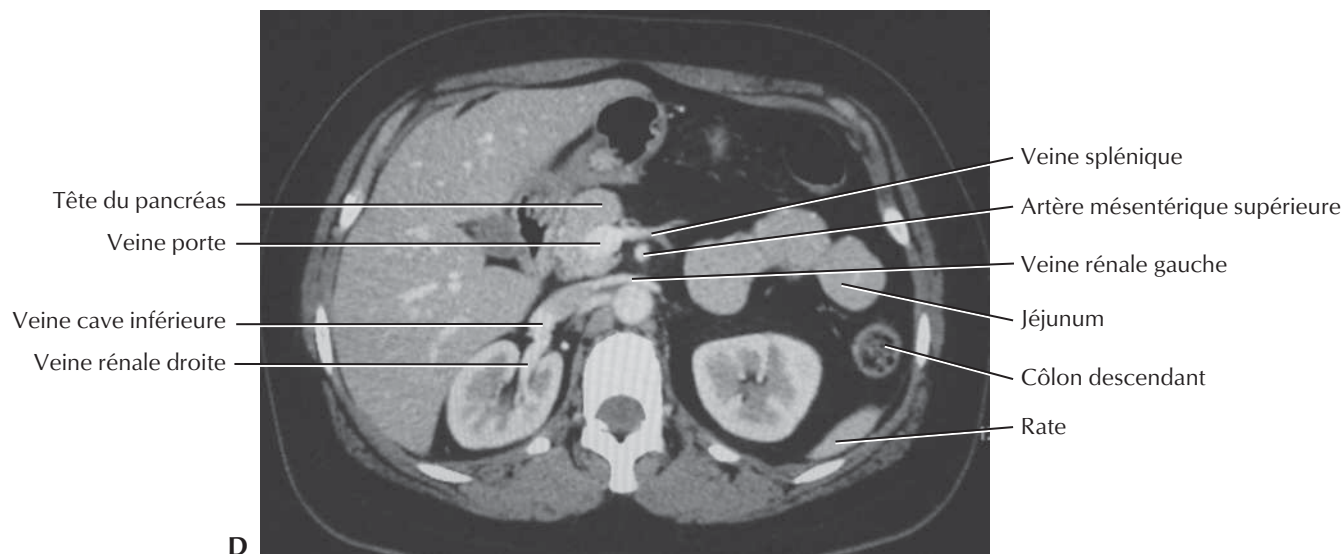
Coupes de l'abdomen : clichés axiaux TDM

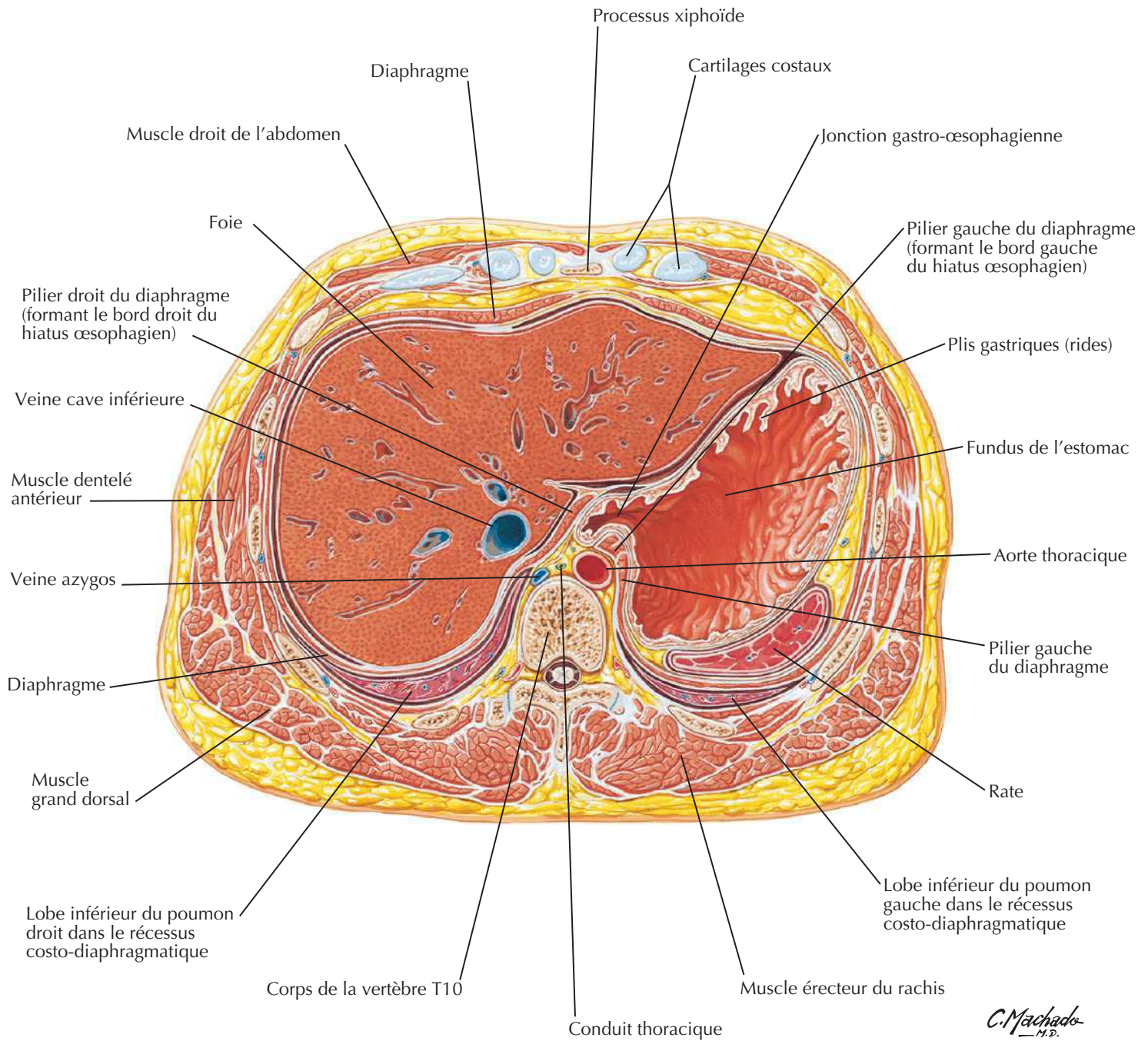
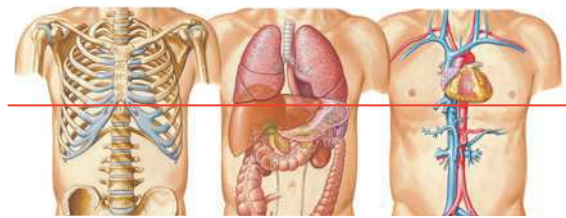
Série de clichés TDM axiaux dans le sens cranio-caudal (A à C)



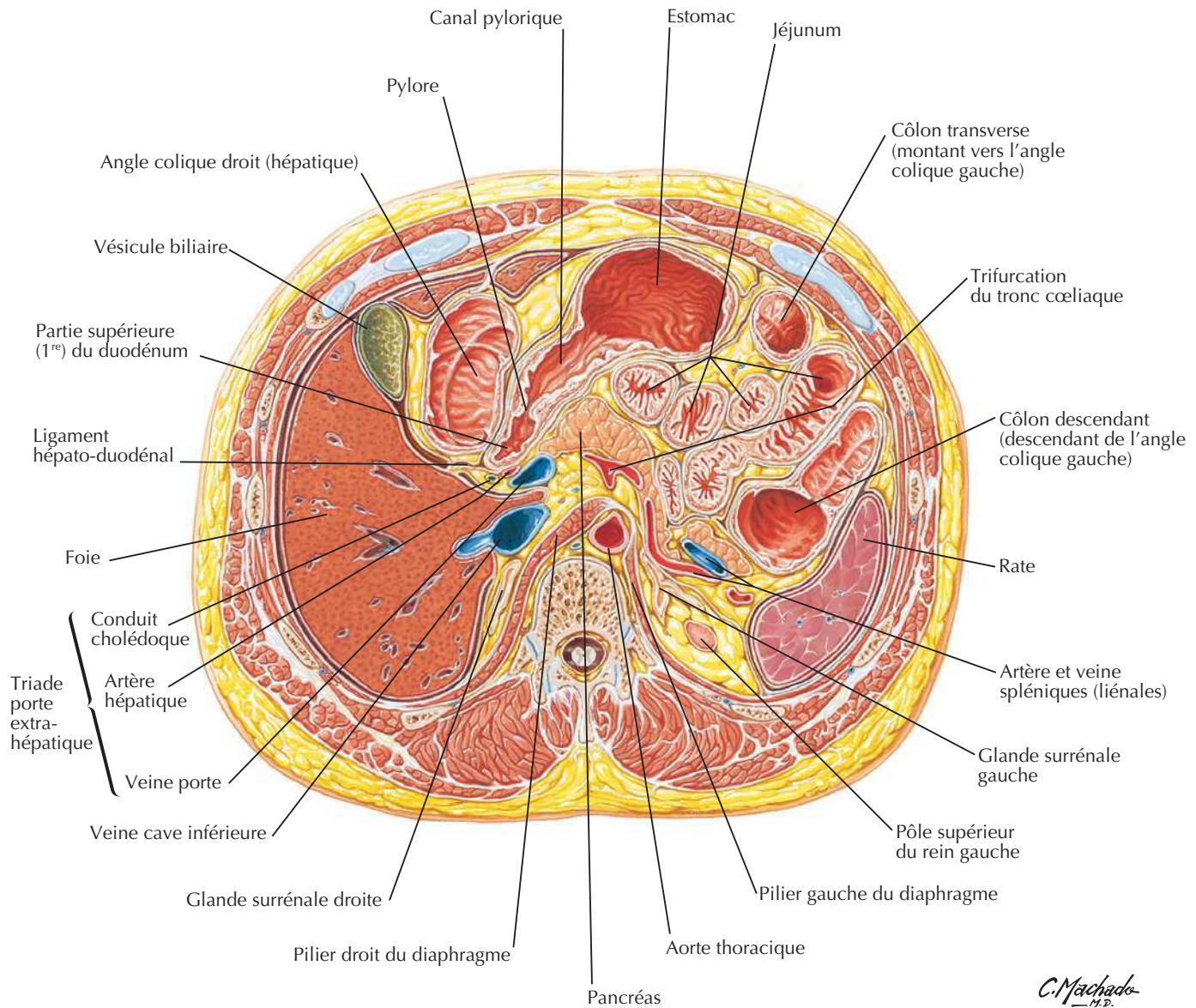
Coupe de l'abdomen : clichés axiaux TDM (suite)

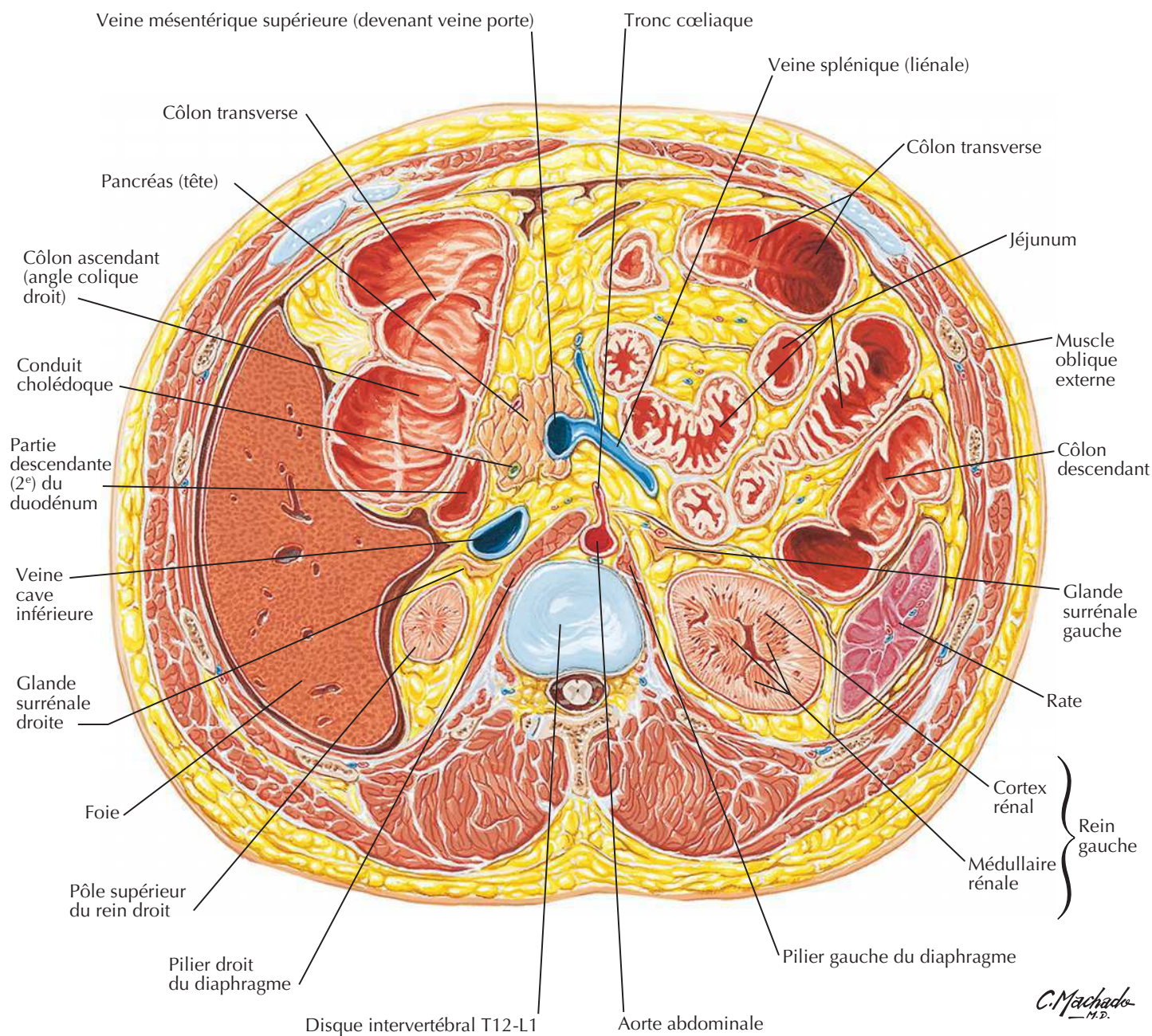
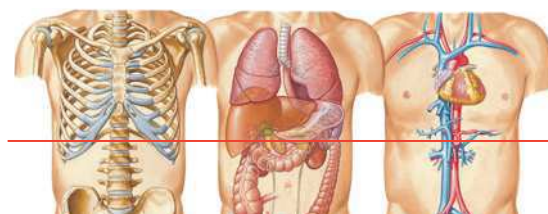
Série de clichés TDM axiaux dans le sens cranio-caudal (D à E)

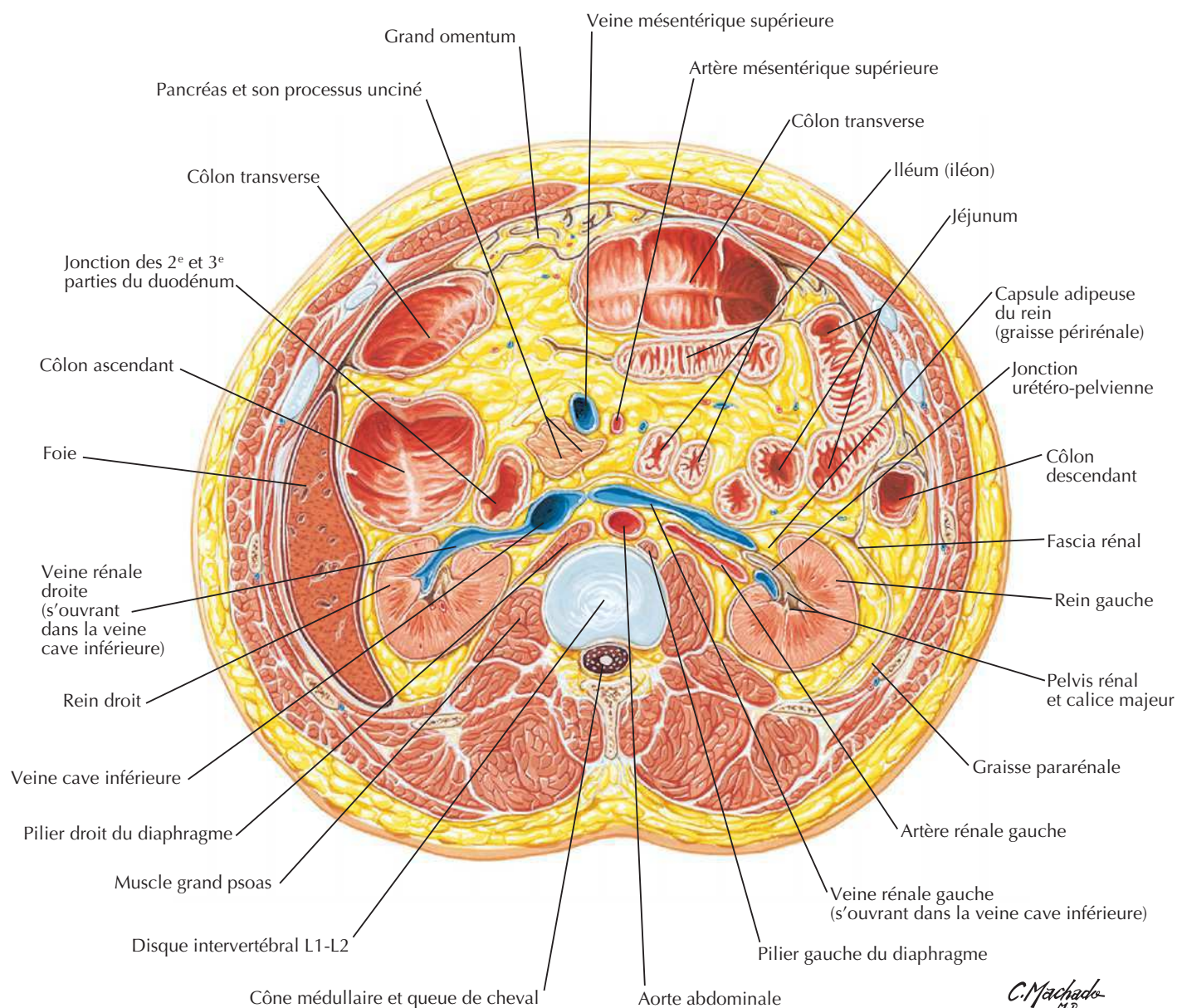
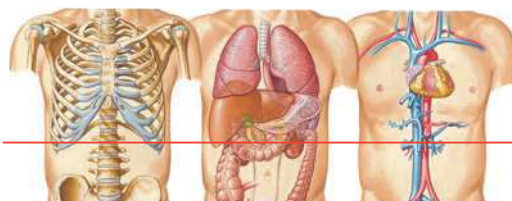


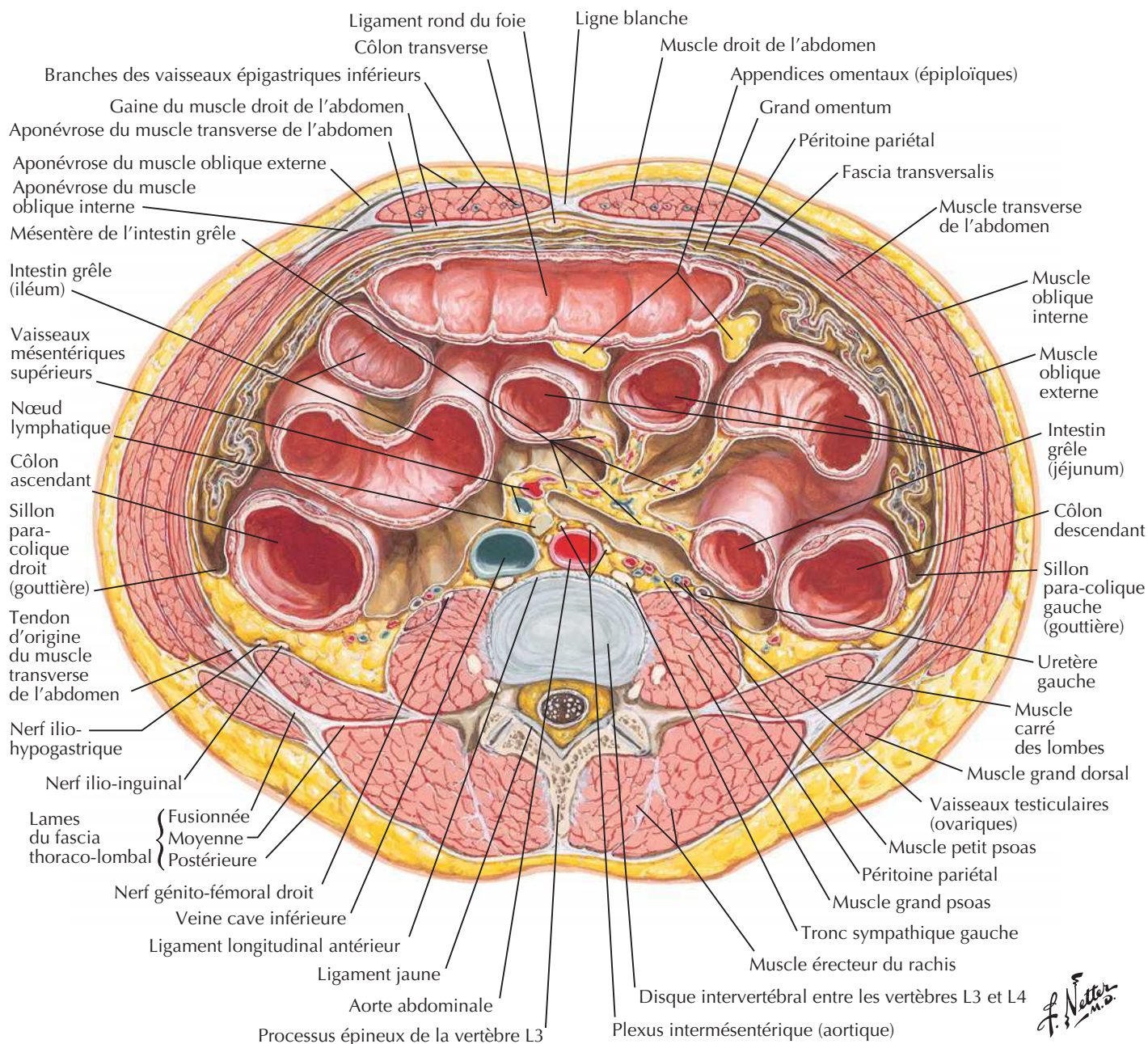
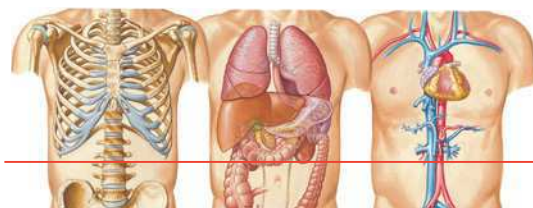
Coupe transversale : niveau de T10, synchondrose xiphosternale

C. Machado
M.D.

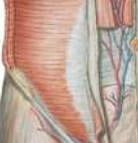Coupe transversale : niveau de T12, inférieur au processus xiphoïde

Coupe transversale : niveau du disque intervertébral T12-L1

Coupe transversale : niveau du disque intervertébral L1-L2

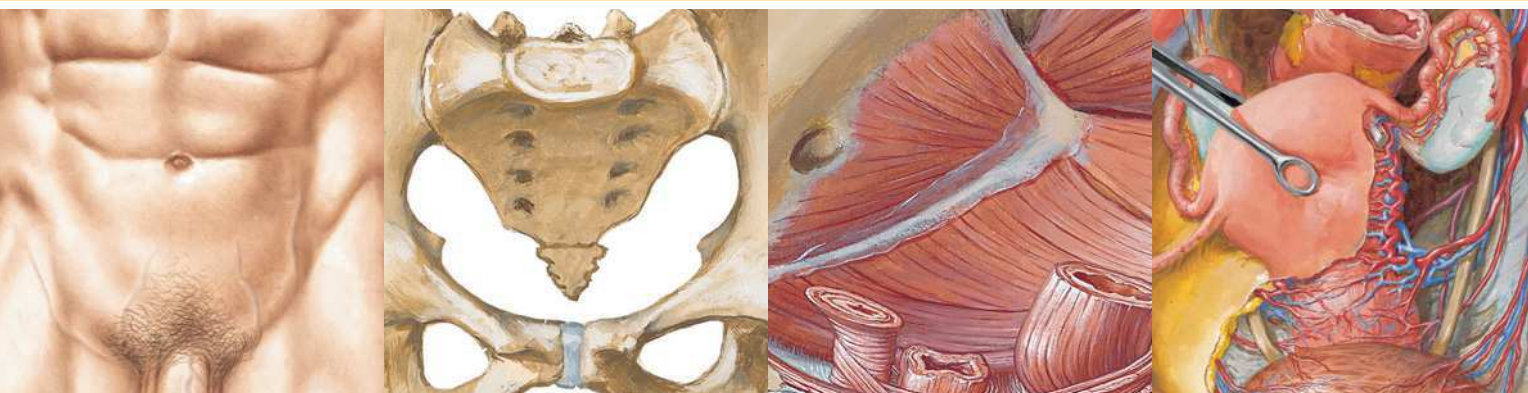Coupe transversale : niveau du disque intervertébral L3-L4

F. Netter M.D.



MUSCLE	INSERTION PROXIMALE (ORIGINE)	INSERTION DISTALE (TERMINAISON)	INNERVATION	ACTIONS PRINCIPALES	VASCULARISATION ARTÉRIELLE	GROUPE MUSCULAIRE
Carré des lombes	Moitié médiale du bord inférieur de la 12 ^e côte, sommet des processus transverses des vertèbres lombales	Ligament ilio-lombal, lèvre interne de la crête iliaque	Rameaux ventraux du nerf thoracique T12 et des quatre premiers nerfs lombaux	Étend et fléchit latéralement la colonne vertébrale, fixe la 12 ^e côte lors de l'inspiration	Artère ilio-lombale	Paroi abdominale postérieure
Diaphragme	Processus xiphoïde, six derniers cartilages costaux, vertèbres L1-L3, ligaments arqués	Convergence vers le centre tendineux	Nerf phrénique	Attire le centre tendineux vers le bas et l'avant pendant l'inspiration	Artères péricardiaco-phréniques, musculo-phréniques et phréniques supérieures et inférieures	Paroi abdominale postérieure
Droit de l'abdomen	Symphise pubienne, crête pubienne	Processus xiphoïde, cartilages costaux 5-7	Rameaux ventraux des six derniers nerfs thoraciques (nerfs intercostaux 6-11 et nerf subcostal)	Fléchit le tronc et comprime les viscères abdominaux	Artères épigastriques supérieure et inférieure	Paroi abdominale
Grand psoas	Processus transverses des vertèbres lombales, côtés des corps des vertèbres T12-L5 et sur les disques intervertébraux correspondants	Petit trochanter du fémur	Rameaux ventraux des quatre premiers nerfs lombaux	Point fixe supérieur et en synergie avec le muscle iliaque, fléchisseur de la hanche ; point fixe inférieur, incline latéralement la colonne vertébrale ; contribue à s'asseoir en fléchissant la colonne lombale sur le bassin ; point fixe inférieur et en synergie avec le muscle iliaque, fléchisseur du tronc	Branche lombale de l'artère ilio-lombale	Paroi abdominale postérieure
Iliaque	Deux tiers supérieurs de la fosse iliaque, aile du sacrum et ligaments sacro-iliaques antérieurs	Petit trochanter du fémur et diaphyse sous-jacente, tendon du muscle grand psoas	Nerf fémoral	Fléchisseur (et rotateur latéral) de la cuisse au niveau de la hanche, stabilisateur de la hanche, agit avec le grand psoas	Branches iliaques de l'artère ilio-lombale	Paroi abdominale postérieure
Oblique externe	Face externe des côtes 5-12	Ligne blanche, tubercule pubien, moitié antérieure de la crête iliaque	Rameaux ventraux des six derniers nerfs thoraciques (nerfs intercostaux 6-11 et nerf subcostal)	Comprime et soutient les viscères abdominaux, fléchisseur et rotateur du tronc	Artères épigastriques supérieure et inférieure	Paroi abdominale
Oblique interne	Fascia thoraco-lombaire, deux tiers antérieurs de la crête iliaque, moitié latérale du ligament inguinal	Bords inférieurs des côtes 10-12, ligne blanche, pubis via le tendon conjoint	Rameaux ventraux des six derniers nerfs thoraciques (nerfs intercostaux 6-11 et nerf subcostal) et du premier nerf lombal	Comprime et soutient les viscères abdominaux, fléchisseur et rotateur du tronc	Artères épigastriques supérieure et inférieure et artère circonflexe iliaque profonde	Paroi abdominale
Petit psoas	Rebords vertébraux des vertèbres T12-L1 et disque intervertébral correspondant	Ligne pectinée et éminence ilio-pectinée	Rameau ventral du premier nerf lombal	Fléchisseur du pelvis sur la colonne vertébrale	Branche lombale de l'artère ilio-lombale	Paroi abdominale postérieure
Pyramidal	Corps du pubis en avant du muscle droit de l'abdomen	Ligne blanche	Nerf ilio-hypogastrique (ou le nerf subcostal)	Tenseur de la ligne blanche	Artère épigastrique inférieure	Paroi abdominale
Transverse de l'abdomen	Faces internes des cartilages costaux 7-12, fascia thoraco-lombal, crête iliaque, tiers latéral du ligament inguinal	Ligne blanche avec l'aponévrose du muscle oblique interne, crête pubienne et pecten du pubis via le tendon conjoint	Rameaux ventraux des six derniers nerfs thoraciques (nerfs intercostaux 6-11 et nerf subcostal) et du premier nerf lombal	Comprime et soutient les viscères abdominaux	Artères circonflexe iliaque profonde et épigastrique inférieure	Paroi abdominale

Des variations dans les contributions des nerfs spinaux dans l'innervation des muscles, dans la vascularisation artérielle des muscles, dans leurs insertions et leurs actions sont des événements fréquents dans l'anatomie humaine. Ainsi, il peut exister des différences entre les textes de différents ouvrages : considérez que les variations anatomiques sont normales.



Section 5 PELVIS ET PÉRINÉE

Anatomie de surface

Planche 329

329 Pelvis et périnée : anatomie de surface

Os et ligaments

Planches 330-334

- 330 Ossature du pelvis
- 331 Radiographies des pelvis féminin et masculin
- 332 Différences sexuelles du pelvis : mesures
- 333 Os et ligaments du pelvis
- 334 Os et ligaments du pelvis (suite)

Plancher et contenu pelviens

Planches 335-345

- 335 Diaphragme pelvien féminin
- 336 Diaphragme pelvien féminin (suite)
- 337 Diaphragme pelvien féminin (suite)
- 338 Diaphragme pelvien masculin
- 339 Diaphragme pelvien masculin (suite)
- 340 Viscères pelviens et périnée féminin
- 341 Contenu du pelvis féminin
- 342 Viscères pelviens chez la femme
- 343 Fascia endopelvien et espaces potentiels
- 344 Viscères pelviens et périnée masculin
- 345 Contenu du pelvis masculin

PELVIS ET PÉRINÉE**Vessie****Planches 346-348**

- 346** Vessie : orientation et soutènement
- 347** Sphincters urinaires féminins
- 348** Vessie : chez la femme et chez l'homme

Utérus, vagin et structures de soutien**Planches 349-353**

- 349** Croissance utérine
- 350** Utérus, vagin et structures de soutien
- 351** Utérus : fascia et ligaments
- 352** Utérus et annexes
- 353** Ligaments pelviens

Périnée, organes génitaux chez la femme**Planches 354-357**

- 354** Périnée et organes génitaux externes féminins (vulve)
- 355** Périnée féminin (dissection superficielle)
- 356** Périnée féminin et diaphragme uro-génital
- 357** Espaces périnéaux chez la femme

Périnée, organes génitaux chez l'homme**Planches 358-365**

- 358** Périnée et organes génitaux externes chez l'homme (dissection superficielle)
- 359** Périnée et organes génitaux externes chez l'homme (dissection profonde)
- 360** Pénis
- 361** Espaces périnéaux chez l'homme
- 362** Prostate et vésicules séminales
- 363** Urètre
- 364** Descente des testicules
- 365** Scrotum et son contenu

Homologies des organes génitaux**Planches 366-367**

- 366** Homologies des organes génitaux externes
- 367** Homologies des organes génitaux internes

Testicule, épидидyme et conduit déférent**Planche 368**

- 368** Testicule, épидидyme et conduit déférent

Rectum**Planches 369-374**

- 369** Rectum *in situ* : homme et femme
- 370** Fosse ischio-rectale
- 371** Rectum et canal anal
- 372** Musculeuse ano-rectale
- 373** Muscle sphincter externe de l'anus : vues périnéales
- 374** Espaces périnéo-pelviens réels et potentiels

Coupes tomодensitométriques**Planche 375**

- 375** Coupes du pelvis : clichés TDM sagittaux

Vascularisation**Planches 376-386**

- 376** Artères du rectum et du canal anal (homme)
- 377** Veines du rectum et du canal anal (femme)
- 378** Artères et veines des organes pelviens (femme)
- 379** Artères et veines des testicules
- 380** Artères et veines pelviennes (femme)
- 381** Artères et veines pelviennes (homme)
- 382** Artères et veines du périnée et de l'utérus
- 383** Artères et veines du périnée (homme)
- 384** Vaisseaux et nœuds lymphatiques pelviens et des organes génitaux (femme)
- 385** Vaisseaux et nœuds lymphatiques du périnée (femme)
- 386** Vaisseaux et nœuds lymphatiques pelviens et des organes génitaux (homme)

Innervation

Planches 387-395

- 387** Nerfs des organes génitaux externes (homme)
- 388** Nerfs des viscères pelviens (homme)
- 389** Nerfs du périnée (homme)
- 390** Nerfs des viscères pelviens (femme)
- 391** Nerfs du périnée et des organes génitaux externes (femme)
- 392** Voies nerveuses durant l'accouchement
- 393** Innervation des organes de la reproduction chez la femme : schéma
- 394** Innervation des organes de la reproduction chez l'homme : schéma
- 395** Innervation de la vessie et de l'uretère inférieur : schéma

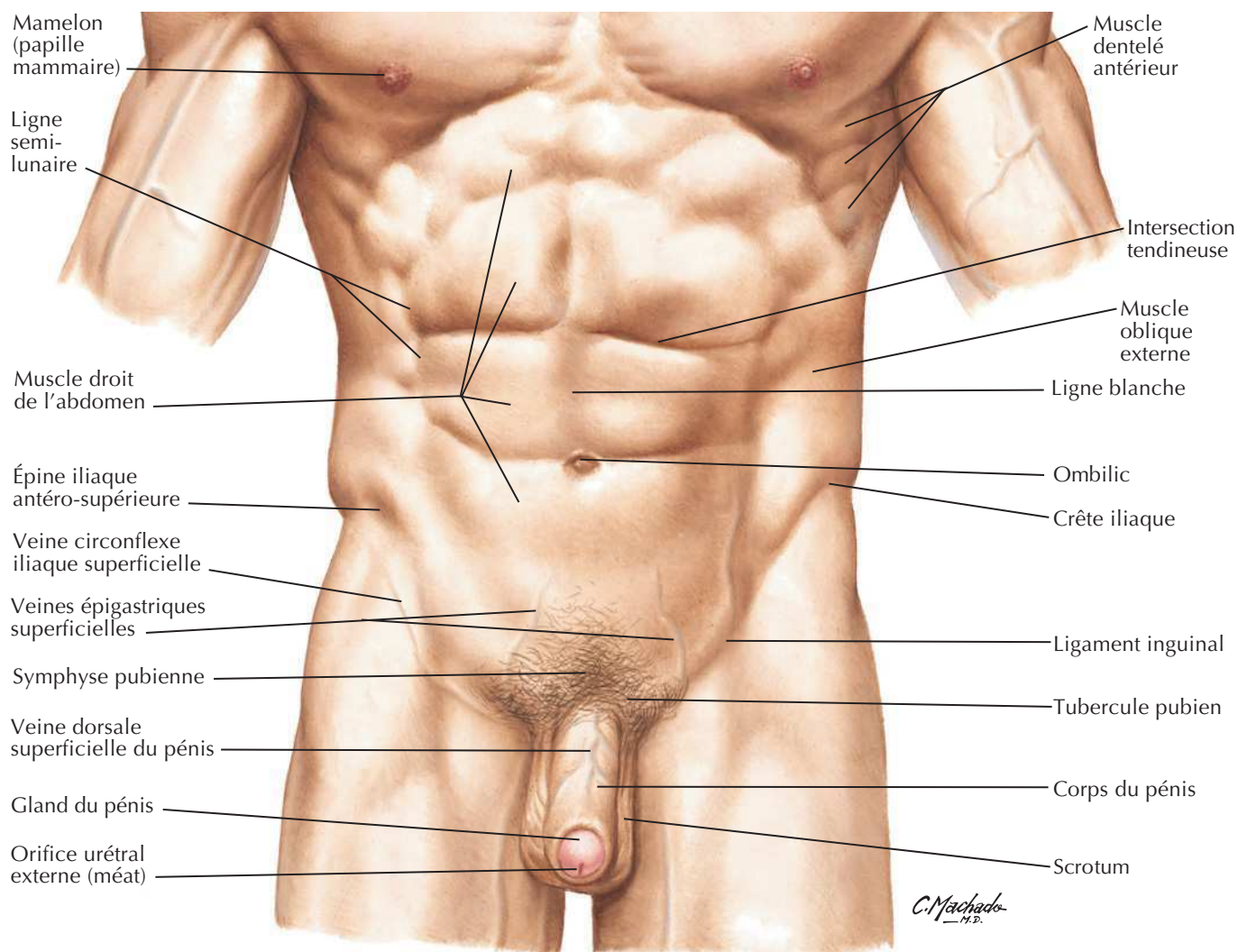
Coupes transversales anatomiques

Planches 396-397

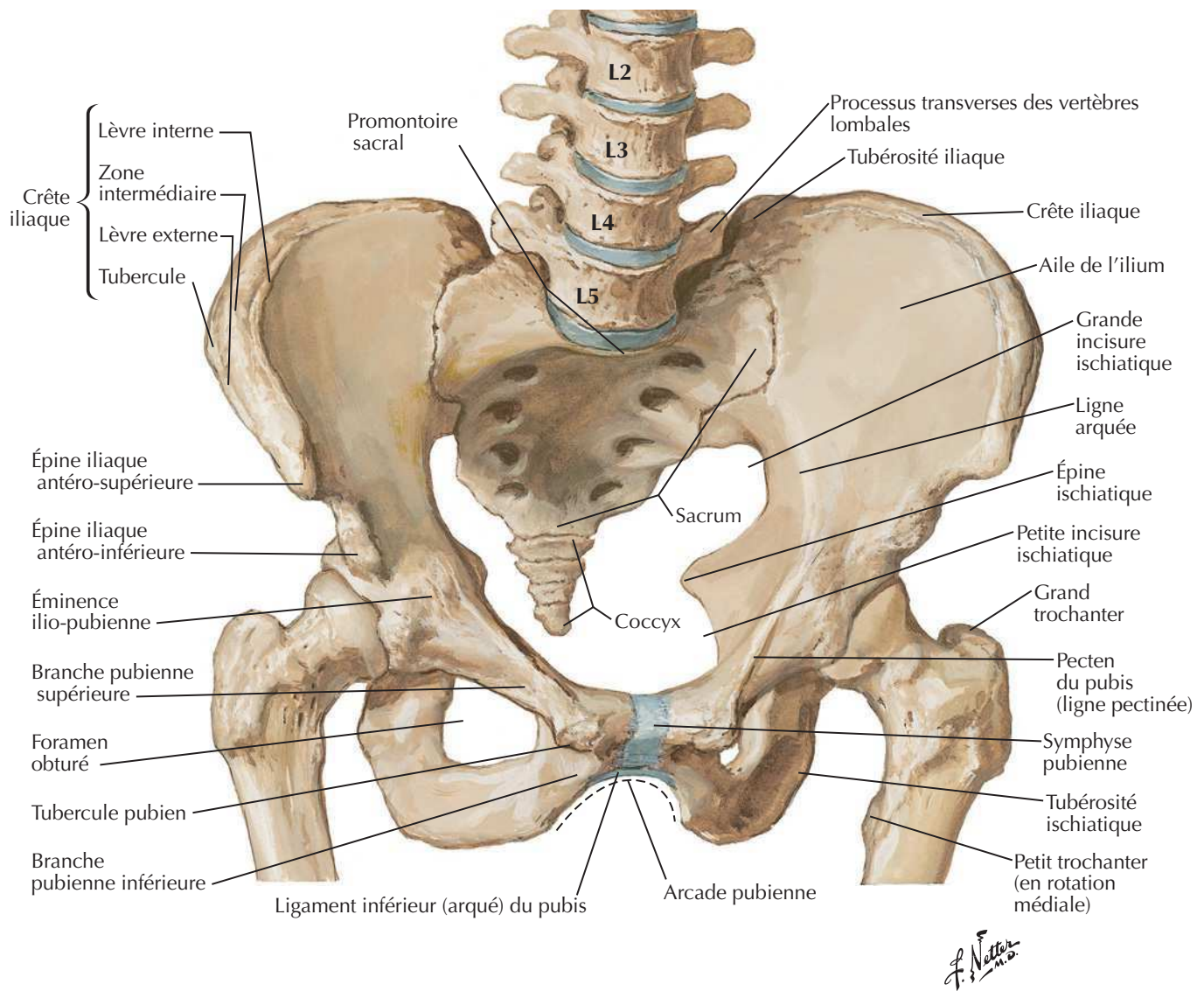
- 396** Pelvis masculin : coupe transversale de la jonction vésico-prostatique
- 397** Pelvis féminin : coupe transversale du vagin-urètre

Muscles

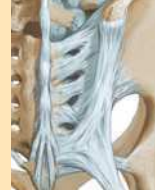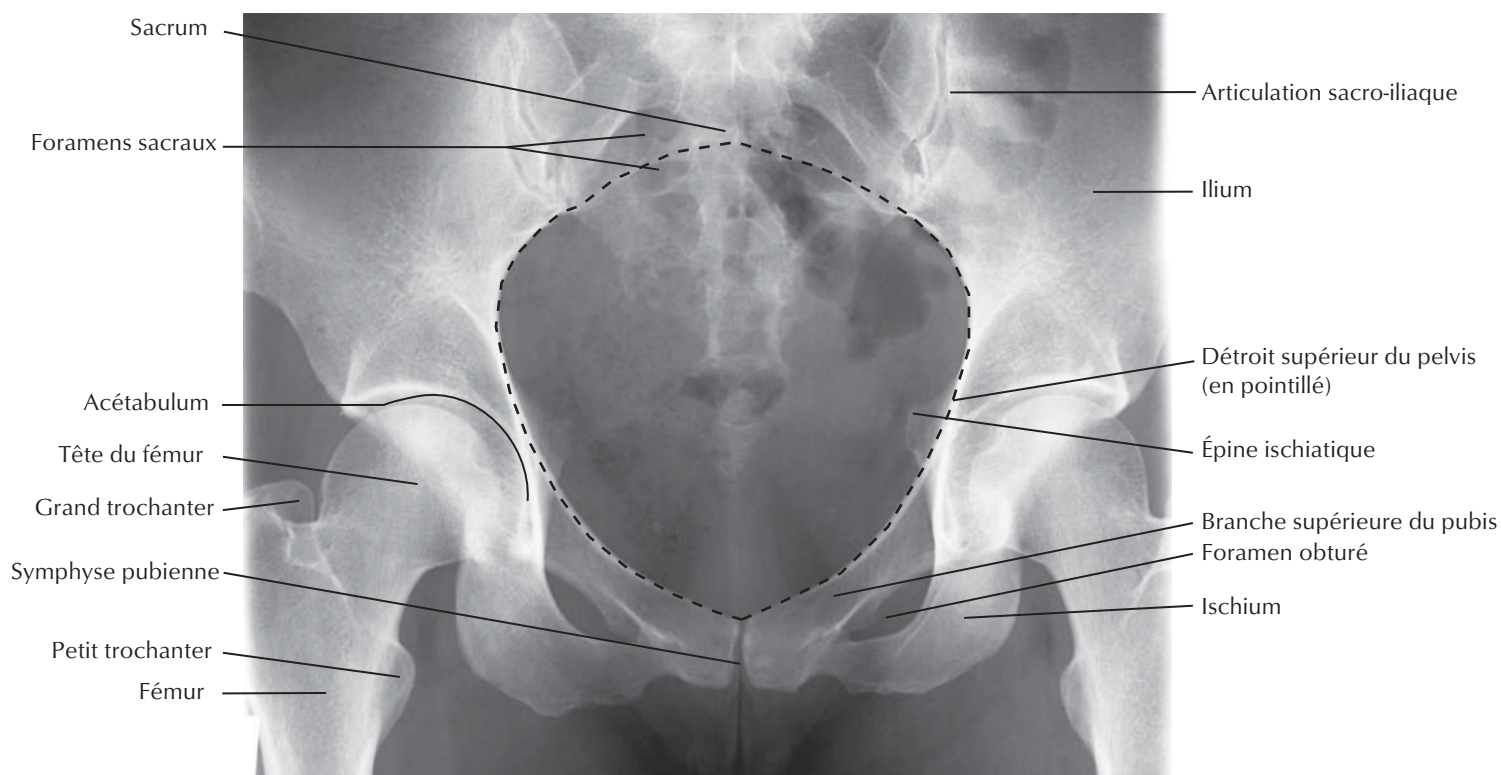
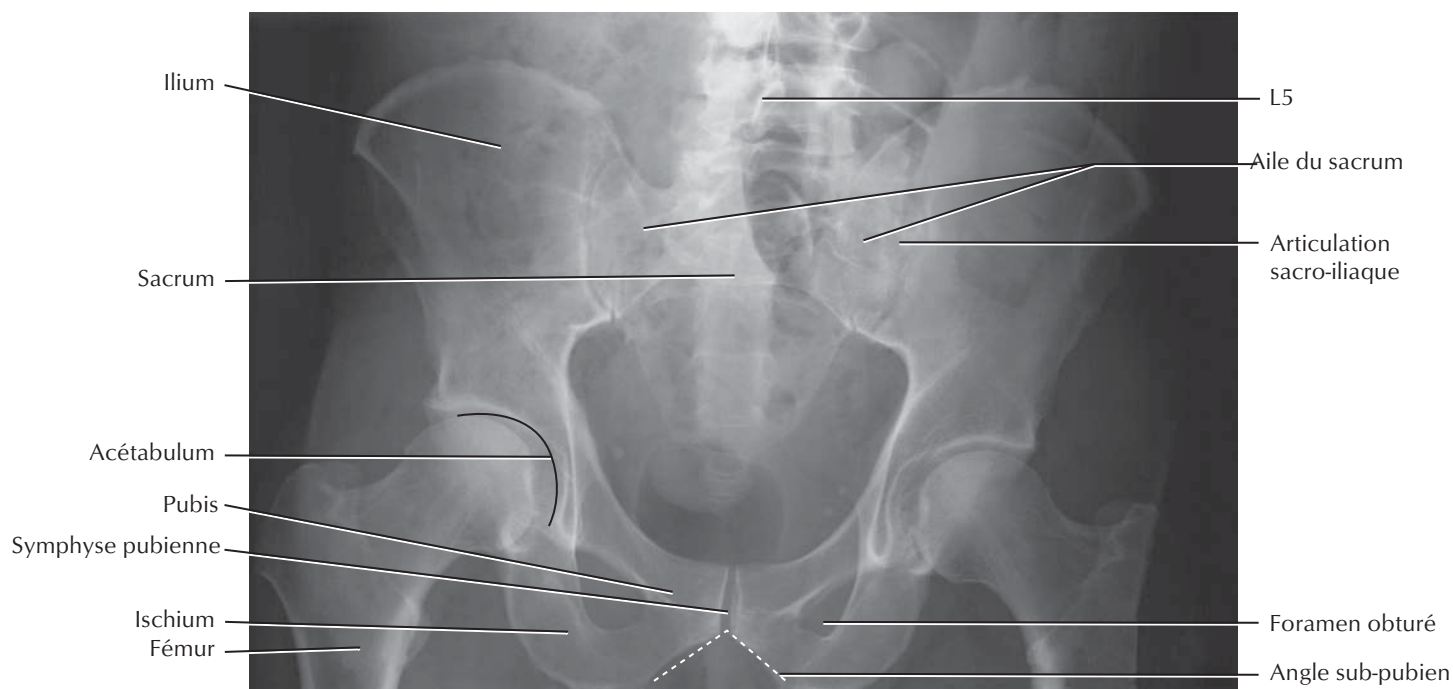
Tableaux 5-1 et 5-2

Pelvis et périnée : anatomie de surface

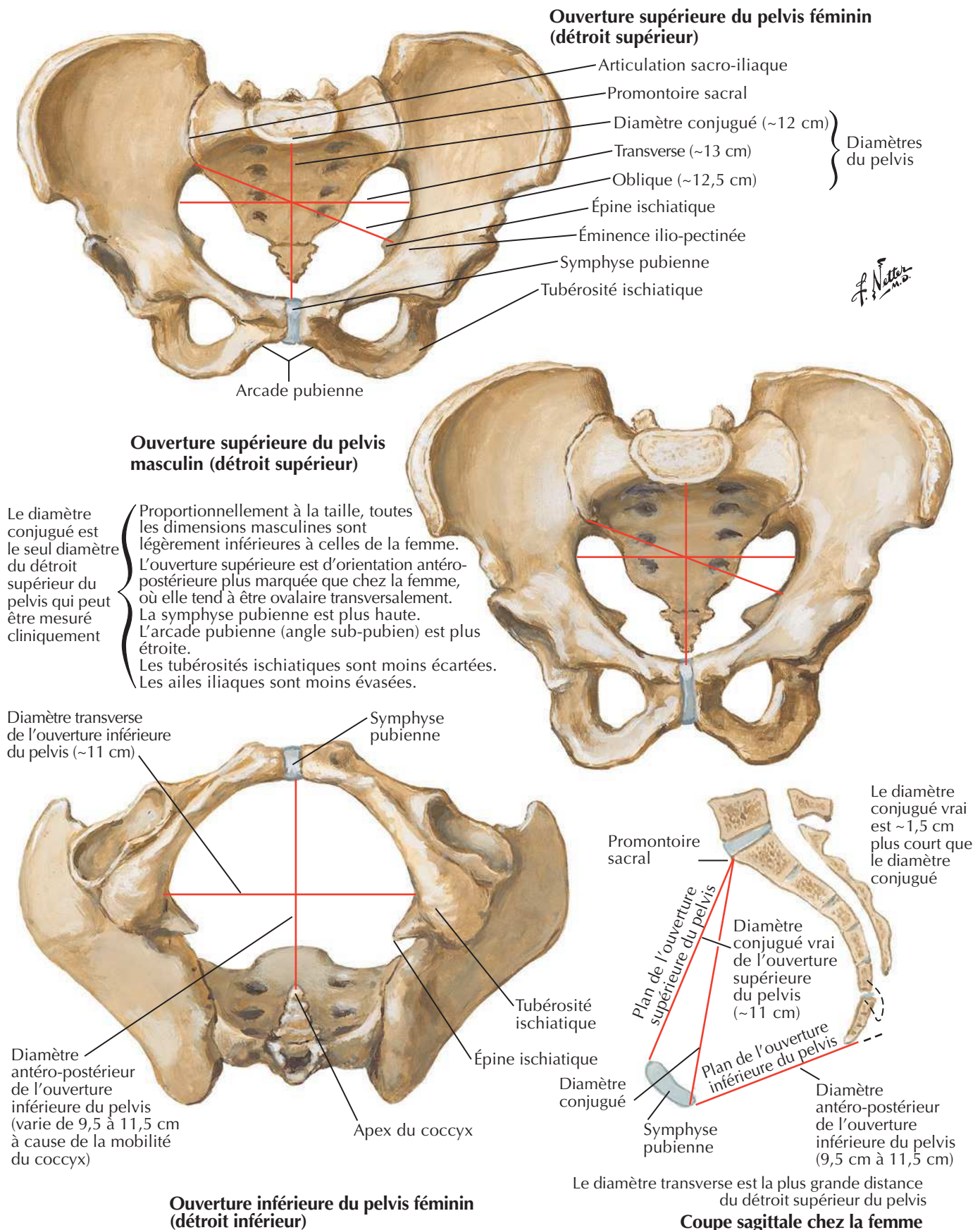
Ossature du pelvis



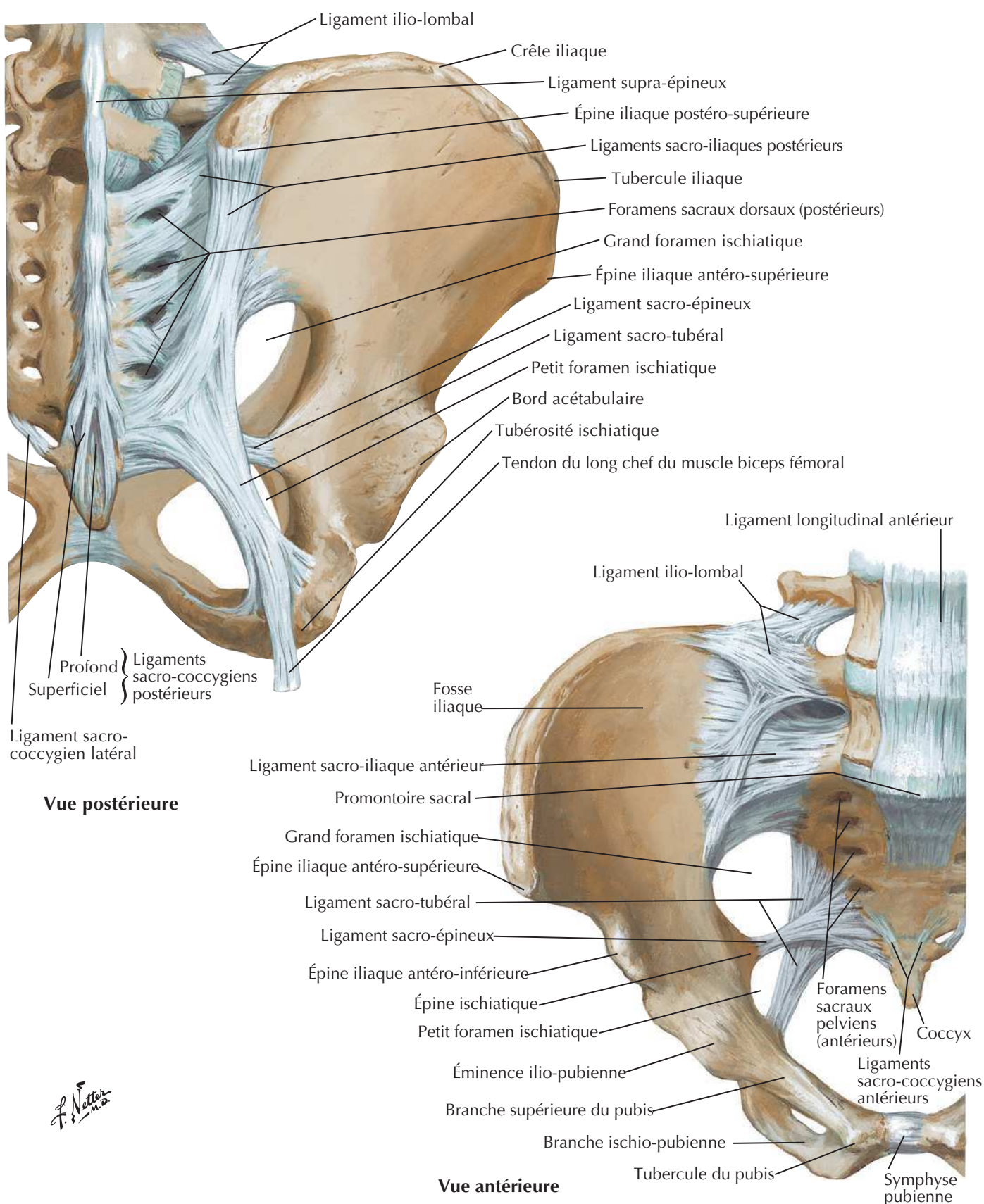
Radiographies des pelvis féminin et masculin

Voir aussi **Planches 243, 475****Pelvis féminin****Pelvis masculin**

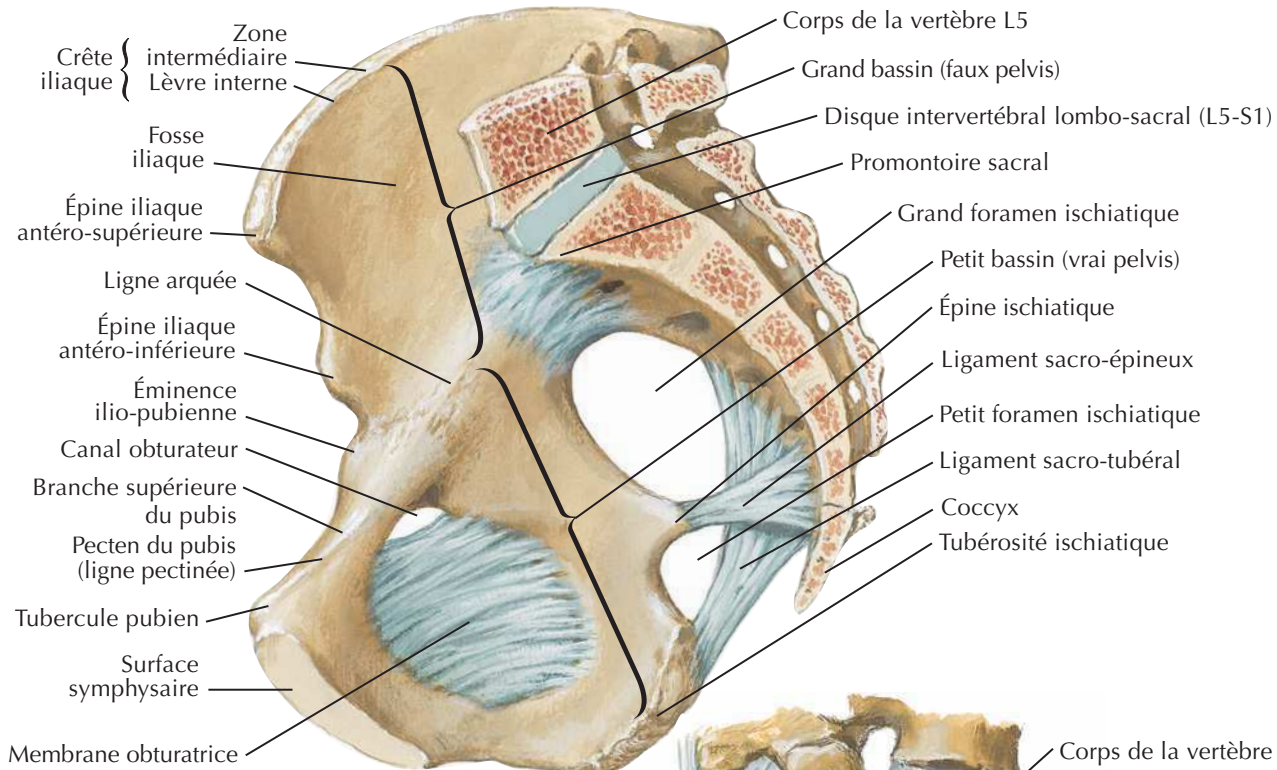
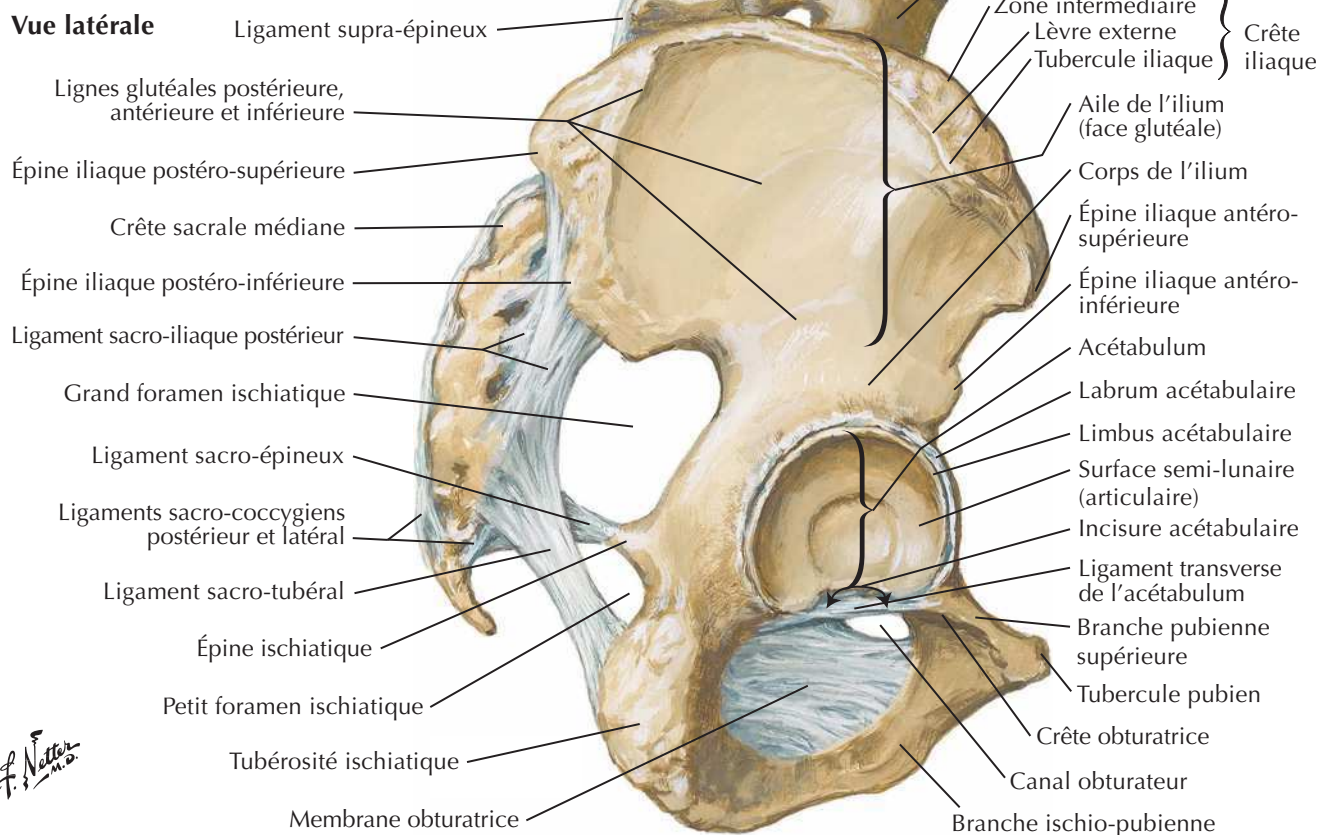
Différences sexuelles du pelvis : mesures

Voir aussi **Planche 243**

Os et ligaments du pelvis

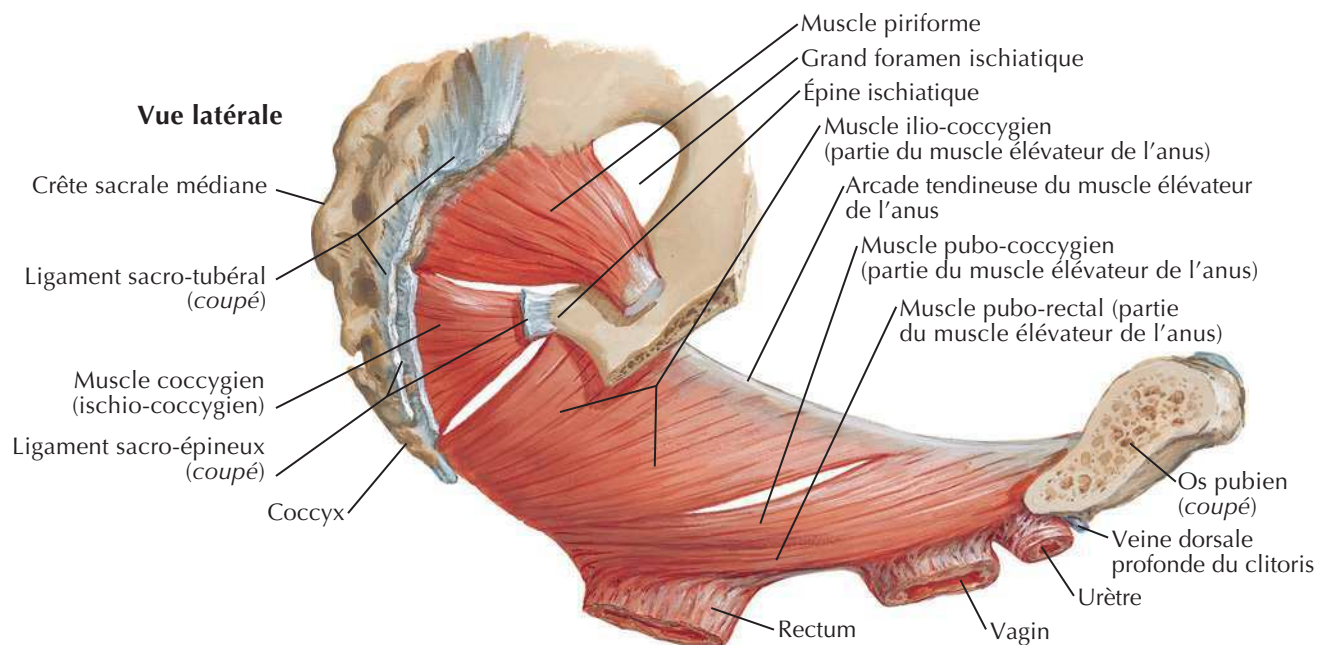
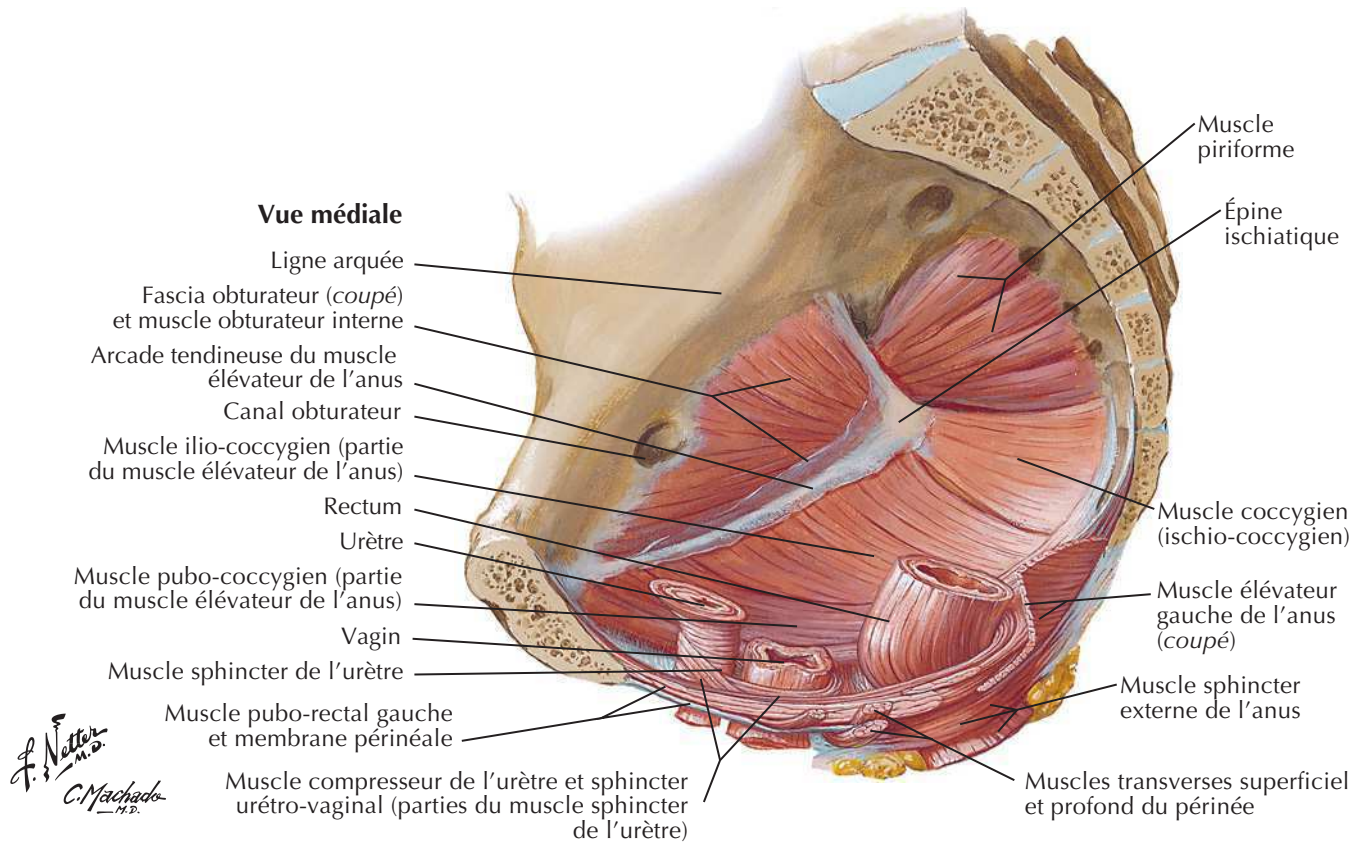
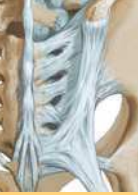Voir aussi **Planche 473**

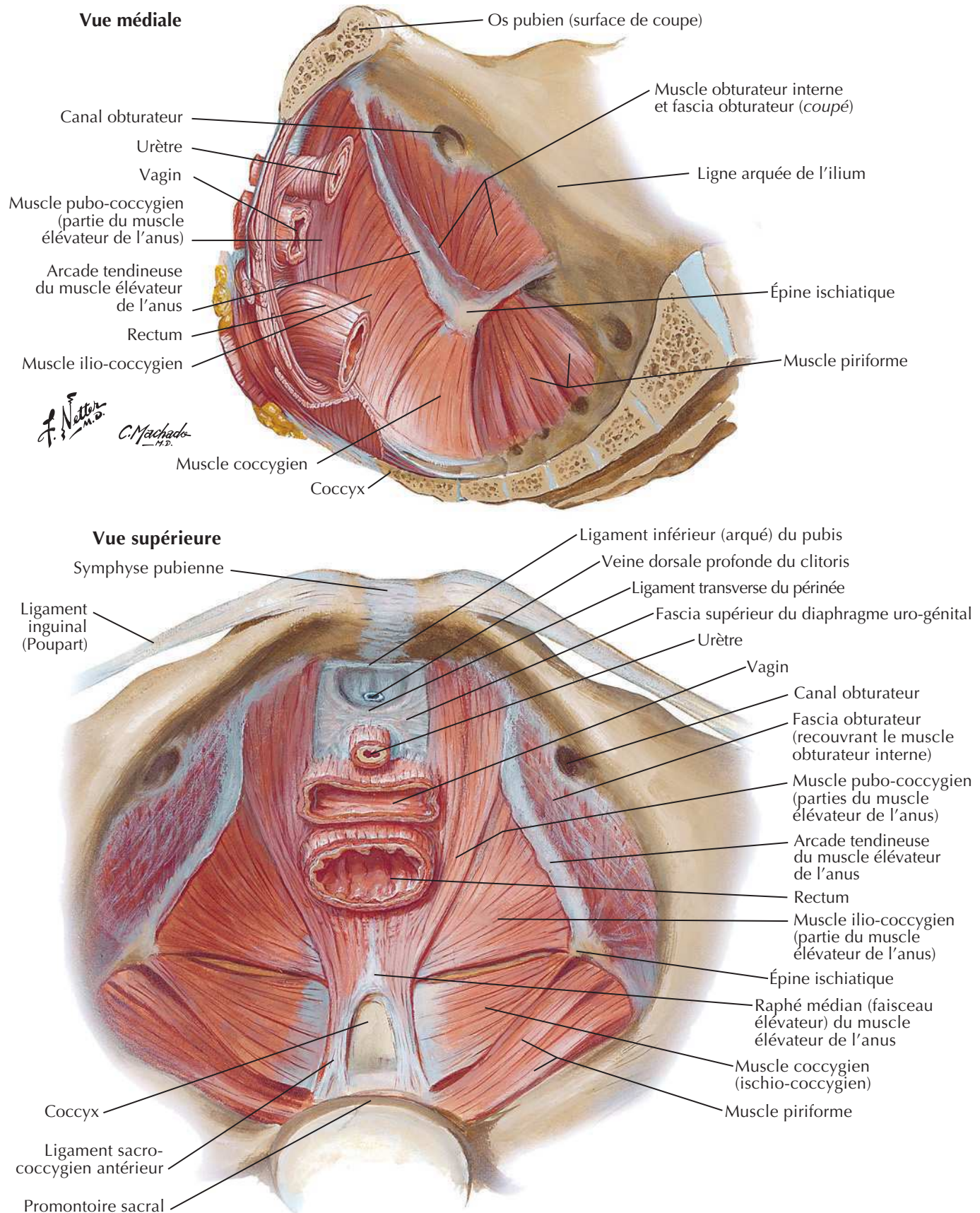
Os et ligaments du pelvis (suite)

Voir aussi **Planche 158****Coupe sagittale médiane****Vue latérale**

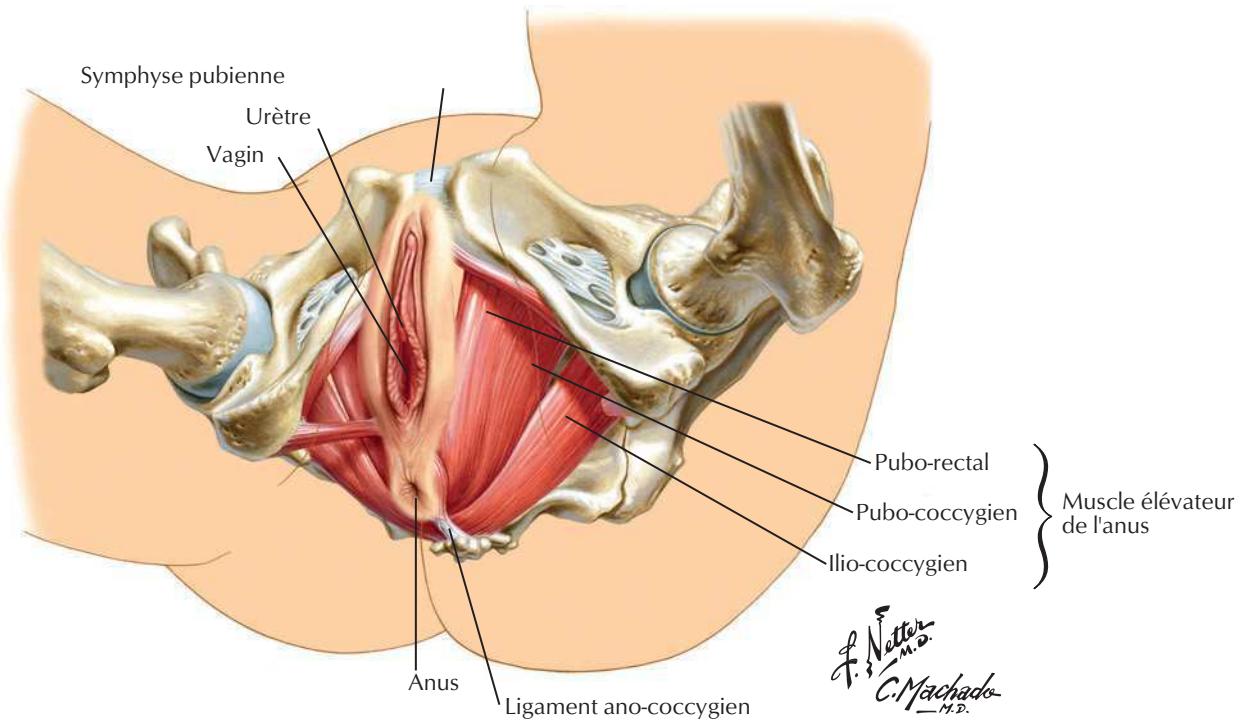
Diaphragme pelvien féminin

Voir aussi Planches 348, 350, 370

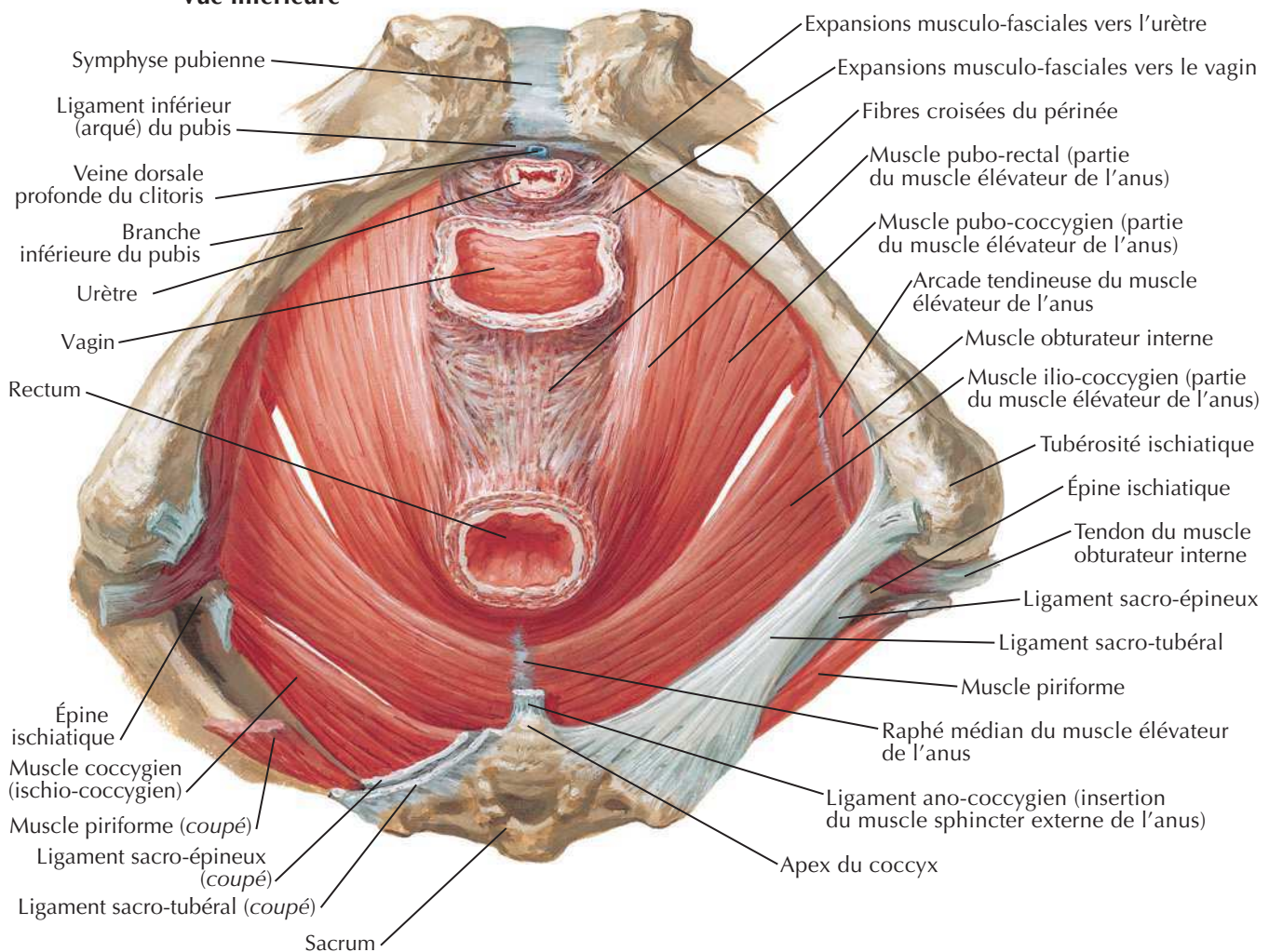


Diaphragme pelvien féminin (suite)Pour le diaphragme uro-génital, voir **Planche 356**

Diaphragme pelvien féminin (suite)



Vue inférieure



Diaphragme pelvien masculin

Voir aussi **Planches 258, 261**

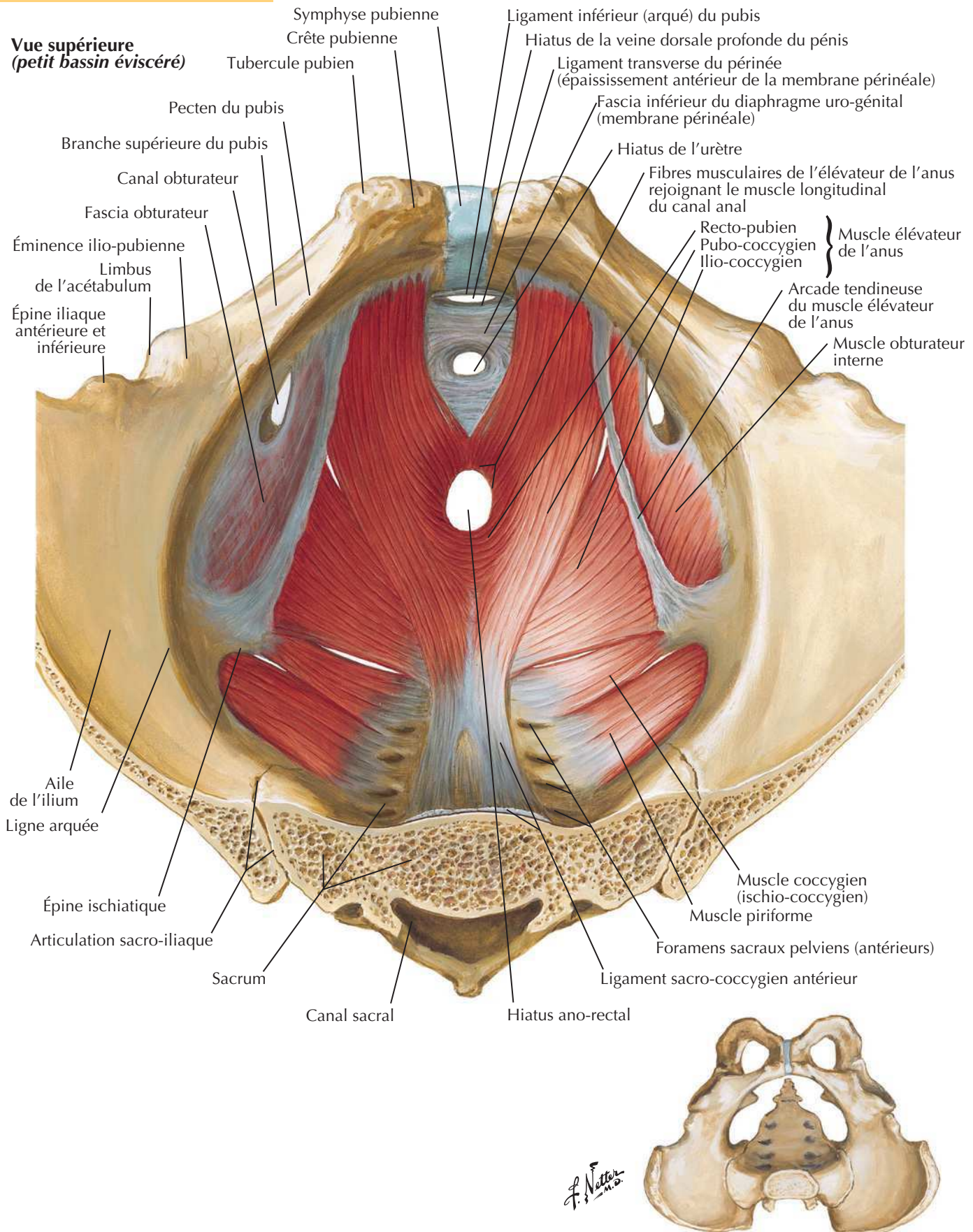


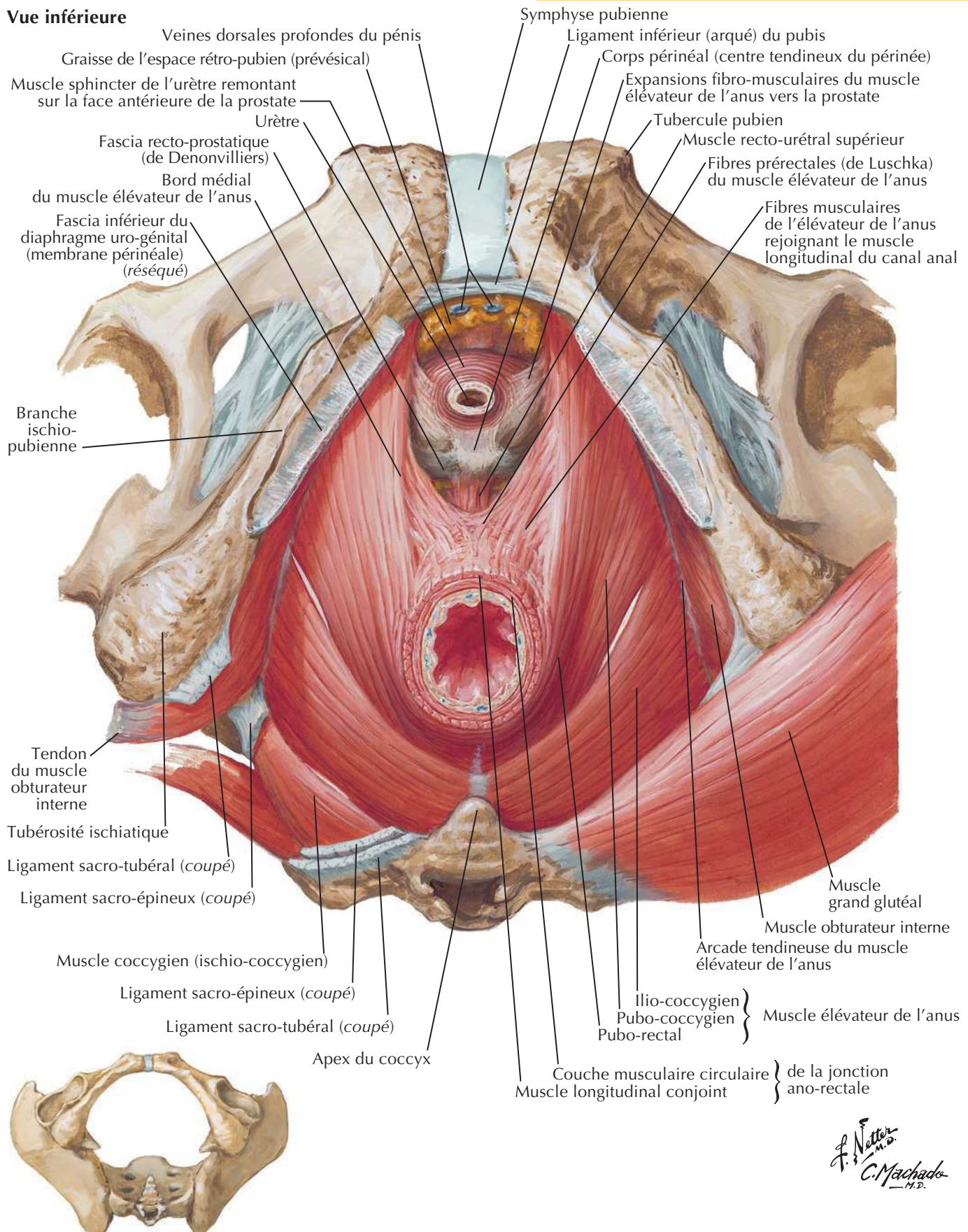
Planche 338

Pelvis et périnée

Diaphragme pelvien masculin (suite)

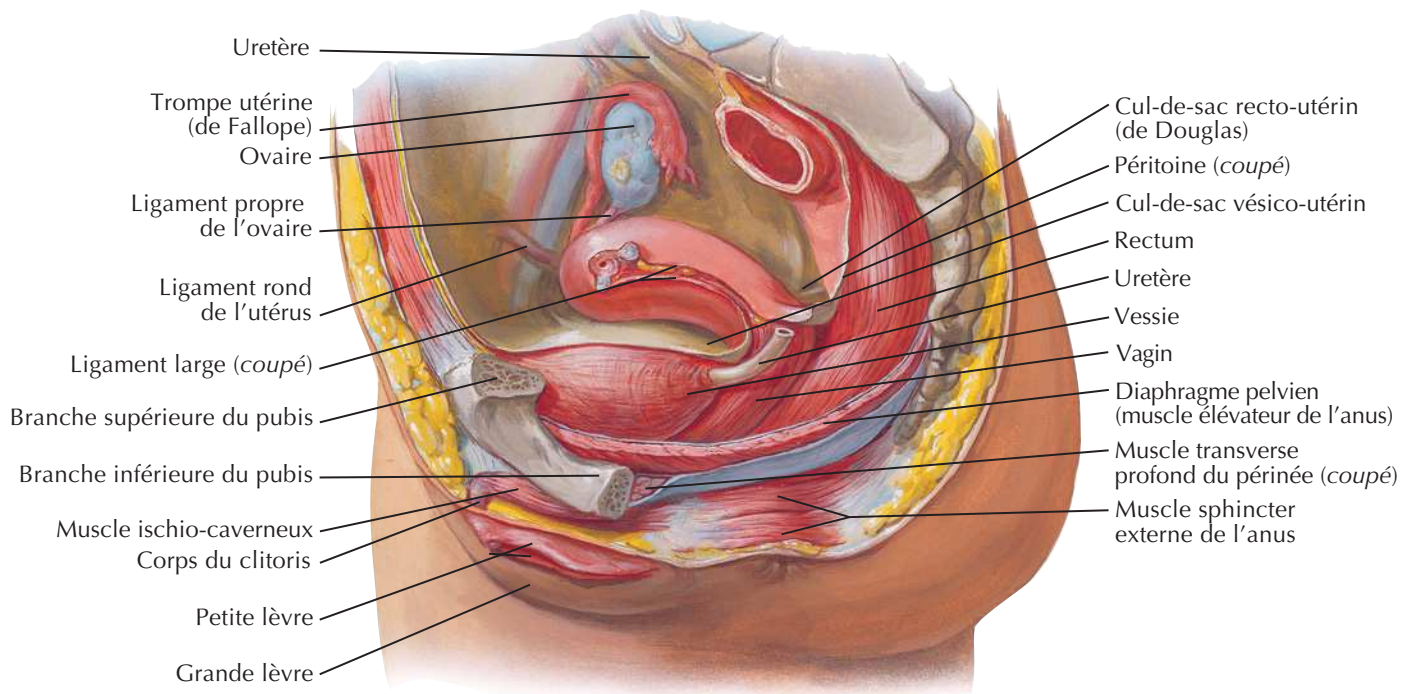
Pour le diaphragme uro-génital, voir **Planche 361**

Vue inférieure

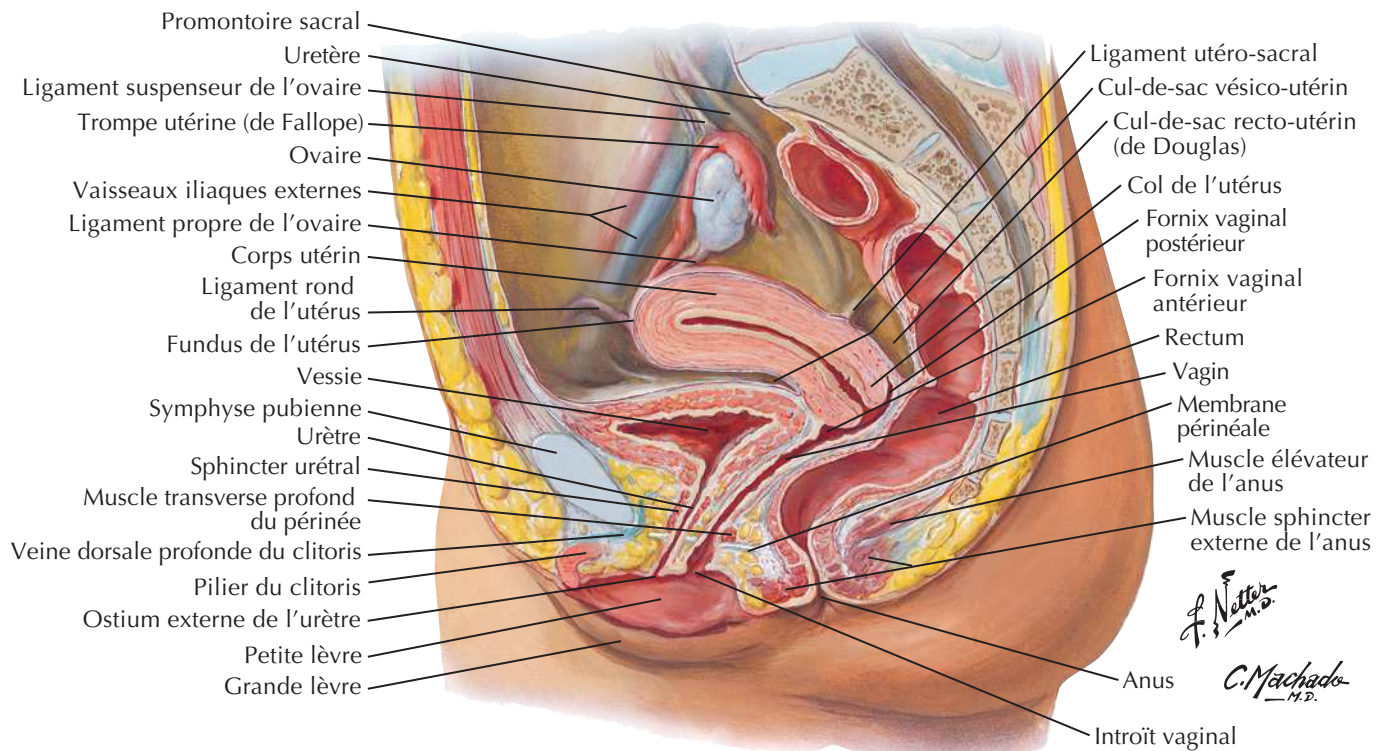


Viscères pelviens et périnée féminin

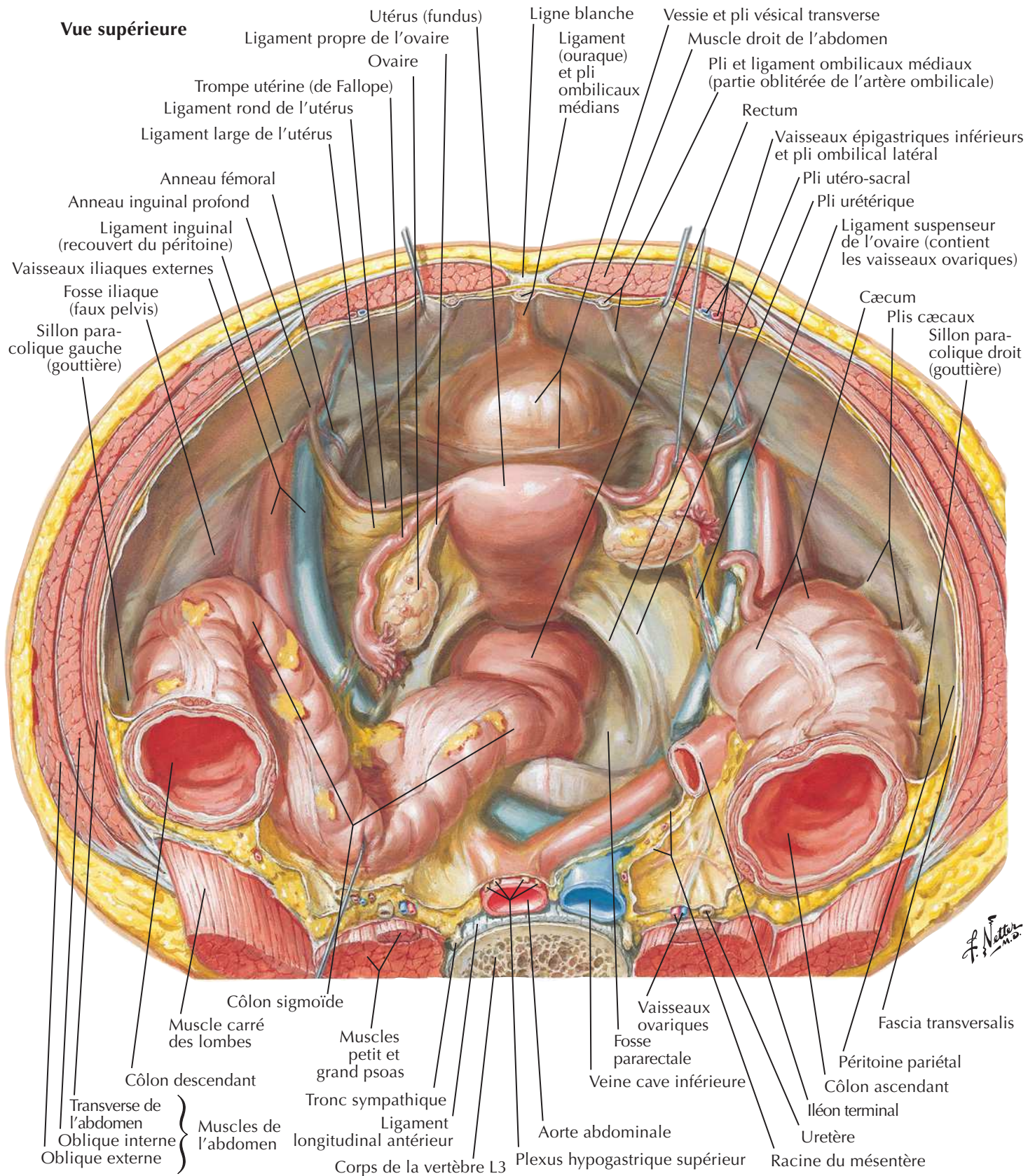
Dissection paramédiane (sagittale)



Coupe sagittale médiane

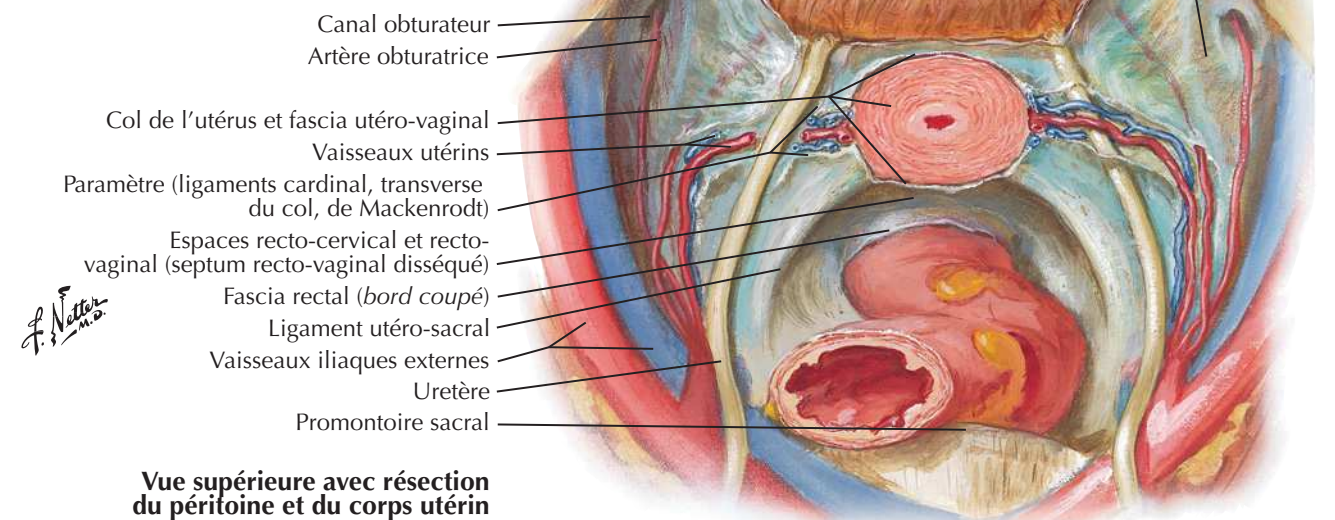
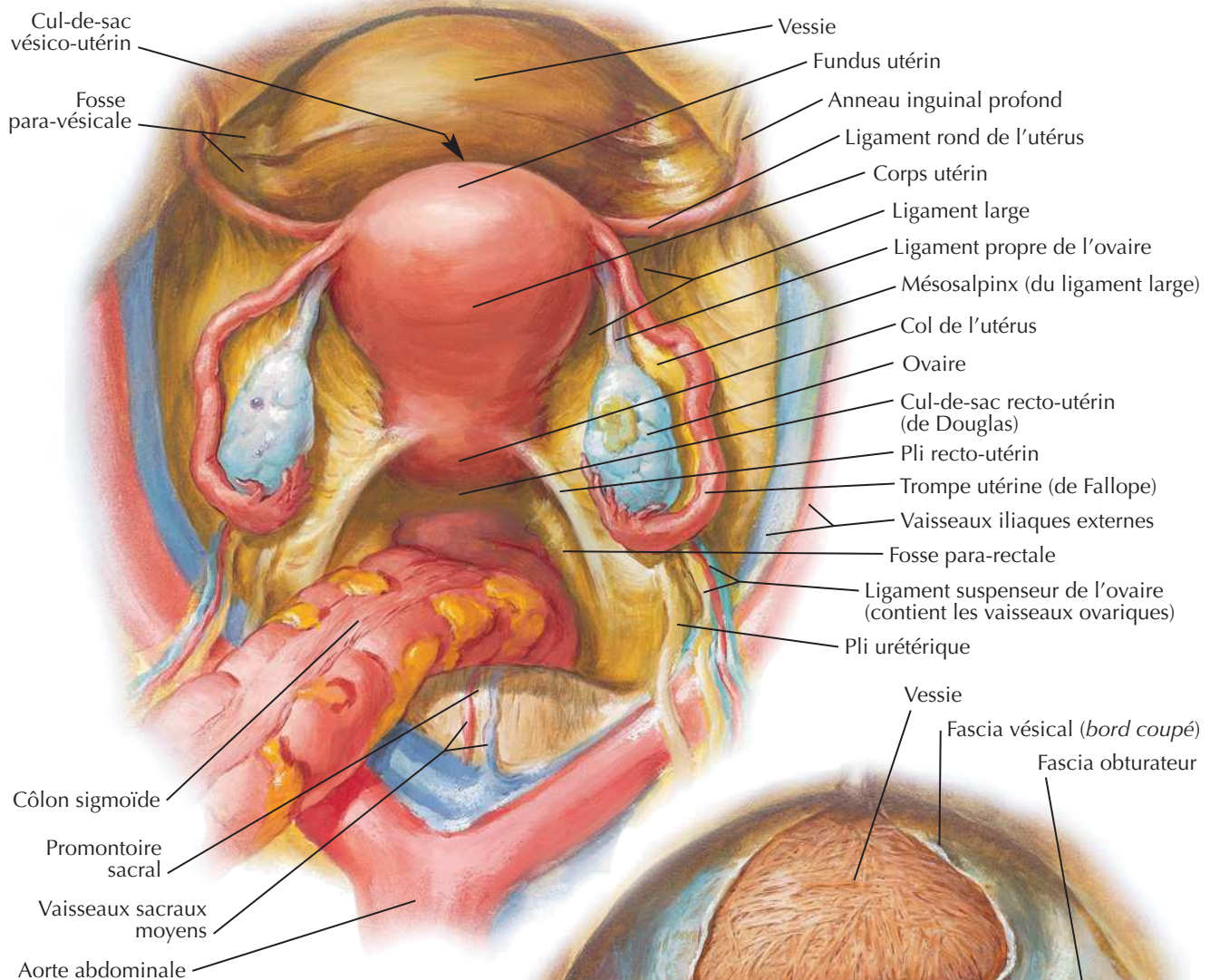


Contenu du pelvis féminin



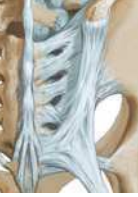Viscères pelviens chez la femme

Vue supérieure avec le péritoine intact

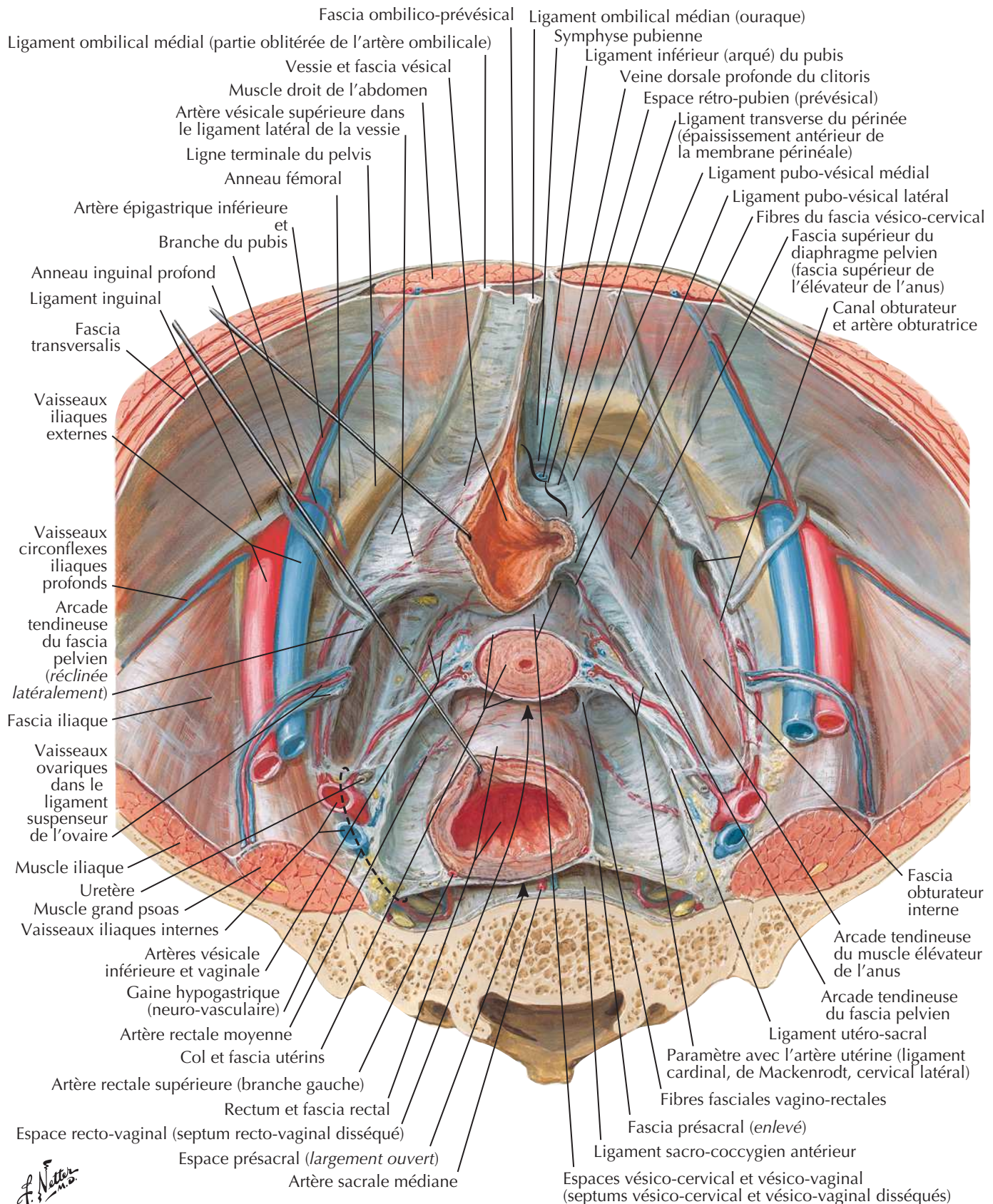


Vue supérieure avec résection du péritoine et du corps utérin

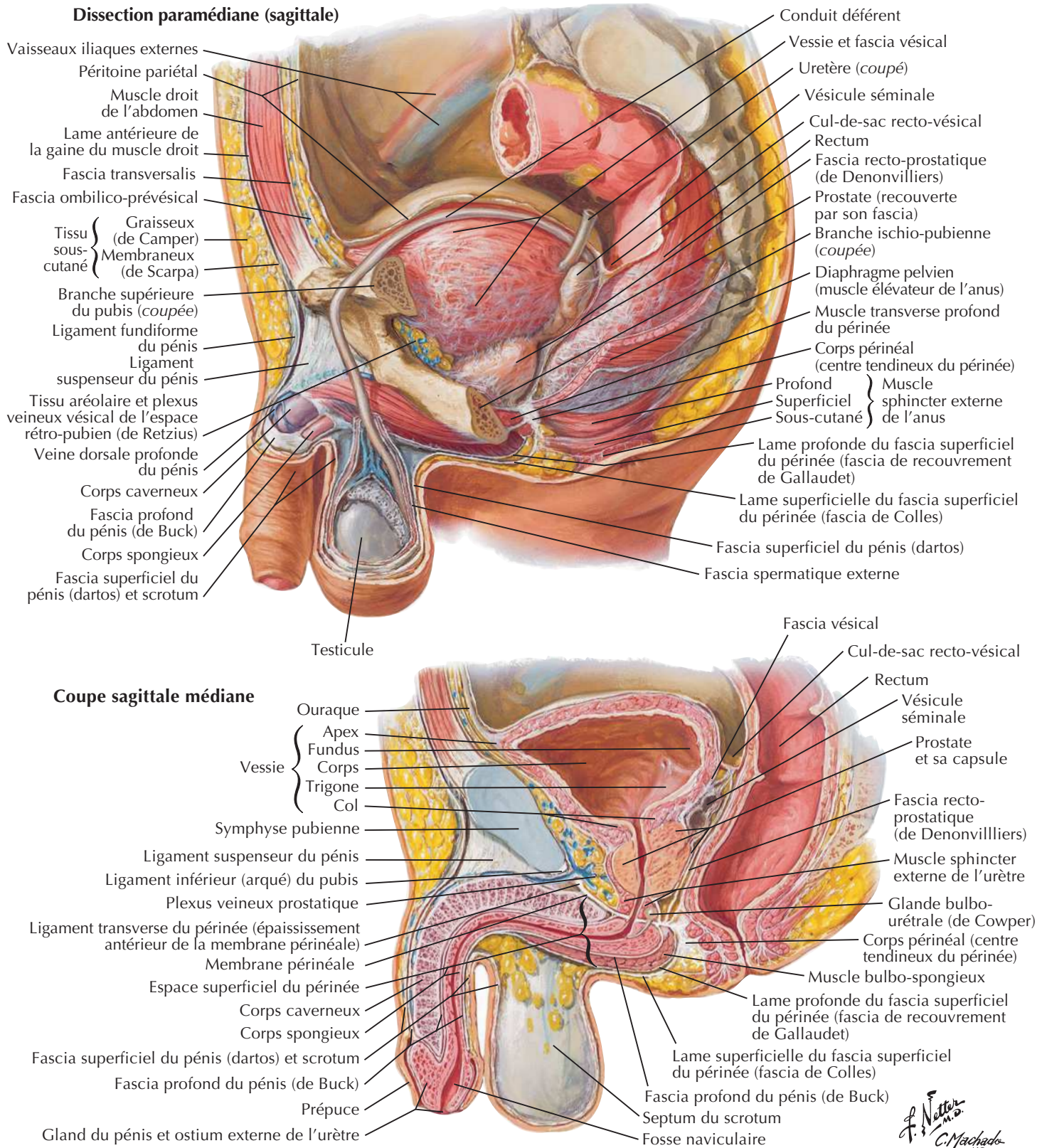
Fascia endopelvien et espaces potentiels



Vue supérieure chez la femme (péritoine et tissu aréolaire lâche enlevés)



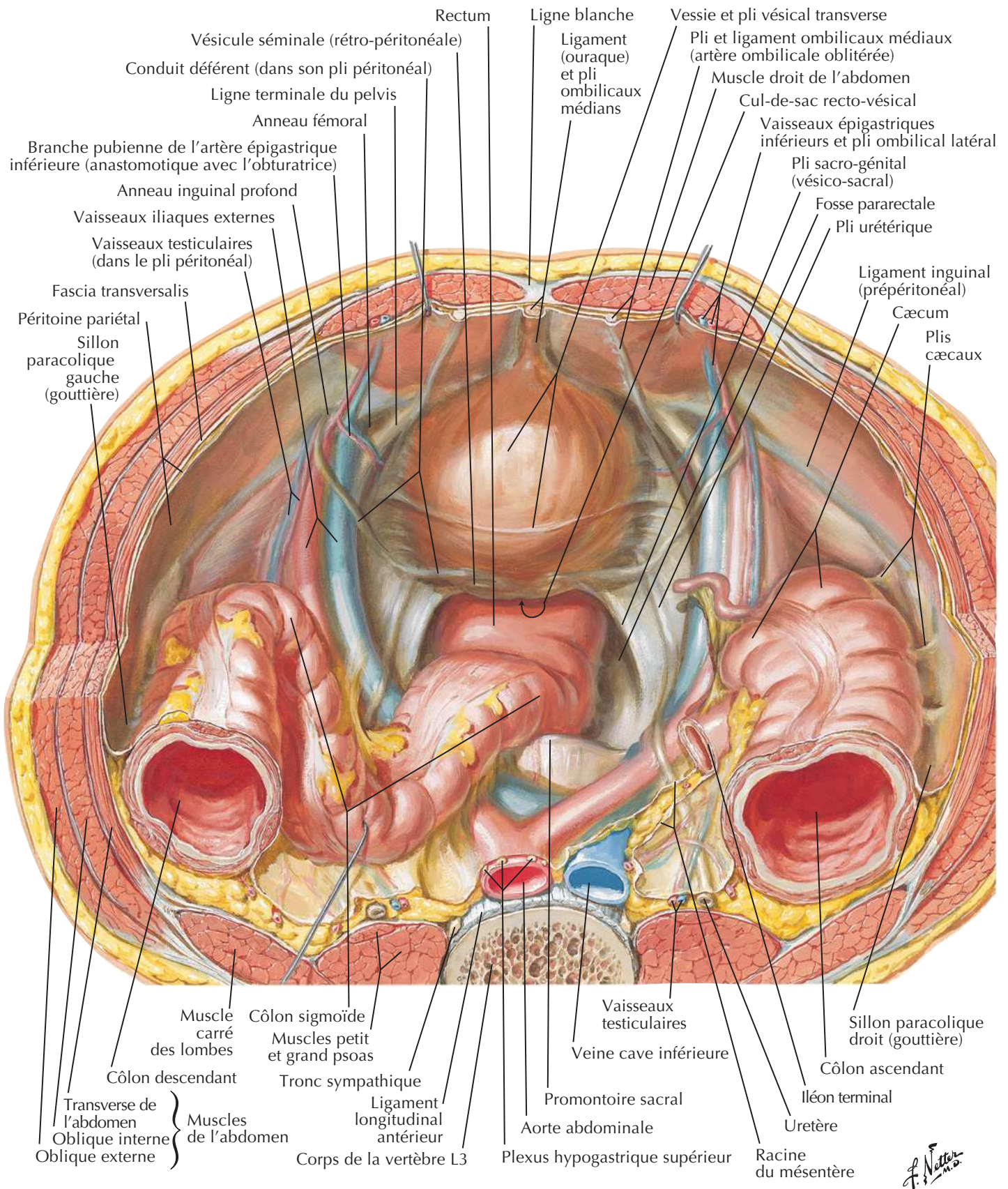
Viscères pelviens et périnée masculin



Contenu du pelvis masculin



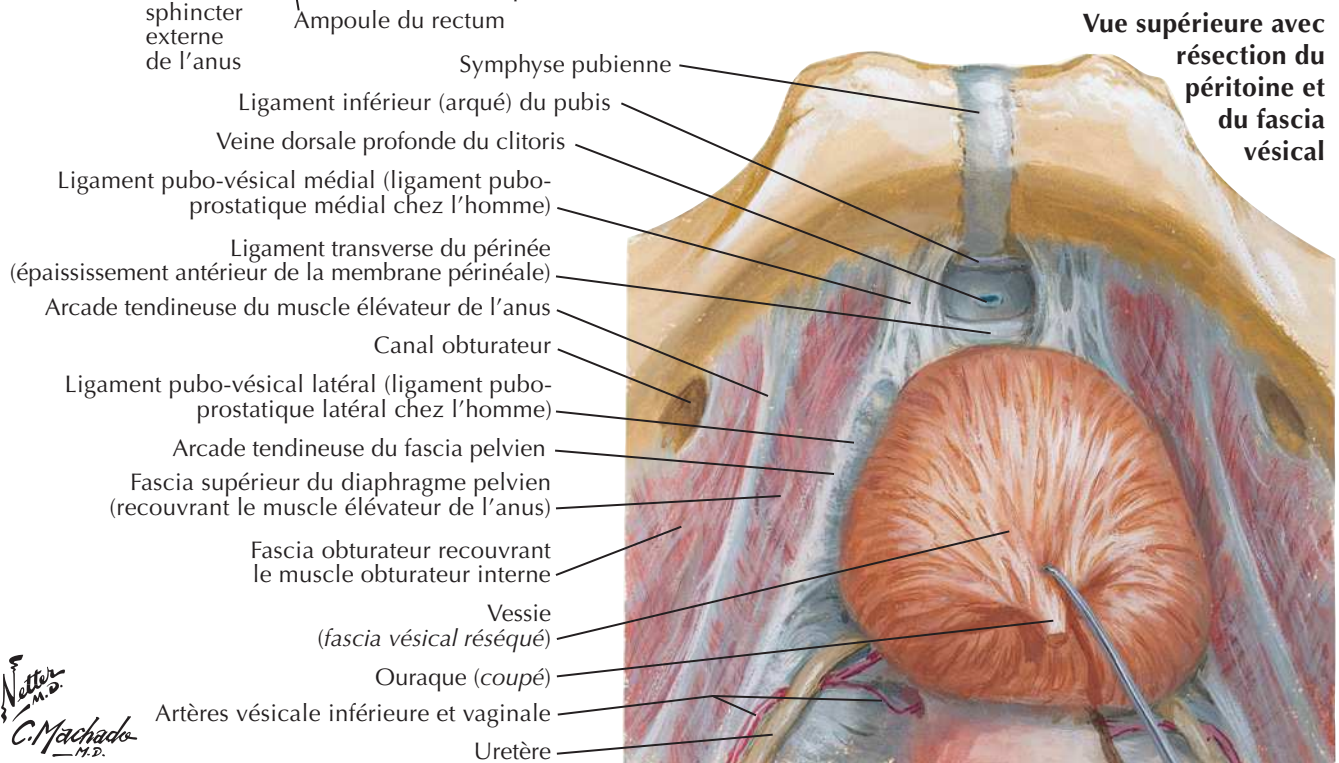
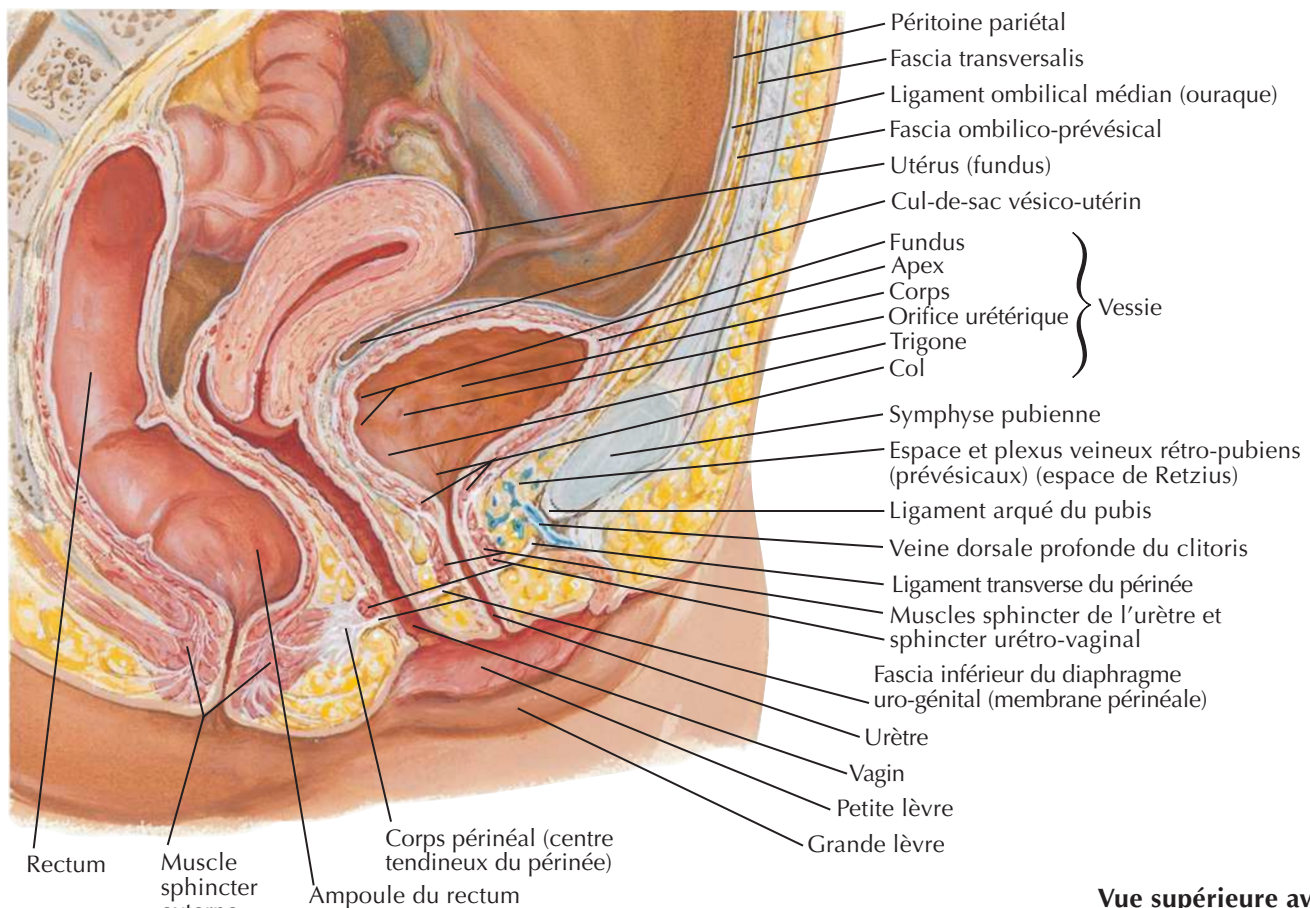
Vue supérieure



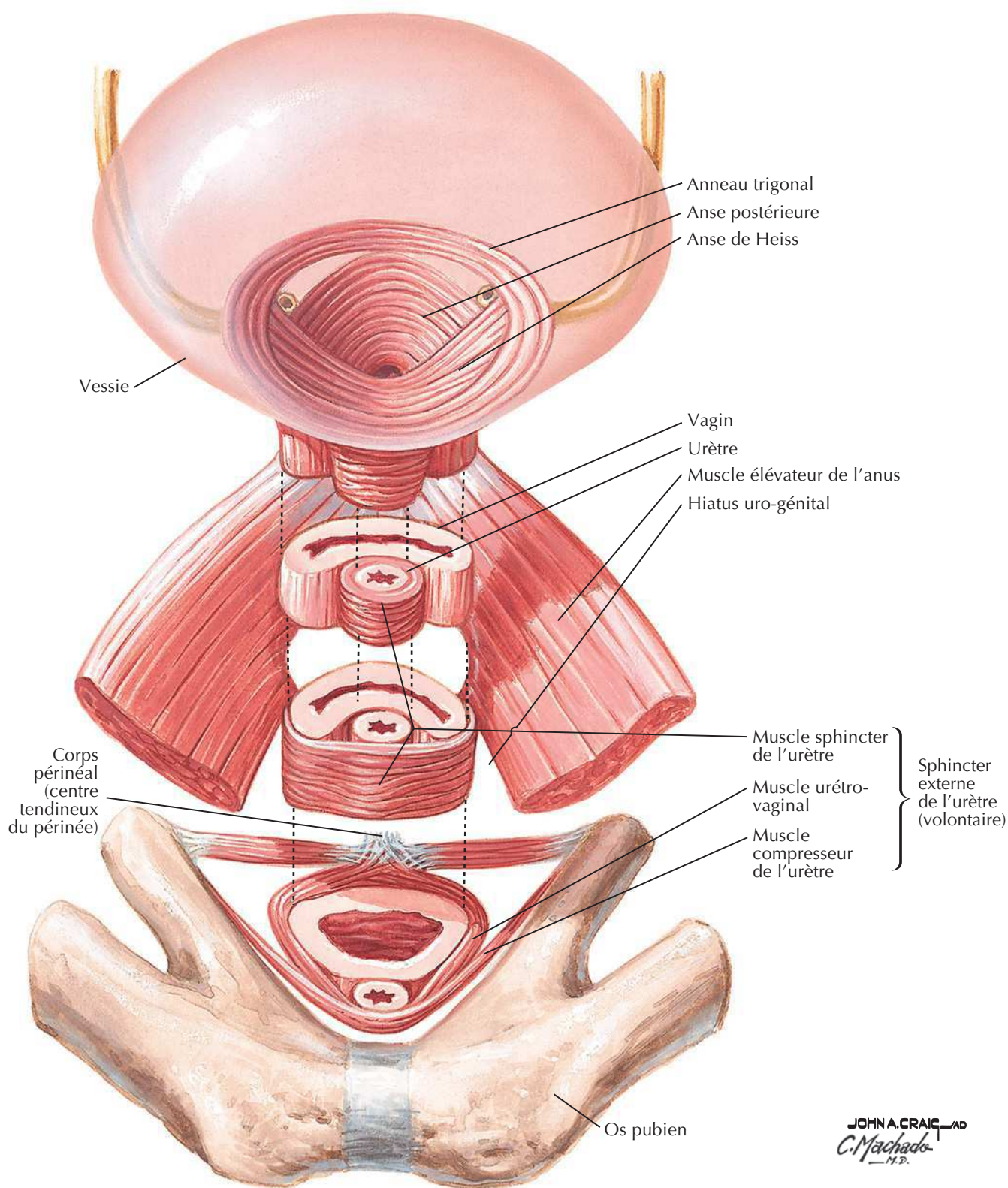
F. Netter M.D.

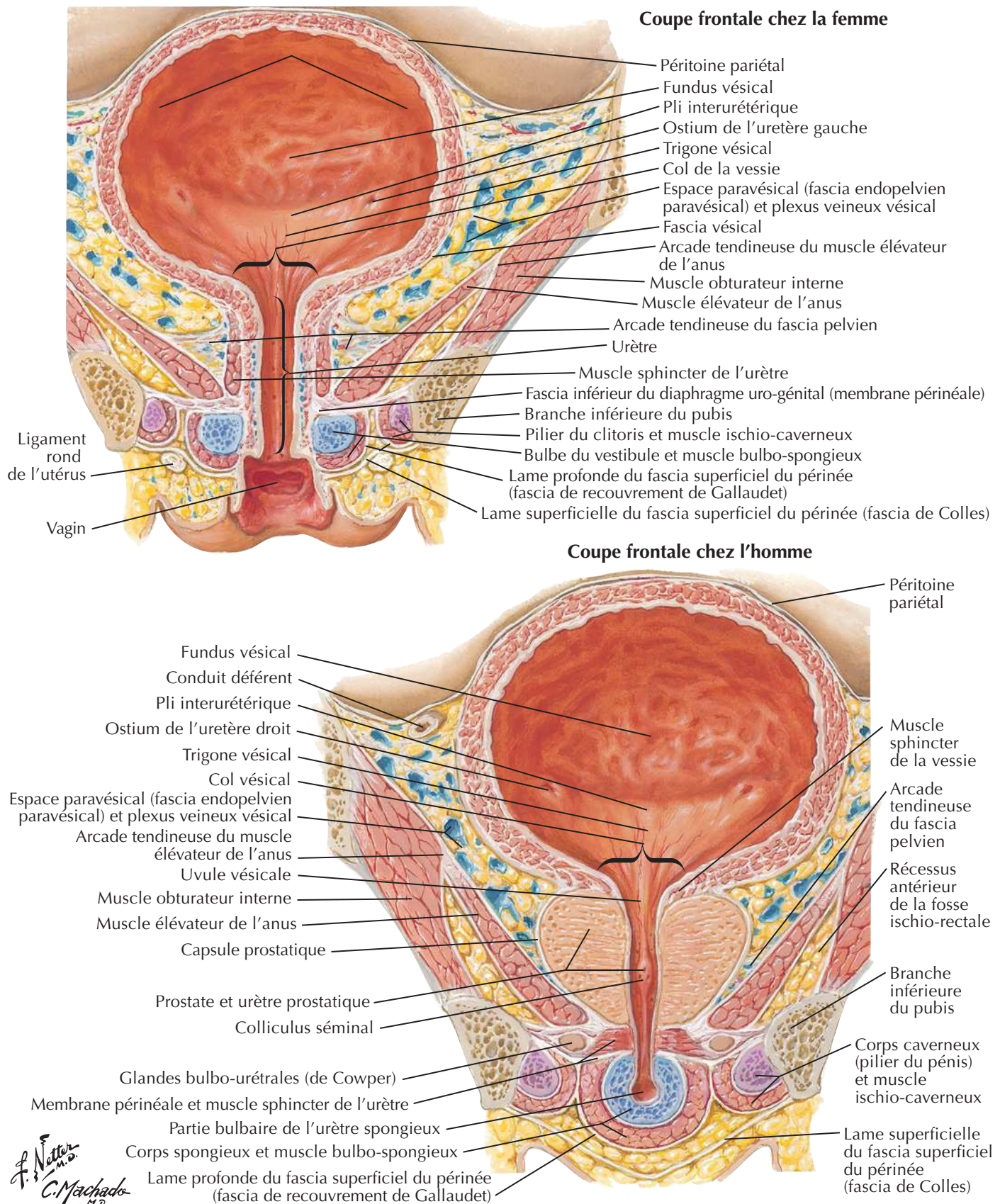
Vessie : orientation et soutènement

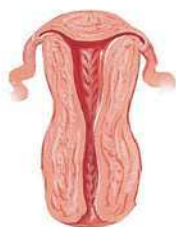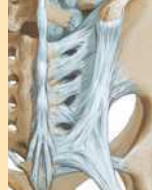Femme : coupe sagittale médiane



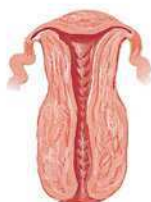F. Netter M.D.
C. Machado M.D.



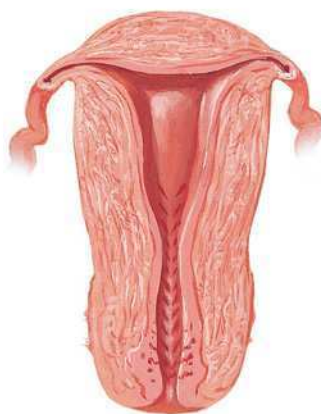
Vessie : chez la femme et chez l'hommeVoir aussi **Planches 340, 344, 381**



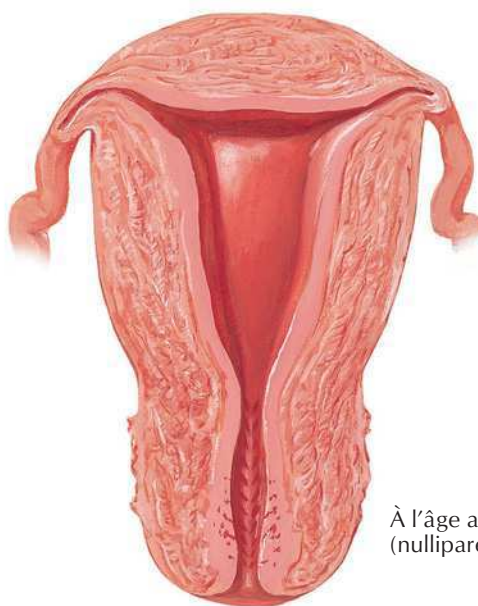
À la naissance



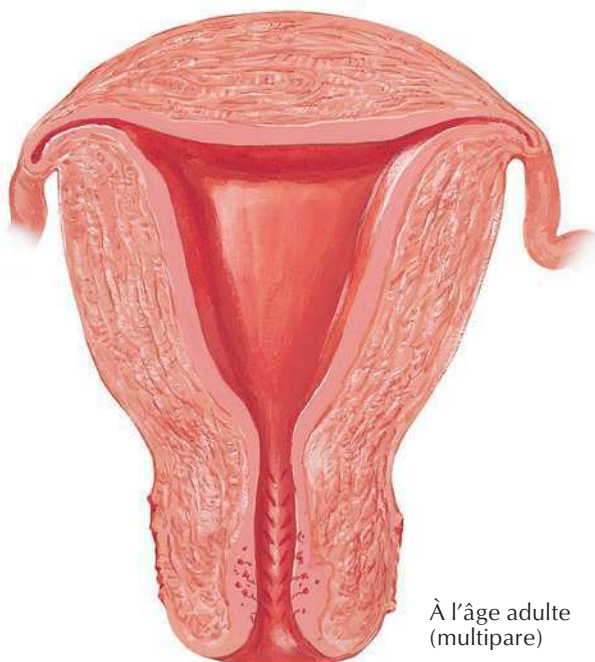
À 4 ans



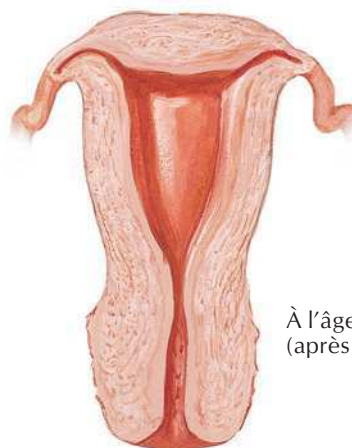À la puberté



À l'âge adulte
(nullipare)

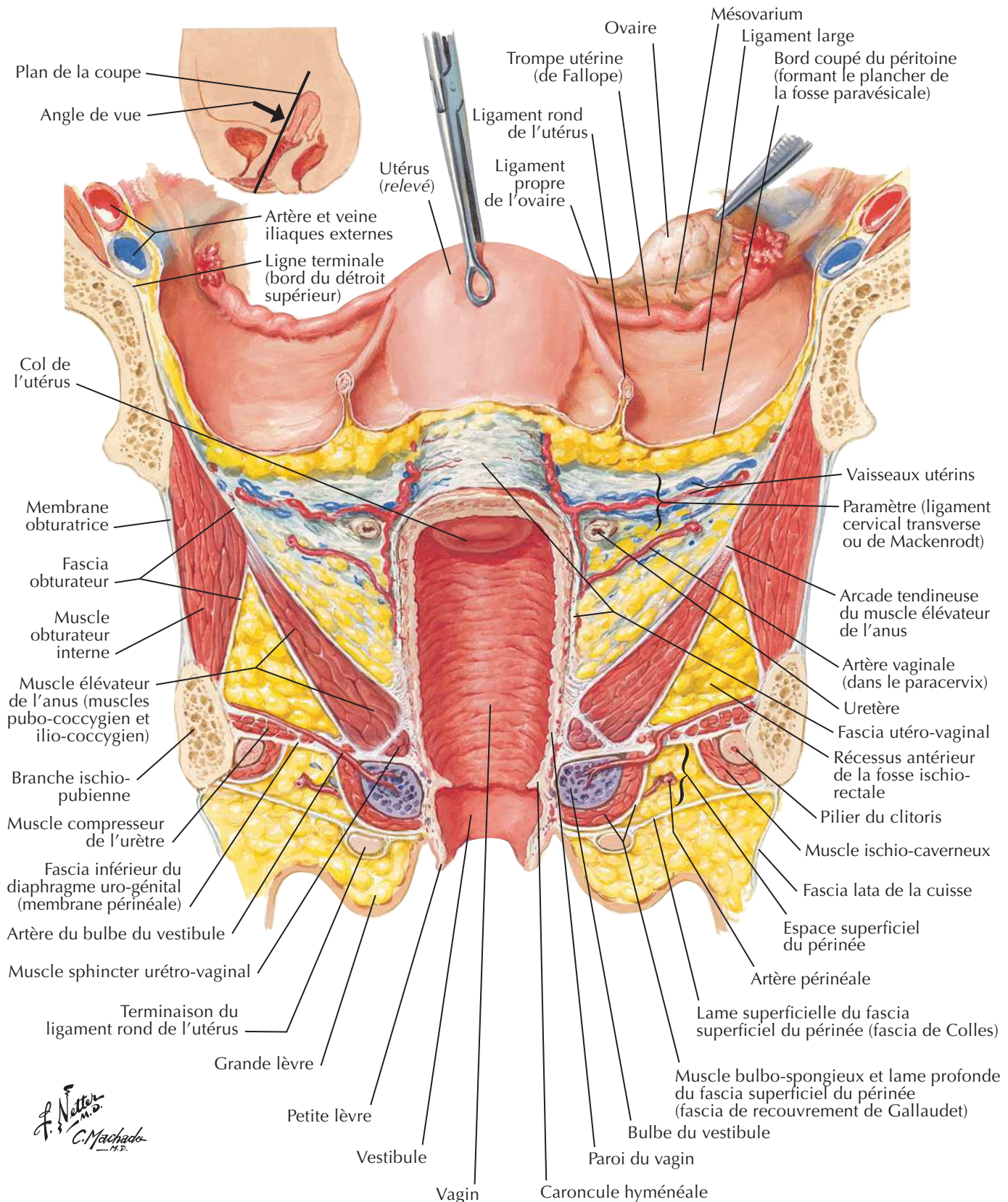


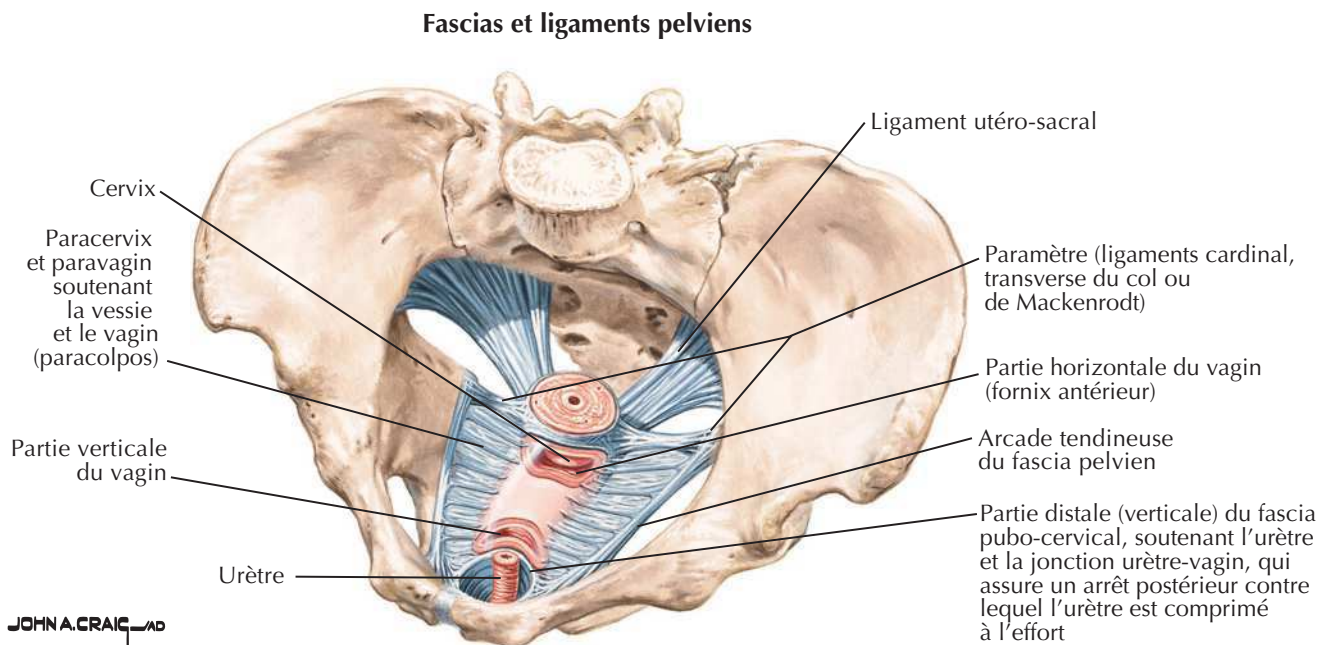
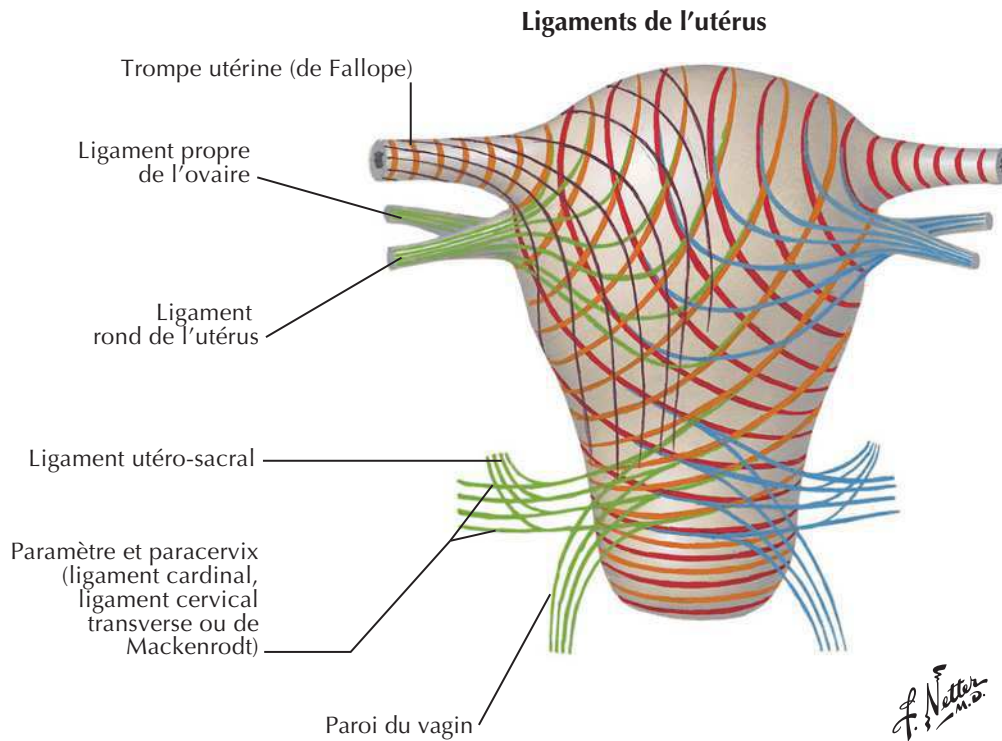
À l'âge adulte
(multipare)



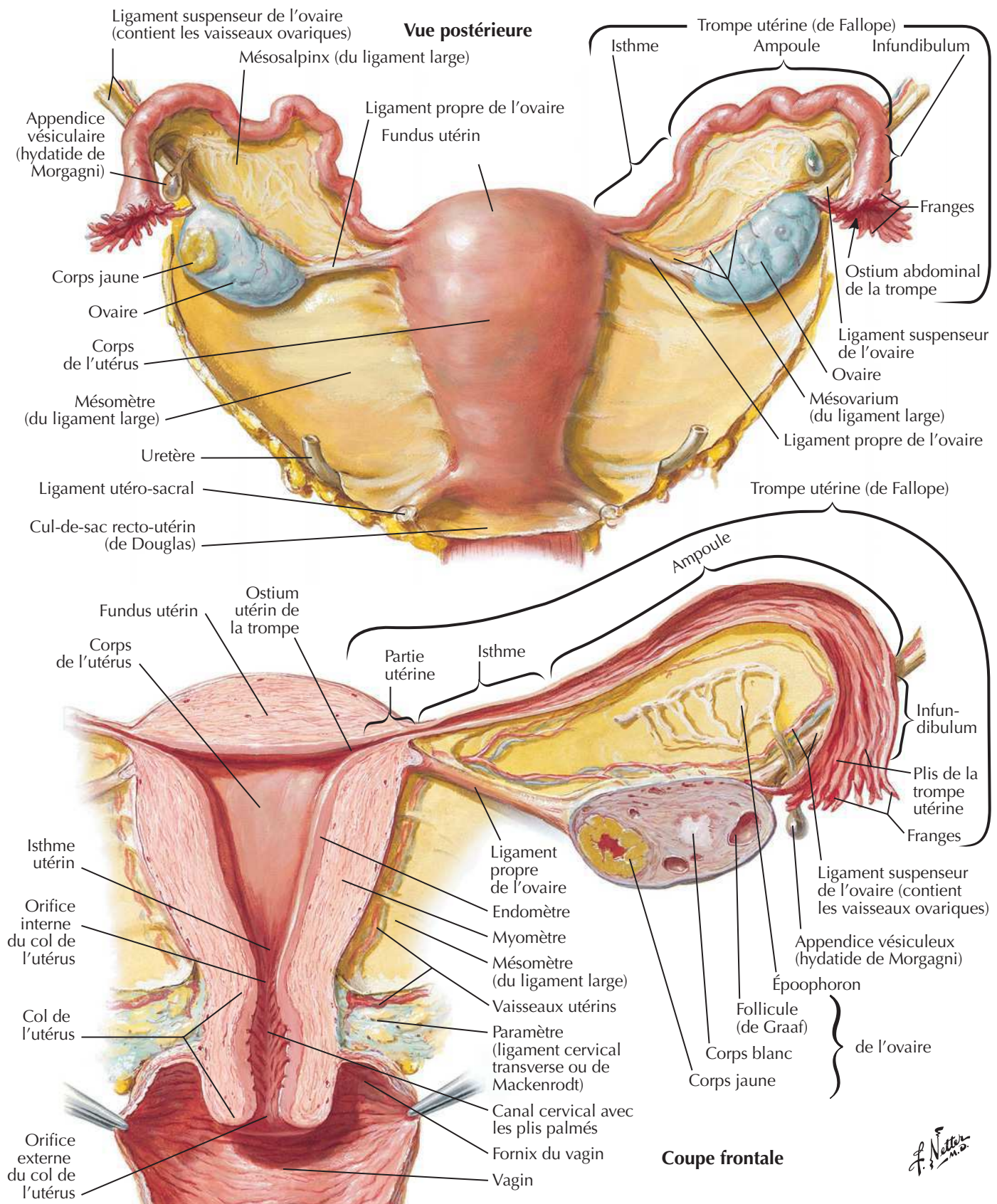
À l'âge adulte
(après la ménopause)

F. Netter M.D.

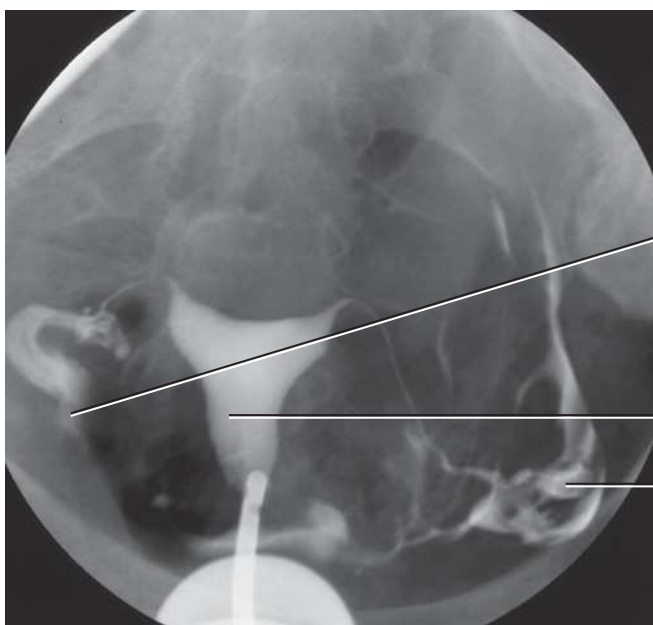
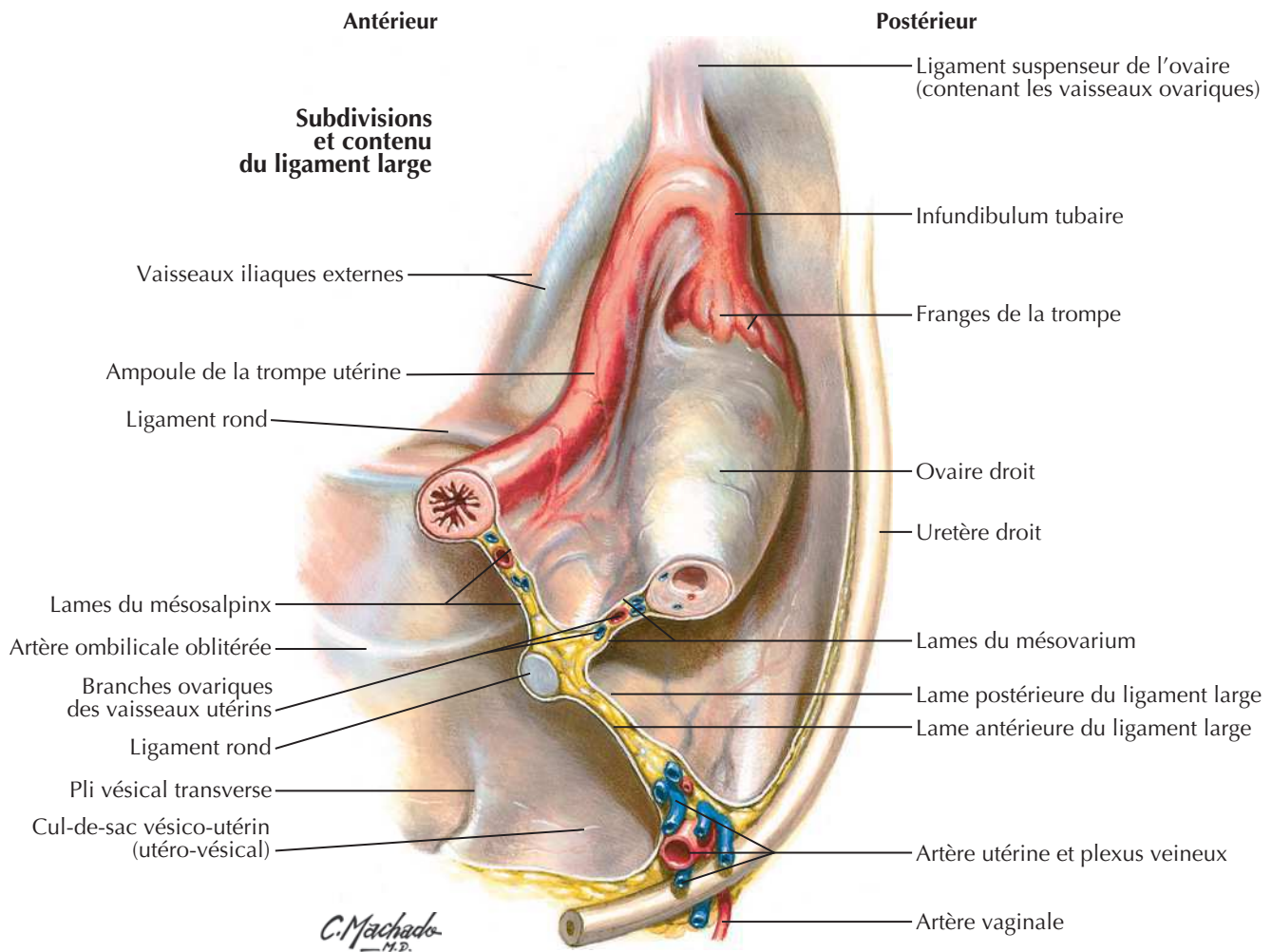
Utérus, vagin et structures de soutienVoir aussi **Planches 382, 384, 390**



Utérus et annexes



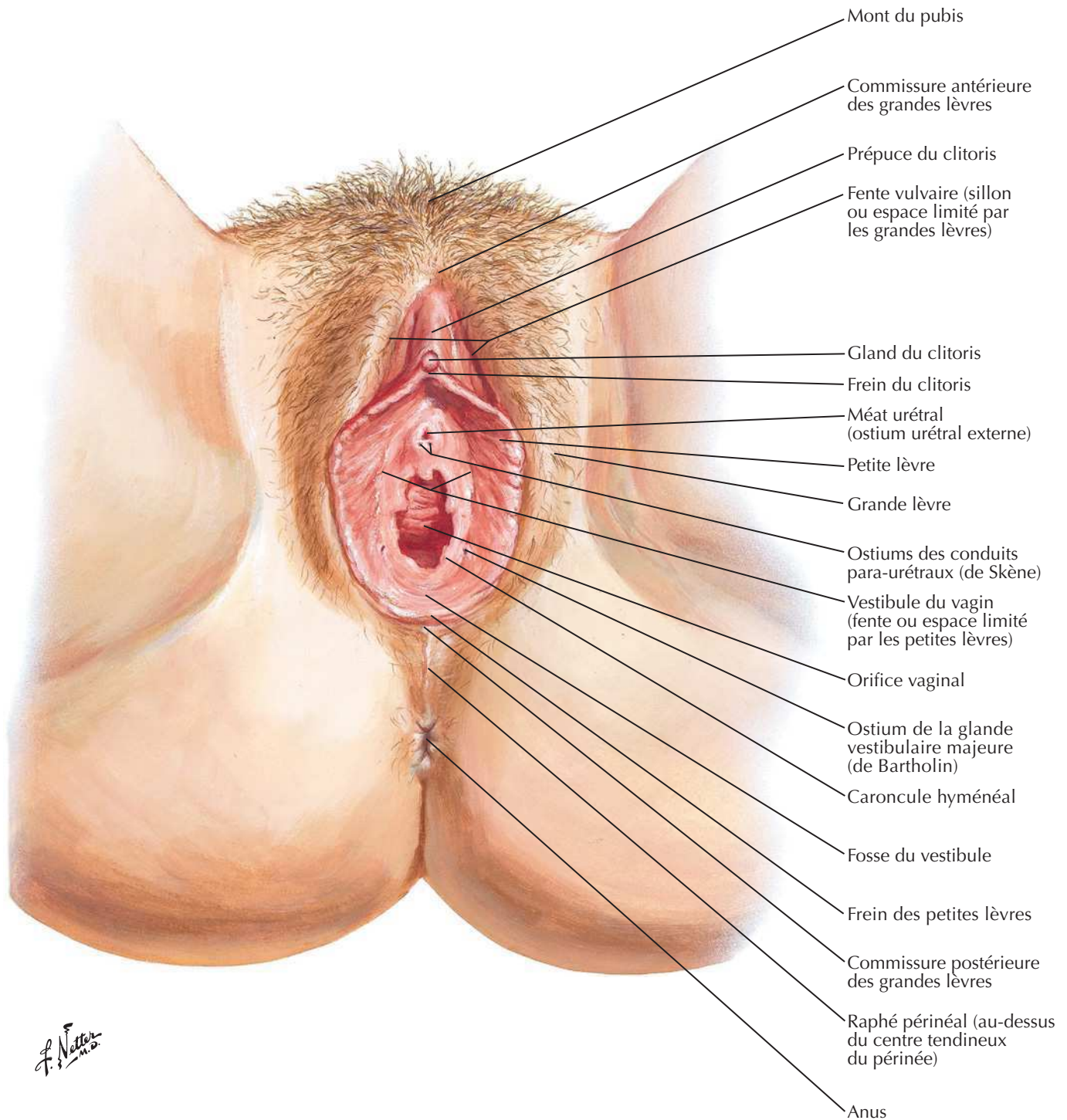
Ligaments pelviens



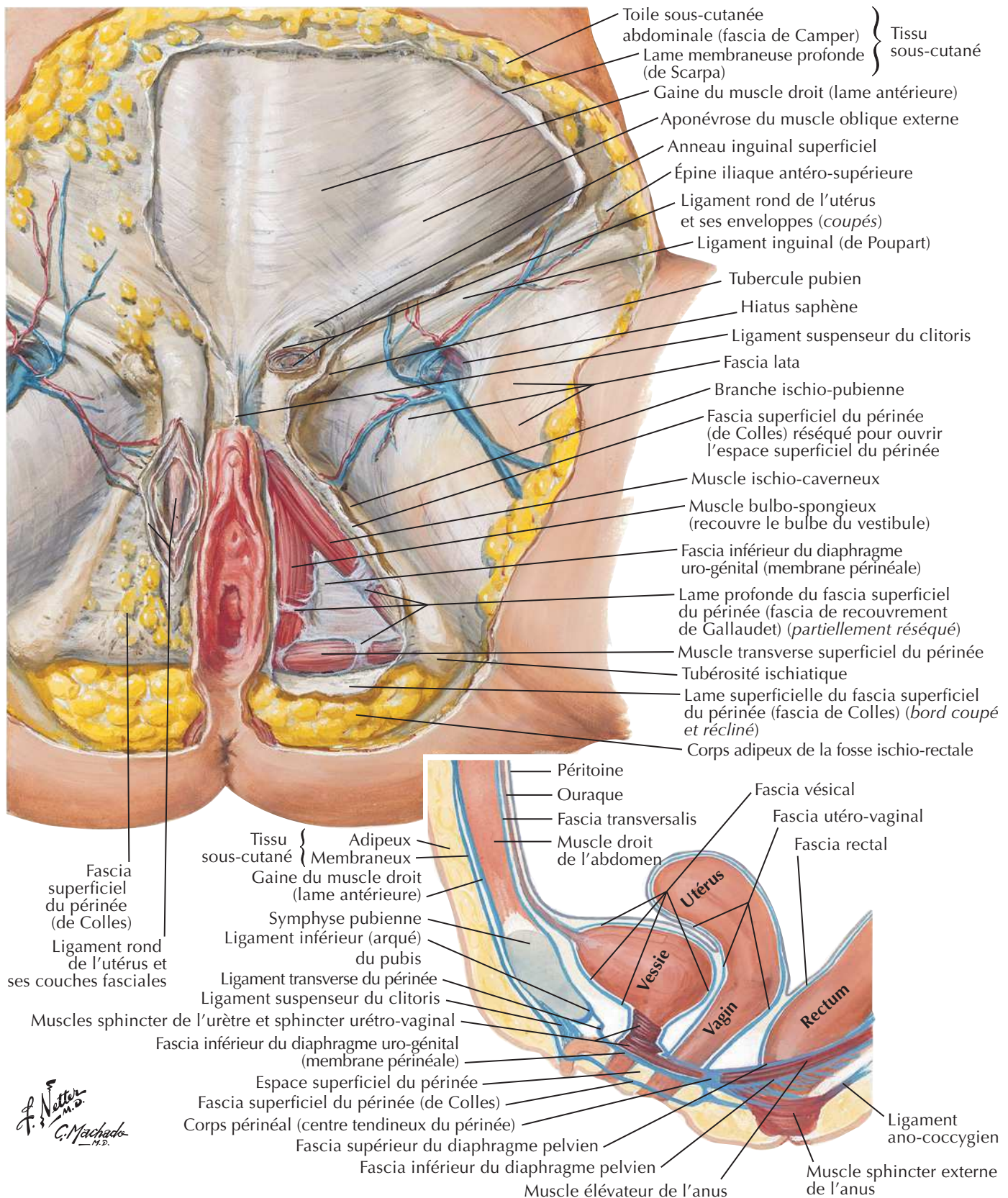
Trompe utérine pathologique

Hystérosalpingographie

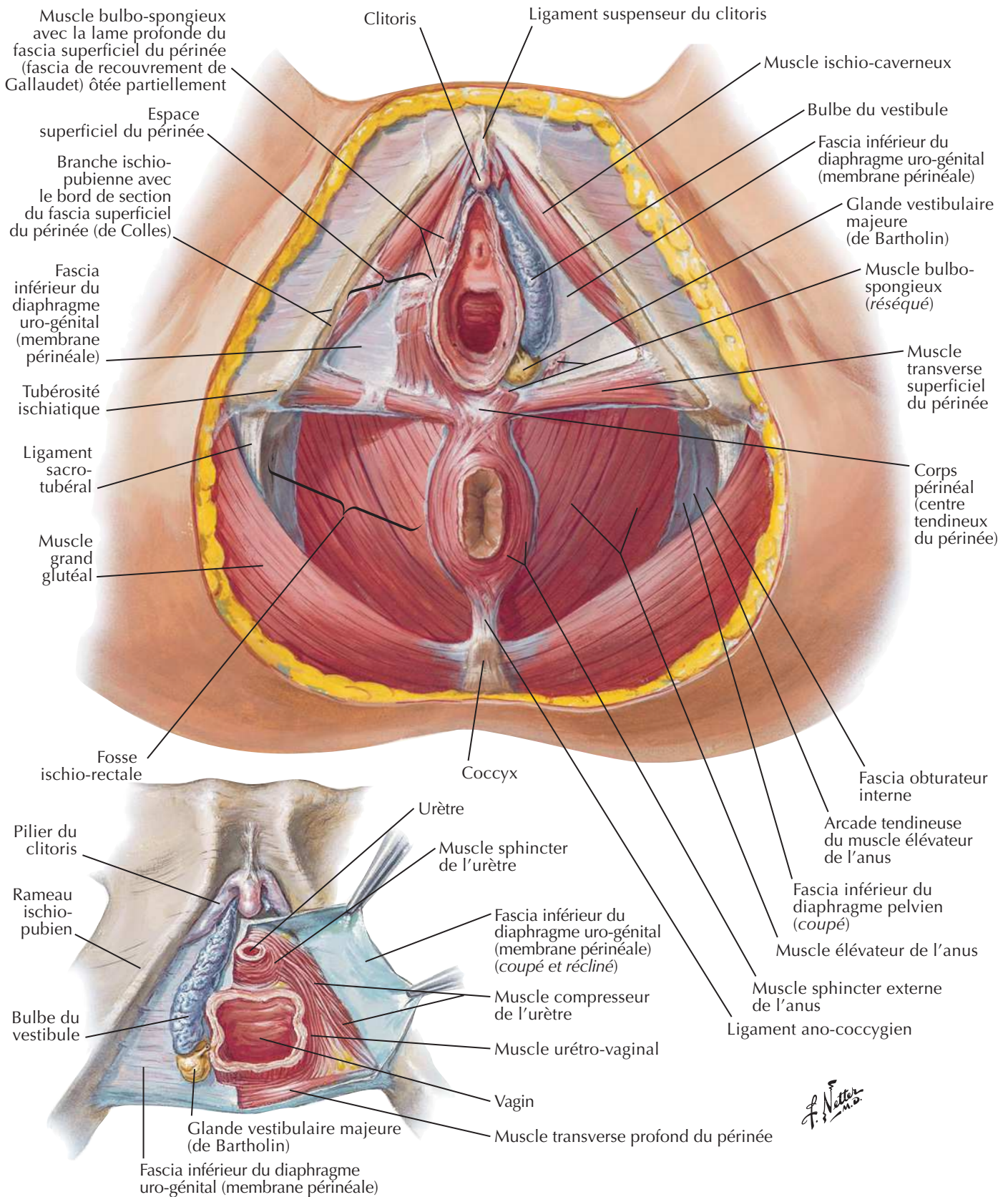
Produit de contraste dans la cavité abdominale

Périnée et organes génitaux externes féminins (vulve)Voir aussi **Planches 382, 385, 391**

Périnée féminine (dissection superficielle)



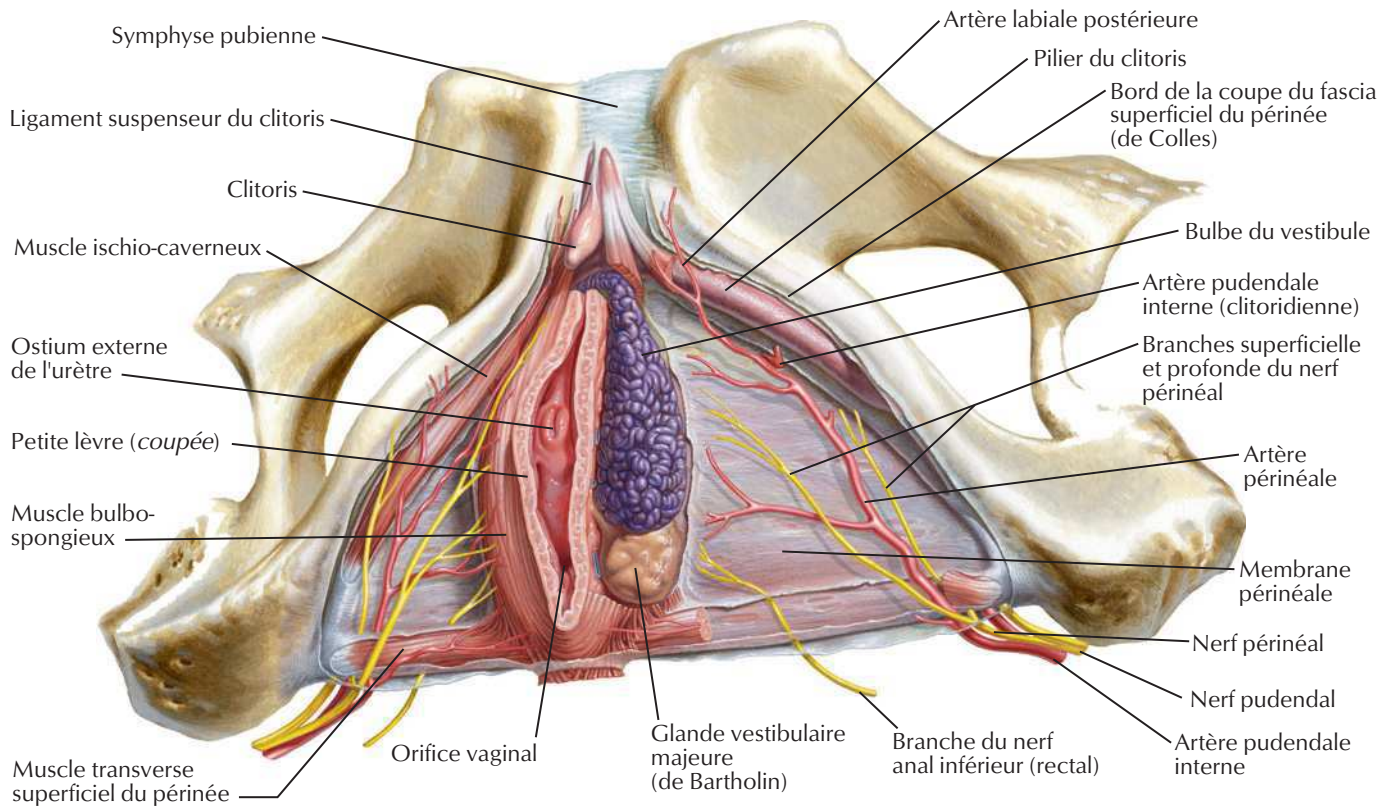
Périnée féminin et diaphragme uro-génital



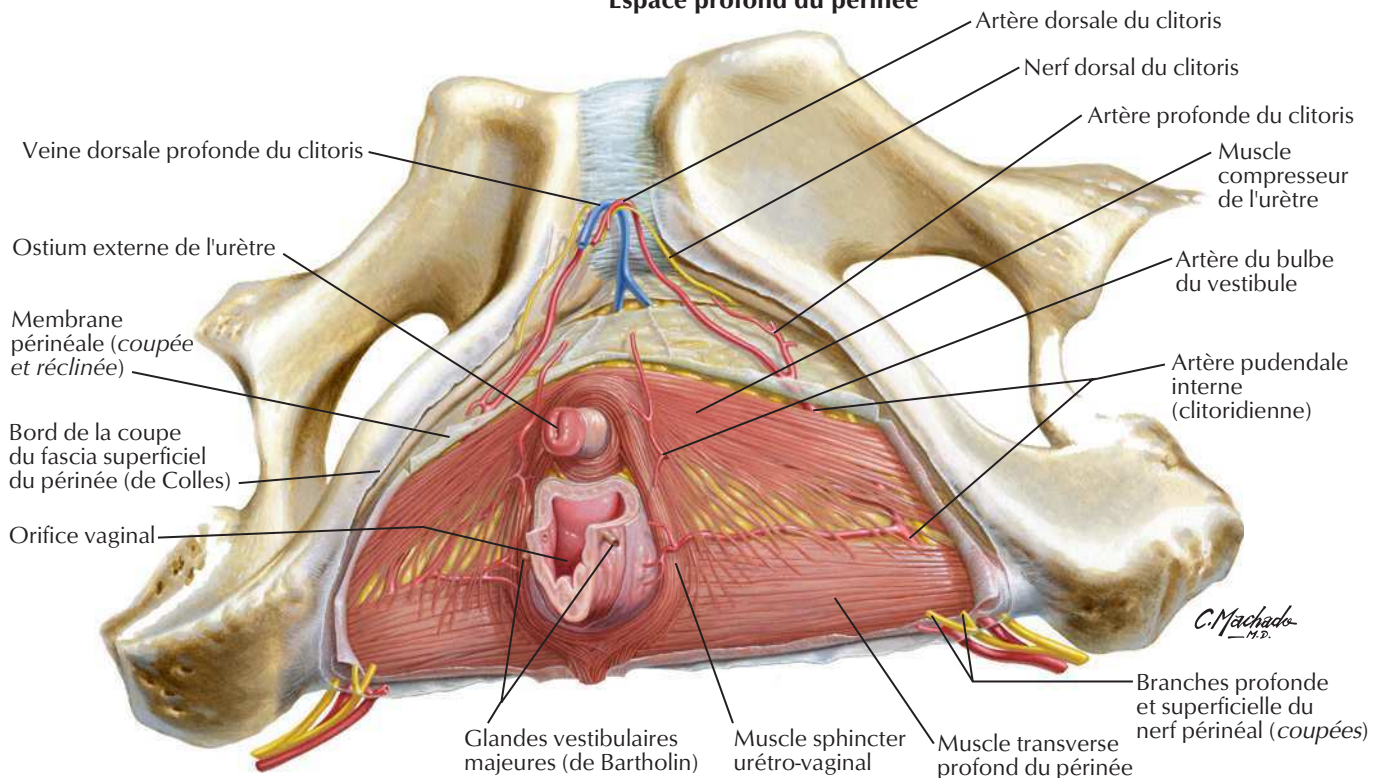
Espaces périnéaux chez la femme

Voir aussi Planches 382, 391

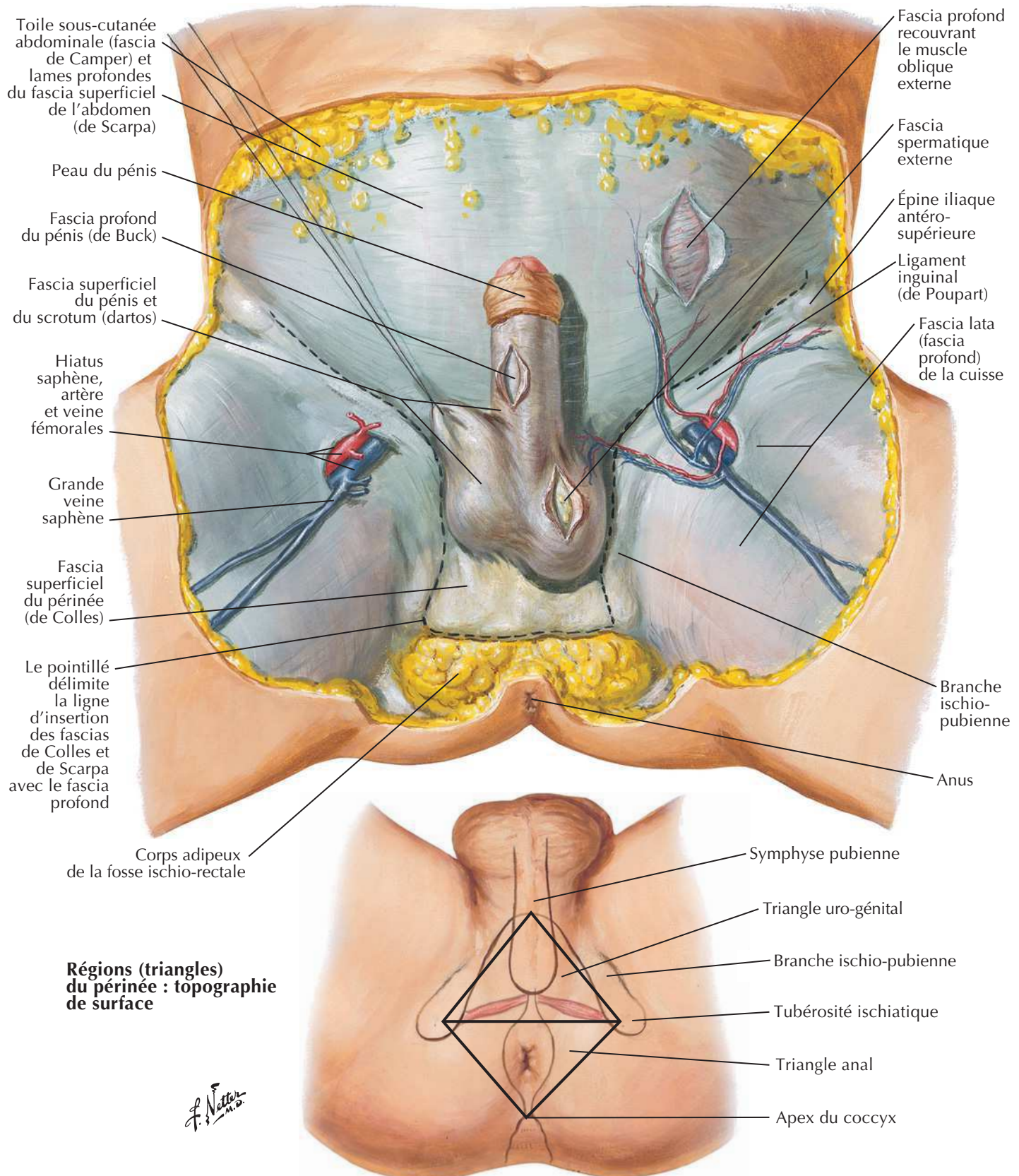
Espace superficiel du périnée



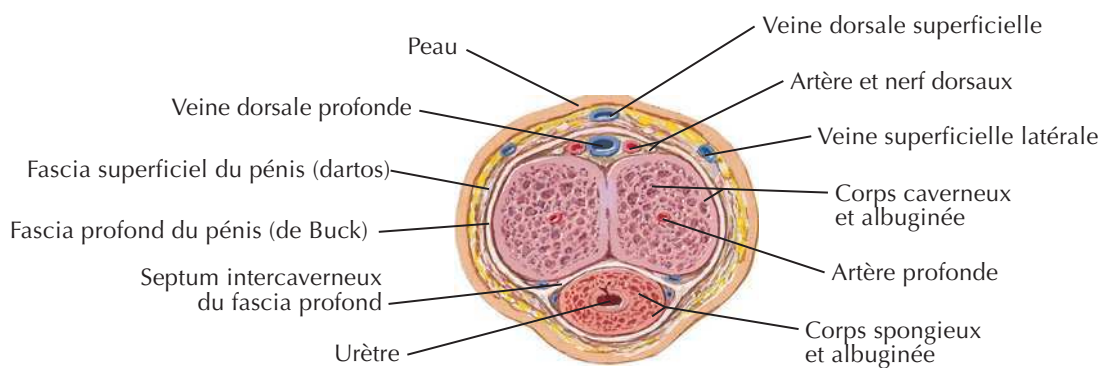
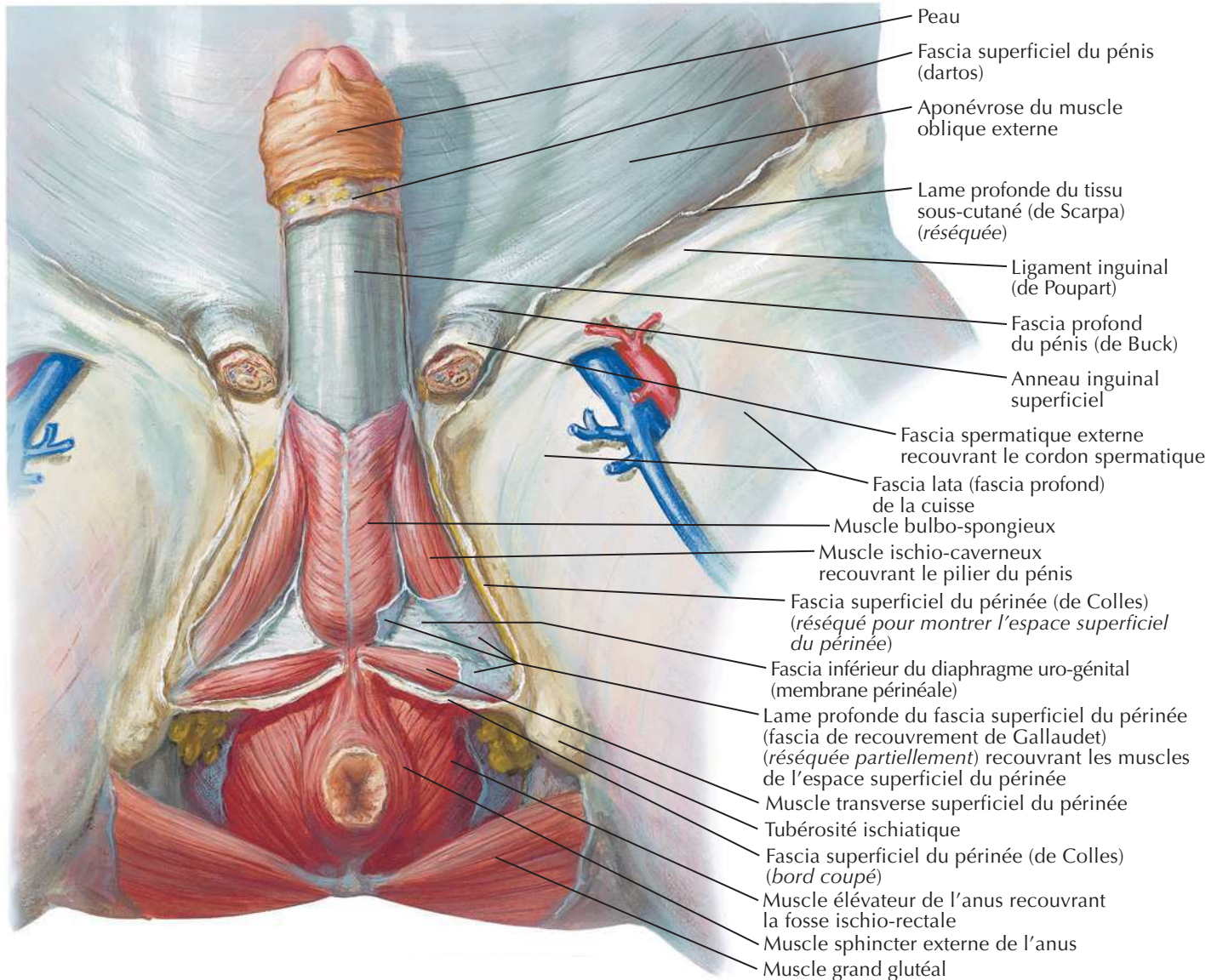
Espace profond du périnée



Périnée et organes génitaux externes chez l'homme (dissection superficielle)

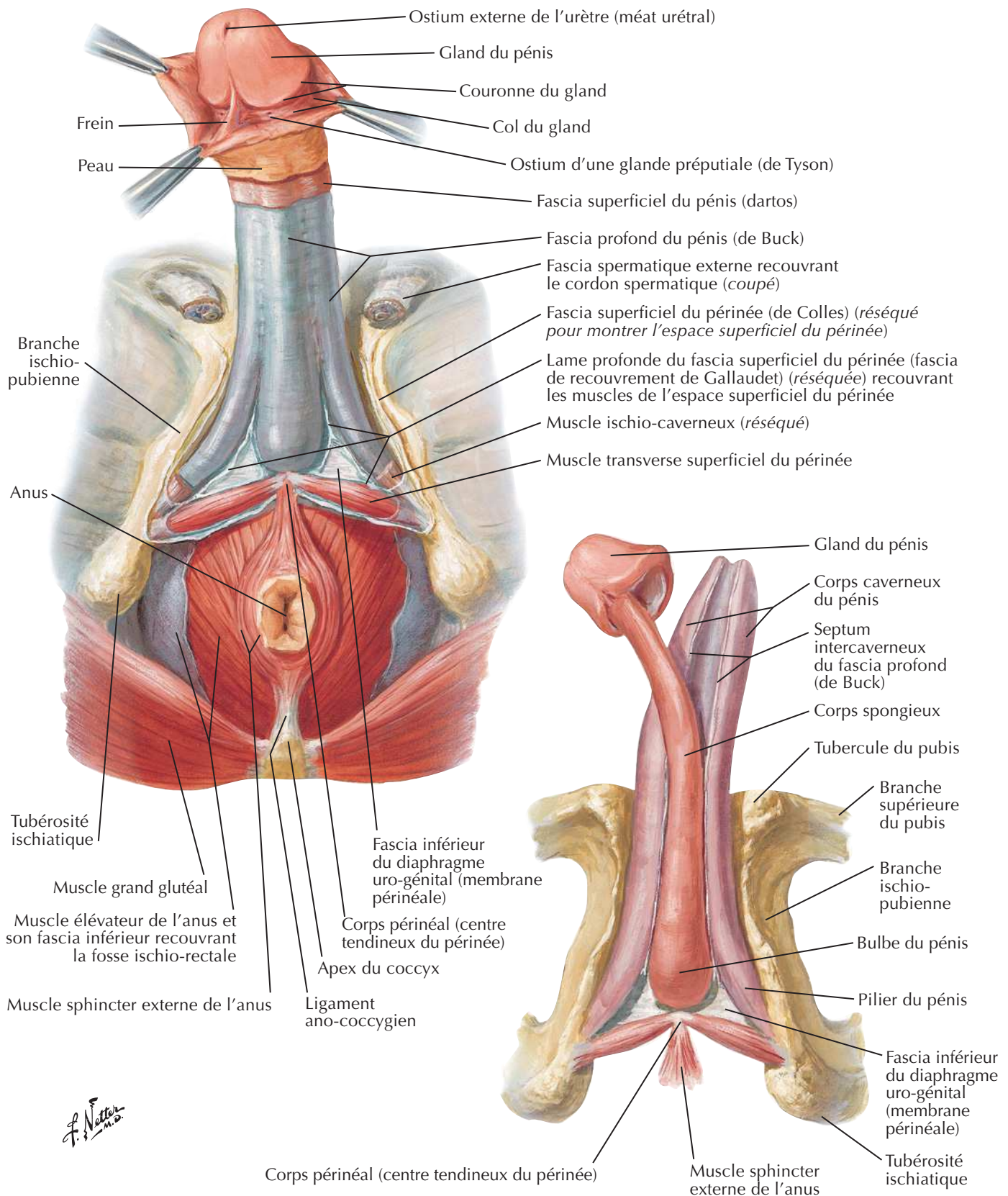


Périnée et organes génitaux externes chez l'homme (dissection profonde)

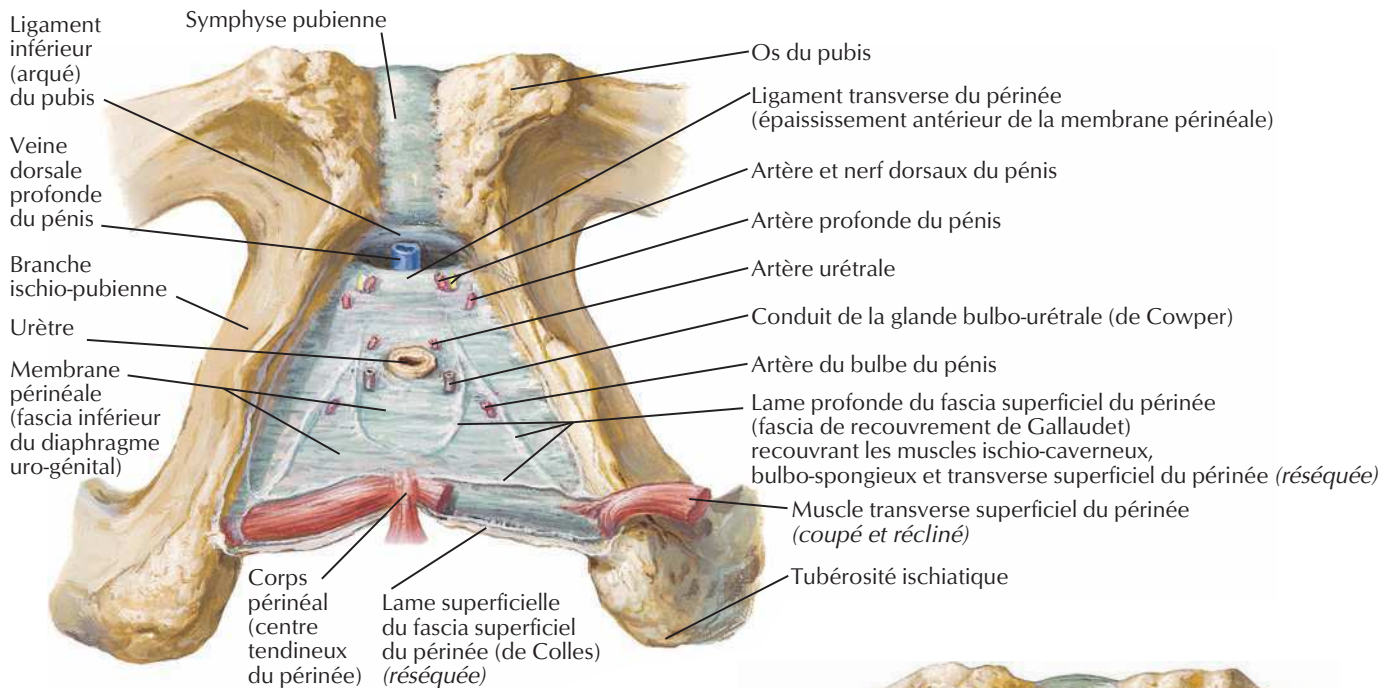
Voir aussi **Planches 378, 380, 383**

Coupe transversale du corps du pénis

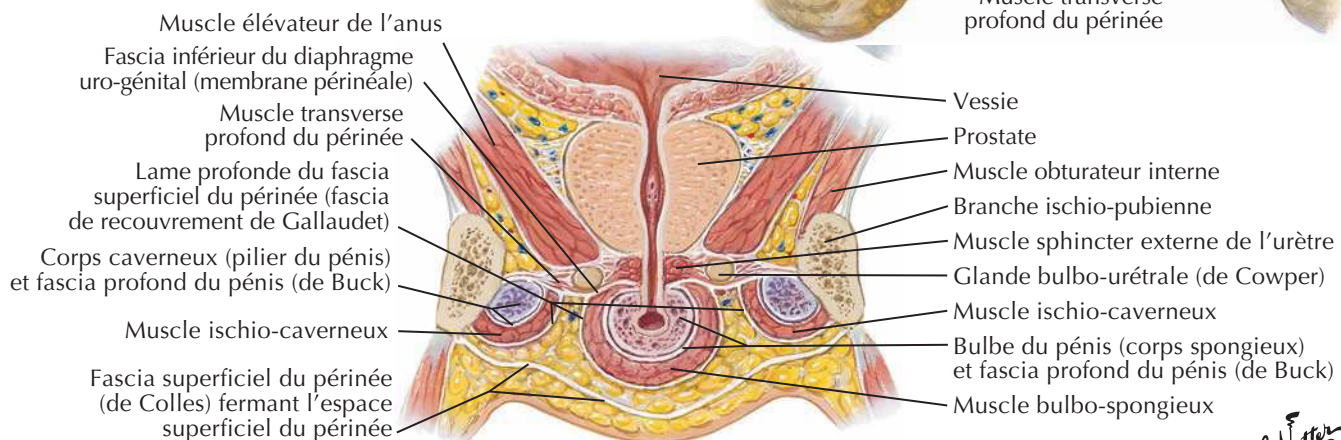
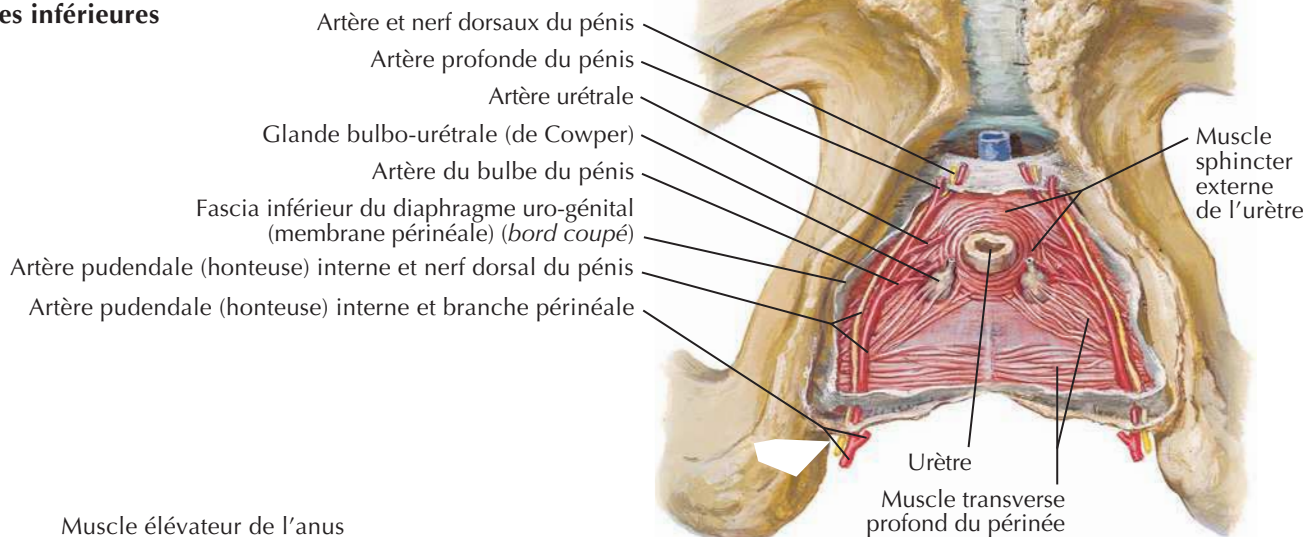
Pénis



Espaces périnéaux chez l'homme



Vues inférieures

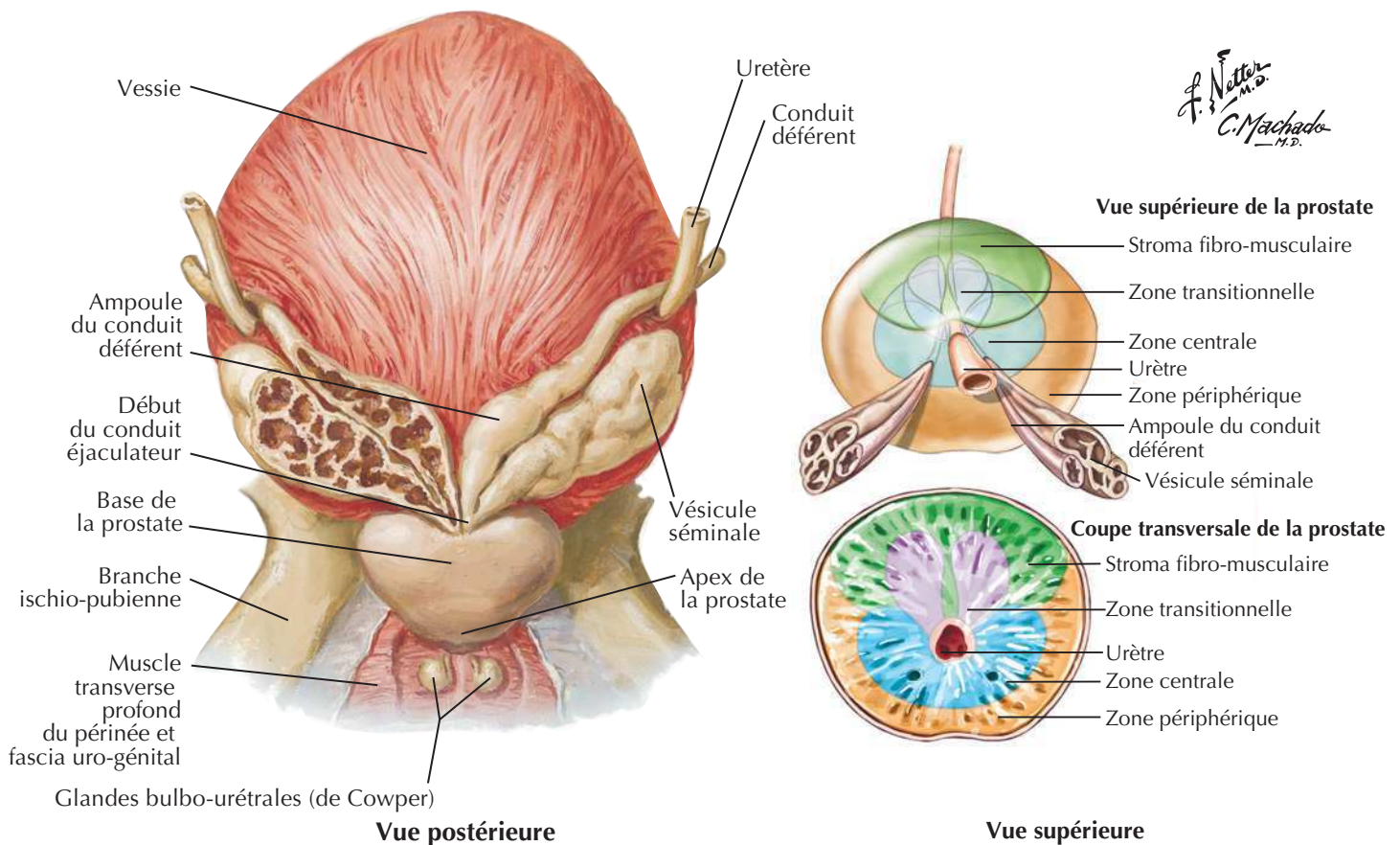
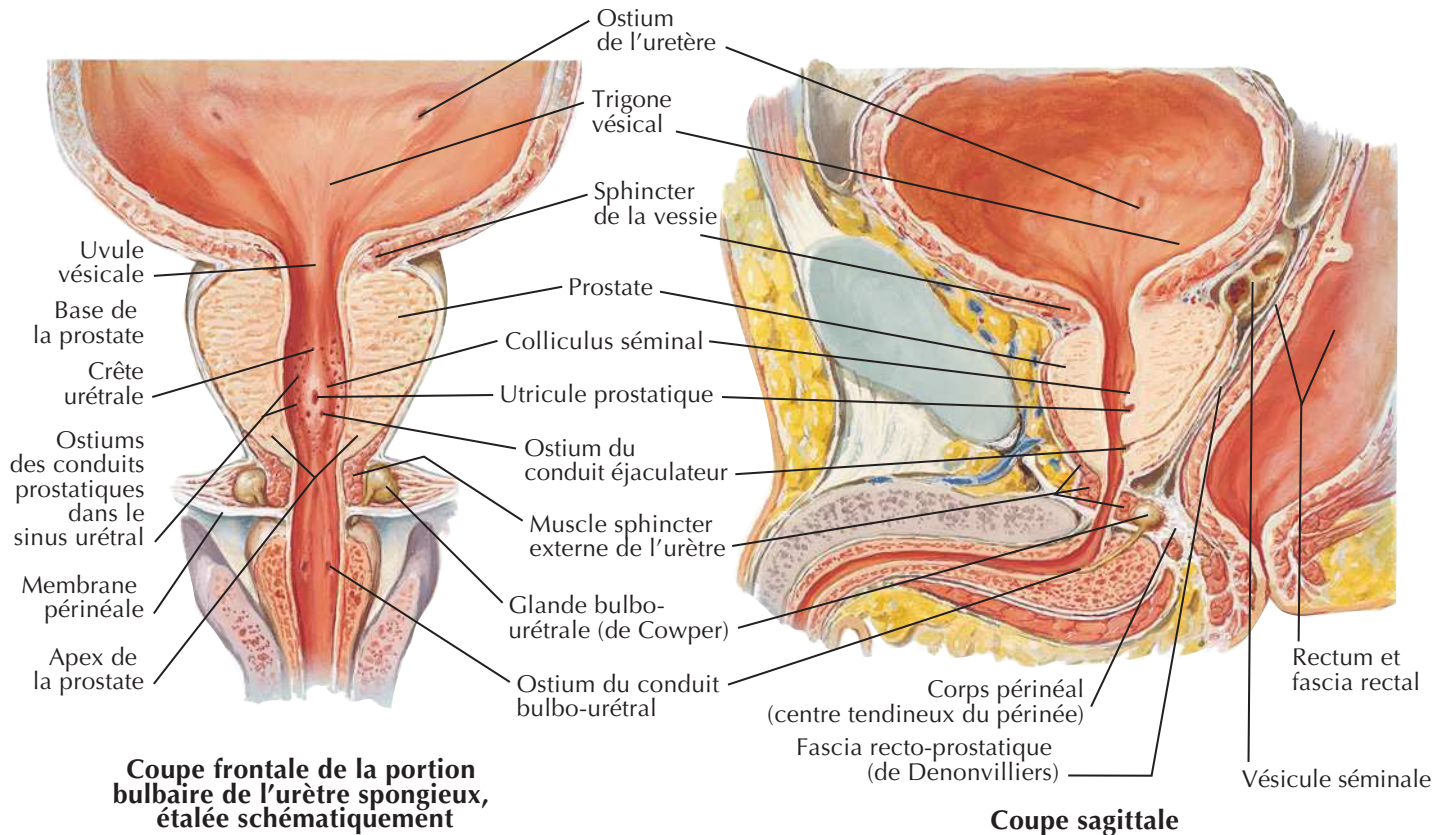


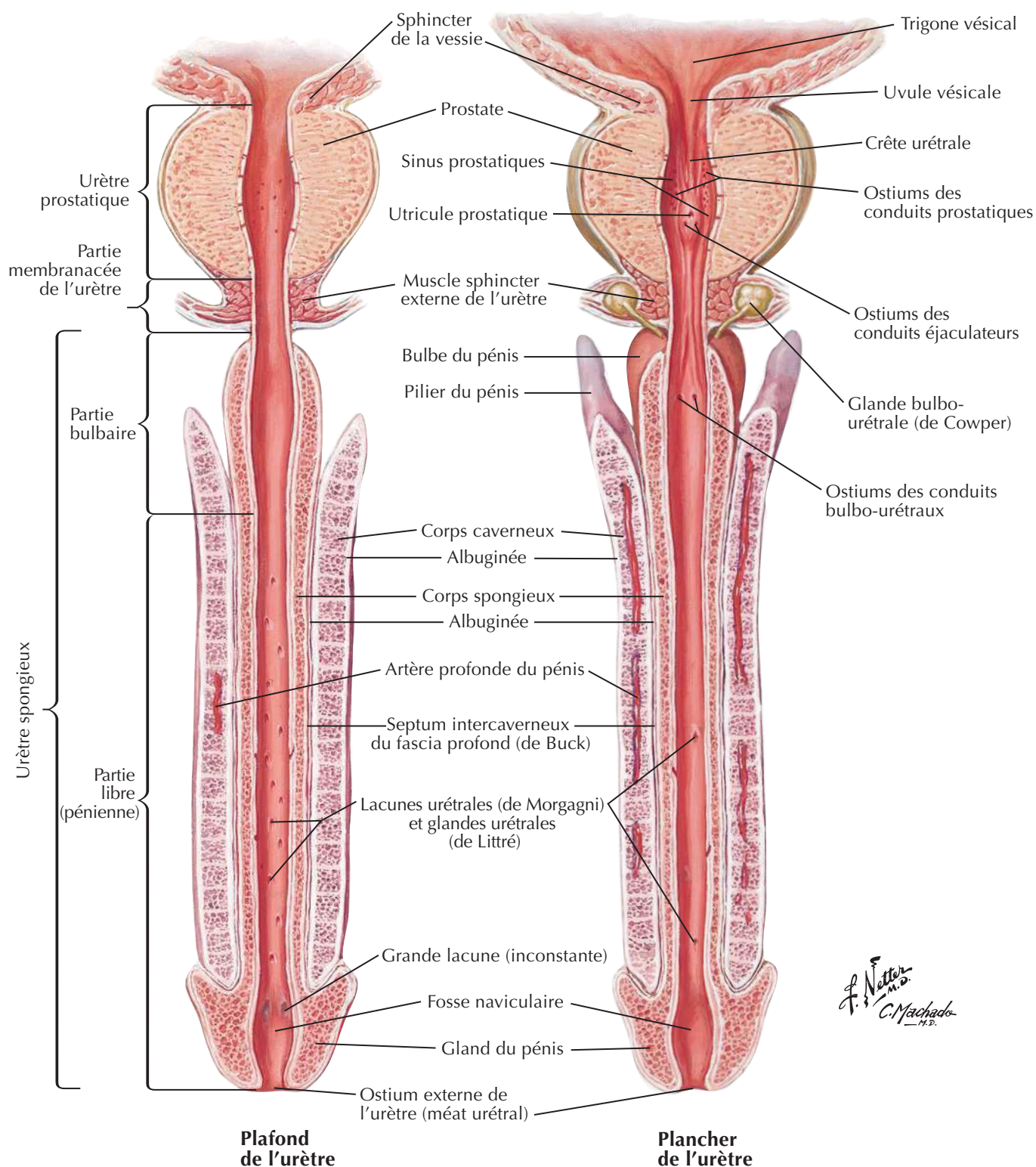
Coupe frontale du périnée et de l'urètre : schéma (vue antérieure)

F. Netter M.D.
C. Machado M.D.

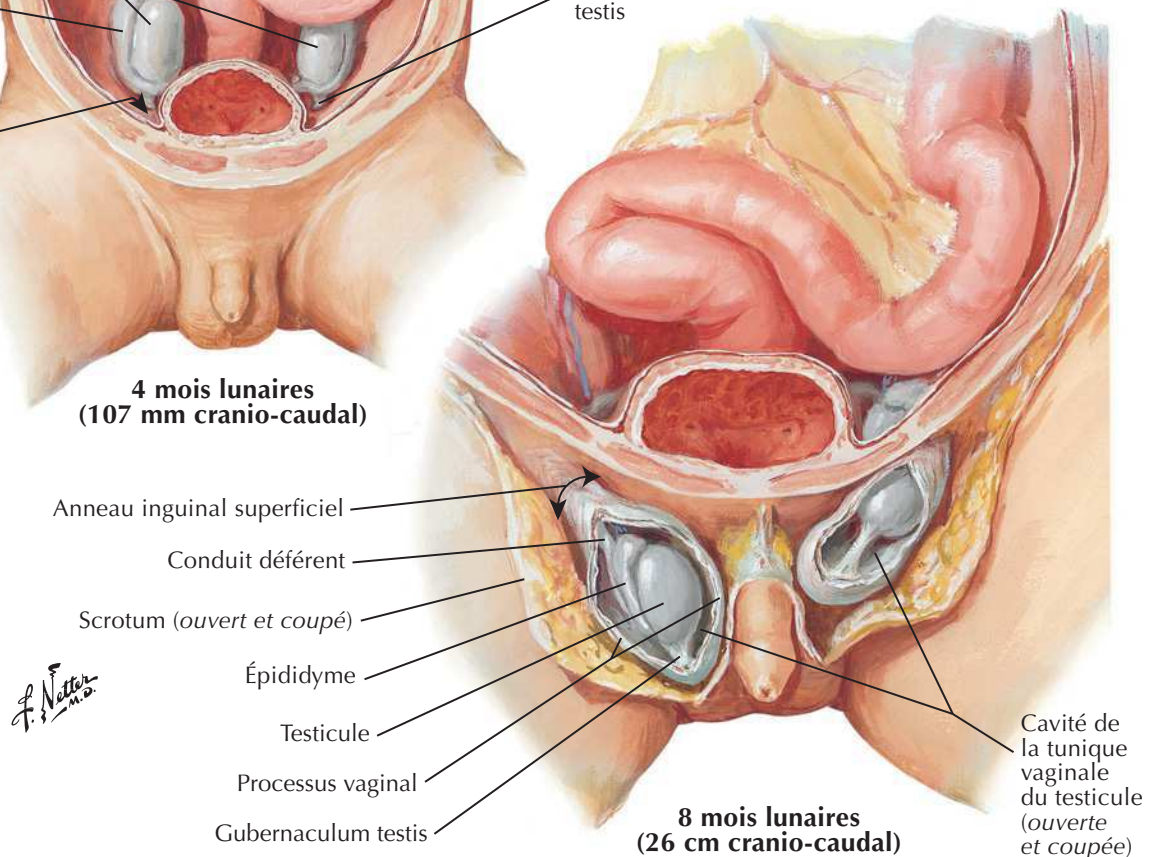
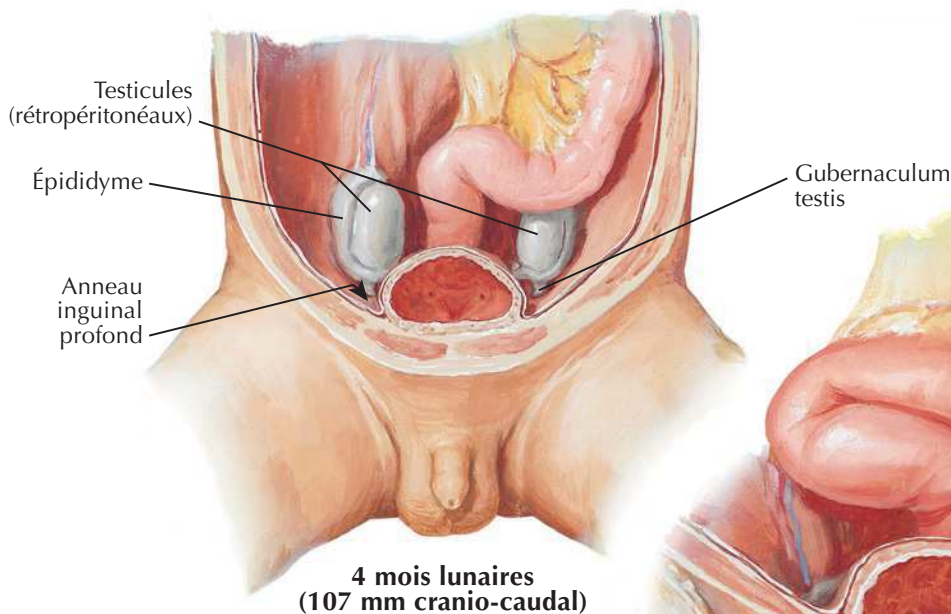
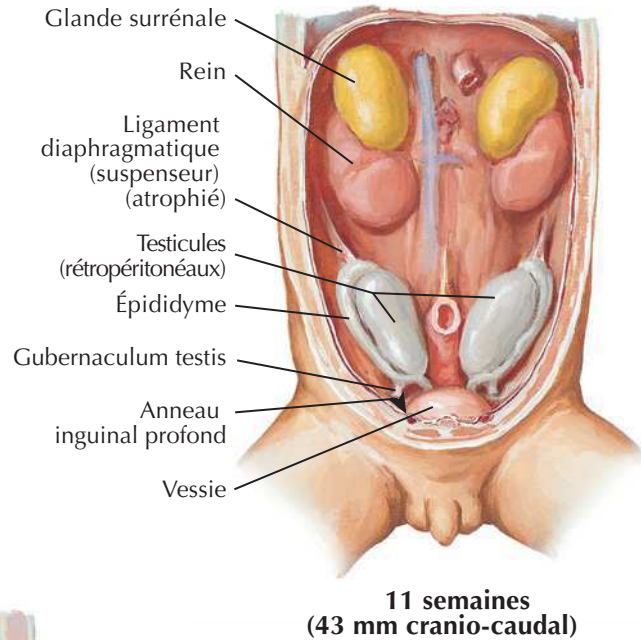
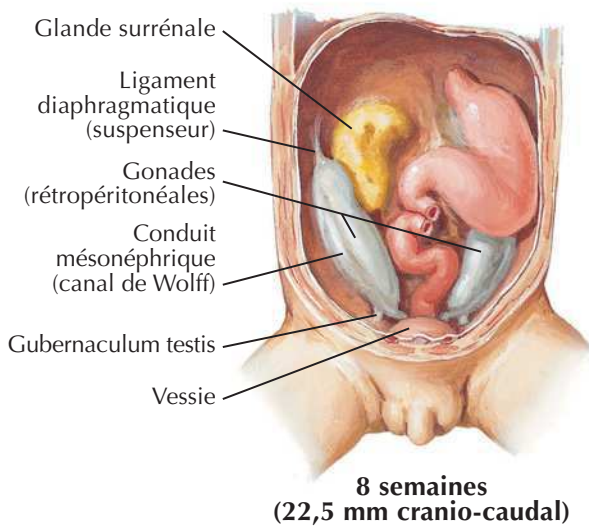
Prostate et vésicules séminales

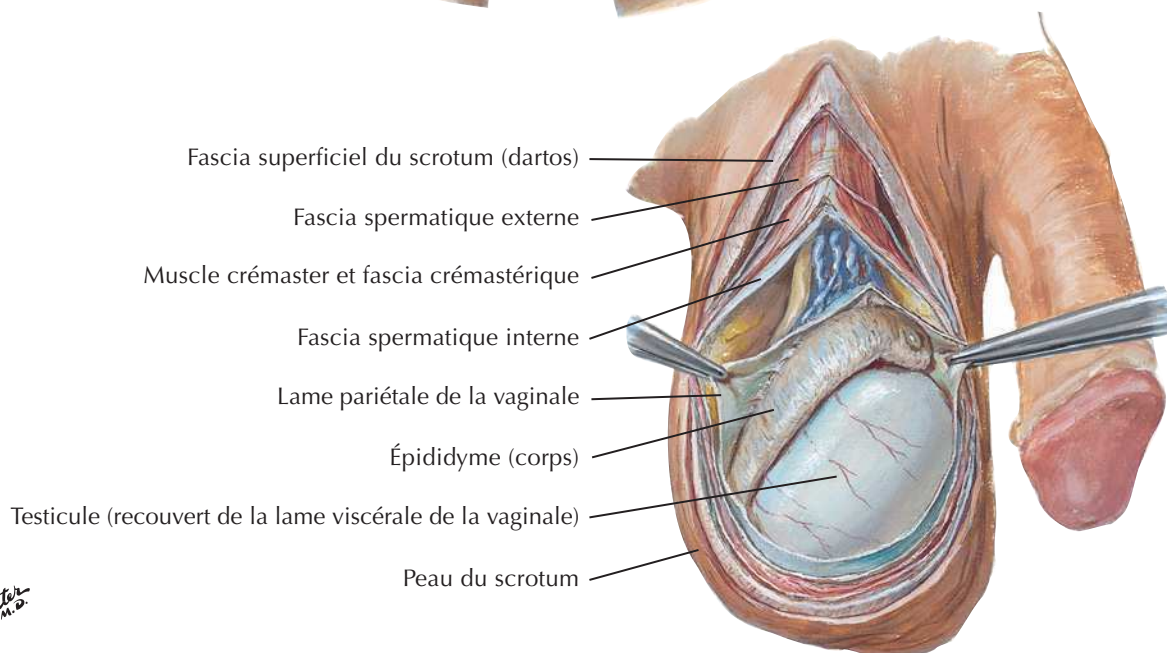
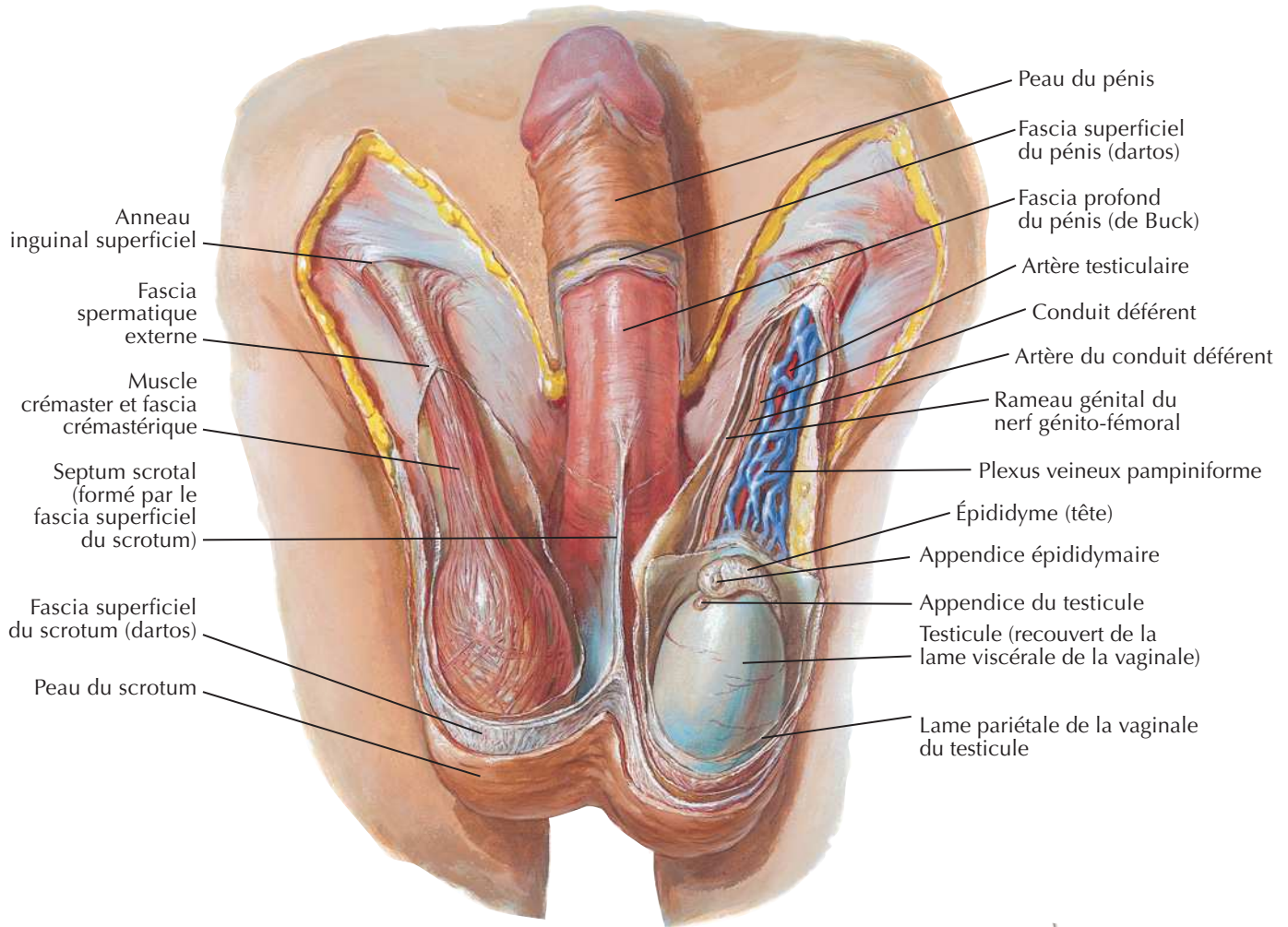
Voir aussi Planches 344, 348, 381





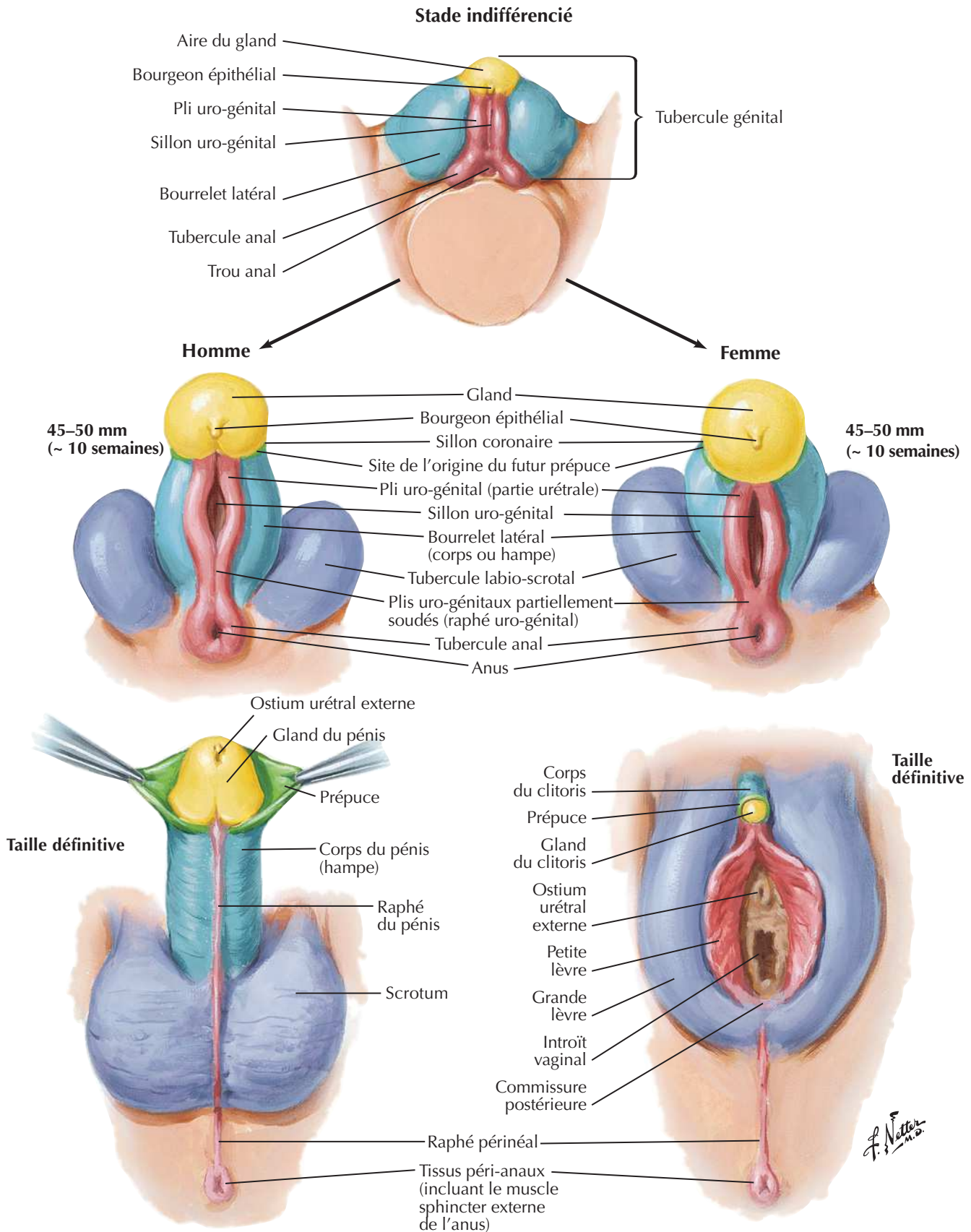
Descente des testicules



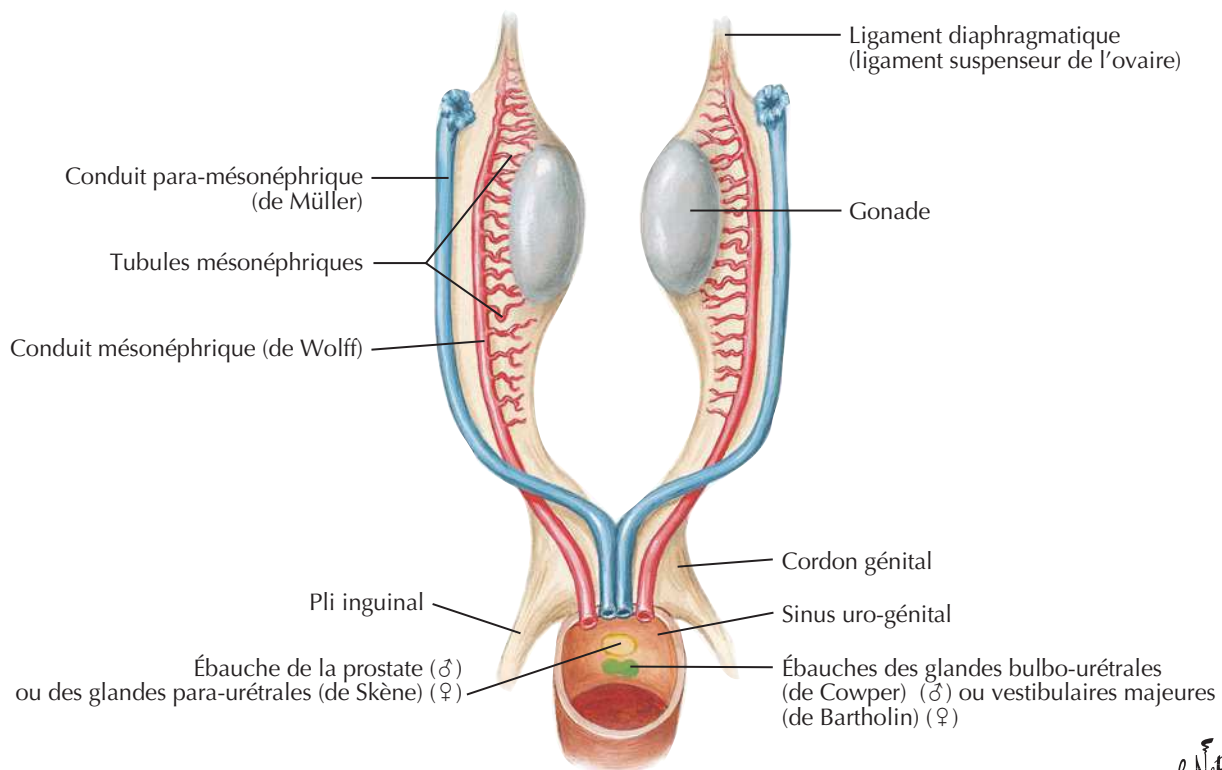
Scrotum et son contenuVoir aussi **Planches 321, 344**

F. Netter M.D.

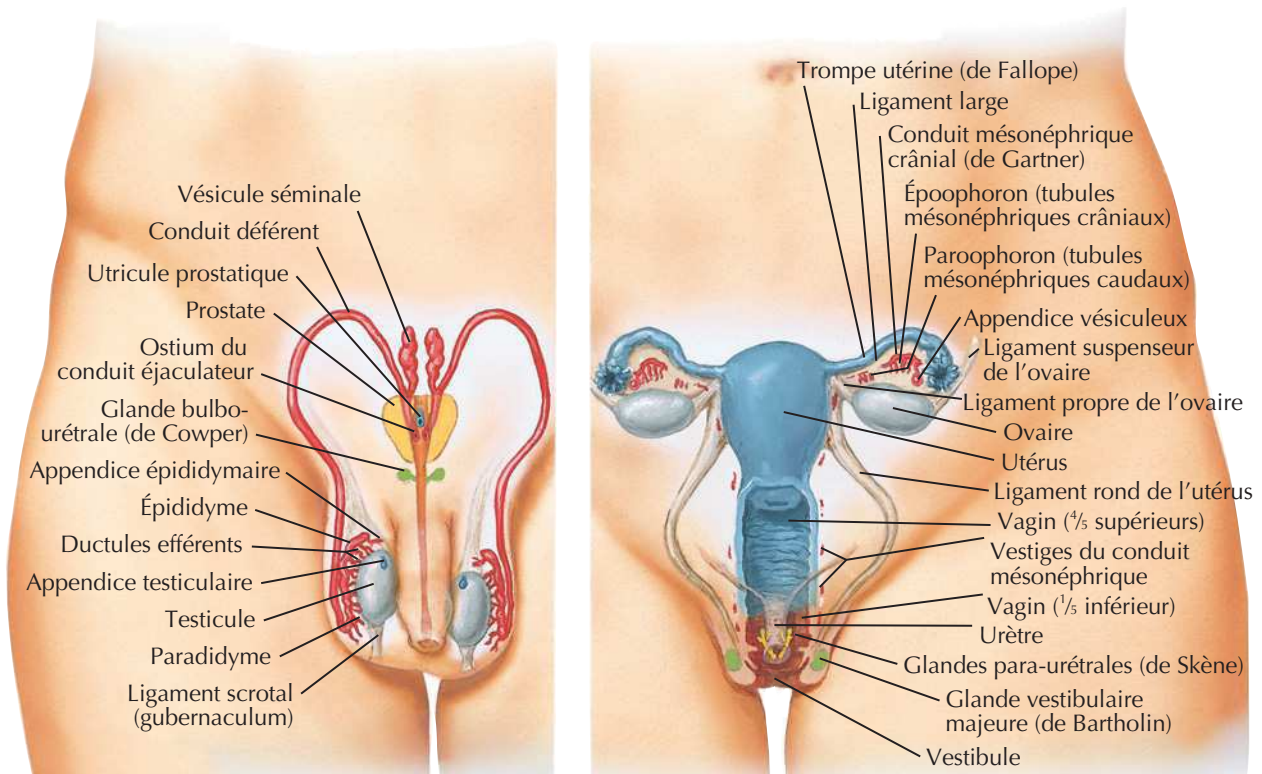
Homologies des organes génitaux externes

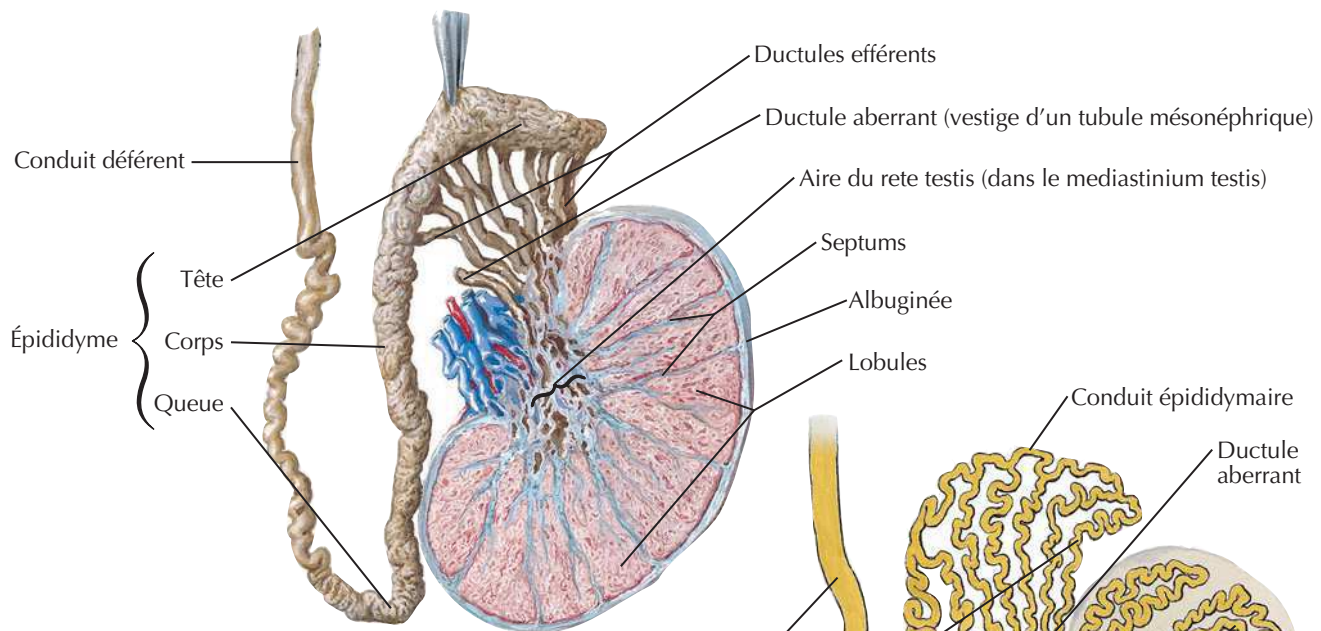
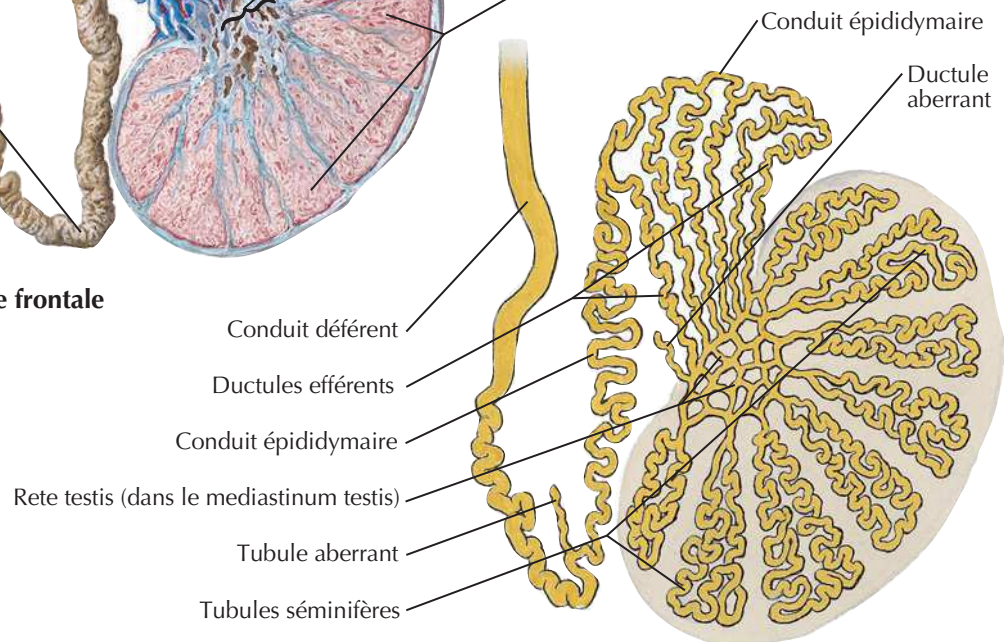
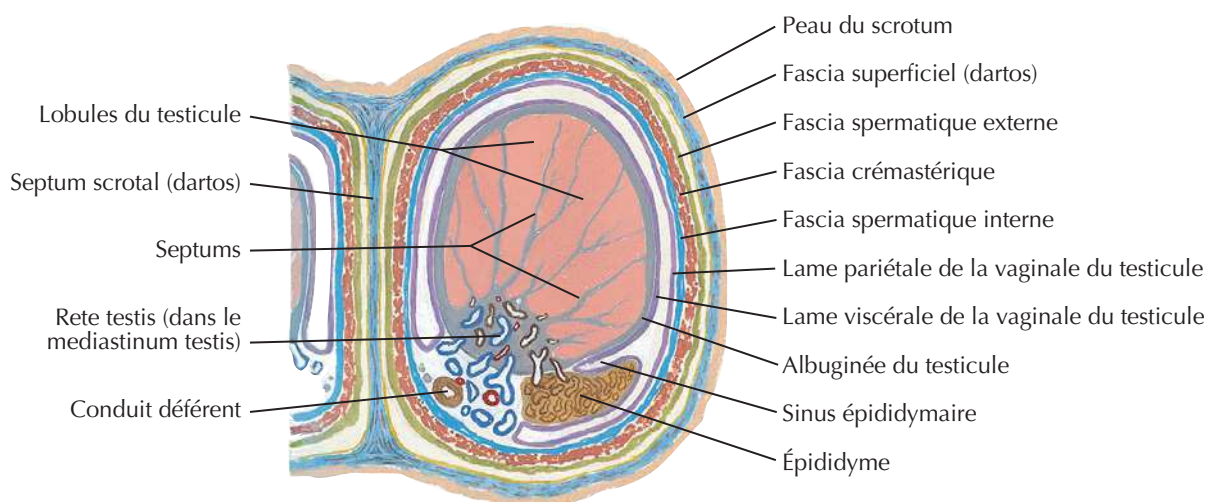
Voir aussi **Planche 354**

Homologies des organes génitaux internes

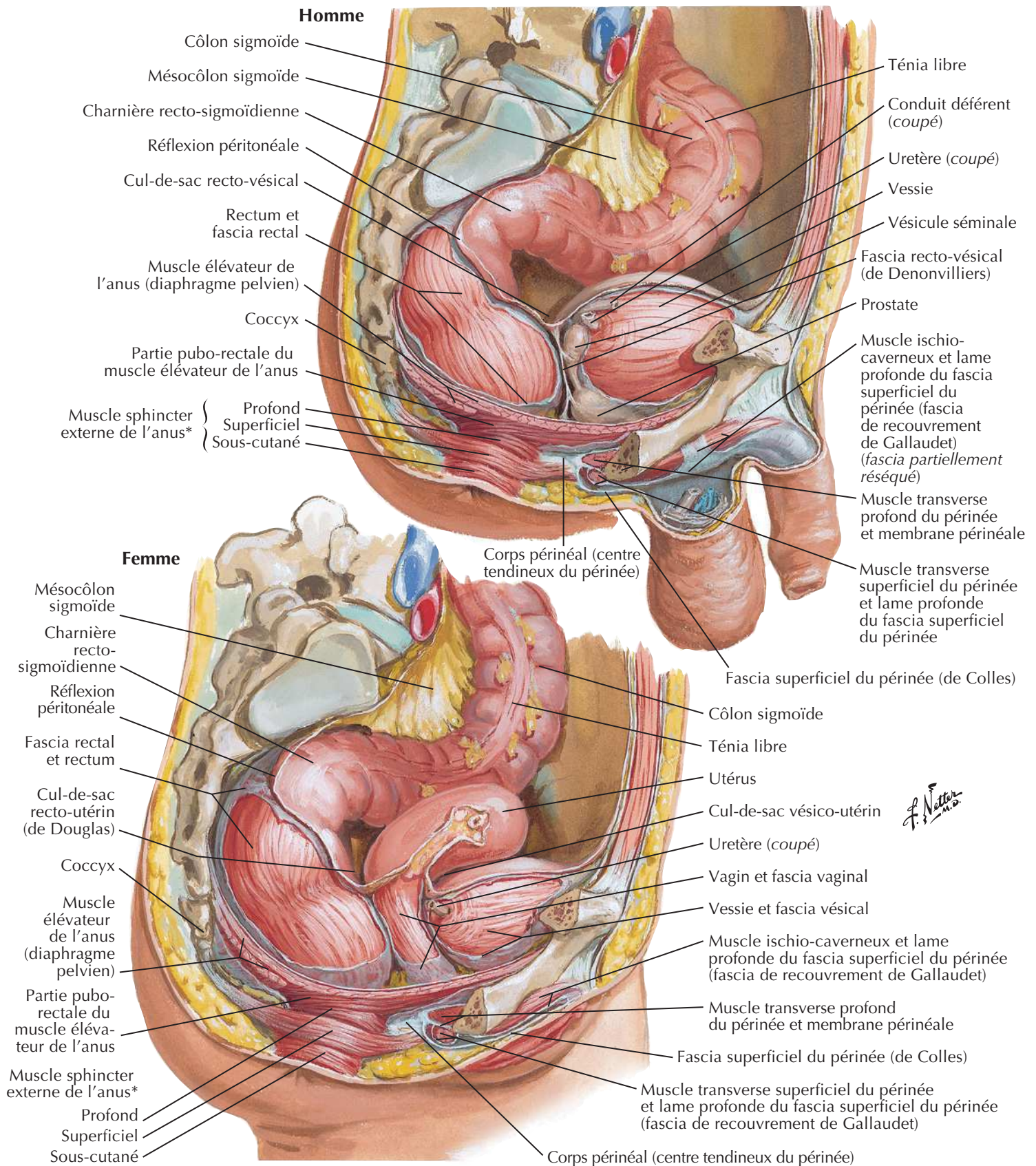


Stade indifférencié
Homme ← → Femme

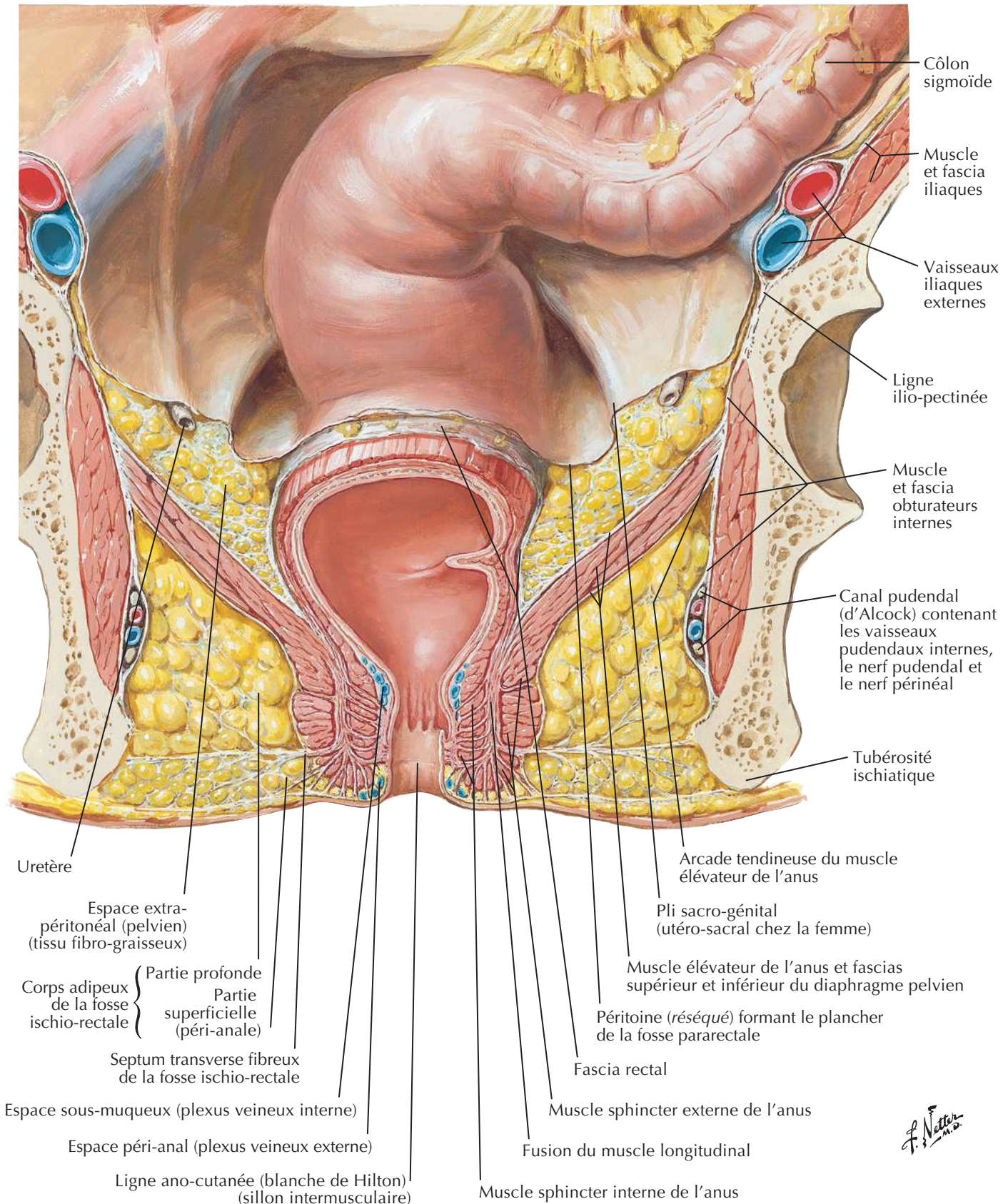


Testicule, épididyme et conduit déférent**Coupe frontale****Schéma****Coupe transversale du scrotum et du testicule**

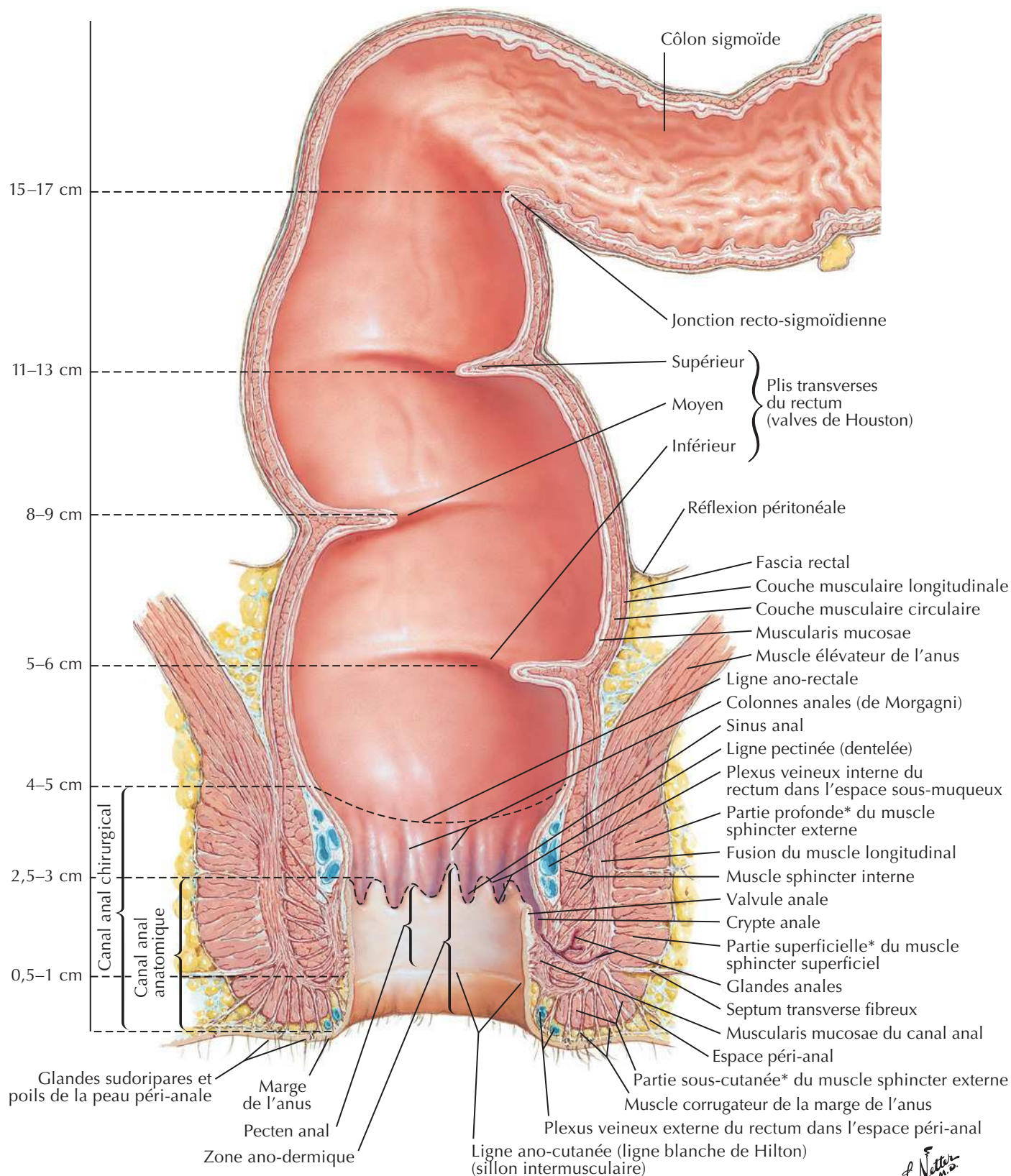
F. Natter

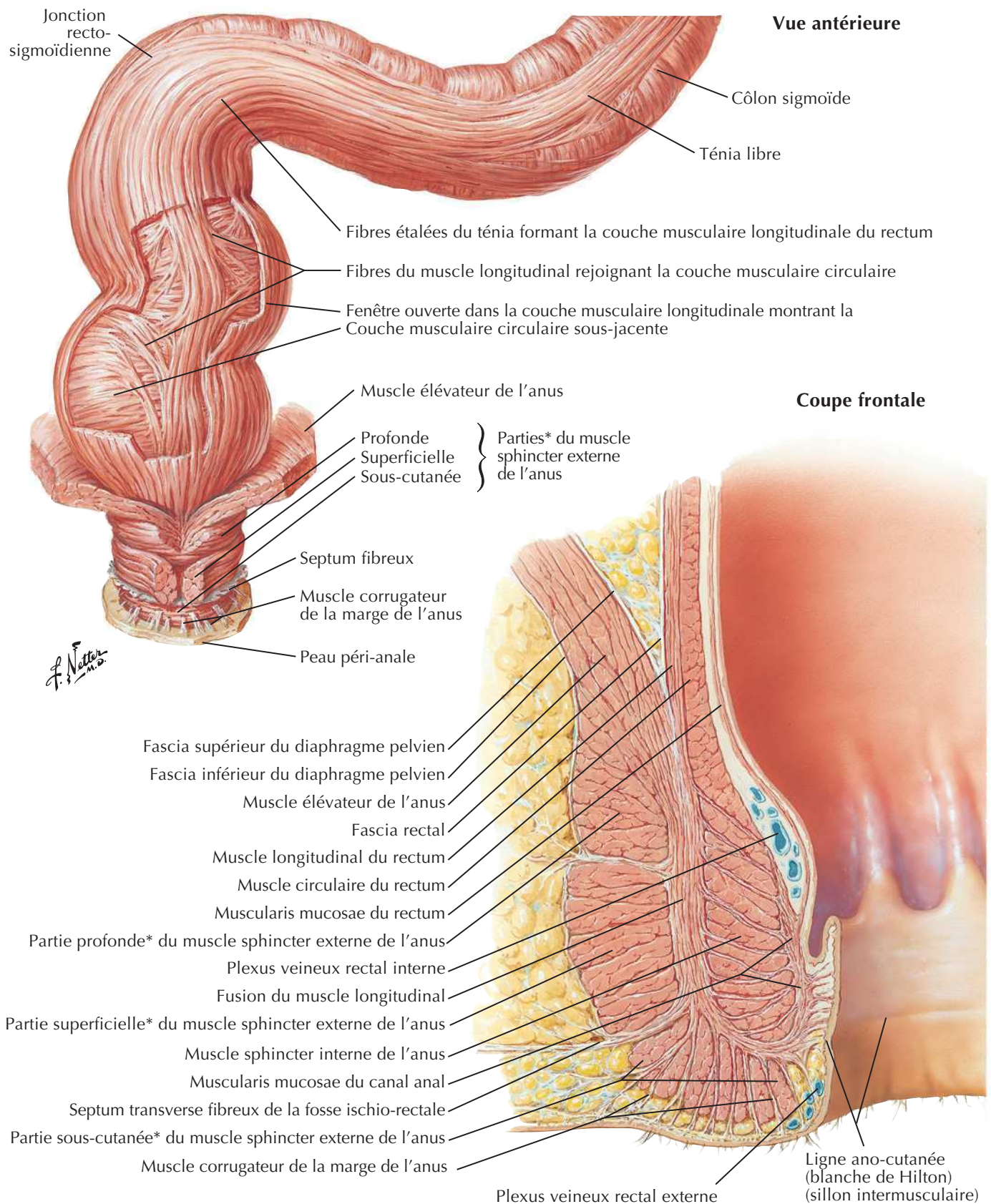
Rectum *in situ* : homme et femme

*Parties variables et souvent indistinctes

Fosse ischio-rectaleVoir aussi **Planches 296, 388**

Rectum et canal anal



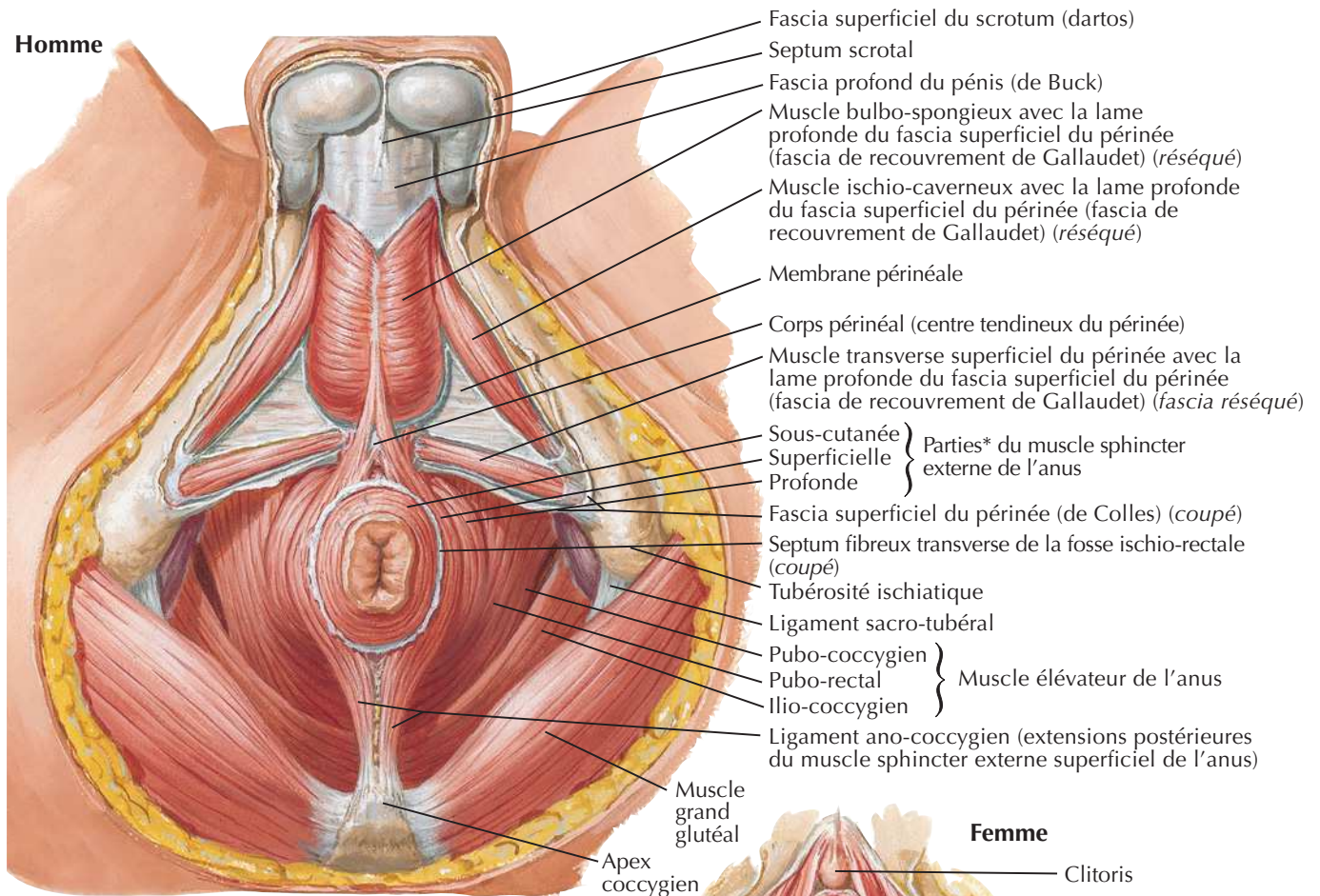
Muscleuse ano-rectale

*Parties variables et souvent indistinctes

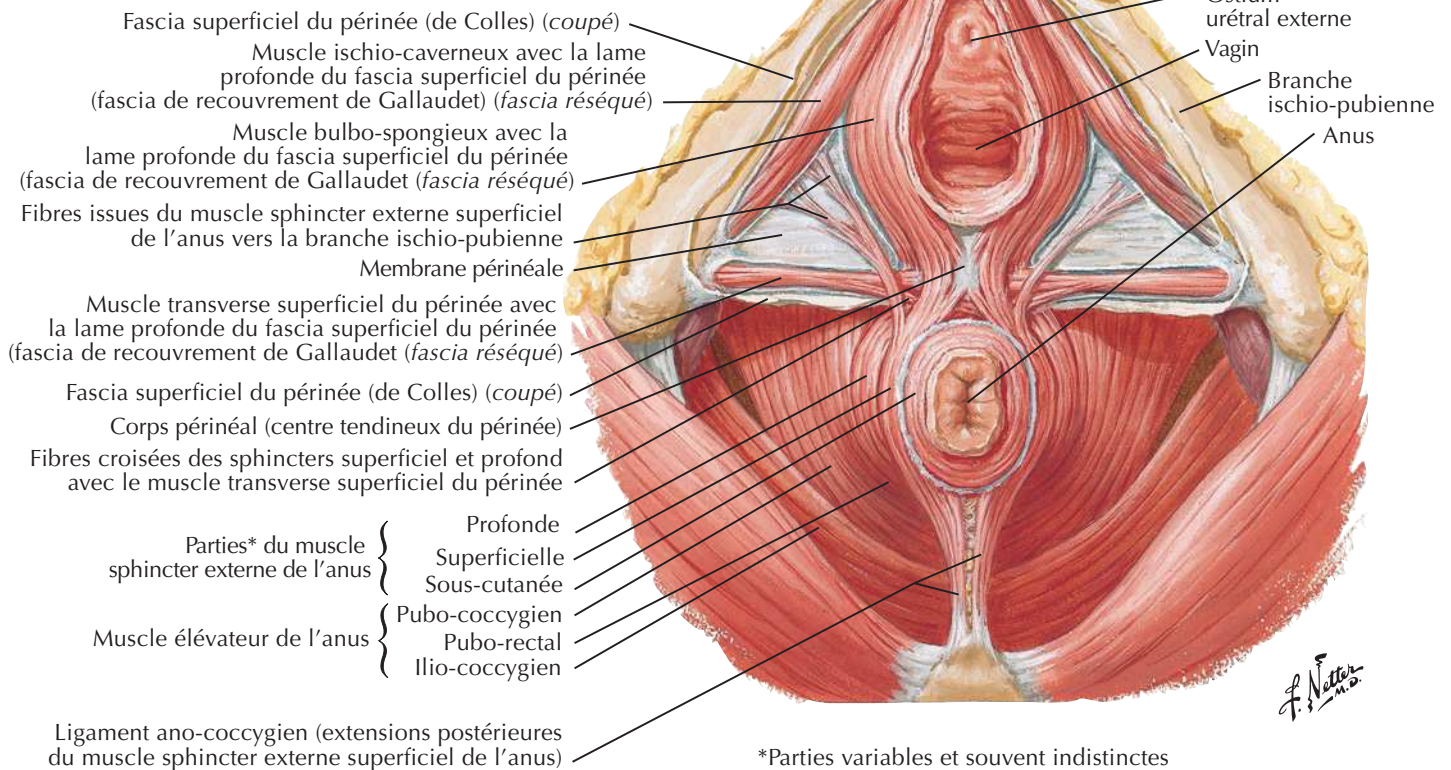
Muscle sphincter externe de l'anus : vues périnéales

Voir aussi **Planches 356, 359**

Homme



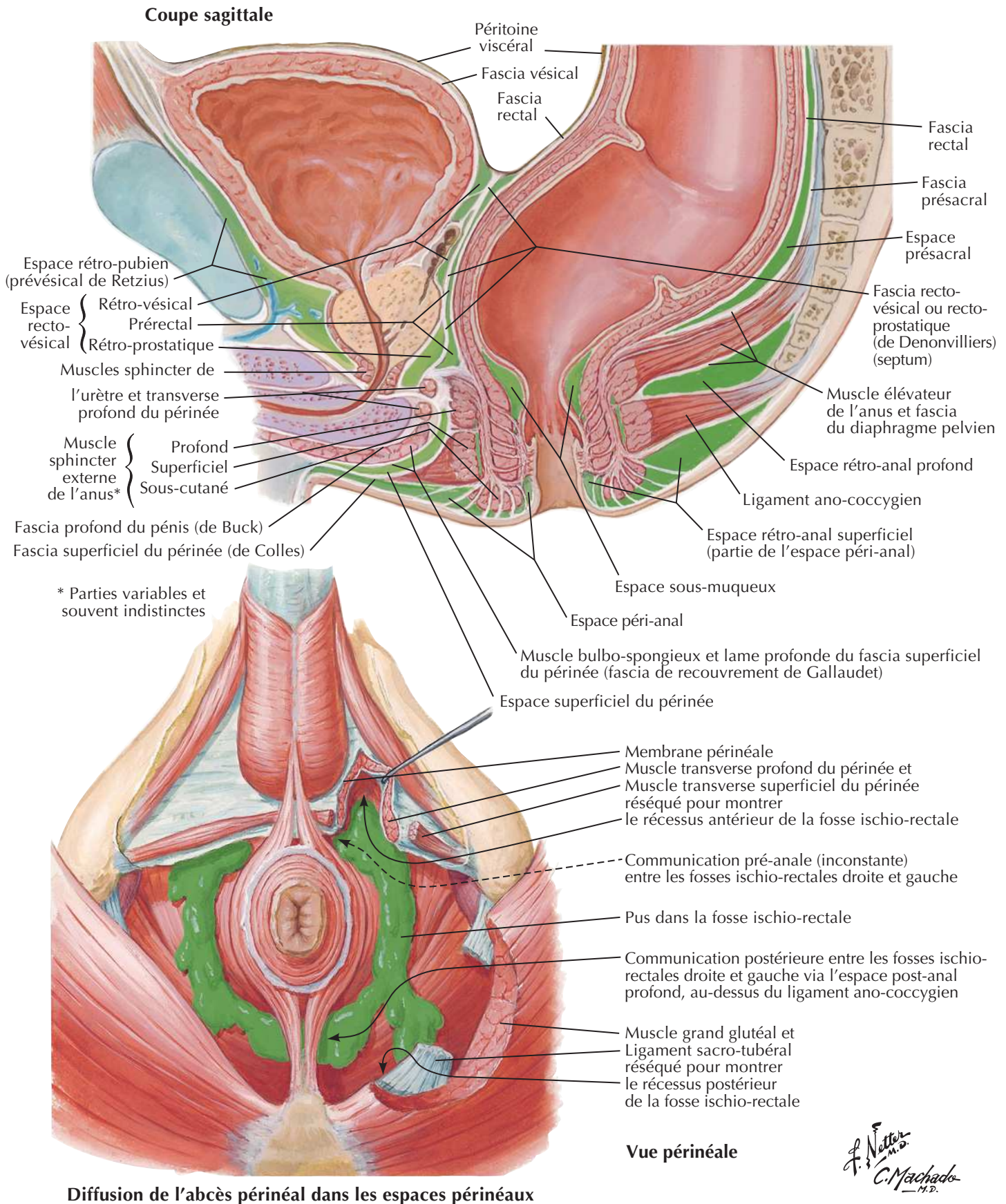
Femme



*Parties variables et souvent indistinctes

F. Netter

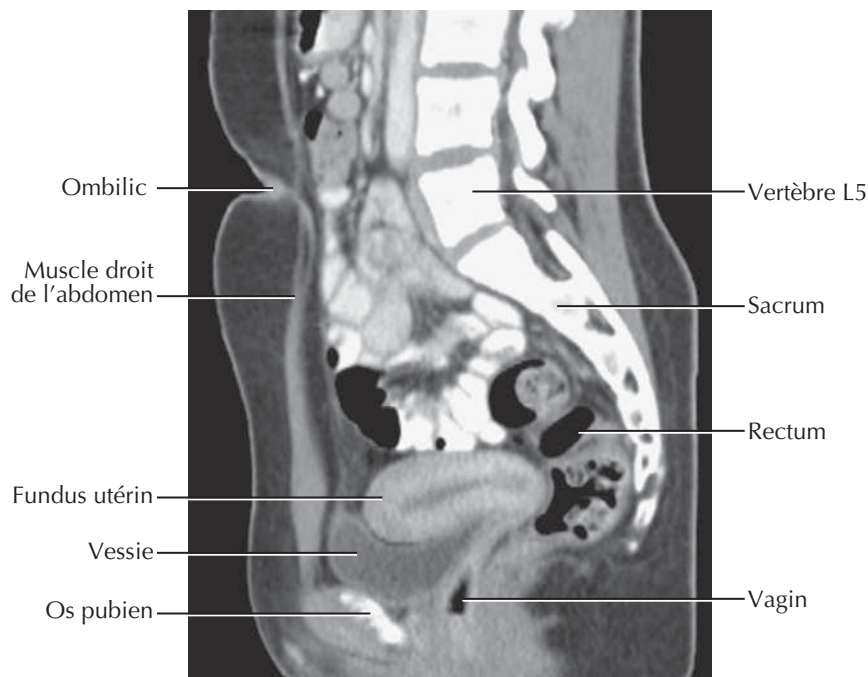
Espaces périnéo-pelviens réels et potentiels



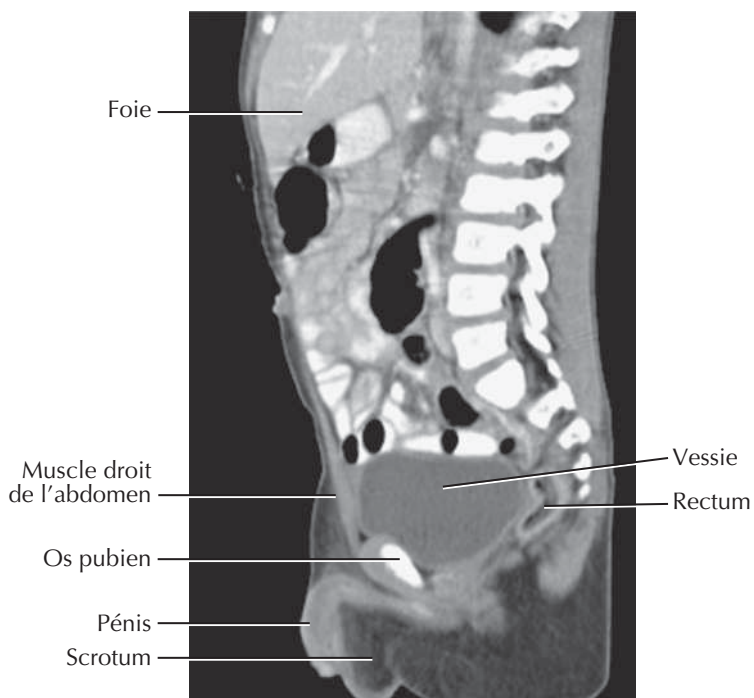
Coupes du pelvis : clichés TDM sagittaux

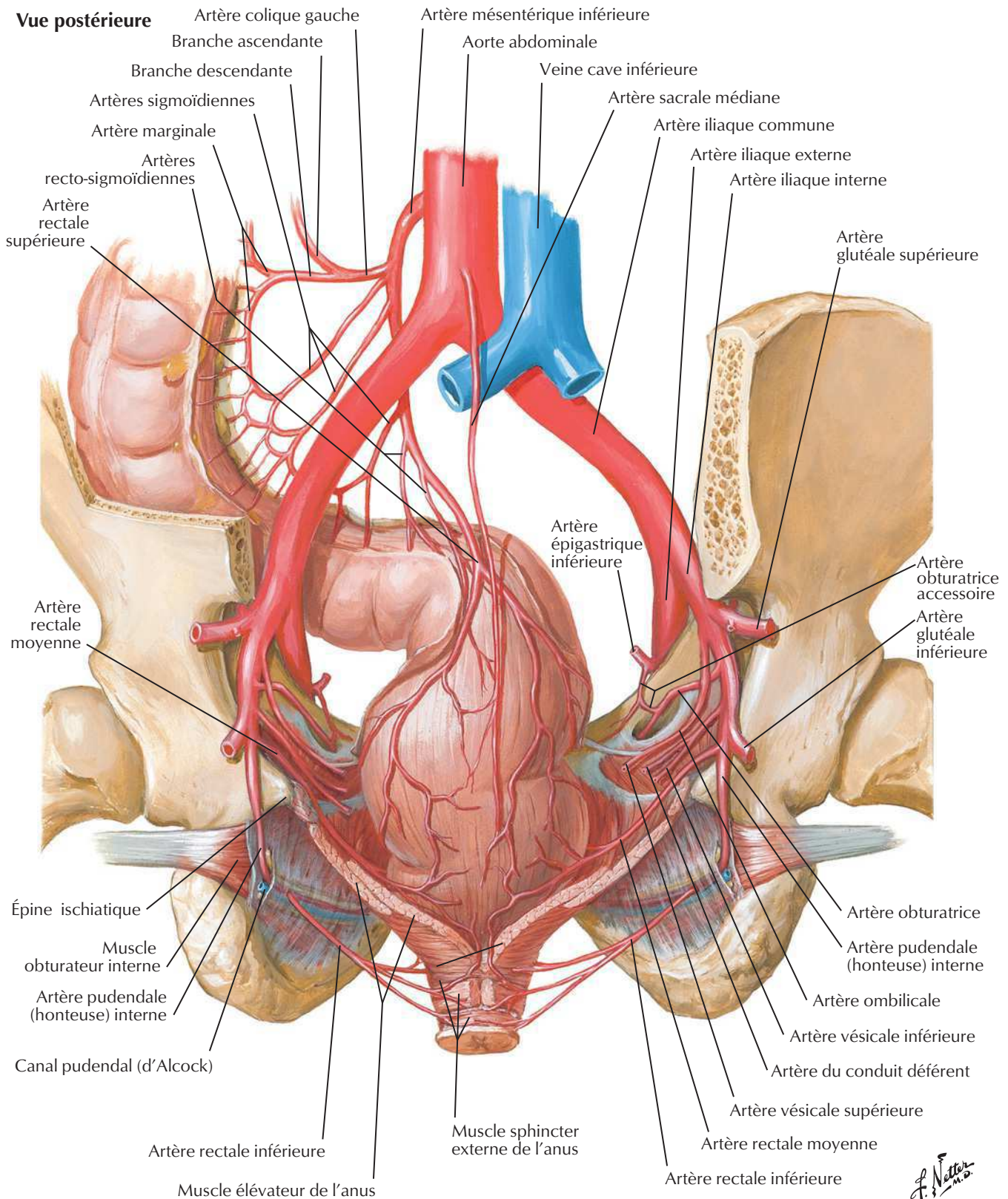


Pelvis féminin



Pelvis masculin

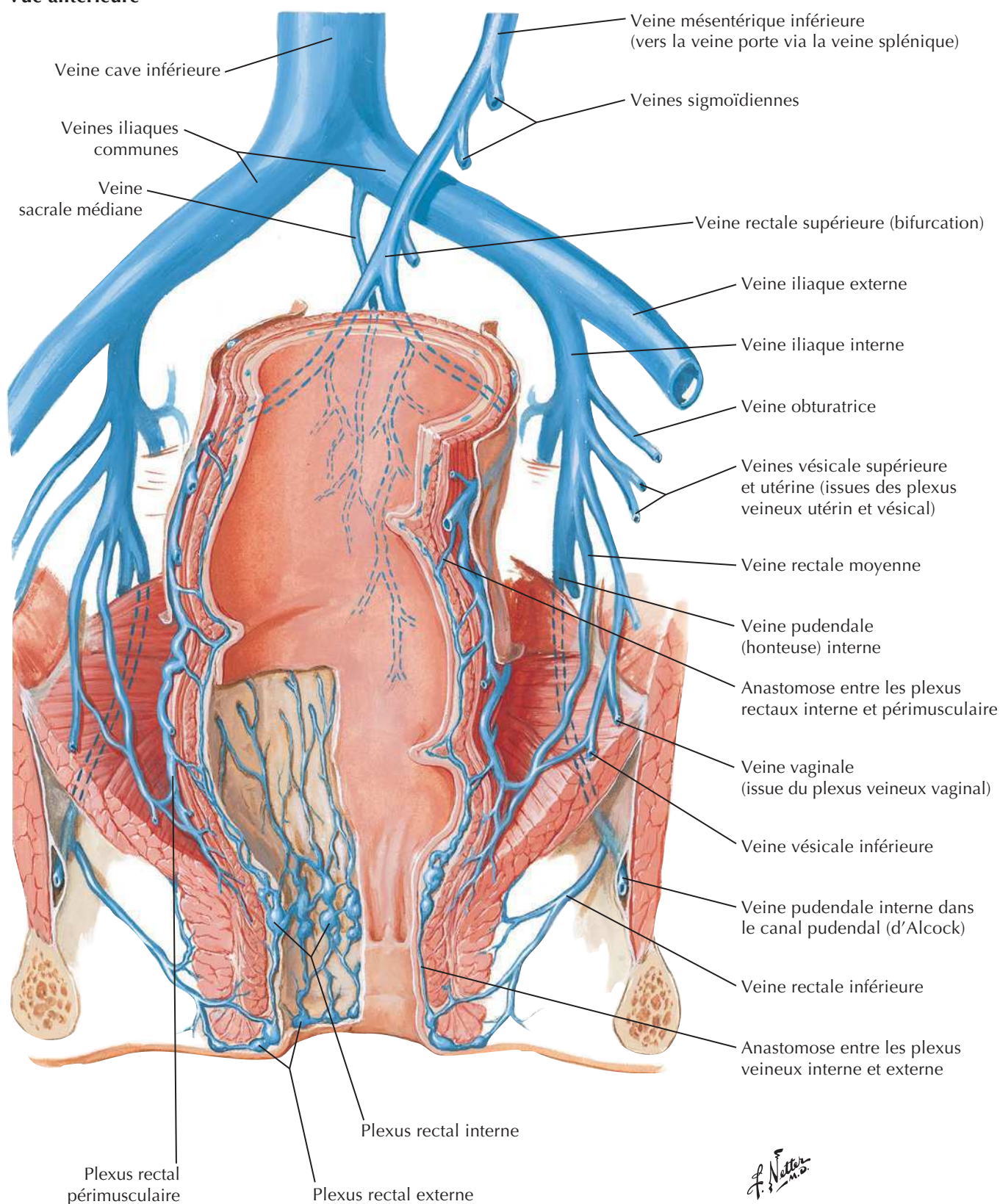


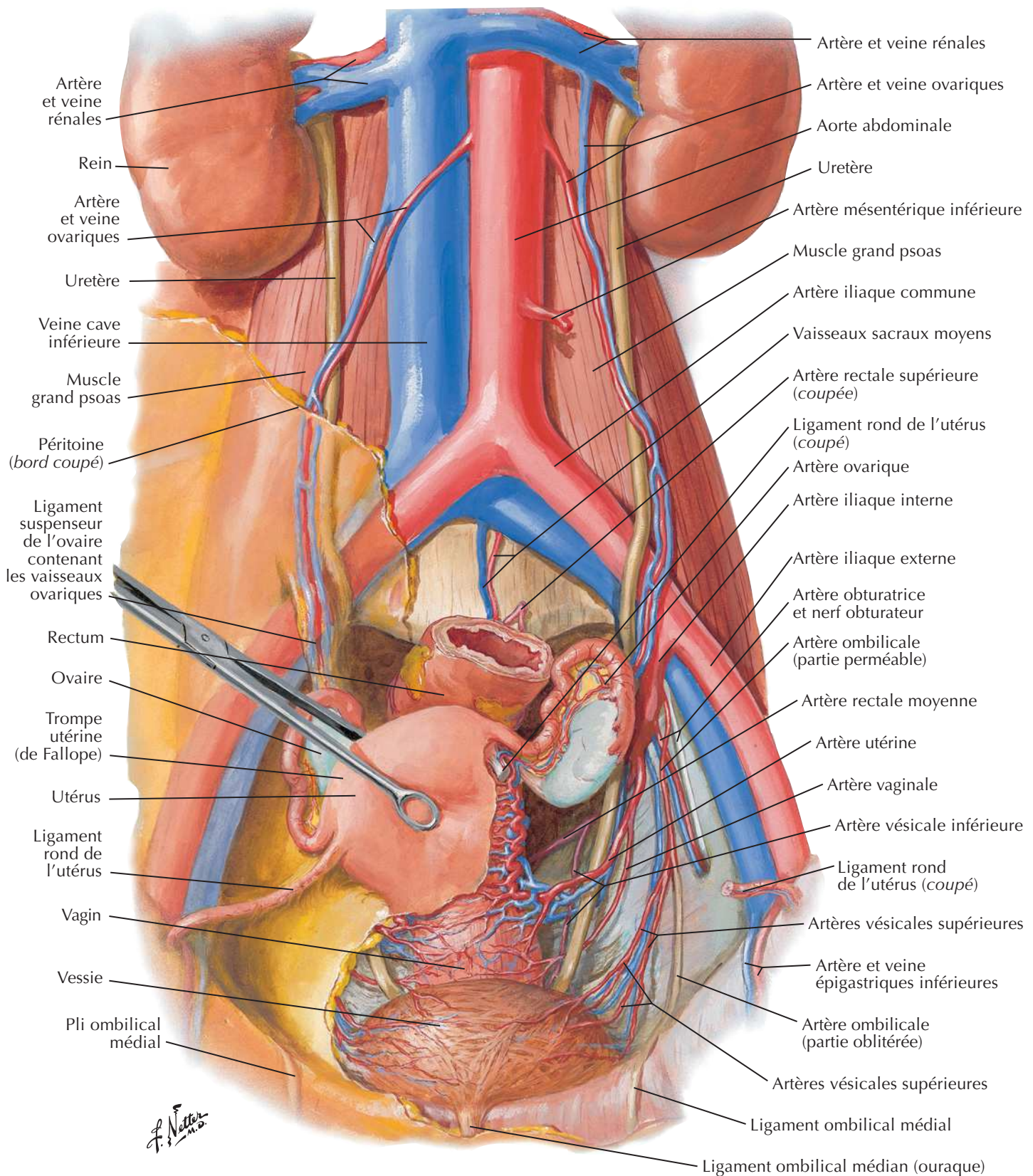
Artères du rectum et du canal anal (homme)

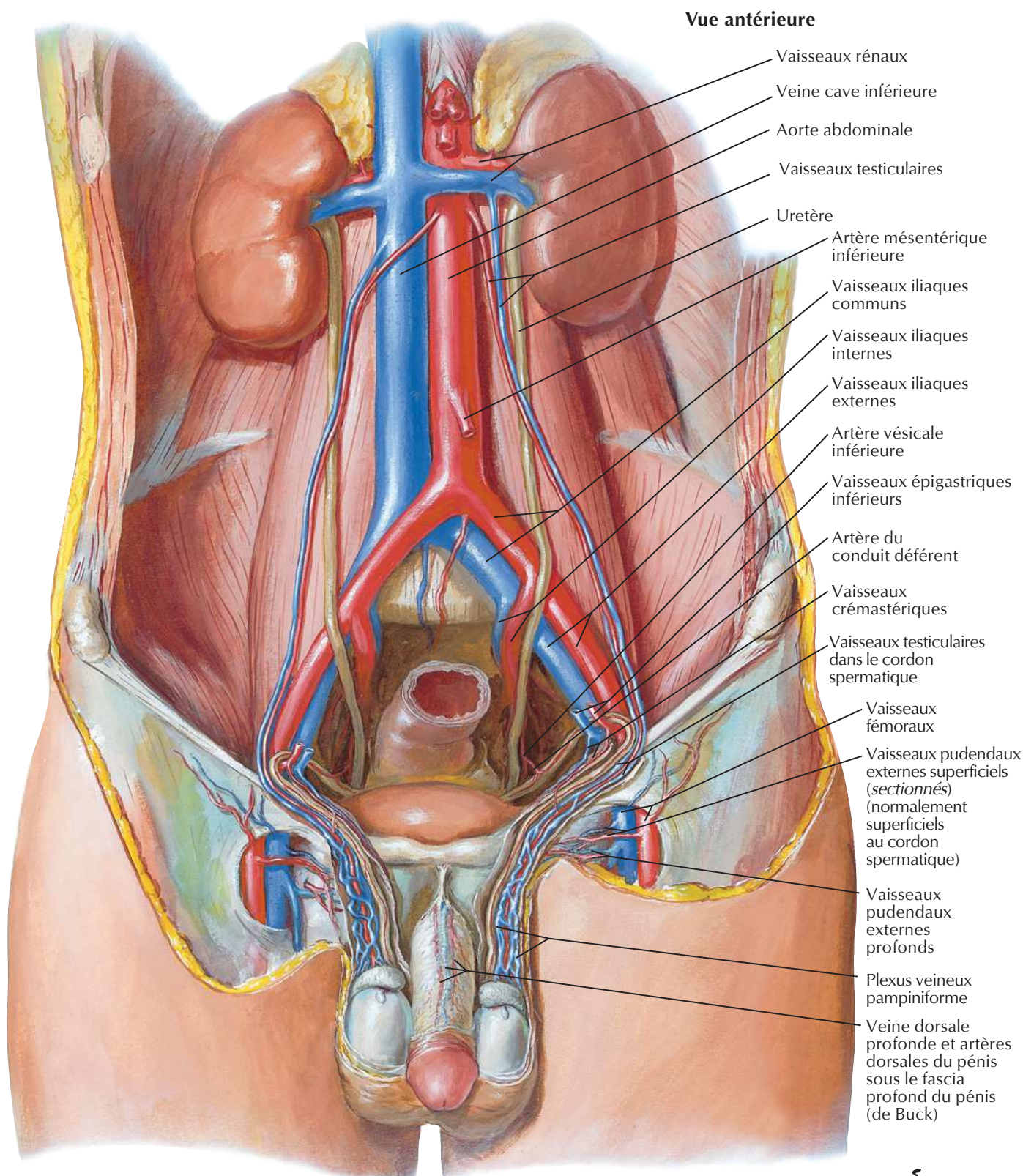
Veines du rectum et du canal anal (femme)

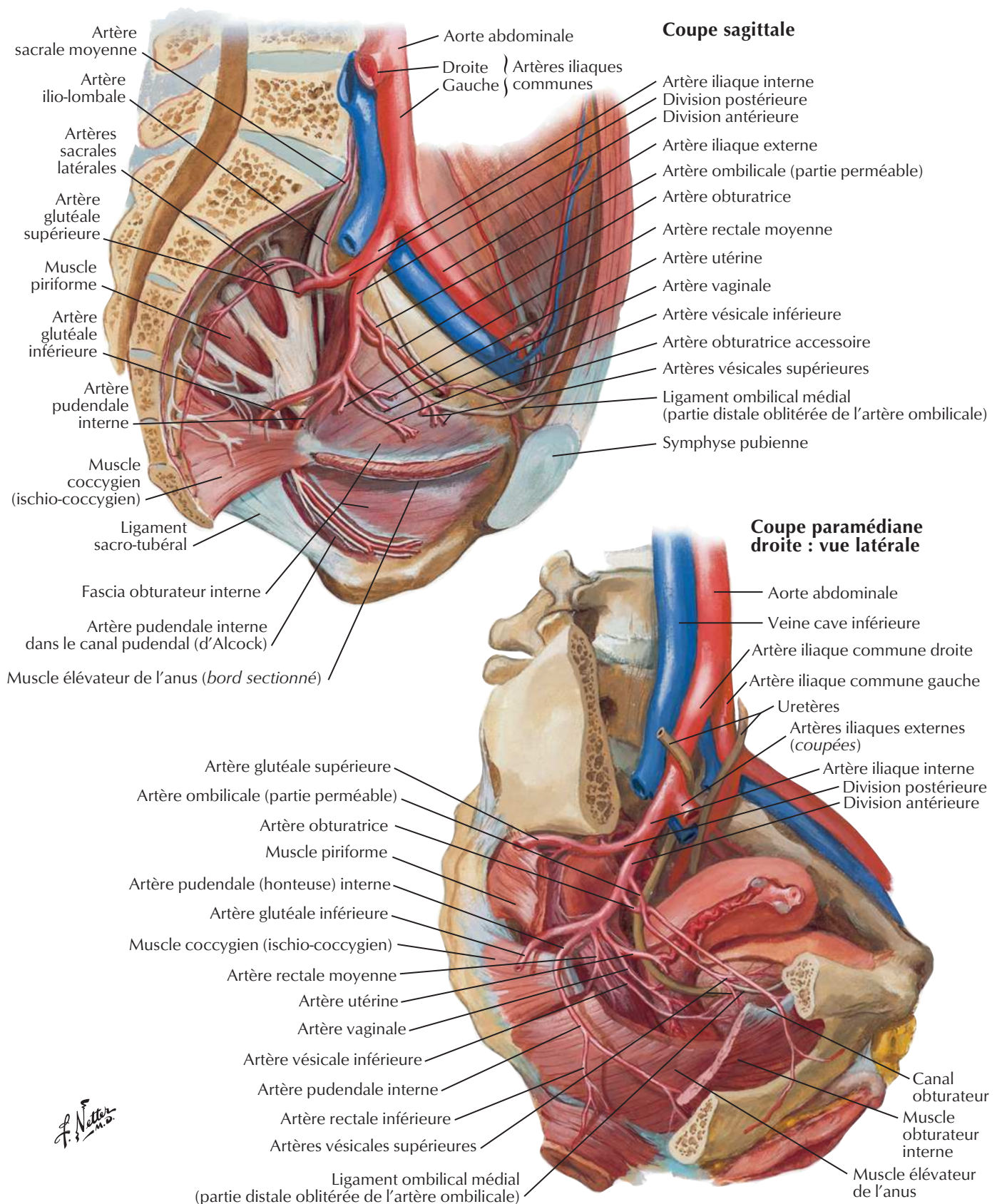


Vue antérieure



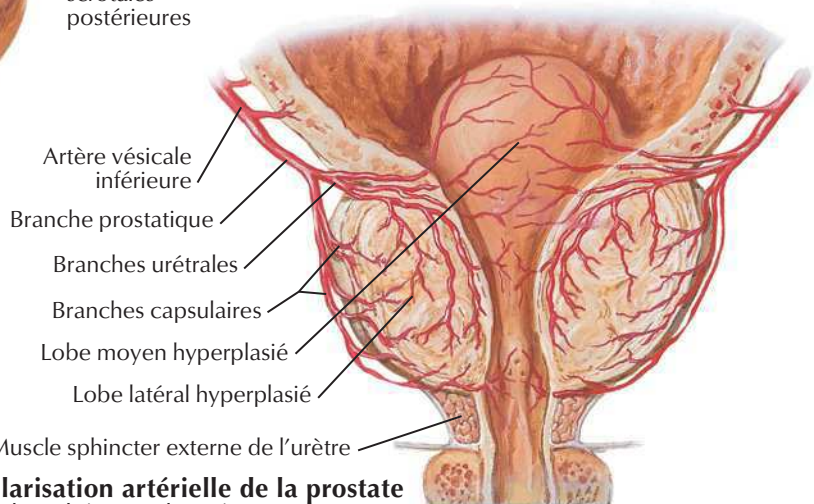
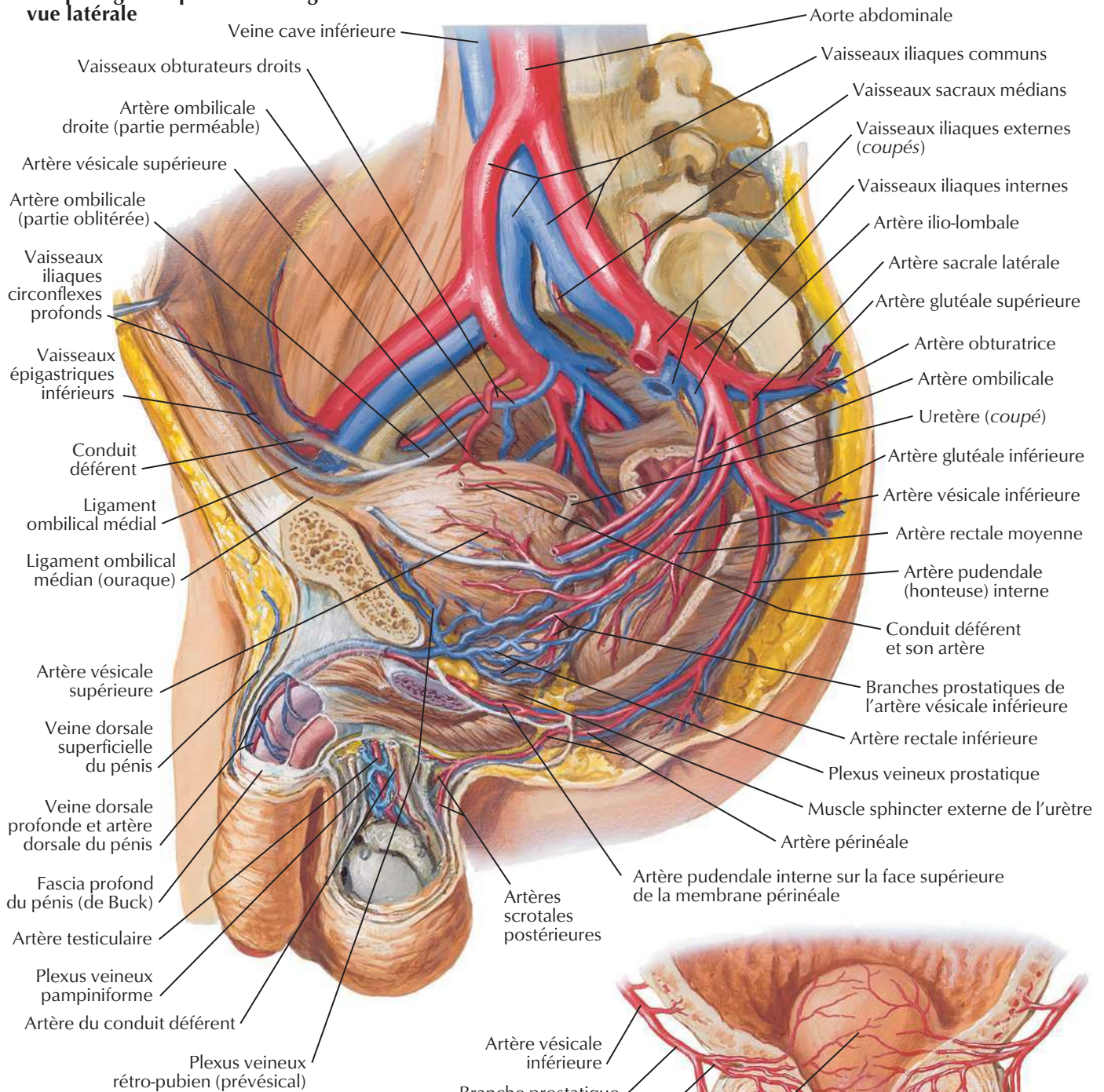
Artères et veines des organes pelviens (femme)**Vue antérieure**

Artères et veines des testicules

Artères et veines pelviennes (femme)

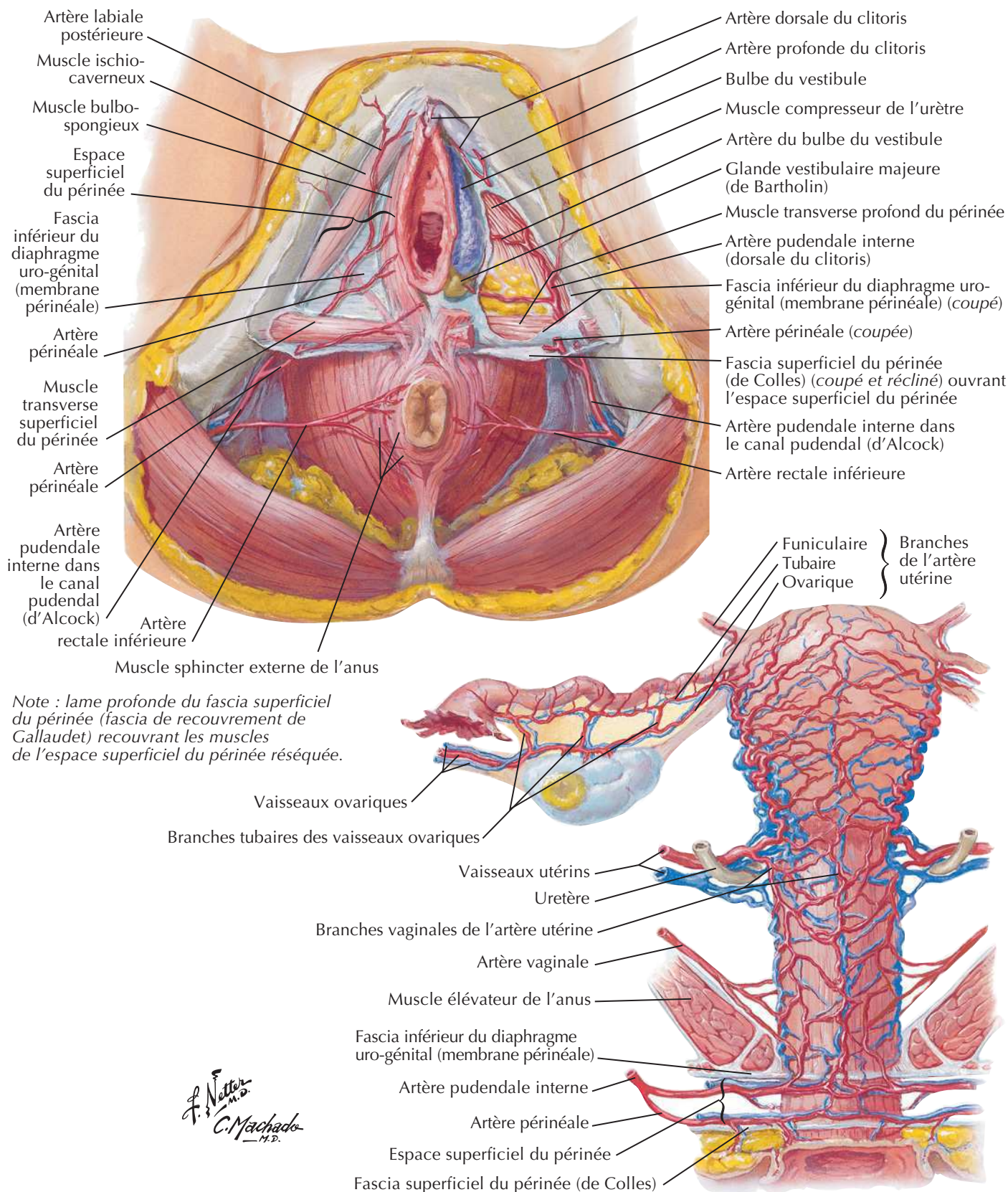
Artères et veines pelviennes (homme)

Coupe sagittale paramédiane gauche : vue latérale

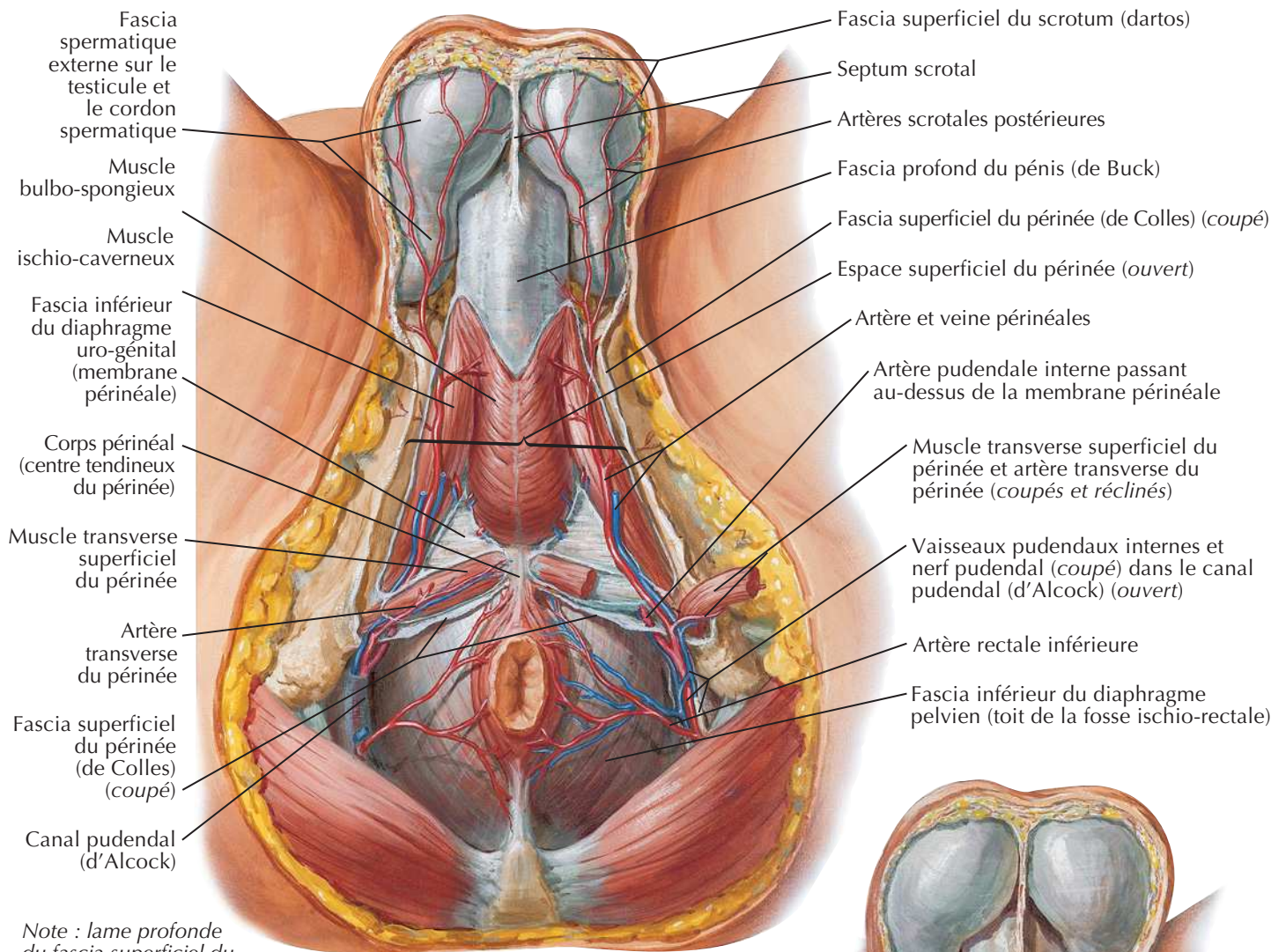


Vascularisation artérielle de la prostate
(hyperplasie bénigne du spécimen)

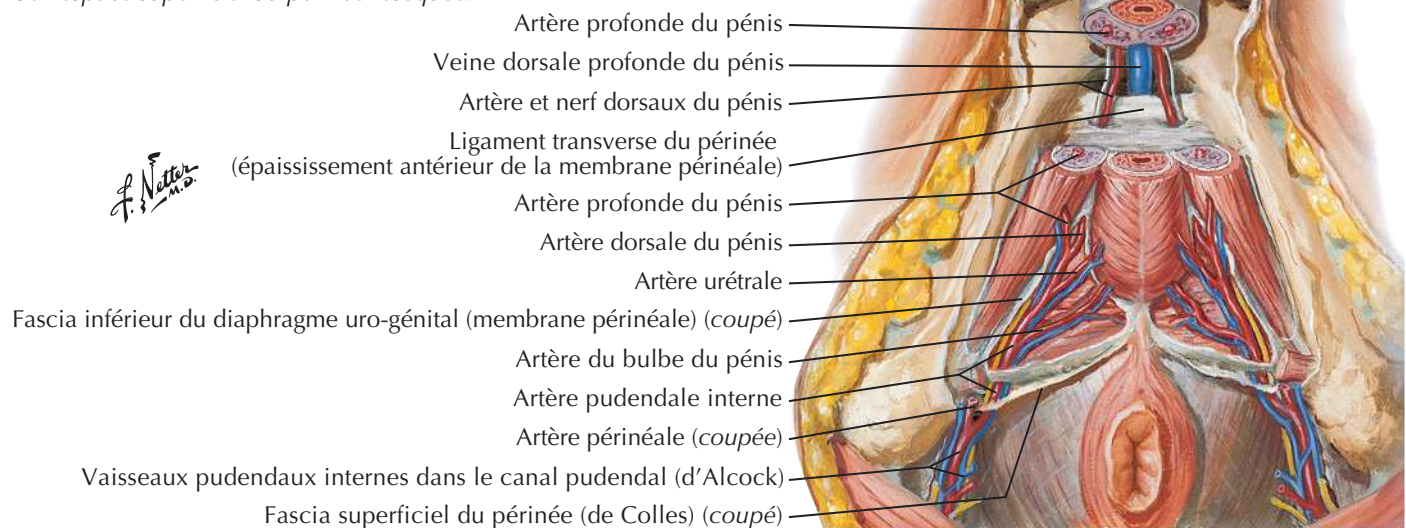
Artères et veines du périnée et de l'utérus

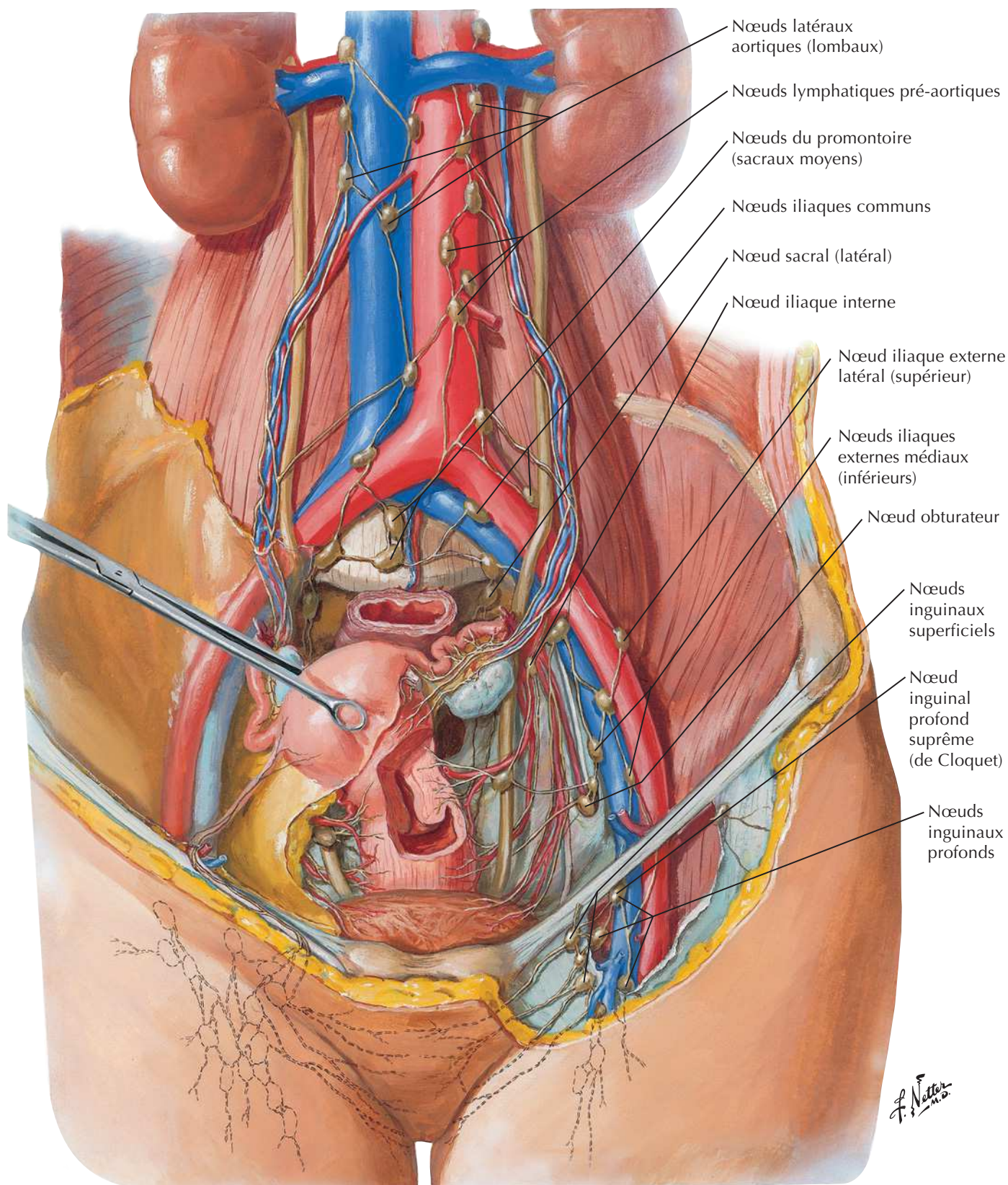


Artères et veines du périnée (homme)

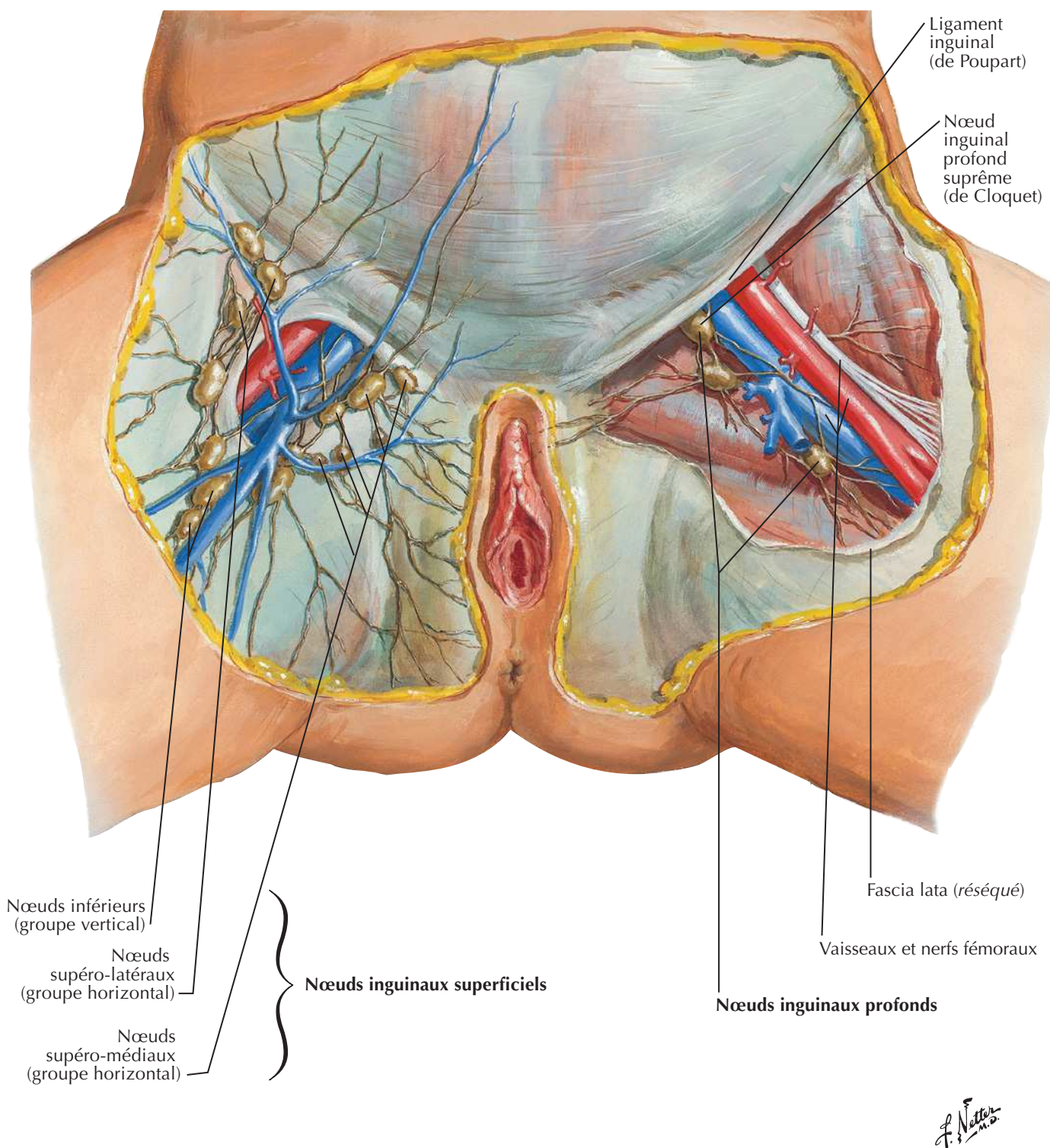


Note : lame profonde du fascia superficiel du périnée (fascia de recouvrement de Gallaudet) recouvrant les muscles de l'espace superficiel du périnée réséquée.



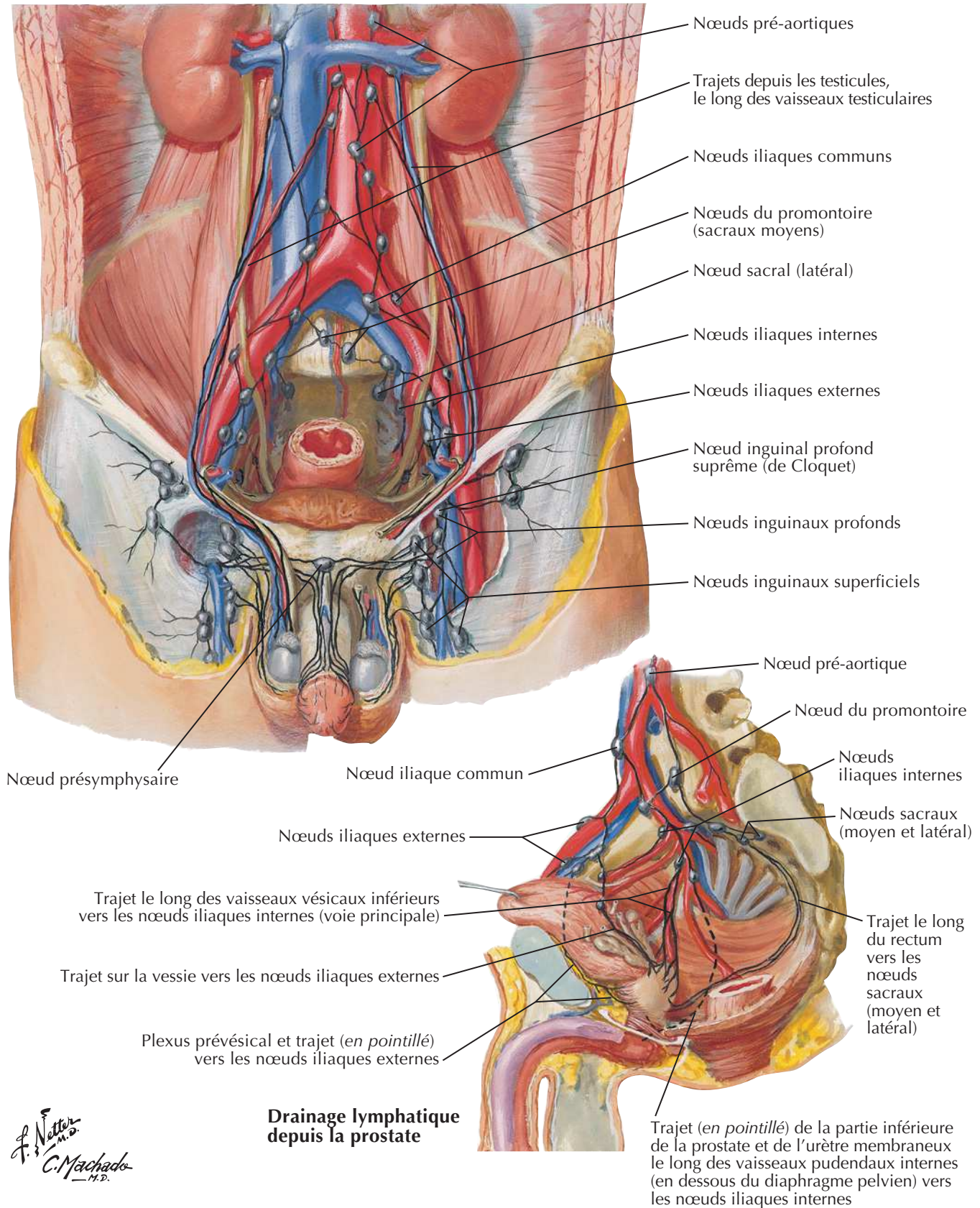
Vaisseaux et nœuds lymphatiques pelviens et des organes génitaux (femme)

Vaisseaux et nœuds lymphatiques du périnée (femme)

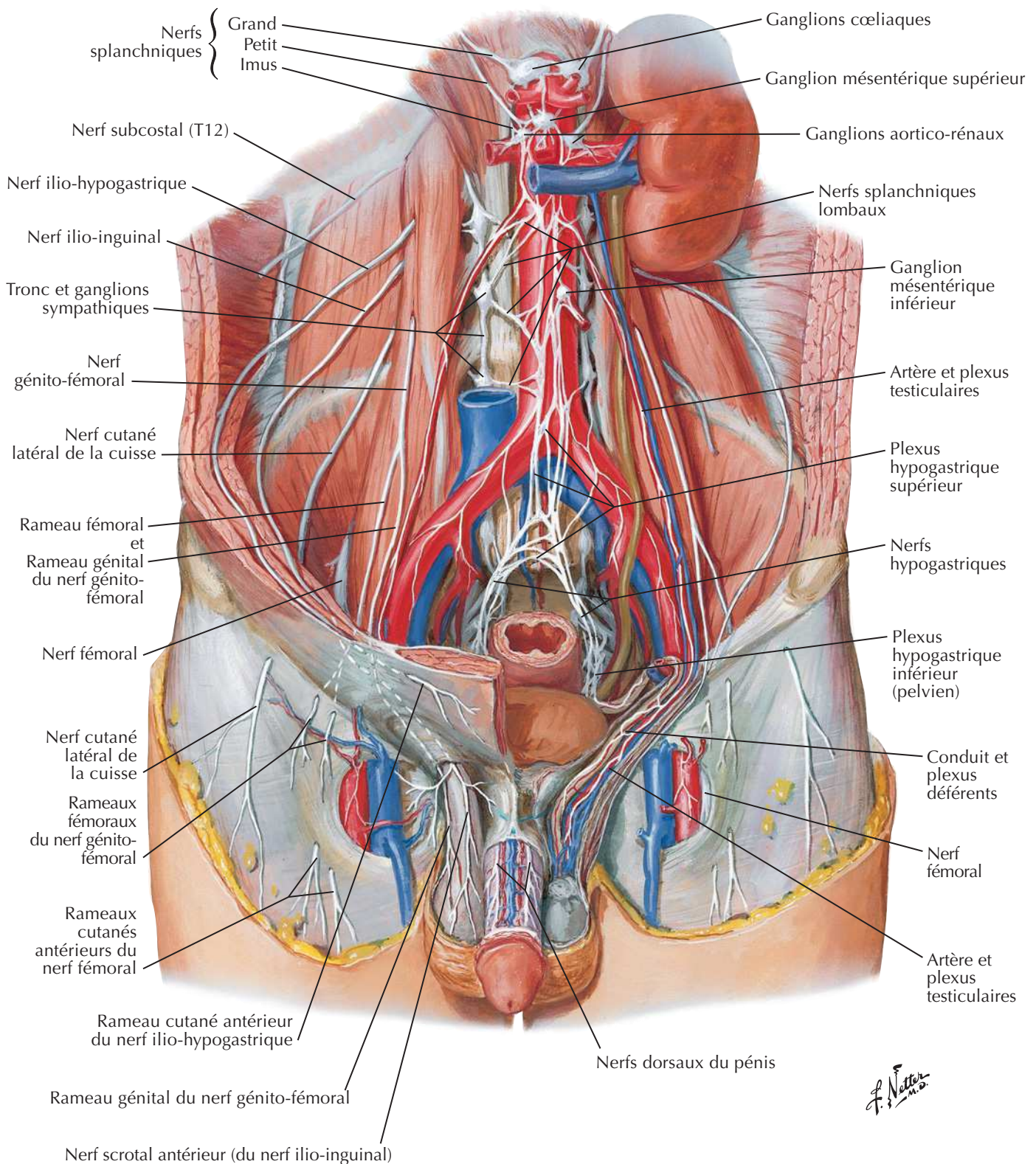


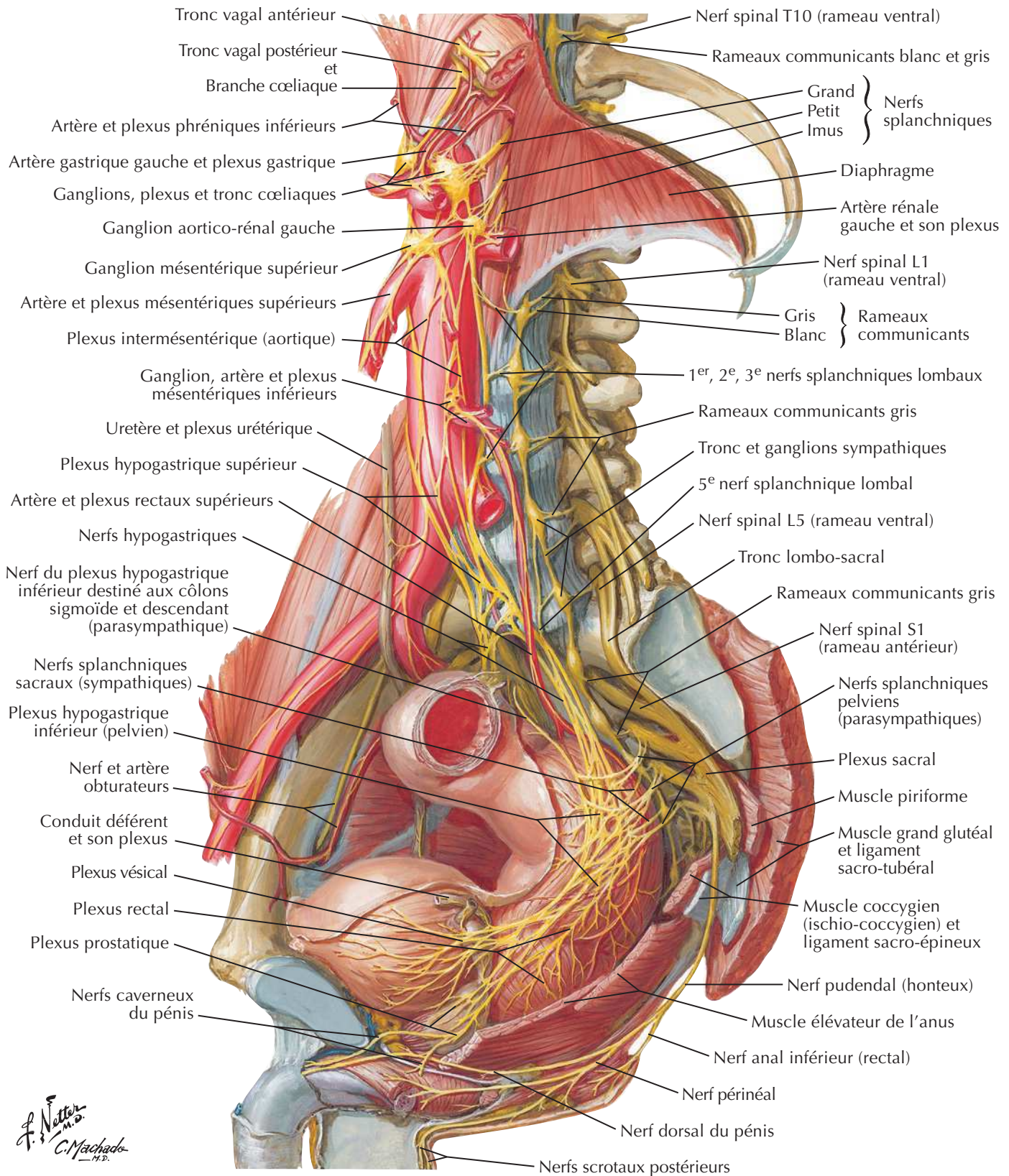
F. Netter M.D.

Vaisseaux et nœuds lymphatiques pelviens et des organes génitaux (homme)

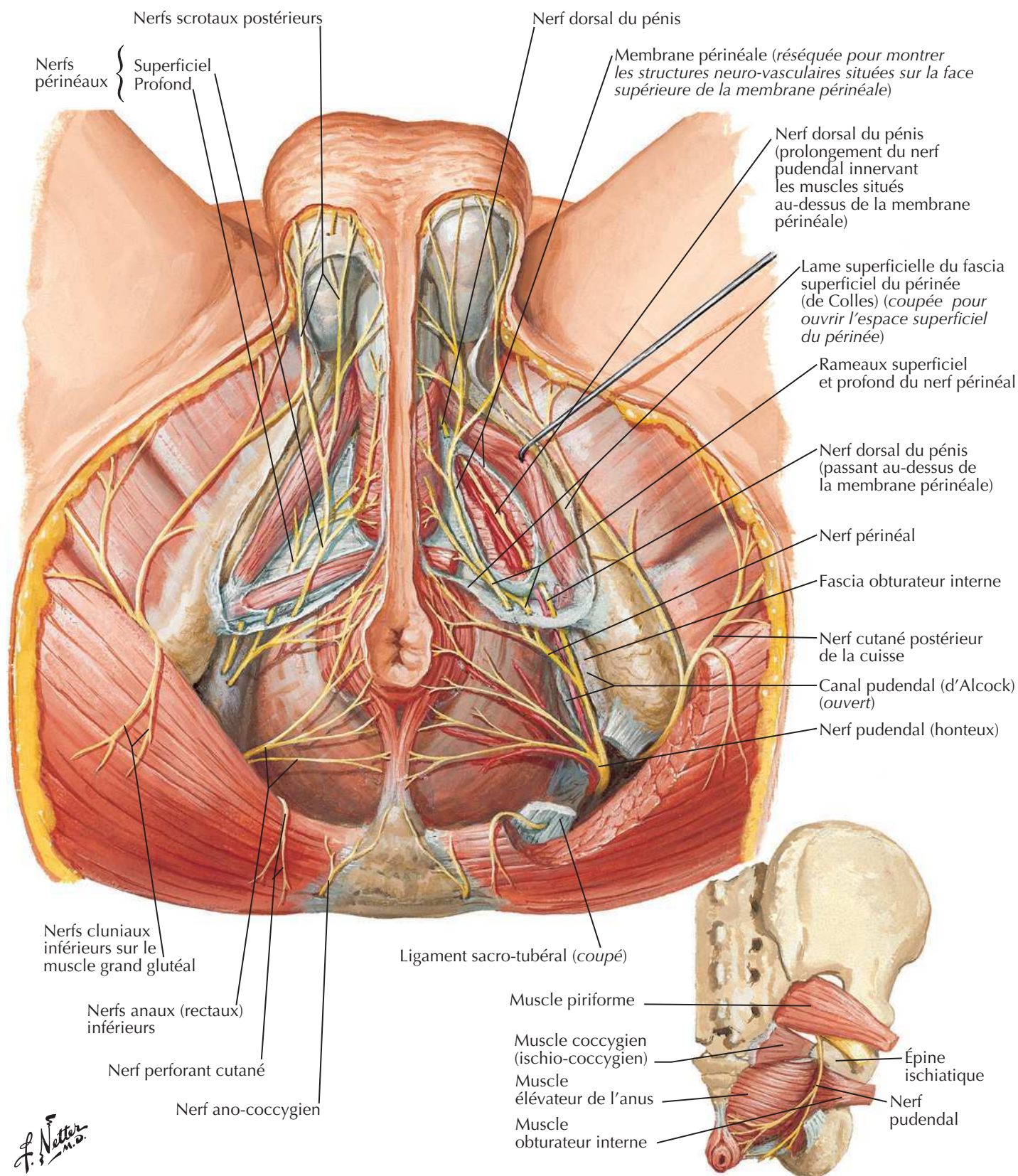


Nerfs des organes génitaux externes (homme)

Voir aussi **Planche 297**

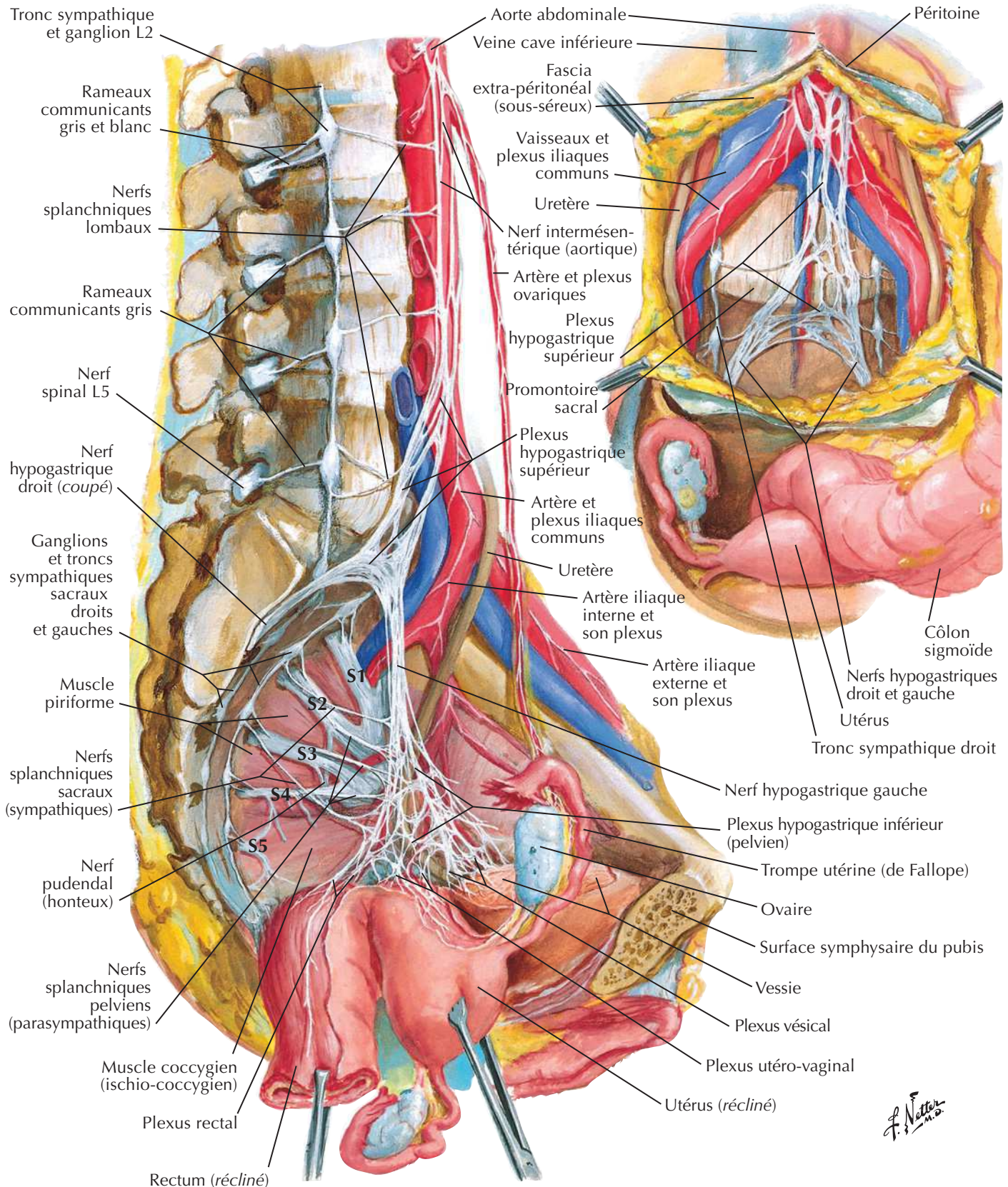
Nerfs des viscères pelviens (homme)Voir aussi **Planche 297**

Nerfs du périnée (homme)

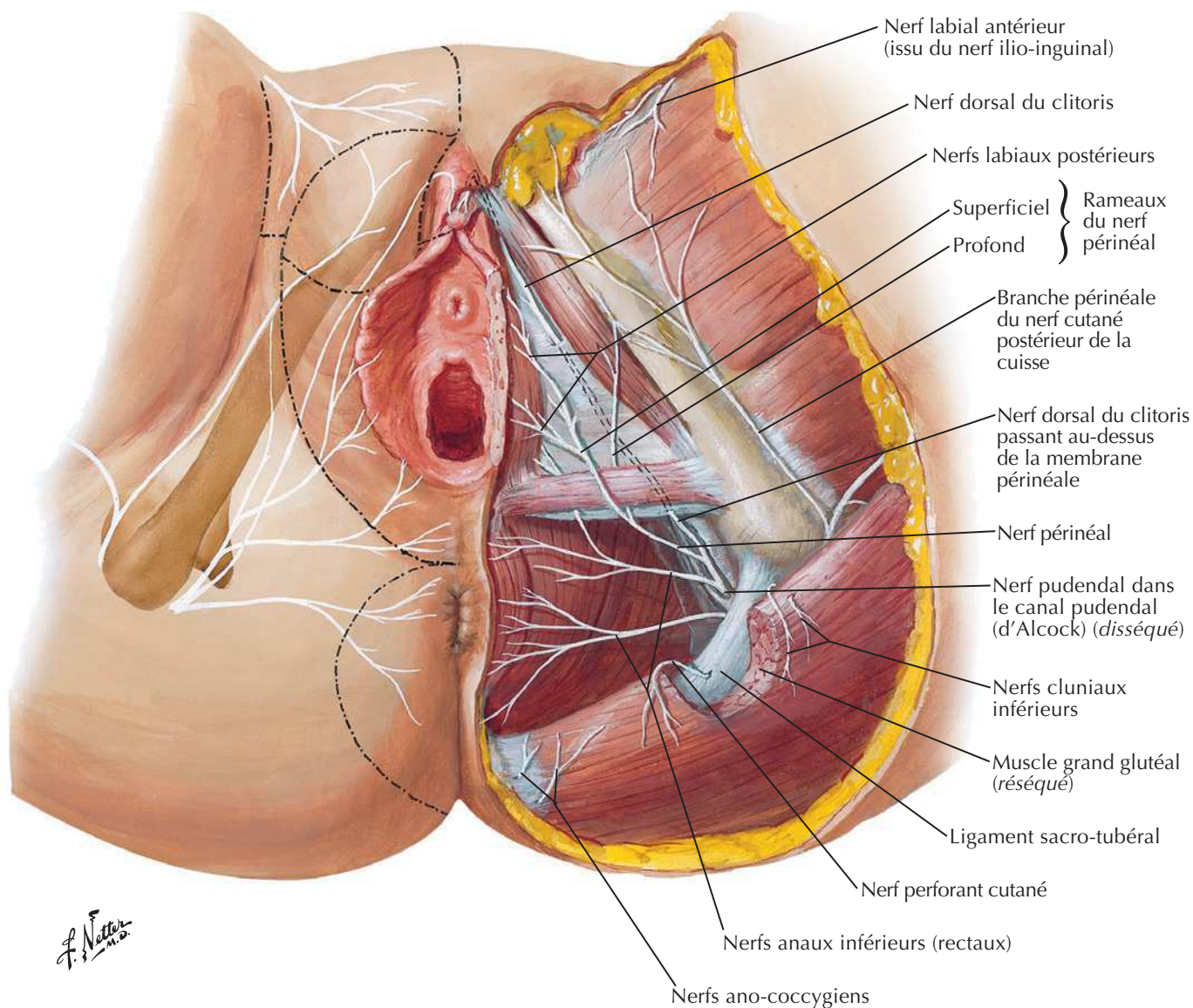
Voir aussi **Planche 394**

Nerfs des viscères pelviens (femme)

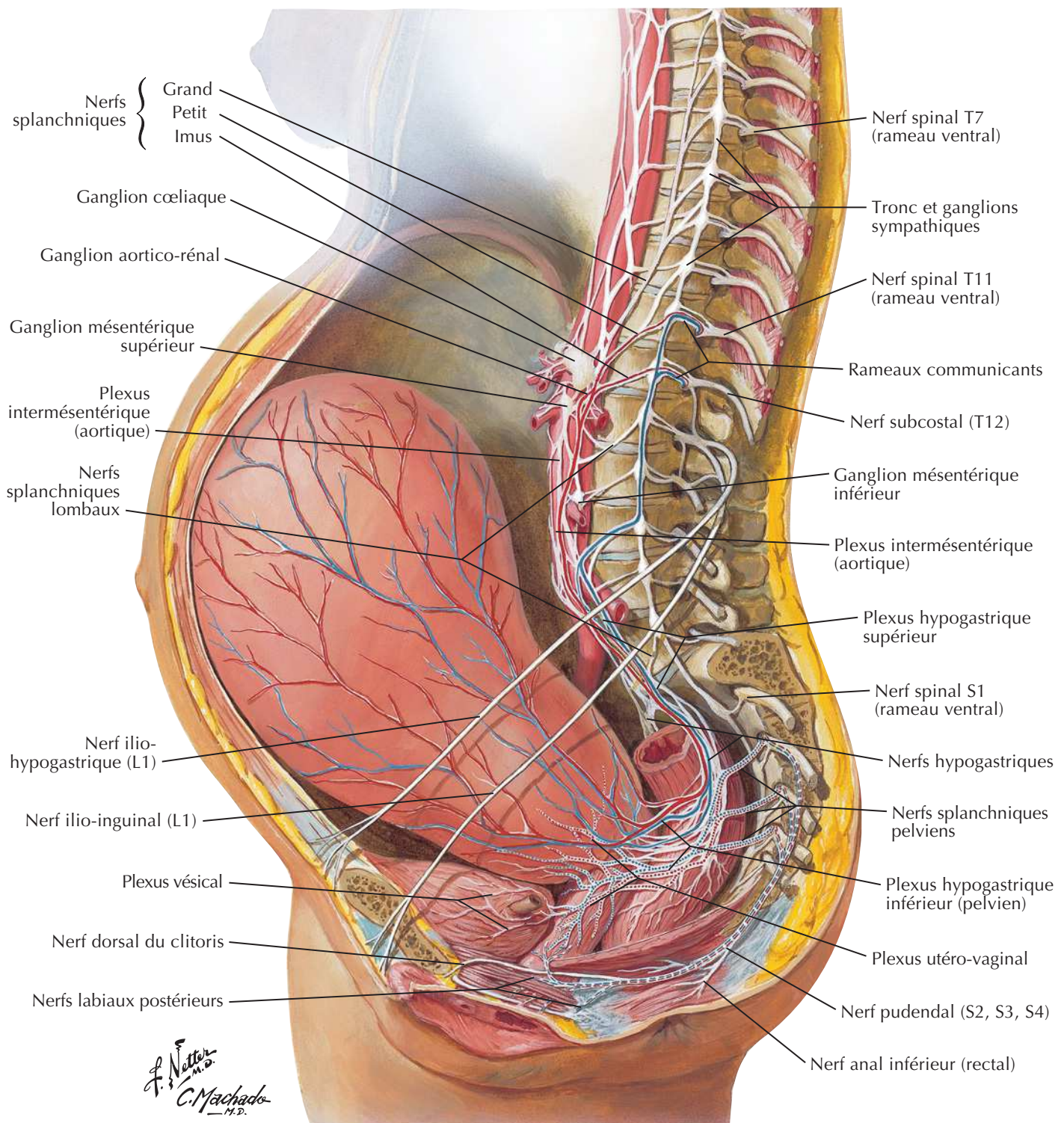
Voir aussi **Planche 297**



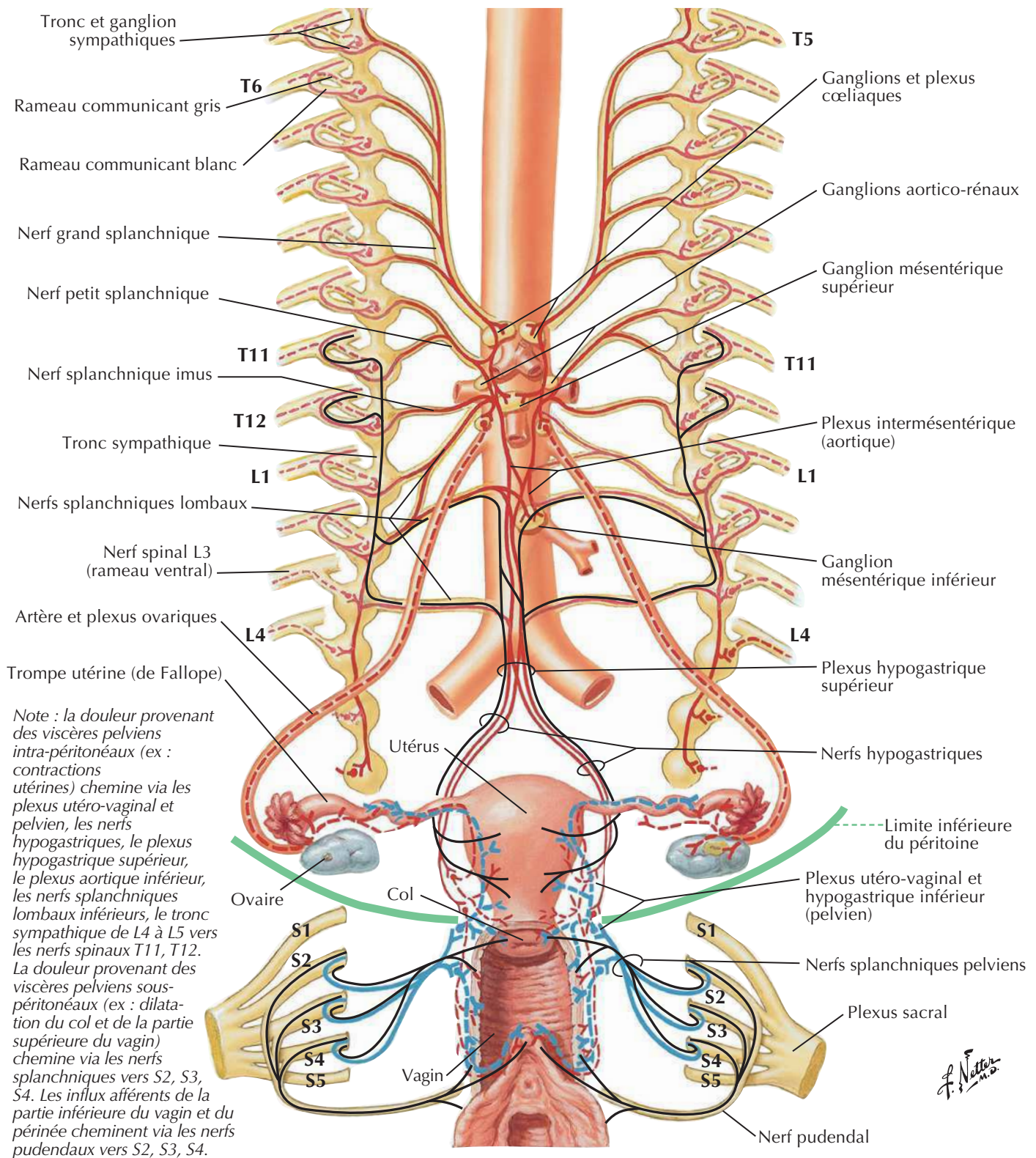
Nerfs du périnée et des organes génitaux externes (femme)



Voies nerveuses durant l'accouchement



Innervation des organes de la reproduction chez la femme : schéma

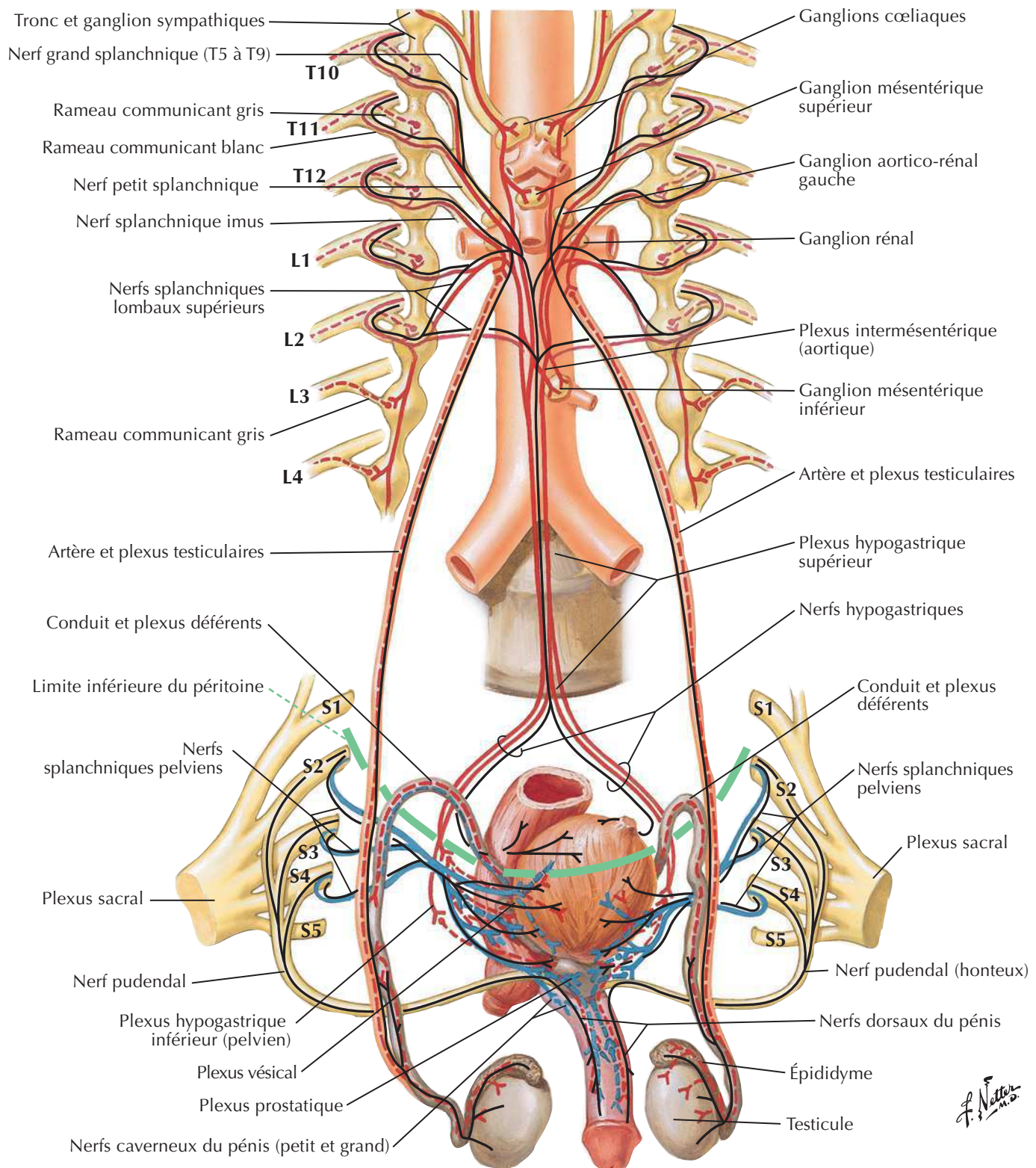


Fibres { préganglionnaires ———
sympathiques { postganglionnaires - - - -

Fibres { préganglionnaires ———
parasymphatiques { postganglionnaires - - - -

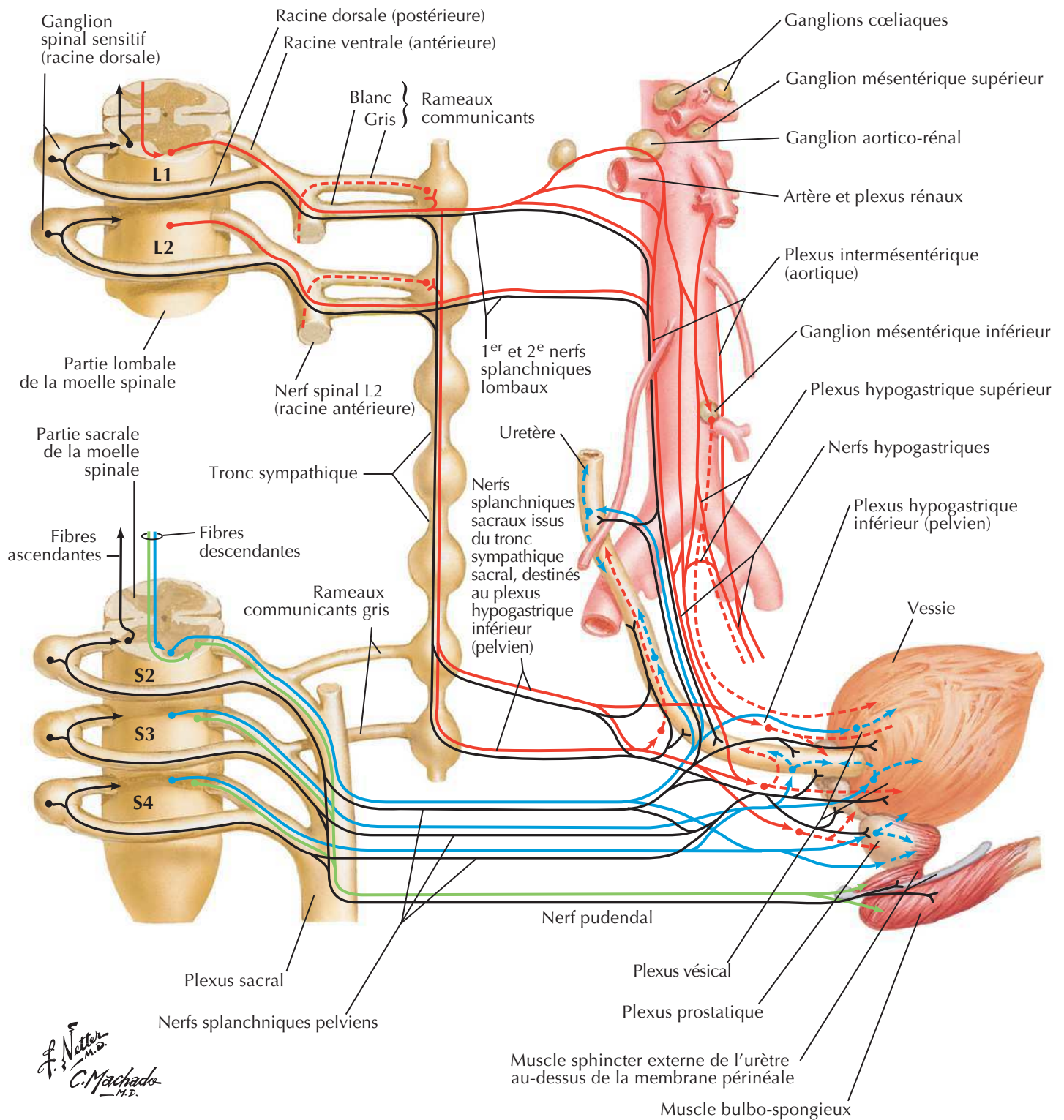
Fibres afférentes ———

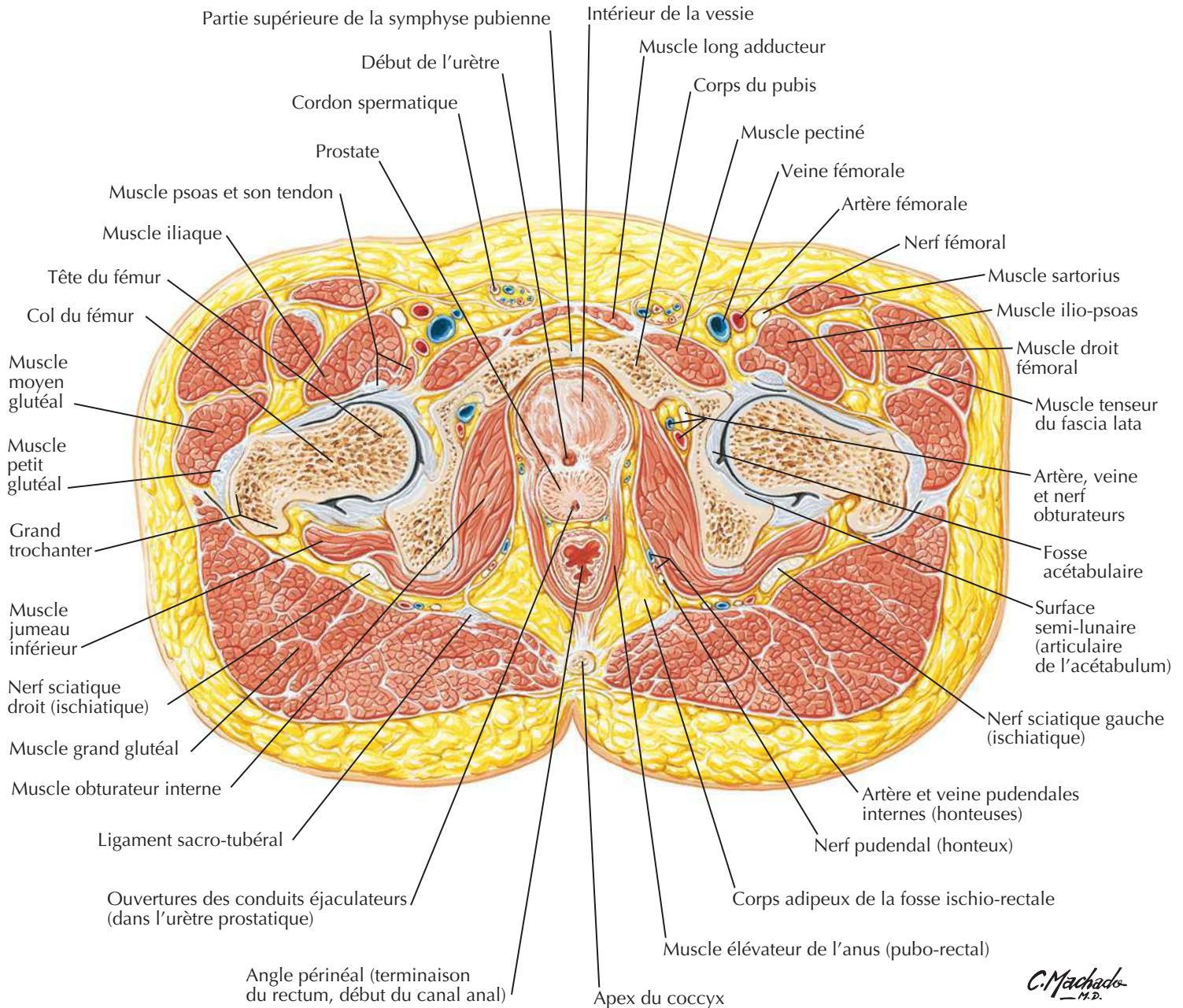
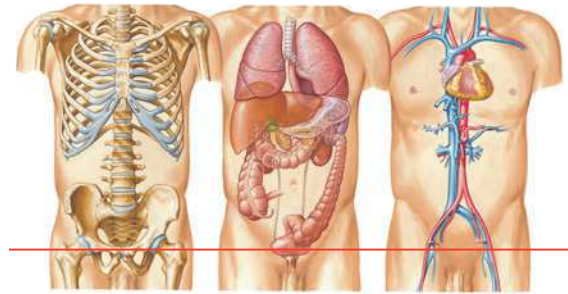
Innervation des organes de la reproduction chez l'homme : schéma



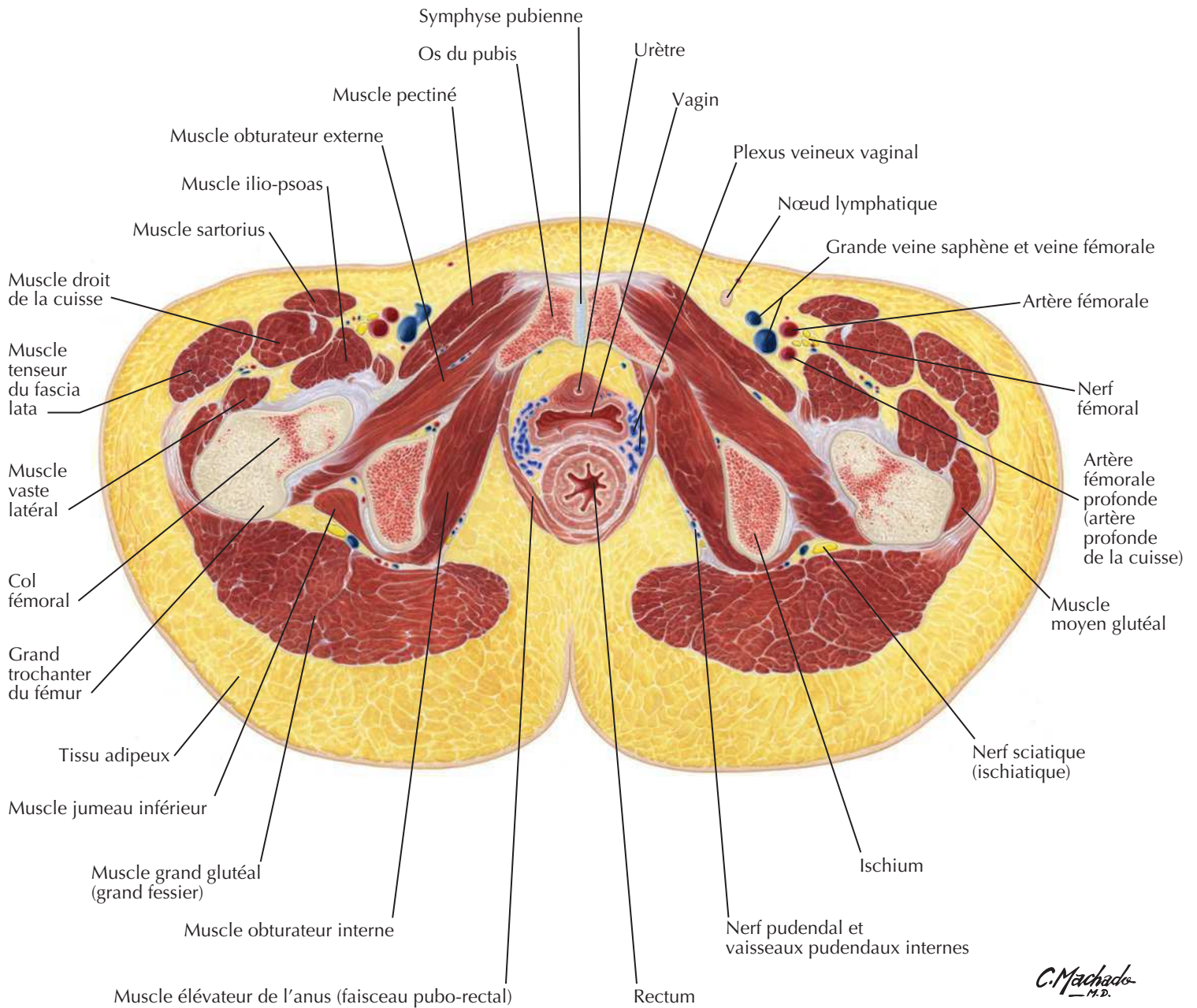
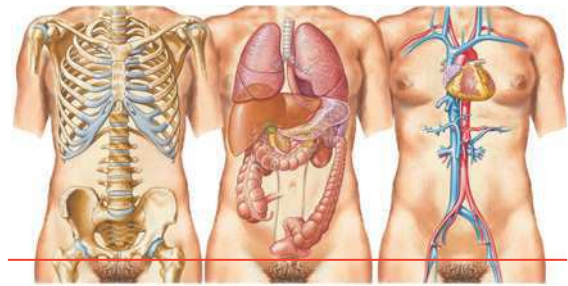
F. Netter M.D.

Innervation de la vessie et de l'uretère inférieur : schéma



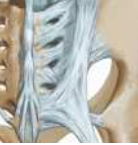Pelvis masculin : coupe transversale de la jonction vésico-prostatique

Pelvis féminin : coupe transversale du vagin-urètre

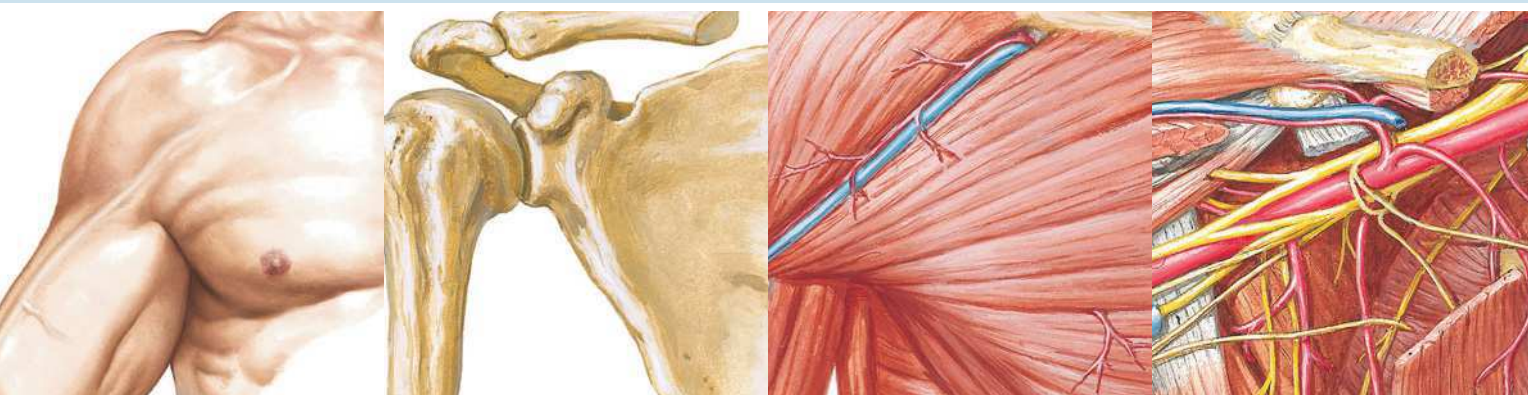


MUSCLE	INSERTION PROXIMALE (ORIGINE)	INSERTION DISTALE (TERMINAISON)	INNERVATION	ACTIONS PRINCIPALES	VASCULARISATION ARTÉRIELLE	GROUPE MUSCULAIRE
Bulbo-spongieux	Homme : raphé médian, bulbe du pénis, corps périnéal Femme : corps périnéal	Homme : membrane périnéale, corps caverneux, bulbe du pénis Femme : dos du clitoris, fascia inférieur du diaphragme uro-génital, bulbe du vestibule, arcade pubienne	Branche profonde du nerf périnéal issu du nerf pudendal	Homme : comprime le bulbe du pénis, maintient le sang dans le corps du pénis pendant l'érection, élimine l'urine de l'urètre en fin de miction et la semence durant l'éjaculation Femme : entraîne une constriction de l'orifice vaginal, contribue à l'excrétion des sécrétions des glandes vestibulaires majeurs, maintient le sang dans le clitoris	Artère pudendale interne et sa branche pour le périnée (artère périnéale)	Muscle du périnée
Coccygien (ischio-coccygien)	Épine ischiatique, ligament sacro-épineux	Partie inférieure du sacrum, coccyx	Rameaux ventraux des derniers nerfs spinaux sacraux	Soutient les viscères pelviens, attire le coccyx vers l'avant	Artère glutéale inférieure	Muscle du diaphragme pelvien
Compresseur de l'urètre (femme seulement)	Branche ischio-pubienne	Partie antérieure de l'urètre	Branches périnéales du nerf pudendal	Sphincter de l'urètre	Branche périnéale de l'artère pudendale interne	Muscle du périnée
Crémaster	Extrémité inférieure du muscle oblique interne et partie moyenne du ligament inguinal	Tubercule pubien, crête pubienne (après avoir encorbé le testicule)	Branche génitale du nerf génito-fémoral	Rétracte le testicule	Branche crémastérique de l'artère épigastrique inférieure	Muscle du cordon spermatique
Élévateur de l'anus	Corps du pubis, arcade tendineuse du fascia obturateur, épine ischiatique	Corps périnéal, coccyx, raphé ano-coccygien, parois de la prostate ou du vagin, rectum, canal anal	Rameaux ventraux des derniers nerfs sacraux, nerf périnéal	Soutient les viscères pelviens, appartient au diaphragme pelvien	Artère glutéale inférieure, artère pudendale interne et ses branches (artères rectale inférieure et périnéale)	Muscle du diaphragme pelvien
Iliaque	Deux tiers supérieurs de la fosse iliaque, aile du sacrum et ligaments sacro-iliaques antérieurs	Petit trochanter du fémur et diaphyse sous-jacente, tendon du muscle grand psoas	Nerf fémoral	Fléchisseur (et rotateur latéral) de la cuisse au niveau de la hanche, stabilisateur de la hanche, agit avec le grand psoas	Branches iliaques de l'artère ilio-lombale	Muscle antérieur de la cuisse
Ischio-caverneux	Partie inférieure de la face interne de la branche ischio-pubienne, tubérosité ischiatique	Pilier du pénis ou du clitoris	Branche profonde du nerf périnéal issu du nerf pudendal	Maintient le sang dans le corps du pénis et du clitoris pendant l'érection	Artère pudendale interne et sa branche (artère périnéale)	Muscle du périnée
Obturateur interne	Face pelvienne de la membrane obturatrice, os coxaux	Grand trochanter du fémur	Nerf de l'obturateur interne	Rotateur latéral de la cuisse étendue, abducteur de la cuisse fléchie au niveau de la hanche	Artère glutéale supérieure, artère glutéale inférieure, artère pudendale interne	Muscle de la région glutéale
Piriforme	Face antérieure des segments vertébraux sacraux 2-4, ligament sacro-tubéreux	Bord supérieur du grand trochanter du fémur	Rameaux ventraux des nerfs spinaux L5, S1, S2	Rotateur latéral de la cuisse étendue, abducteur de la cuisse fléchie	Artère glutéale supérieure, artère glutéale inférieure, artère pudendale interne	Muscle de la région glutéale
Pubo-rectal	Partie inférieure de la symphyse pubienne, fascia supérieur du diaphragme uro-génital	Forme une anse autour du rectum, aucune fixation distale	Nerf du muscle élévateur de l'anus			Muscle du diaphragme pelvien
Sphincter de l'urètre	Fibres externes issues de la jonction entre la branche inférieure du pubis et la branche de l'ischium ; fibres internes entourant médialement l'urètre membraneux	Homme : raphé médian en avant et en arrière de l'urètre Femme : entoure l'urètre, s'attache sur les côtés du vagin	Branches périnéales du nerf pudendal	Comprime l'urètre à la fin de la miction ; chez la femme, comprime également la partie distale du vagin	Branche périnéale de l'artère pudendale interne	Muscle du périnée

Des variations dans les contributions des nerfs spinaux dans l'innervation des muscles, dans la vascularisation artérielle des muscles, dans leurs insertions et leurs actions sont des événements fréquents dans l'anatomie humaine. Ainsi, il peut exister des différences entre les textes de différents ouvrages : considérez que les variations anatomiques sont normales.



MUSCLE	INSERTION PROXIMALE (ORIGINE)	INSERTION DISTALE (TERMINAISON)	INNERVATION	ACTIONS PRINCIPALES	VASCULARISATION ARTÉRIELLE	GROUPE MUSCULAIRE
Sphincter externe de l'anus	Sommet du coccyx, ligament ano-coccygien	Les fibres les plus profondes entourent le canal anal, s'attachent en arrière au coccyx en avant au centre tendineux du périnée (corps périnéal)	Branches périnéale et rectale inférieure du nerf pudendal	Ferme l'orifice anal	Artère rectale inférieure et transverse du périnée	Muscle du périnée
Sphincter uréthro-vaginal (chez la femme seulement)	Corps périnéal	Se dirige vers l'avant, contourne le vagin et entoure l'urètre	Branches périnéales du nerf pudendal	Sphincter de l'urètre et du vagin	Branche périnéale de l'artère pudendale interne	Muscle du périnée
Transverse profond du périnée	Face interne de la branche inférieure de l'ischium	Homme : raphé tendineux médial et corps périnéal Femme : paroi latérale du vagin	Branches périnéales du nerf pudendal	Stabilise le corps périnéal, soutient la prostate/le vagin	Branche périnéale de l'artère pudendale interne	Muscle du périnée
Transverse superficiel du périnée	Branche de l'ischium et tubérosité ischiatique	Centre tendineux du périnée (corps périnéal)	Branches périnéales du nerf pudendal	Stabilise le centre tendineux du périnée	Branche périnéale de l'artère pudendale interne	Muscle du périnée



Section 6 MEMBRE SUPÉRIEUR

Anatomie de surface

Planche 398

398 Membre supérieur : anatomie de surface

Anatomie cutanée

Planches 399-403

- 399 Dermatomes du membre supérieur
- 400 Innervation cutanée du membre supérieur
- 401 Nerfs cutanés et veines superficielles de l'épaule et du bras
- 402 Nerfs cutanés et veines superficielles de l'avant-bras
- 403 Vaisseaux et nœuds lymphatiques du membre supérieur

Épaule et aisselle

Planches 404-416

- 404 Clavicule et articulation sterno-claviculaire
- 405 Humérus et scapula : vues antérieures
- 406 Humérus et scapula : vues postérieures
- 407 Épaule : radiographie de face (antéro-postérieure)
- 408 Articulation de l'épaule (gléno-humérale)
- 409 Muscles de l'épaule
- 410 Aisselles : paroi postérieure et nerfs
- 411 Muscles de la coiffe des rotateurs
- 412 Fascias pectoral, clavi-pectoral et axillaire
- 413 Dissection scapulo-thoracique et scapulo-humérale
- 414 Artère axillaire et anastomoses péri-scapulaires
- 415 Fosse axillaire (dissection) : vue antérieure
- 416 Plexus brachial : schéma

Membre supérieur

Bras

Planches 417-421

- 417 Muscles du bras : vues antérieures
- 418 Muscles du bras : vues postérieures
- 419 Artère brachiale *in situ*
- 420 Artère brachiale et réseau artériel péri-articulaire du coude
- 421 Bras : coupes transversales sériées

Coude et avant-bras

Planches 422-438

- 422 Os du coude
- 423 Coude : radiographies
- 424 Ligaments du coude
- 425 Os de l'avant-bras
- 426 Muscles propres de l'avant-bras : rotateurs du radius
- 427 Muscles propres de l'avant-bras : extenseurs du poignet et des doigts
- 428 Muscles propres de l'avant-bras : fléchisseurs du poignet
- 429 Muscles propres de l'avant-bras : fléchisseurs des doigts
- 430 Muscles de l'avant-bras (couche superficielle) : vue postérieure
- 431 Muscles de l'avant-bras (couche profonde) : vue postérieure
- 432 Muscles de l'avant-bras (couche superficielle) : vue antérieure
- 433 Muscles de l'avant-bras (couche intermédiaire) : vue antérieure
- 434 Muscles de l'avant-bras (couche profonde) : vue antérieure
- 435 Artères de l'avant-bras
- 436 Avant-bras : coupes transversales sériées
- 437 Insertions des muscles de l'avant-bras : vue antérieure
- 438 Insertions des muscles de l'avant-bras : vue postérieure

Poignet et main

Planches 439-458

- 439 Os du carpe

- 440 Mouvements du poignet
- 441 Ligaments du poignet
- 442 Ligaments du poignet (suite)
- 443 Os du poignet et de la main
- 444 Poignet et main : radiographies
- 445 Ligaments métacarpo-phalangiens et interphalangiens
- 446 Poignet et main : dissections palmaires superficielles
- 447 Poignet et main : dissections palmaires profondes
- 448 Muscles lombricaux, bourses, gaines et espaces : schéma
- 449 Tendons fléchisseurs, artères et nerfs du poignet
- 450 Bourses, espaces et gaines des tendons de la main
- 451 Tendons fléchisseurs et extenseurs des doigts
- 452 Muscles intrinsèques de la main
- 453 Artères et nerfs de la main : vues palmaires
- 454 Poignet et main : dissection radiale superficielle
- 455 Poignet et main : dissection dorsale superficielle
- 456 Poignet et main : dissection dorsale profonde
- 457 Tendons extenseurs au poignet
- 458 Doigts

Innervation et vascularisation

Planches 459-466

- 459 Innervation cutanée du poignet et de la main
- 460 Artères et nerfs du membre supérieur
- 461 Nerfs du membre supérieur
- 462 Nerf musculo-cutané
- 463 Nerf médian
- 464 Nerf ulnaire
- 465 Nerf radial au bras et nerfs de la région postérieure de l'épaule
- 466 Nerf radial à l'avant-bras

Imagerie de l'épaule

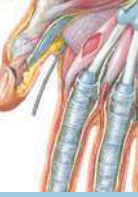Planche 467

- 467 Épaule : IRM, TDM et arthrographie

Muscles

Tableaux 6-1 à 6-4

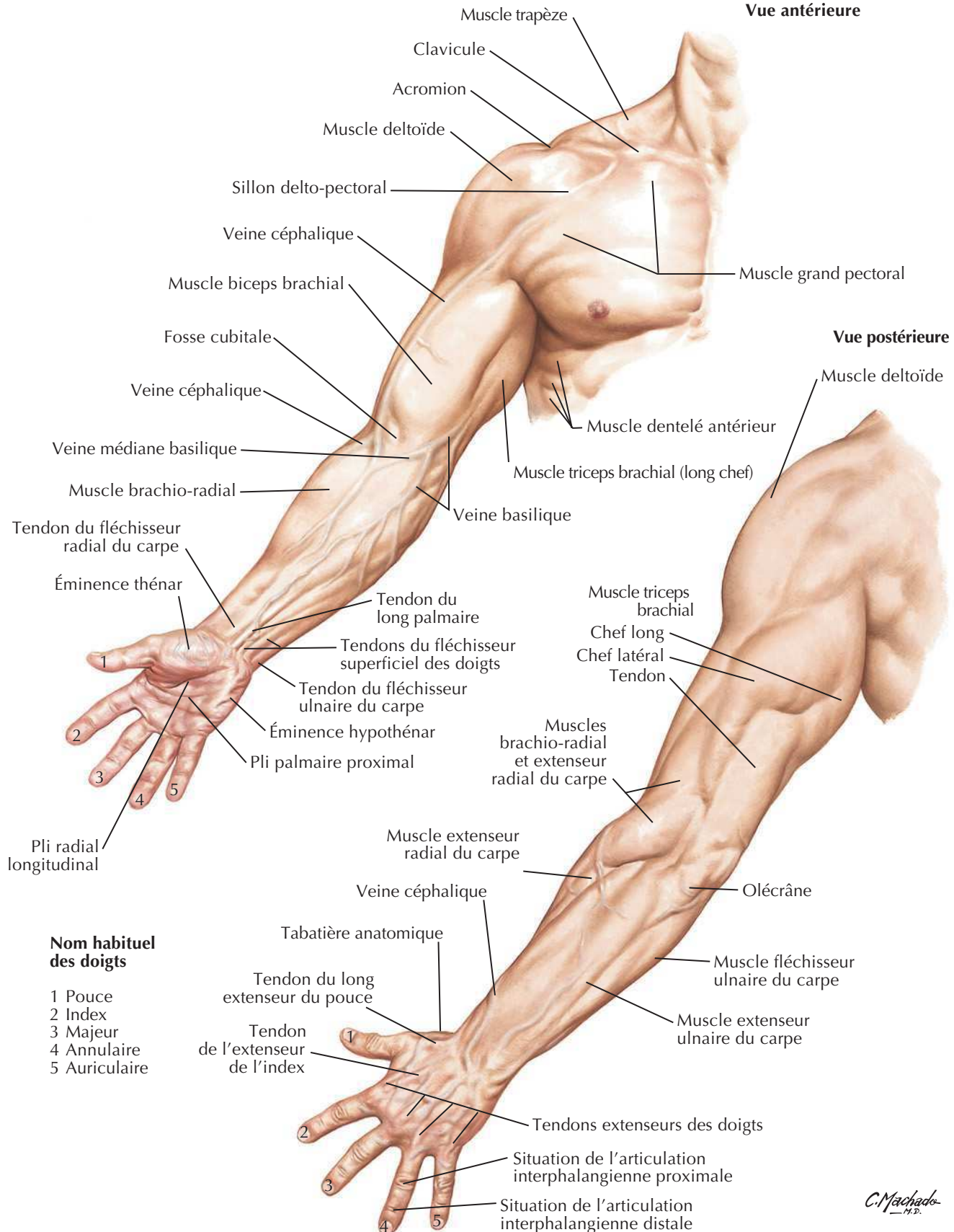
Membre supérieur : anatomie de surface



Voir aussi Planches 152, 242

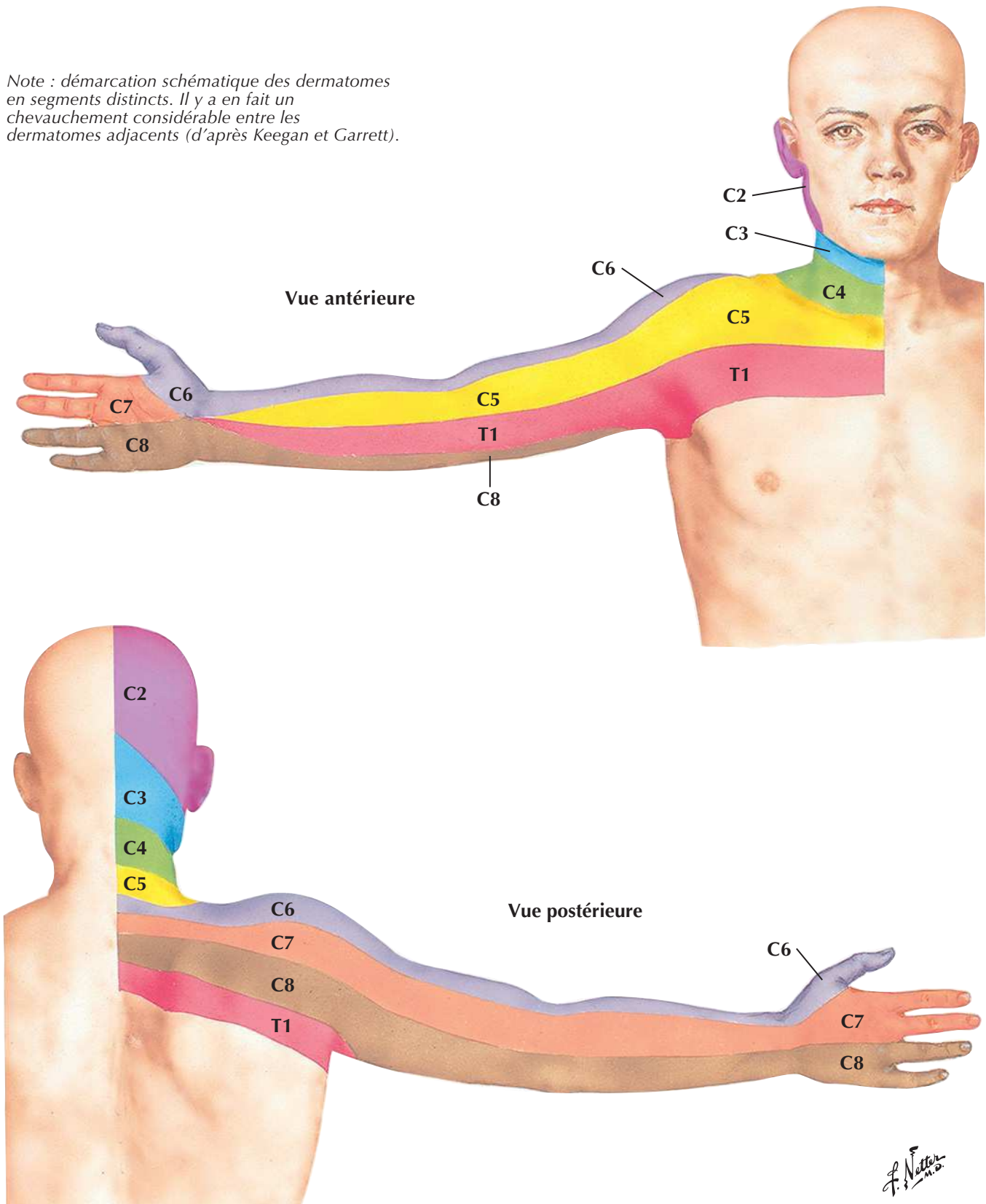
Vue antérieure

Vue postérieure

C. Machado
M.D.

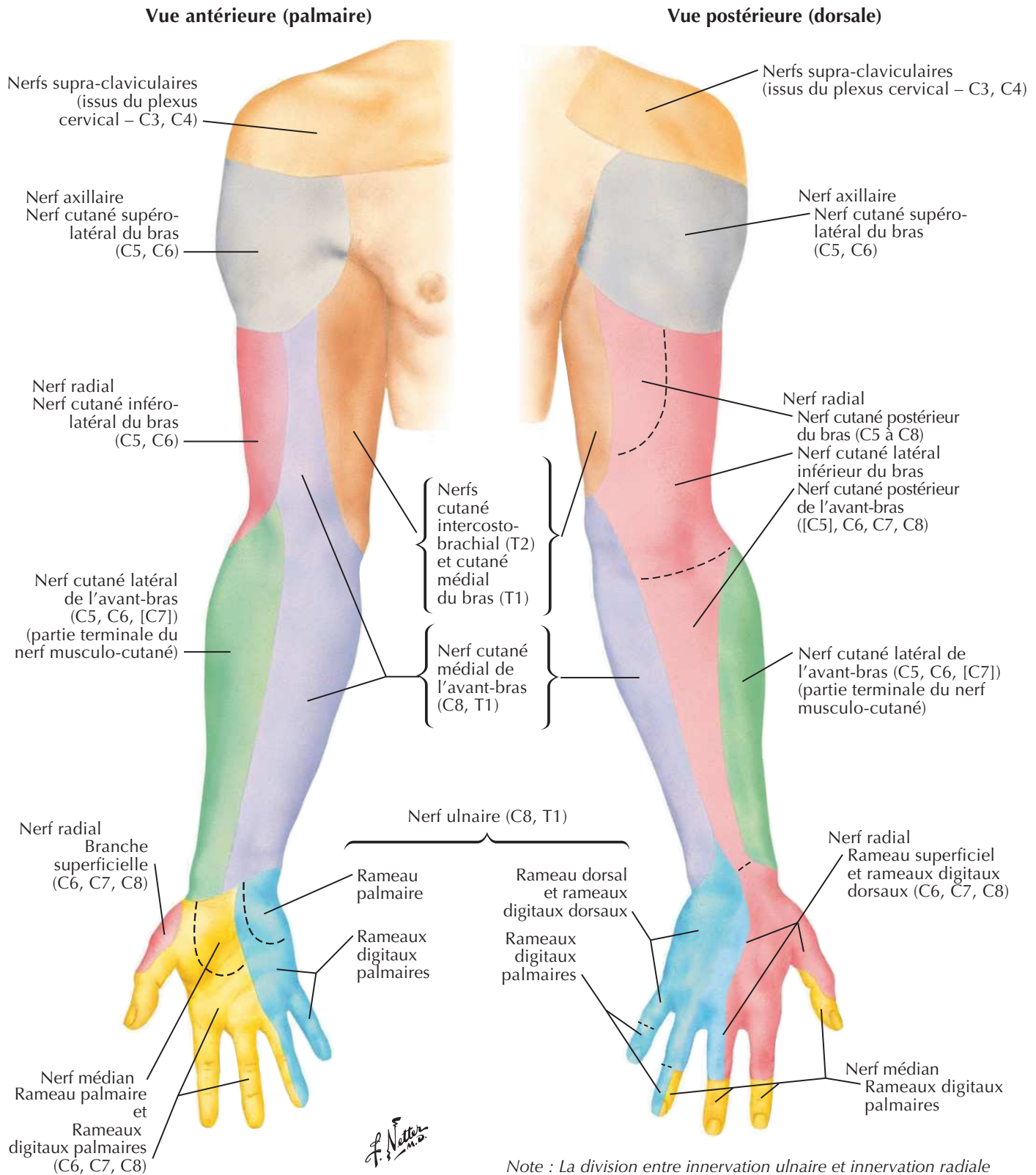
Dermatomes du membre supérieurVoir aussi **Planche 162**

Note : démarcation schématique des dermatomes en segments distincts. Il y a en fait un chevauchement considérable entre les dermatomes adjacents (d'après Keegan et Garrett).

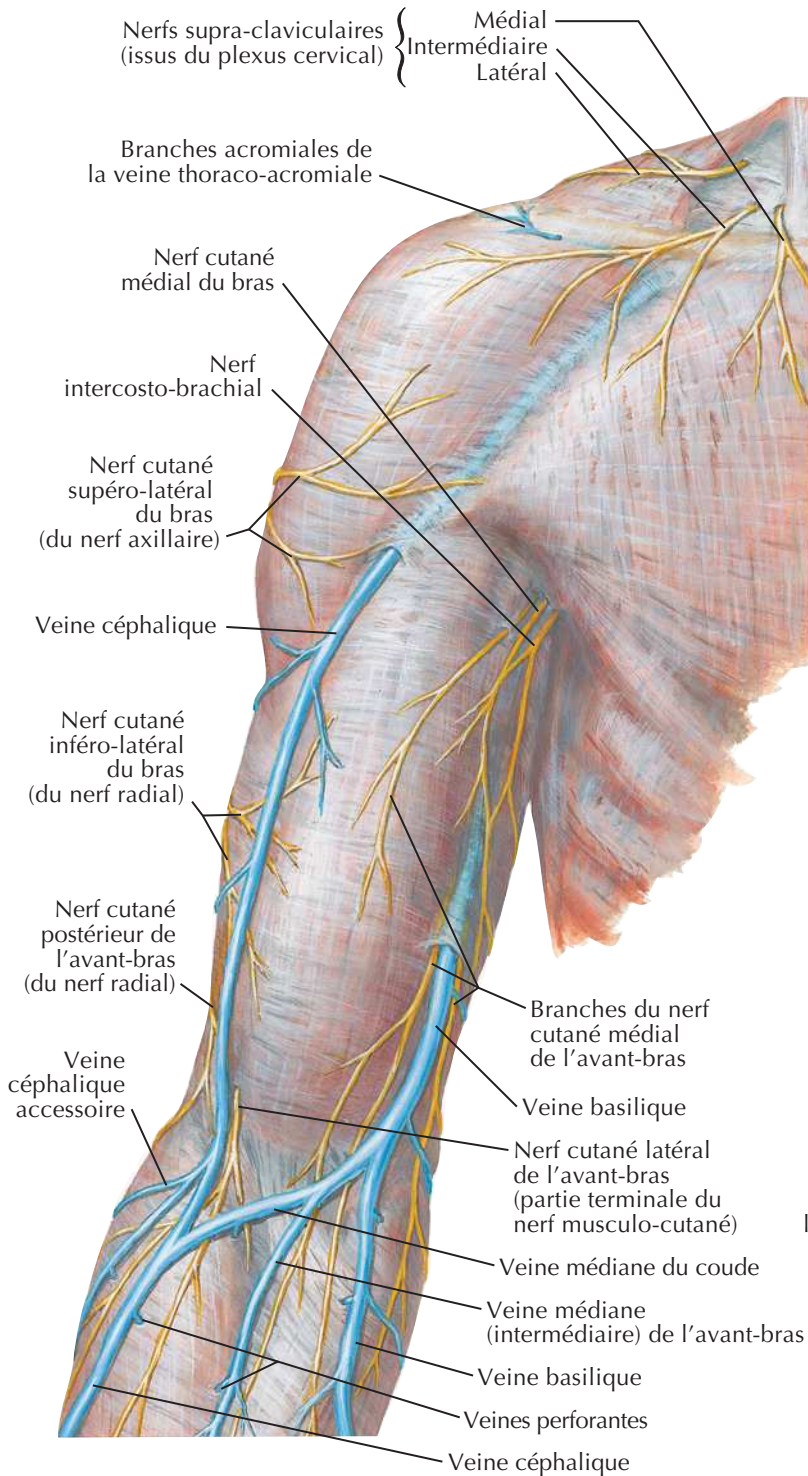
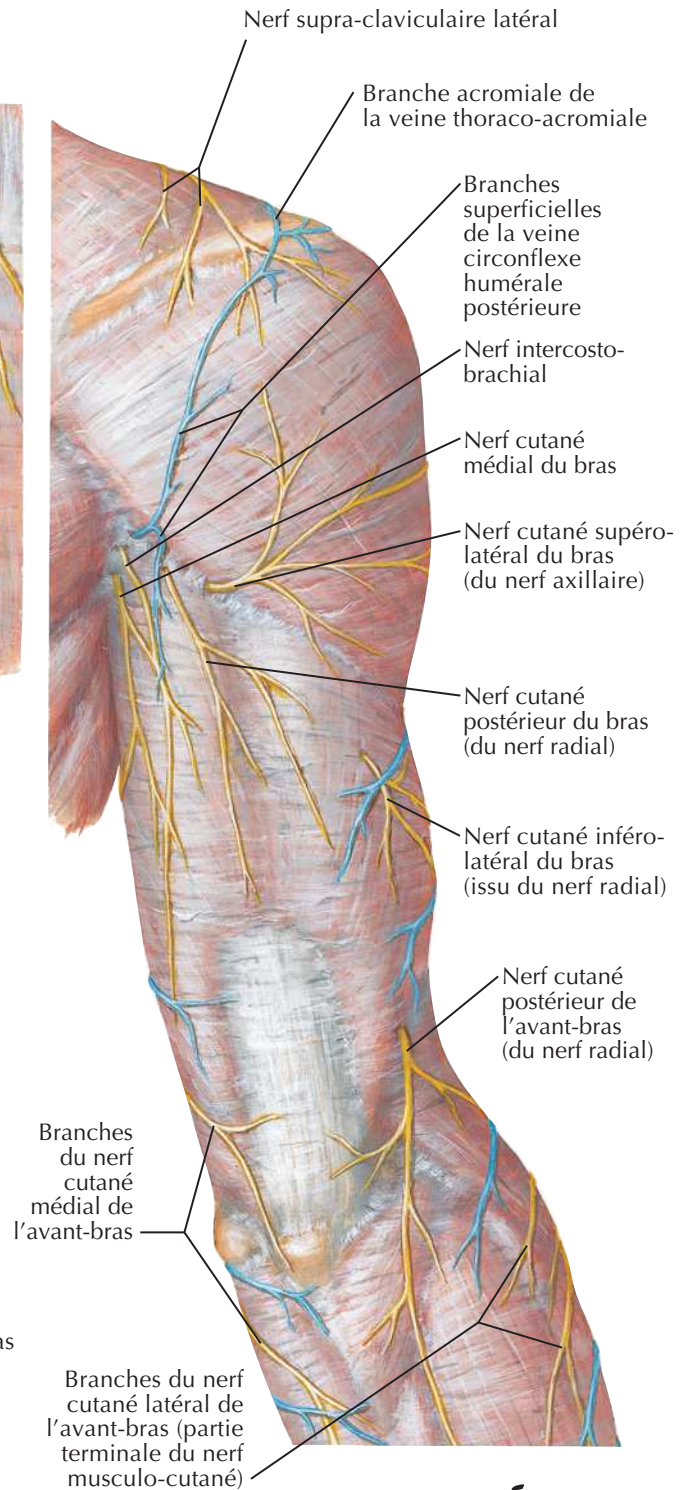


Innervation cutanée du membre supérieur

Voir aussi Planches 459, 461, 463



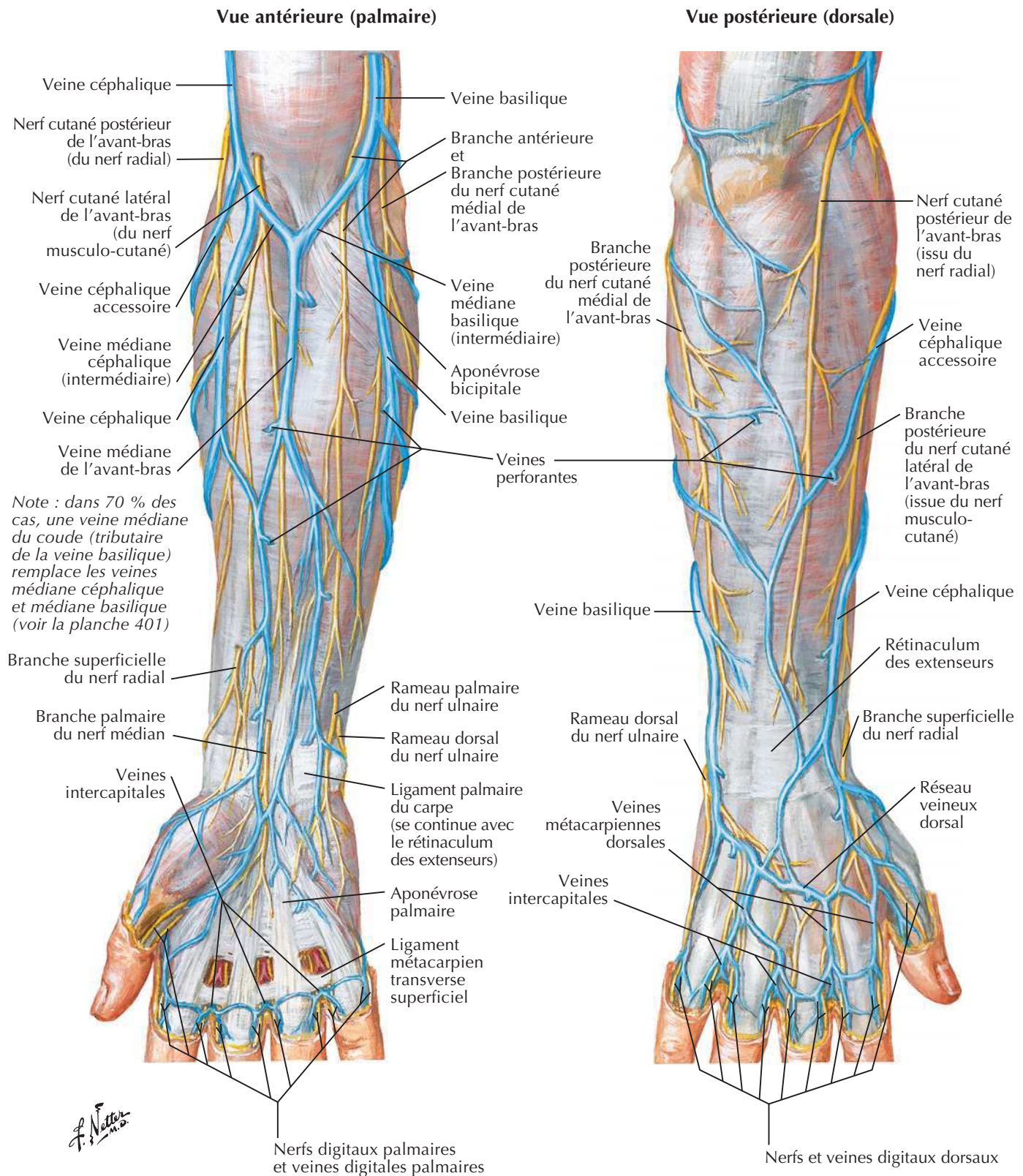
Note : La division entre innervation ulnaire et innervation radiale sur le dos de la main est variable ; elle s'aligne le plus souvent sur le doigt III (planches 400 et 459), parfois sur le doigt IV (planche 456).

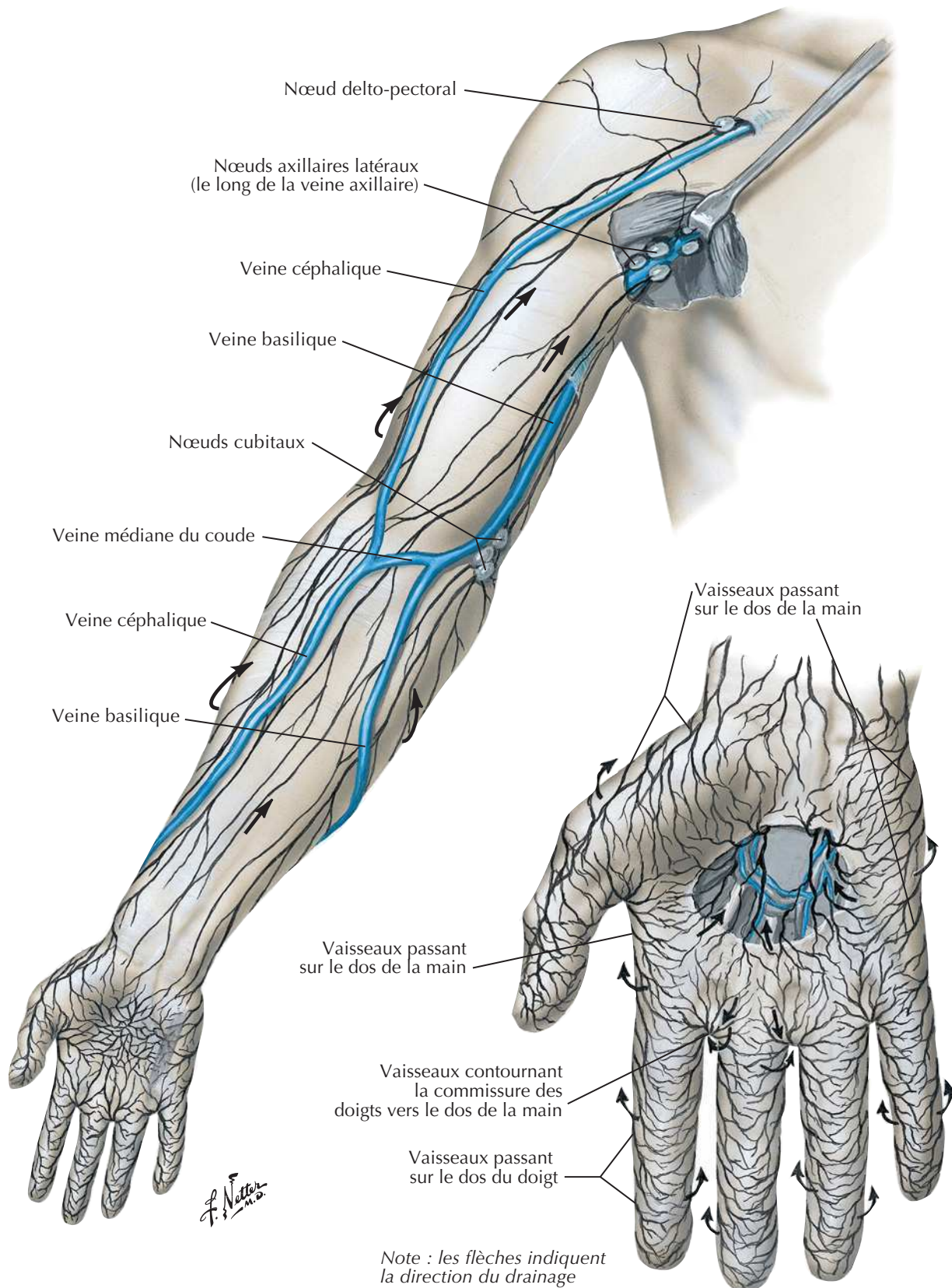
Nerfs cutanés et veines superficielles de l'épaule et du brasVoir aussi **Planches 252, 419****Vue antérieure****Vue postérieure**

J. Netter

Nerfs cutanés et veines superficielles de l'avant-bras

Voir aussi Planches 431, 455

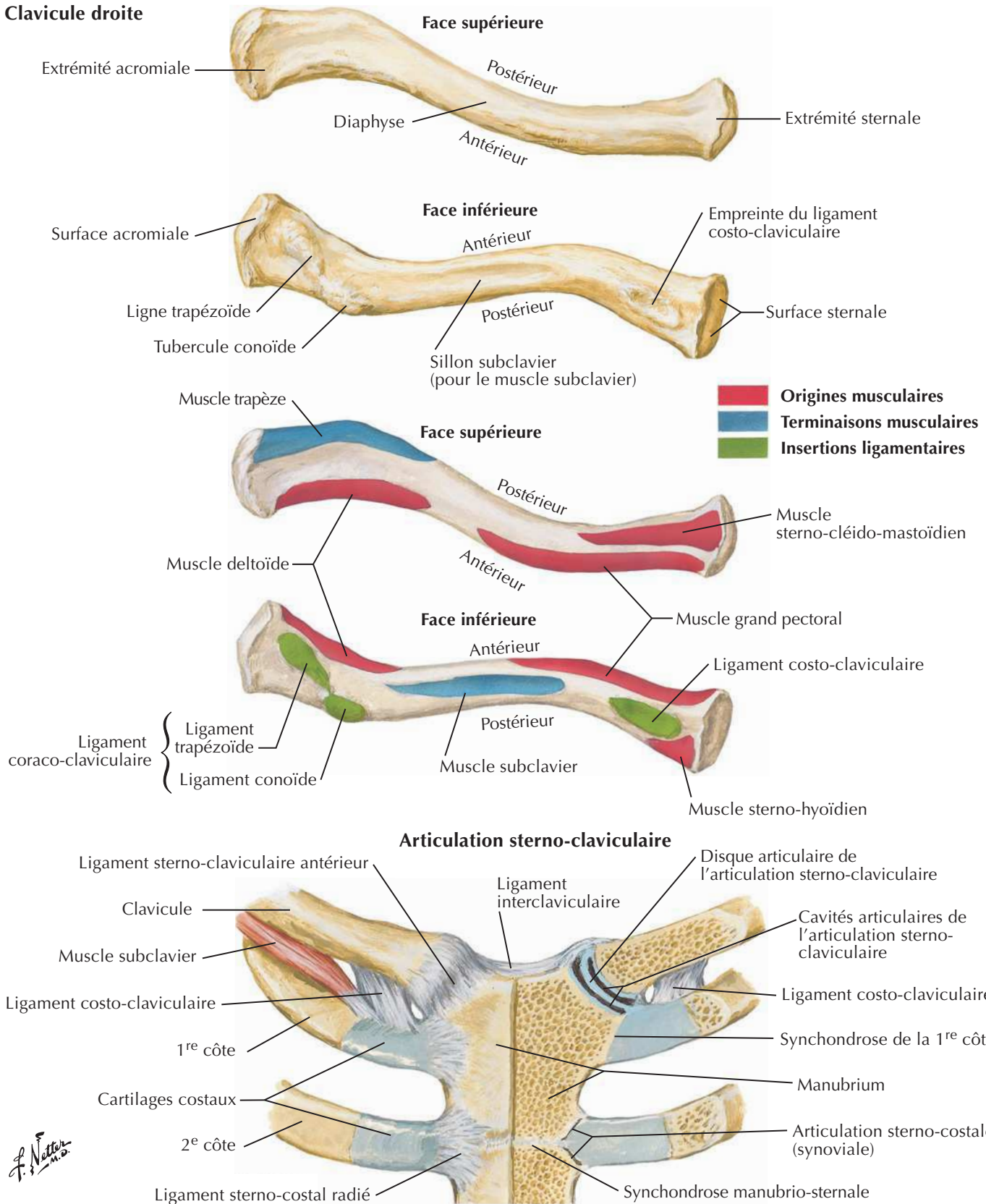


Vaisseaux et nœuds lymphatiques du membre supérieurVoir aussi **Planches 181, 455**

Clavicule et articulation sterno-claviculaire

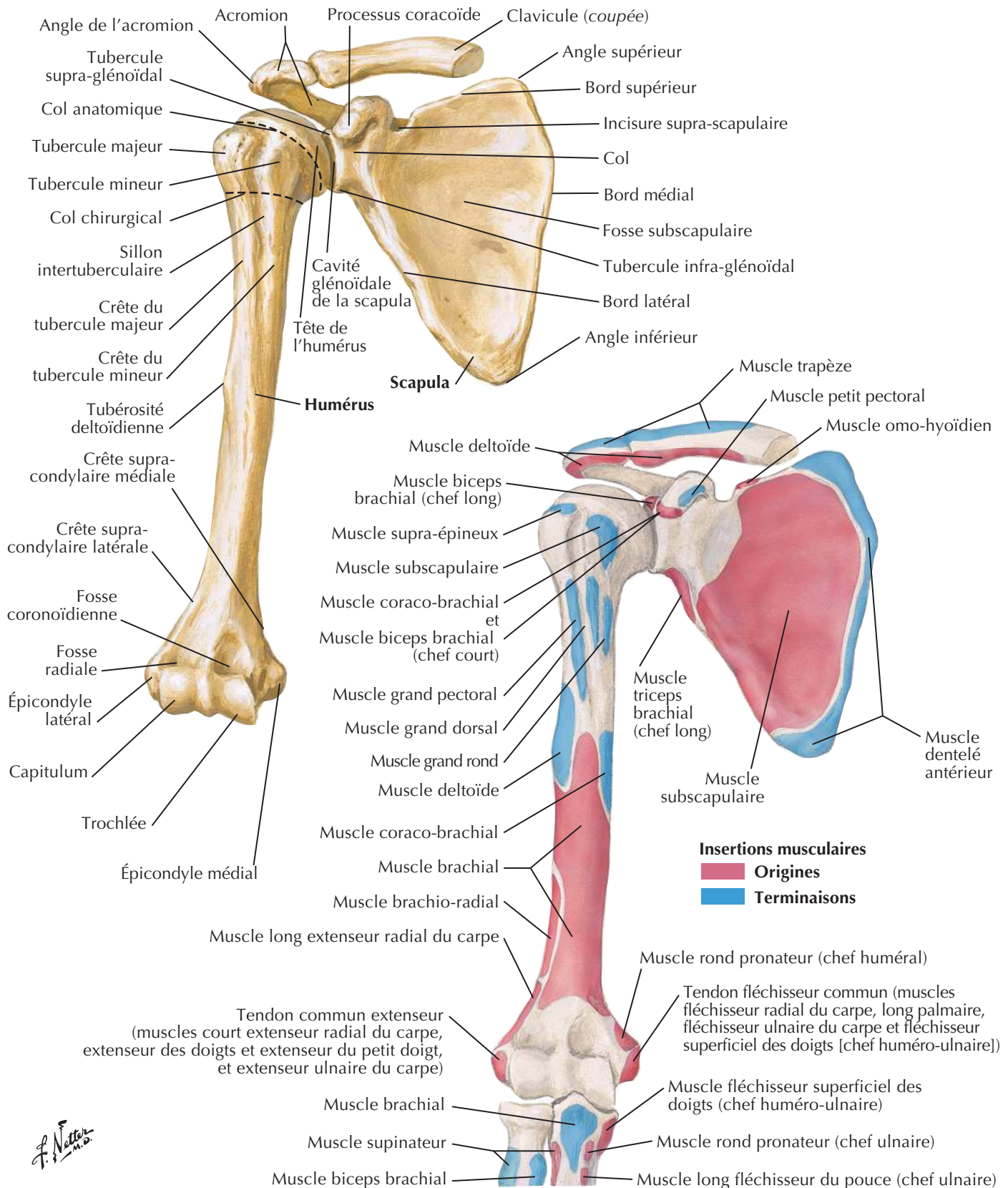
Voir aussi **Planches 183, 186**

Clavicule droite

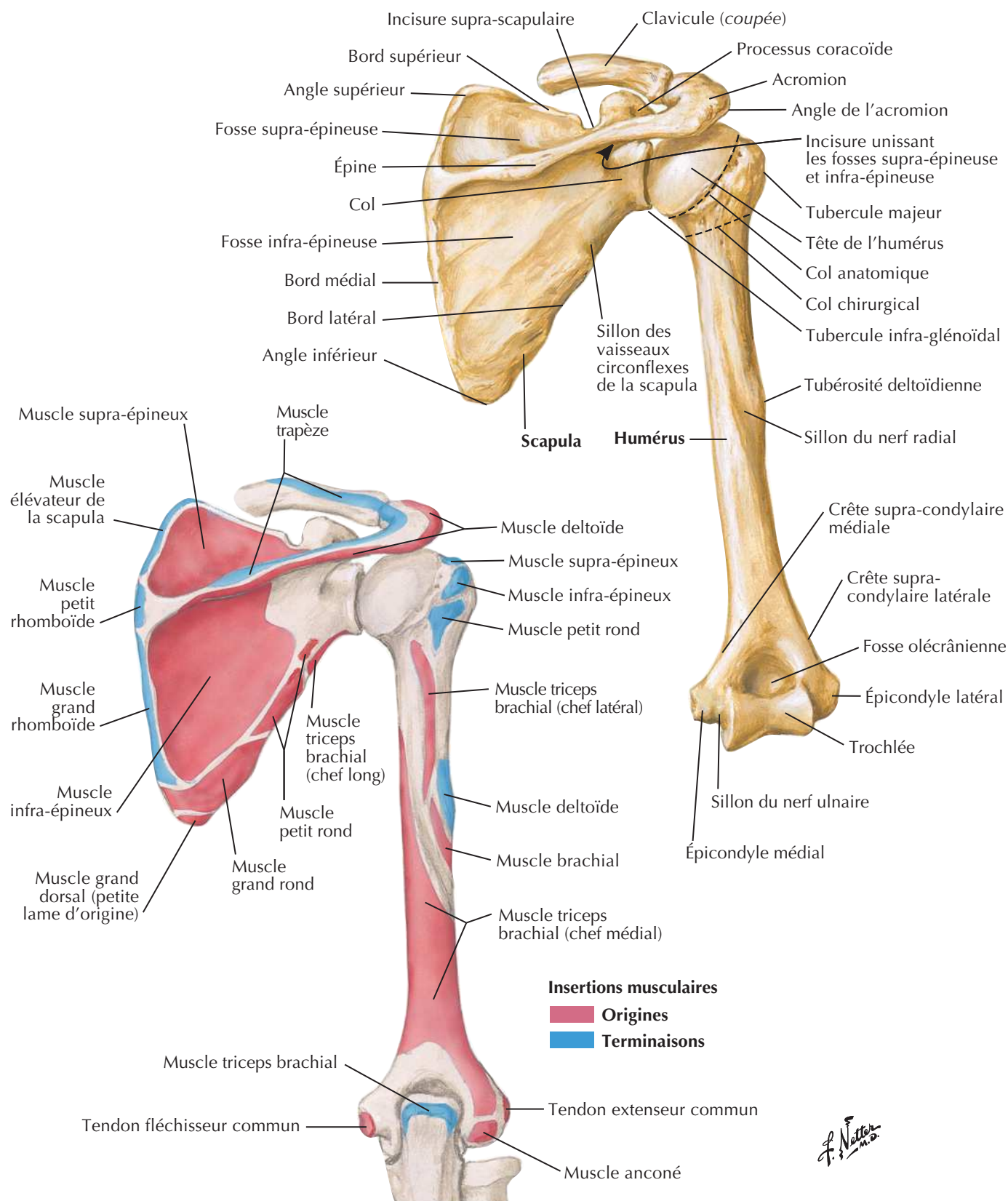


Humérus et scapula : vues antérieures

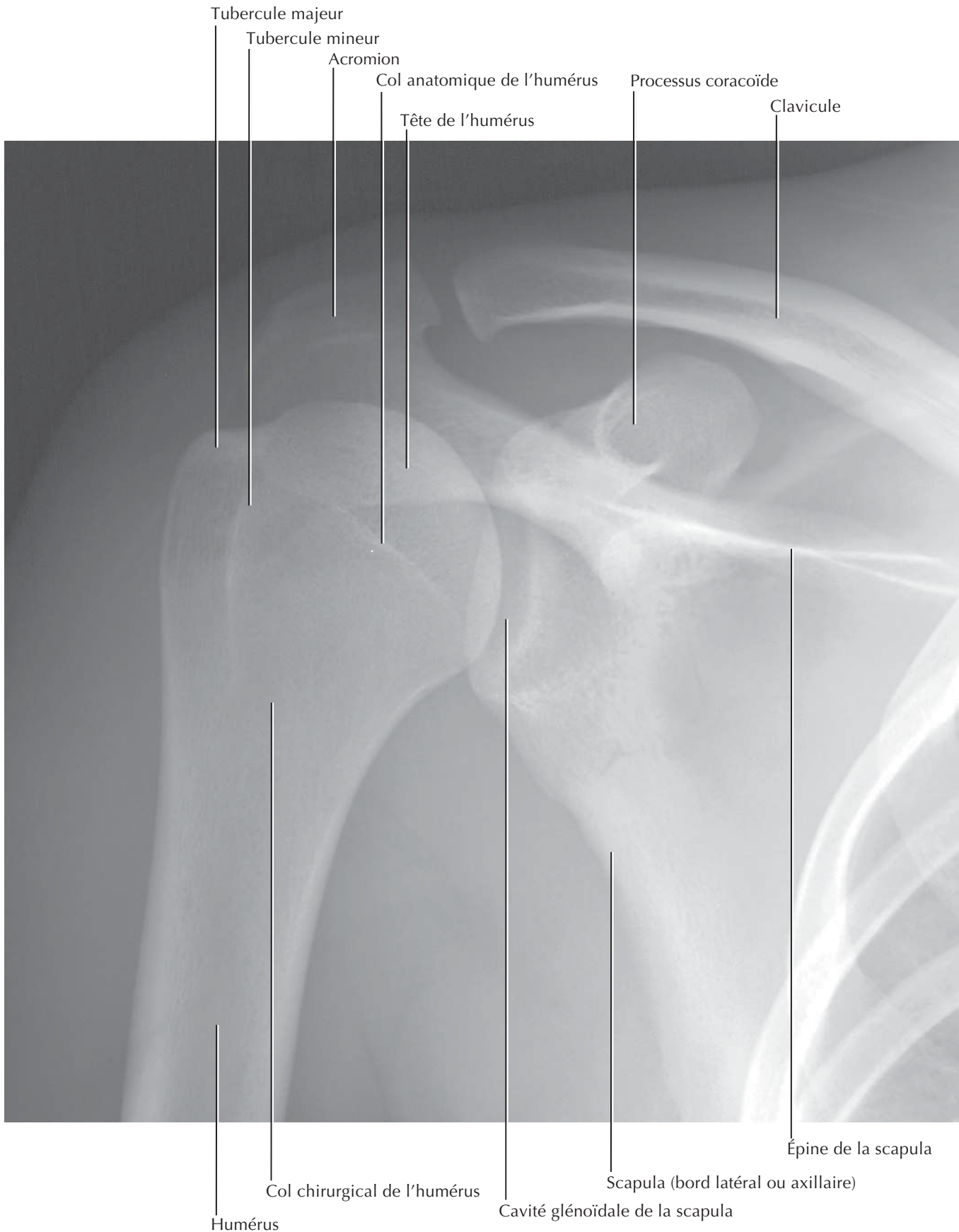Voir aussi **Planches 183, 407, 422**



Humérus et scapula : vues postérieures

Voir aussi **Planche 183**

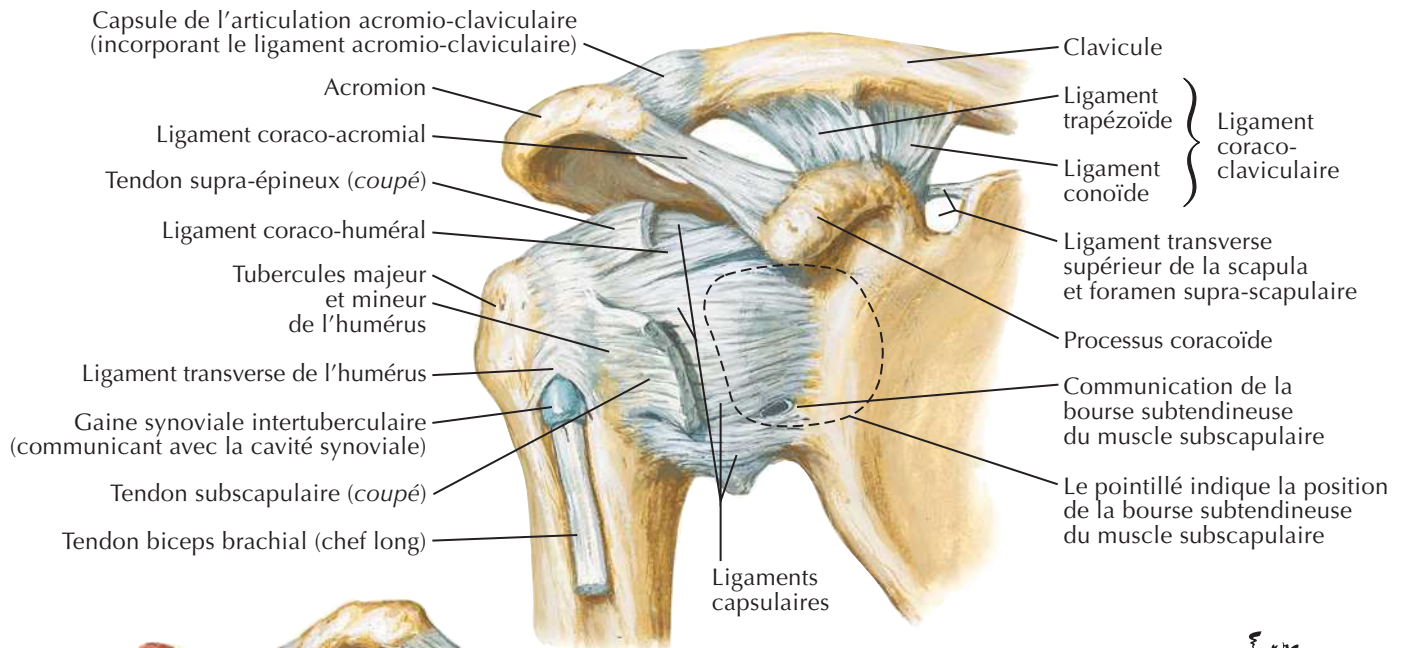
F. Netter M.D.

Épaule : radiographie de face (antéro-postérieure)Voir aussi **Planche 405**

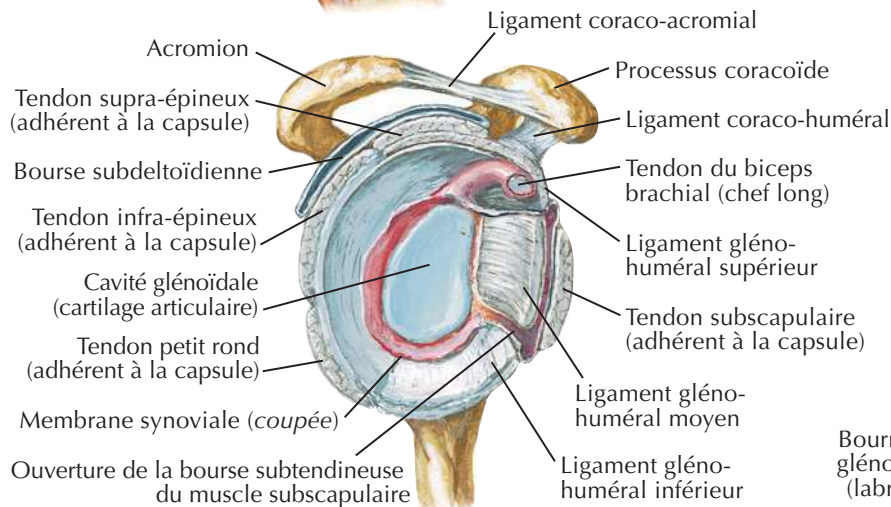
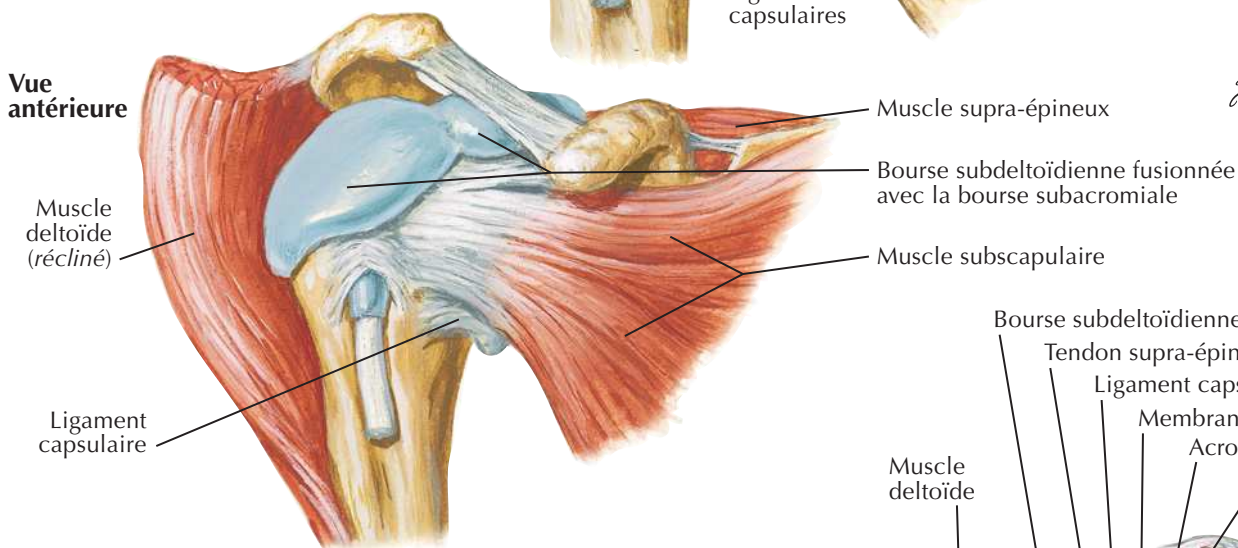
Articulation de l'épaule (gléno-humérale)

Voir aussi Planches 411, 468

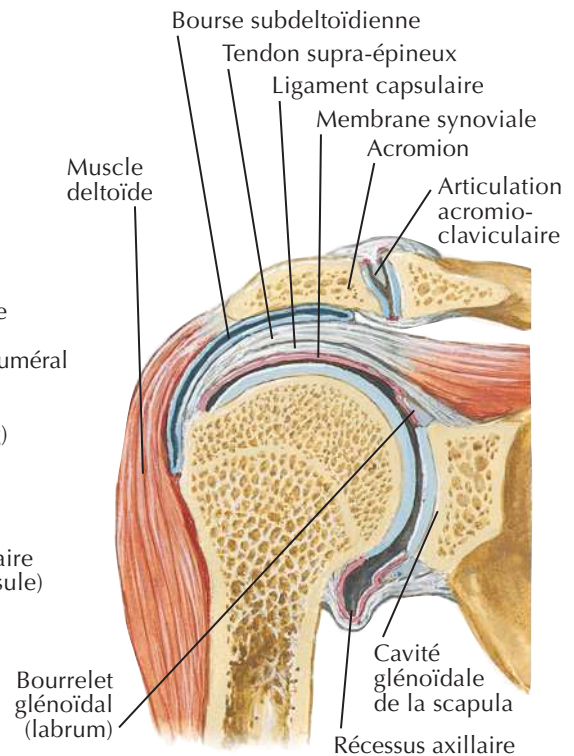
Vue antérieure



Vue antérieure



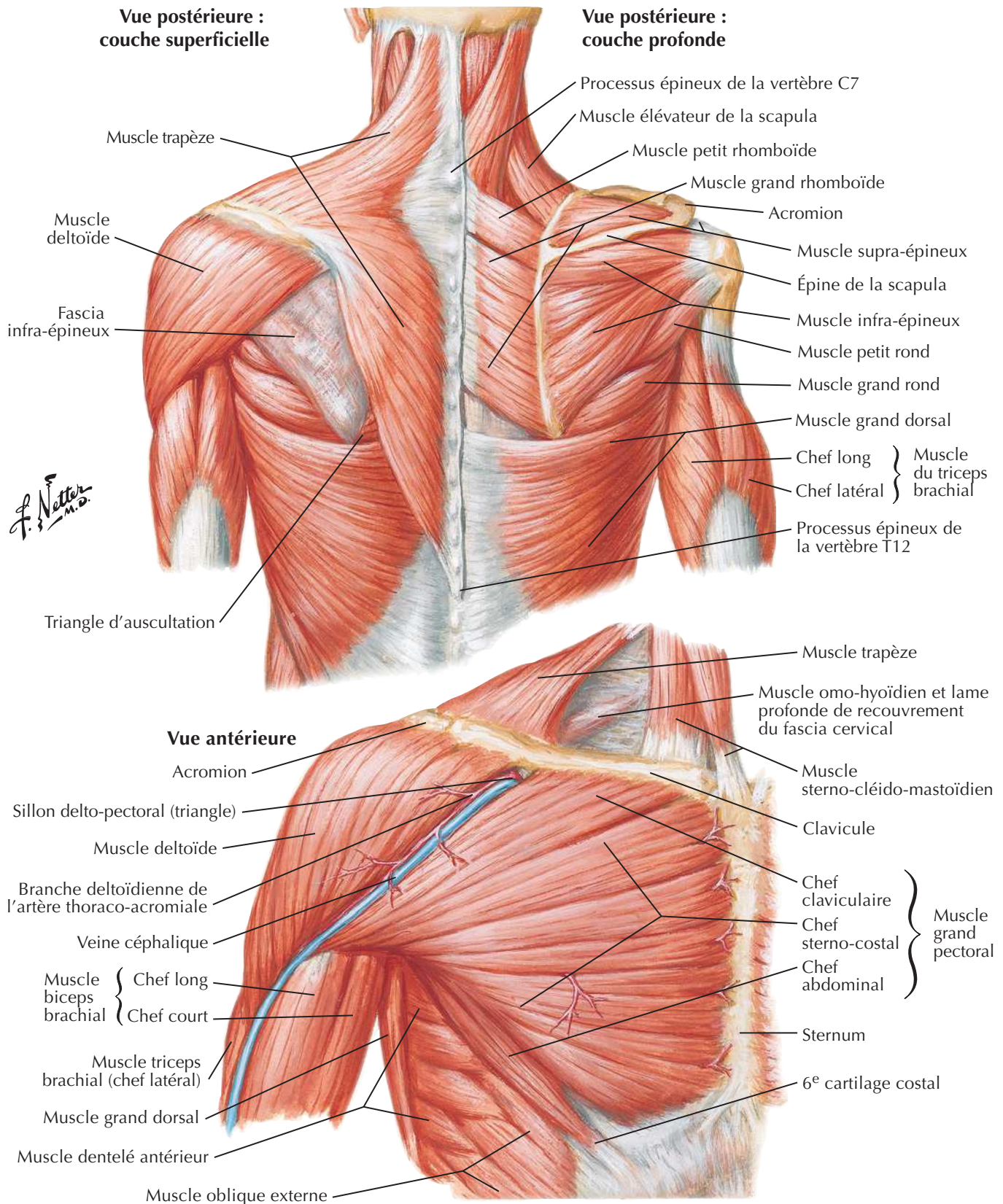
Articulation ouverte : vue latérale



Coupe coronale à travers l'articulation

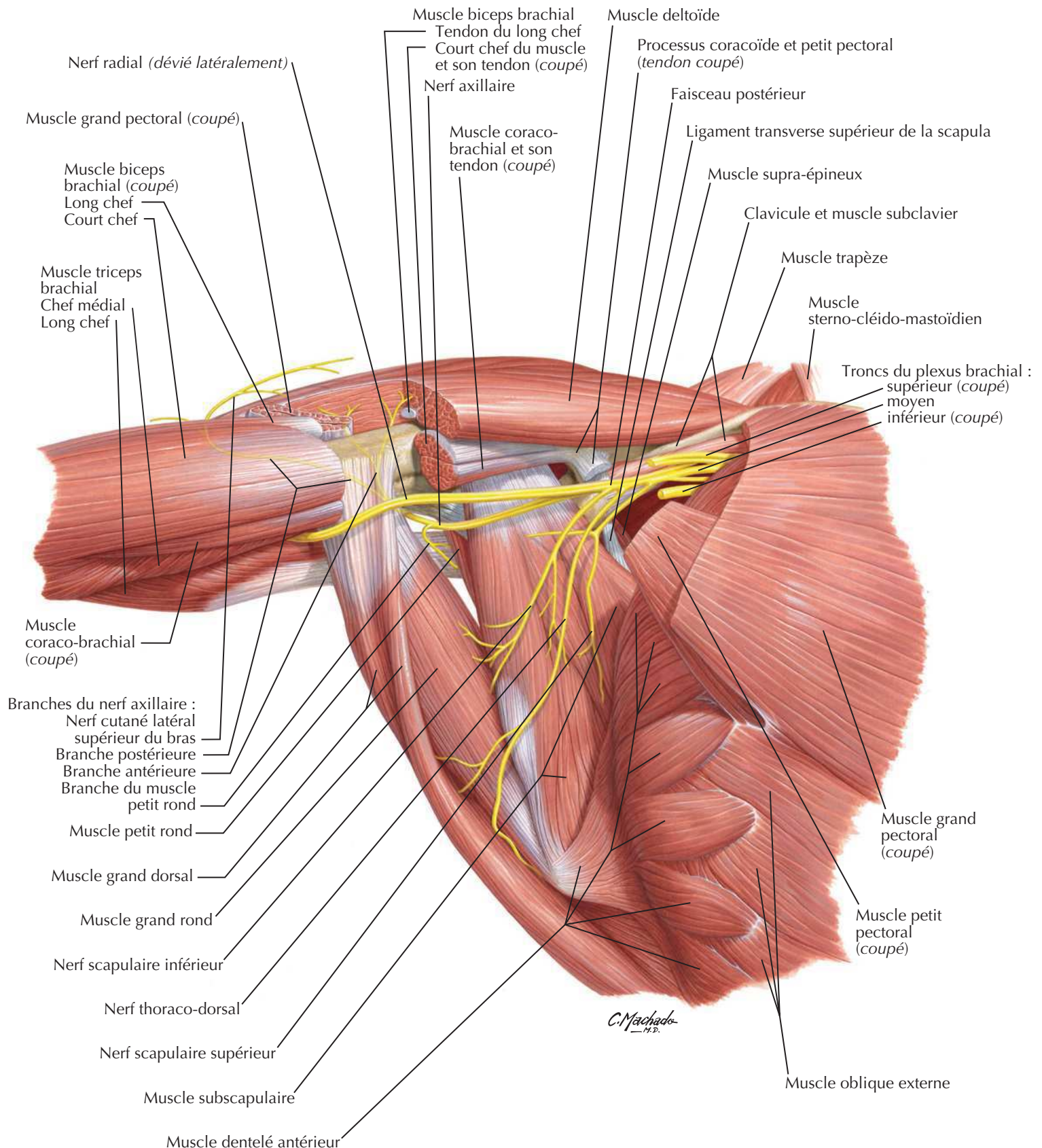
Muscles de l'épaule

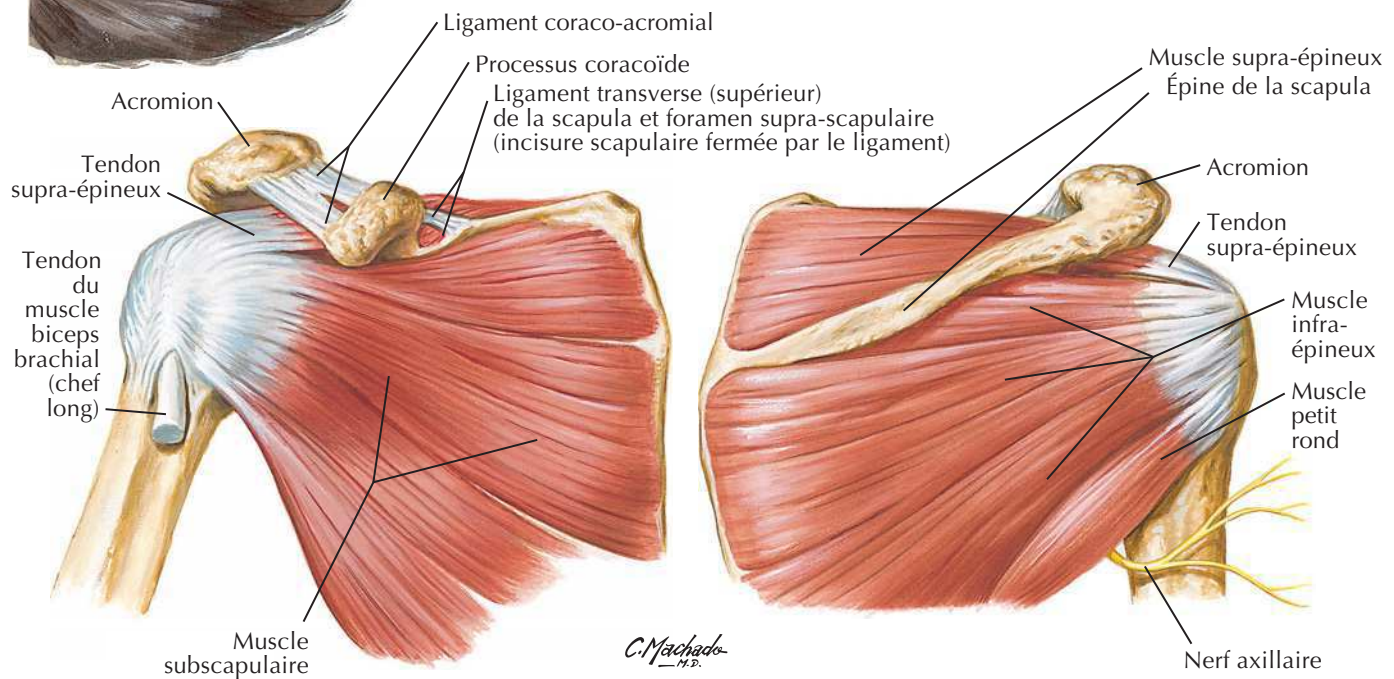
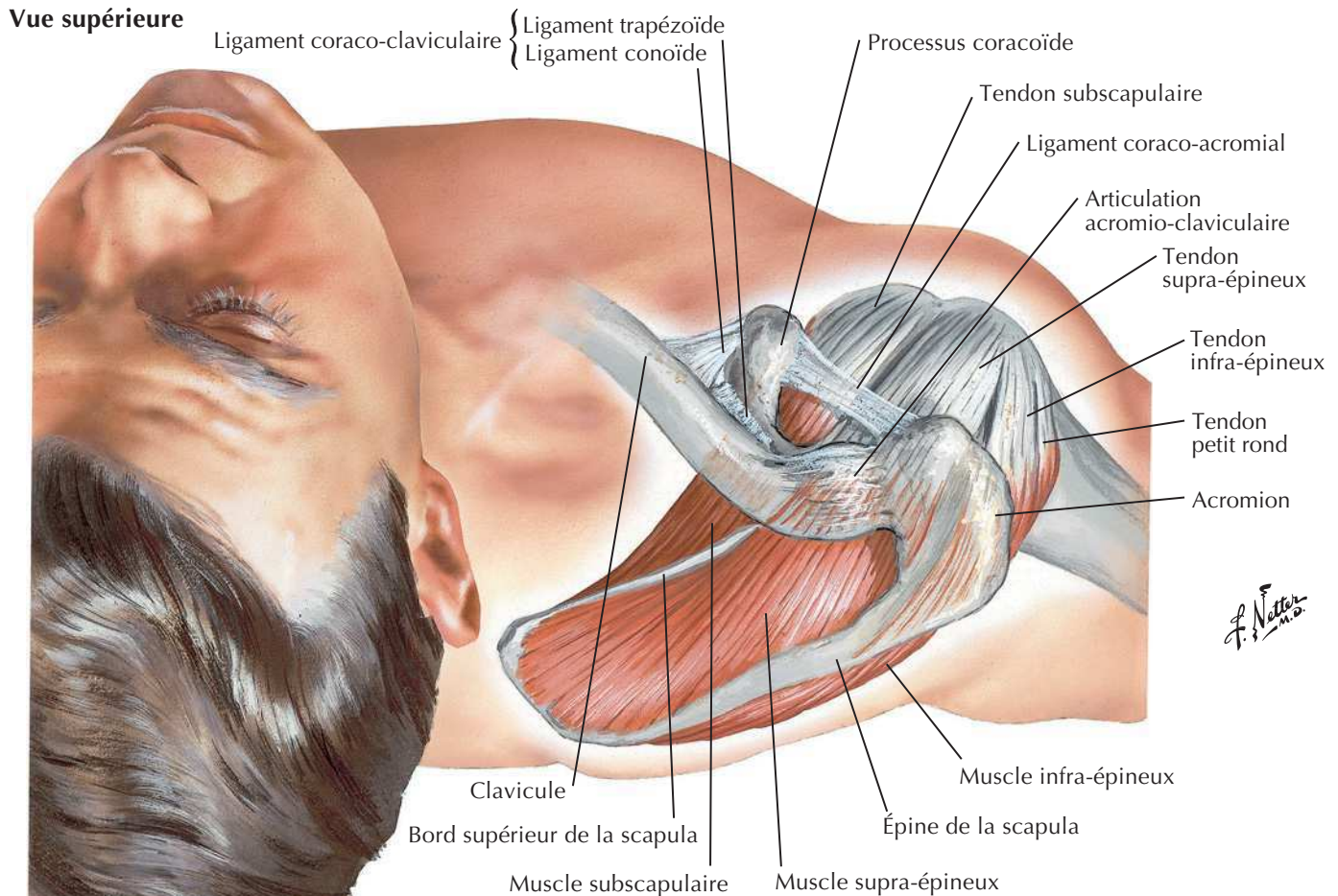
Voir aussi **Planches 29, 171, 185**



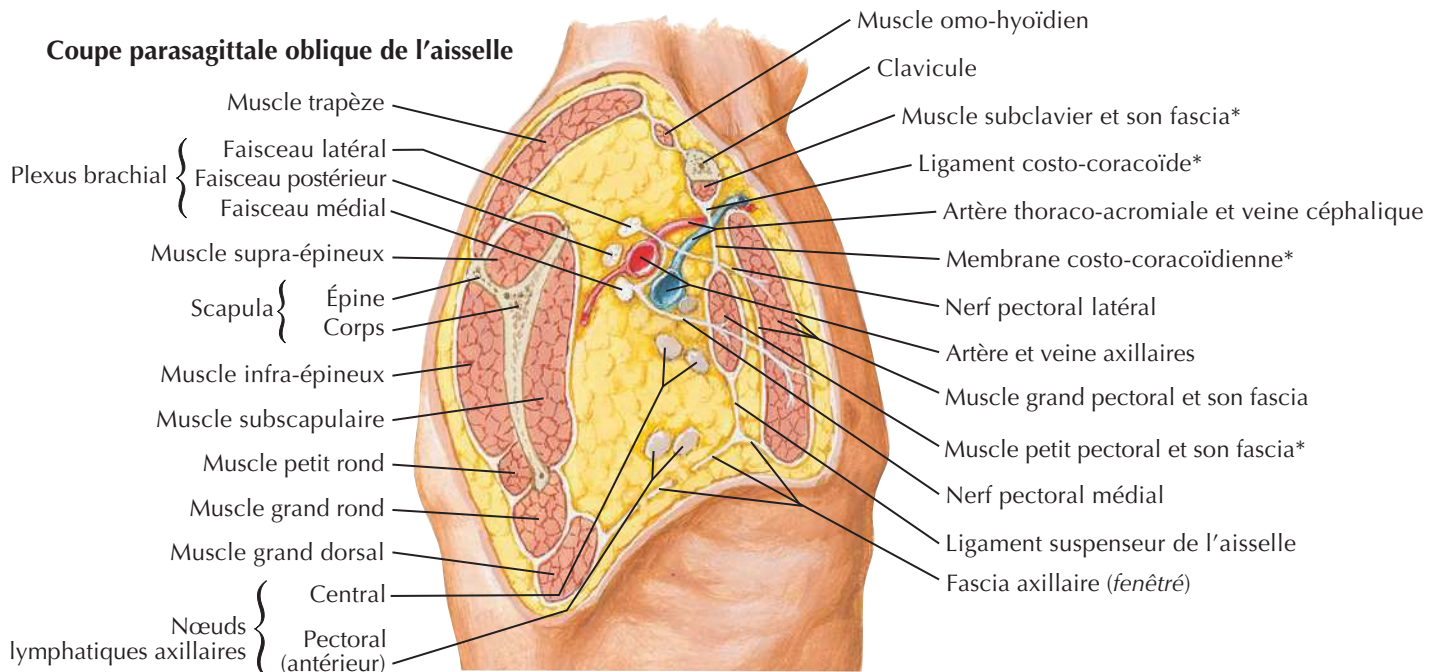
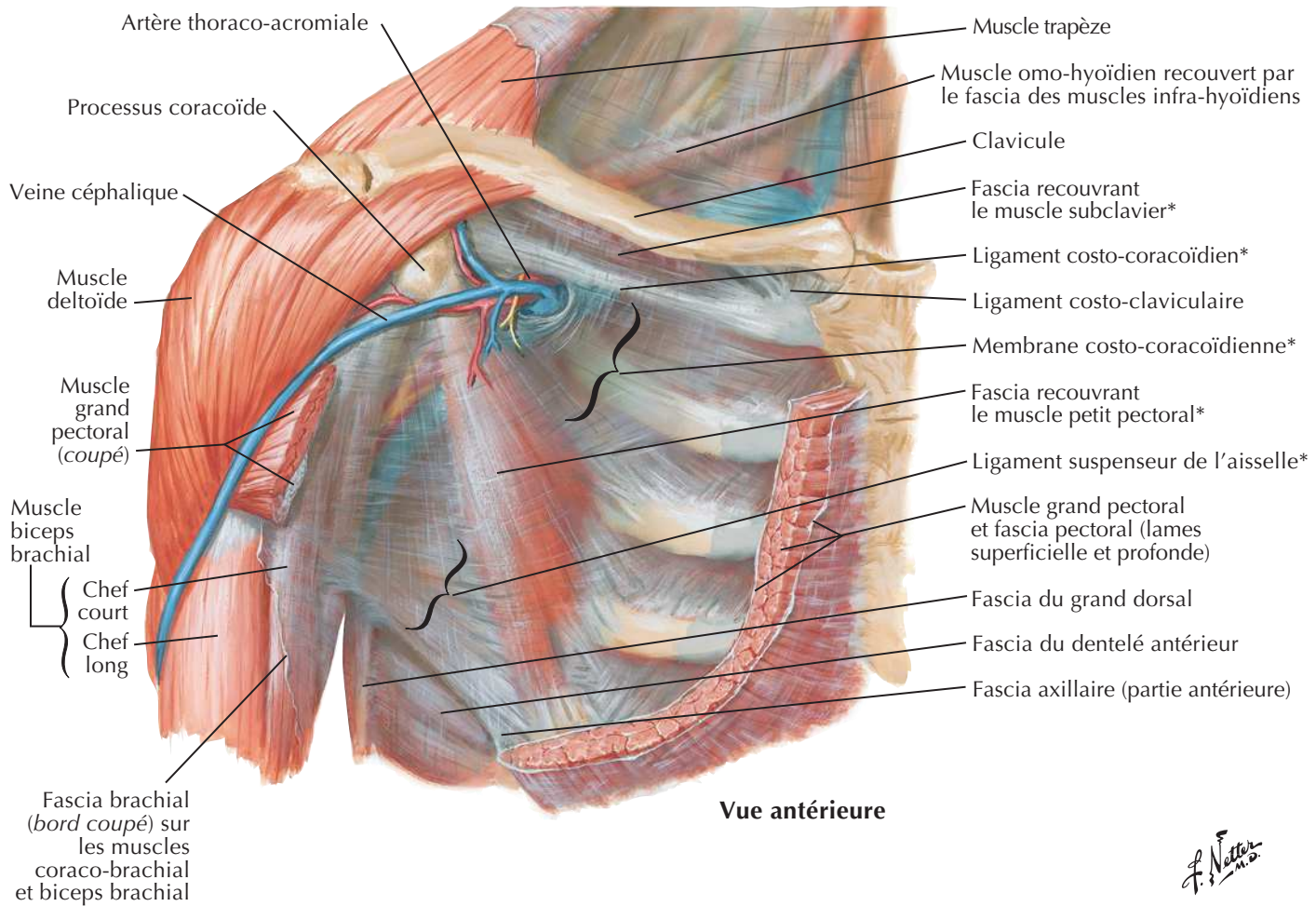
Aisselles : paroi postérieure et nerfs

Voir aussi Planches 415, 416, 461



Muscles de la coiffe des rotateursVoir aussi **Planches 408, 417, 418****Vue supérieure****Vue antérieure****Vue postérieure**

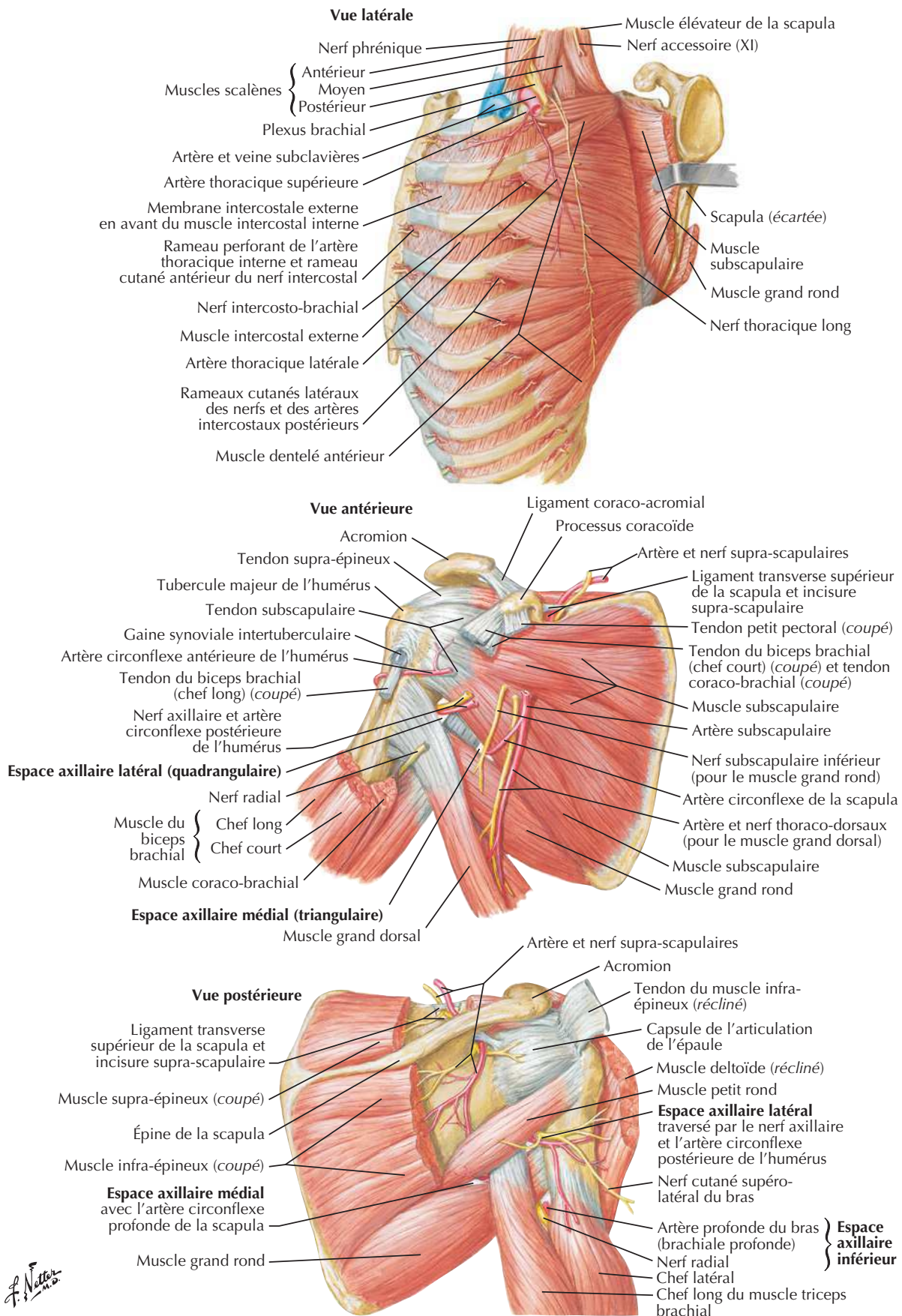
Fascias pectoral, clavi-pectoral et axillaire

Voir aussi **Planches 181, 185**

* Parties du fascia clavi-pectoral

Dissection scapulo-thoracique et scapulo-humérale

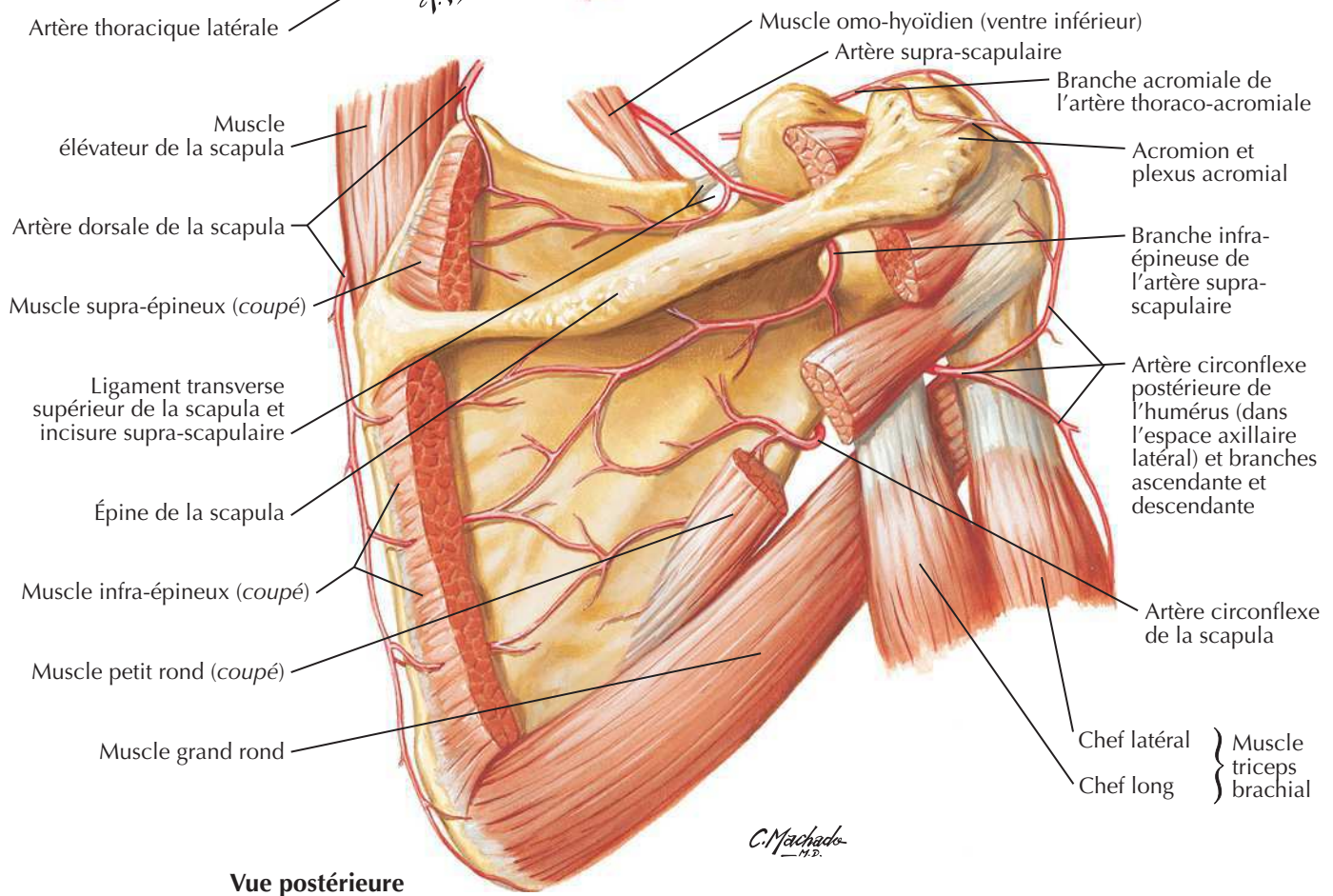
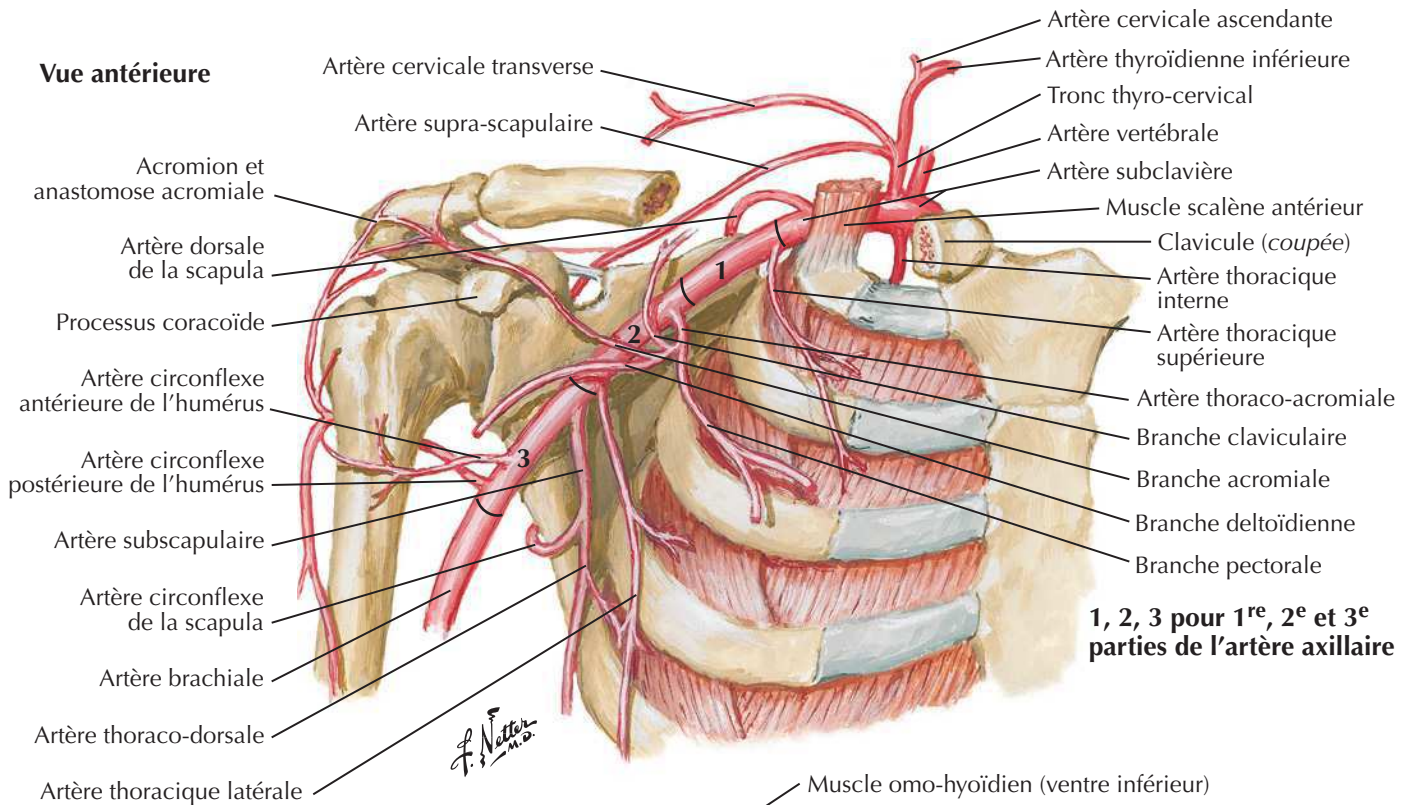
Voir aussi **Planches 415, 465**



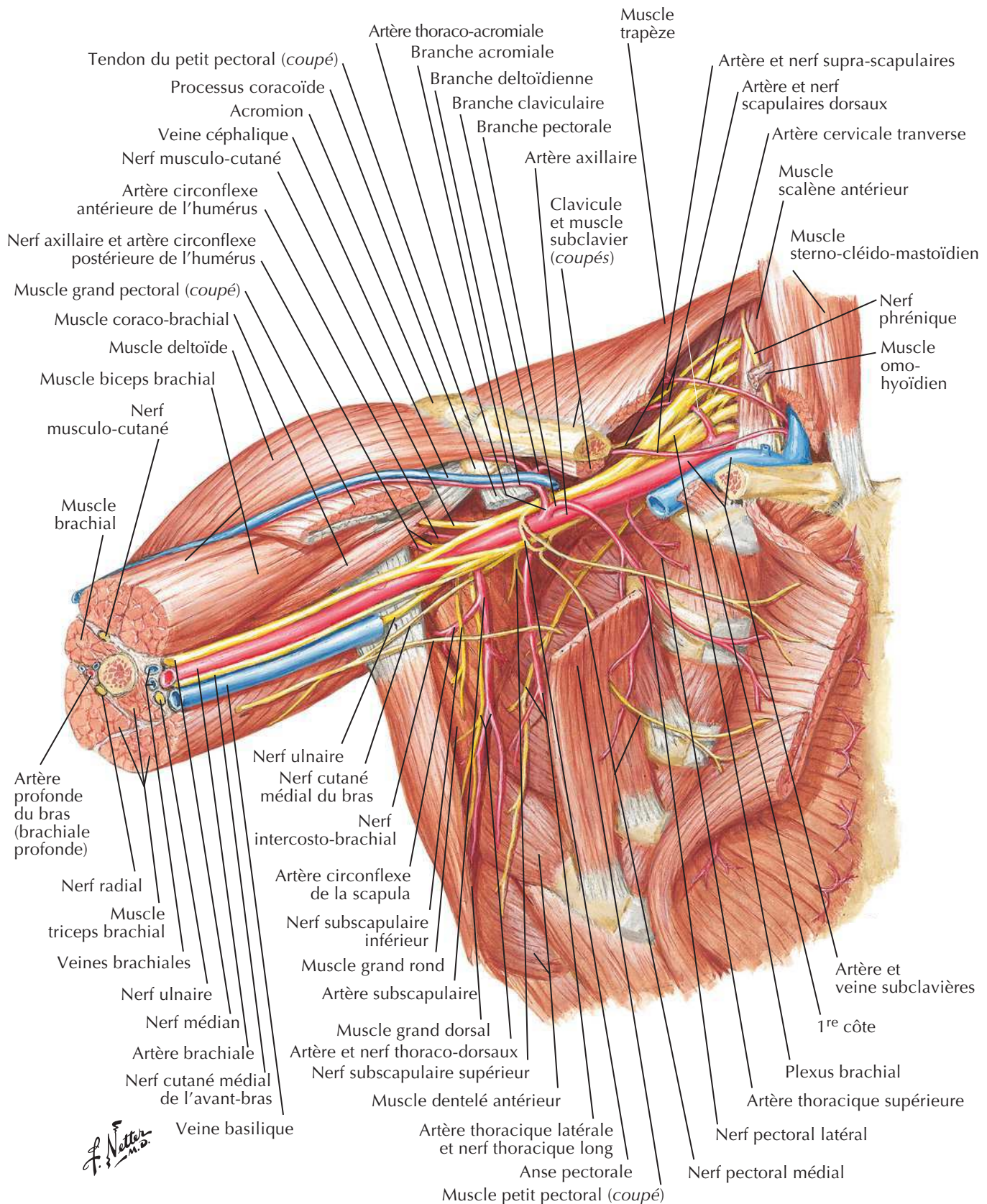
Artère axillaire et anastomoses péri-scapulaires

Voir aussi **Planches 33, 420**

Vue antérieure

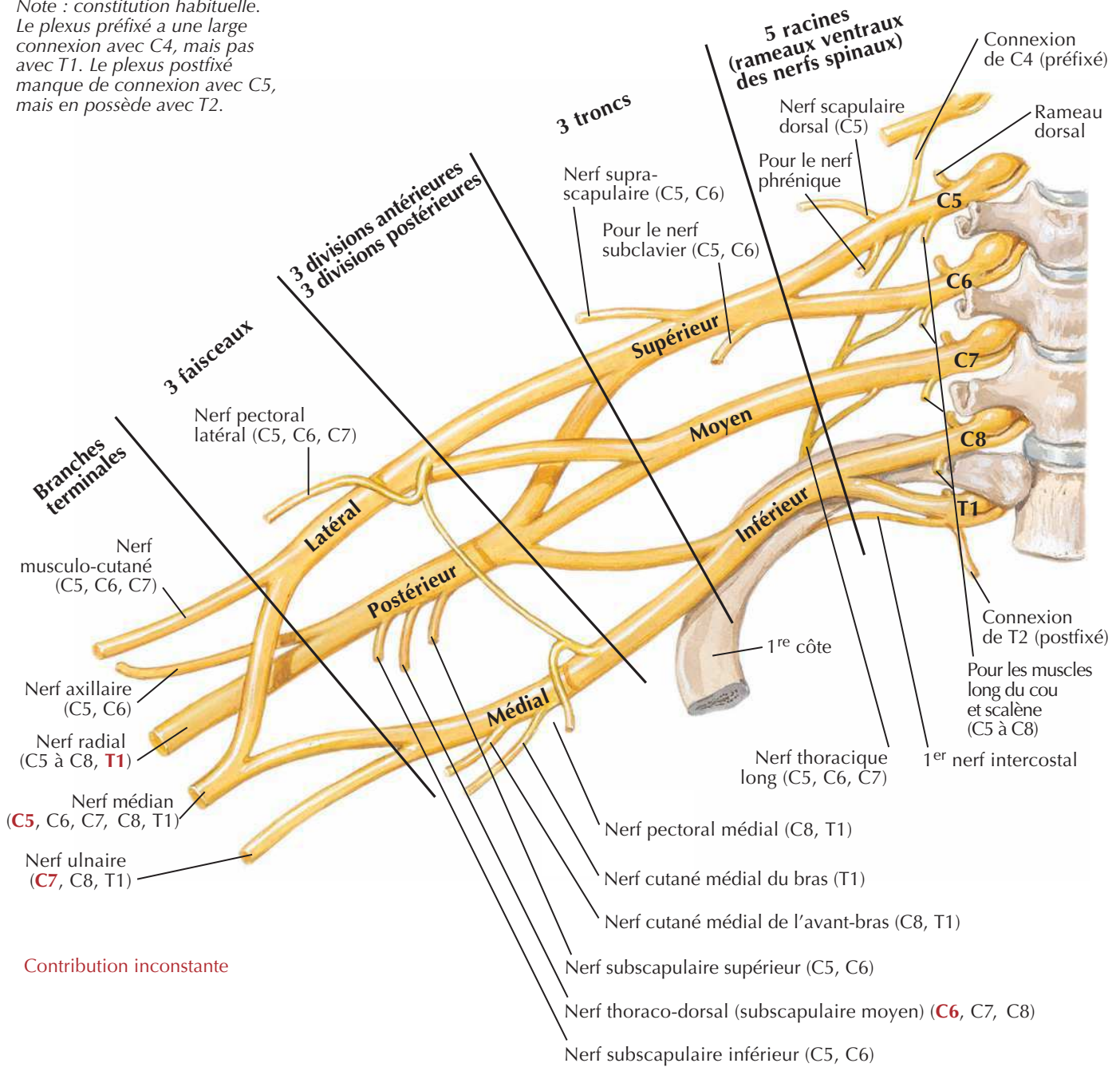


Vue postérieure

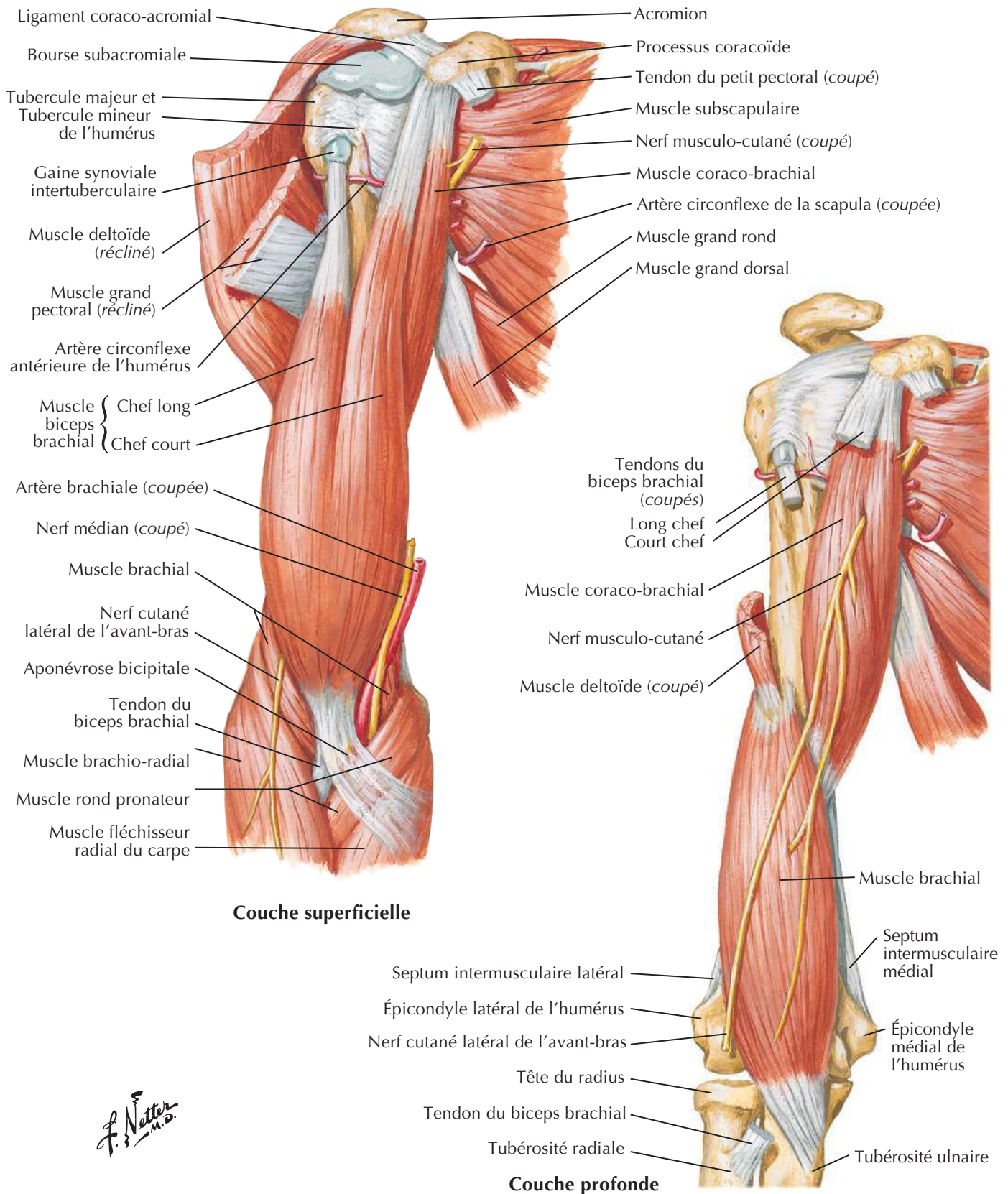
Fosse axillaire (dissection) : vue antérieureVoir aussi **Planches 410, 413**

Plexus brachial : schémaVoir aussi **Planches 410, 460, 461**

*Note : constitution habituelle.
Le plexus préfixé a une large connexion avec C4, mais pas avec T1. Le plexus postfixé manque de connexion avec C5, mais en possède avec T2.*

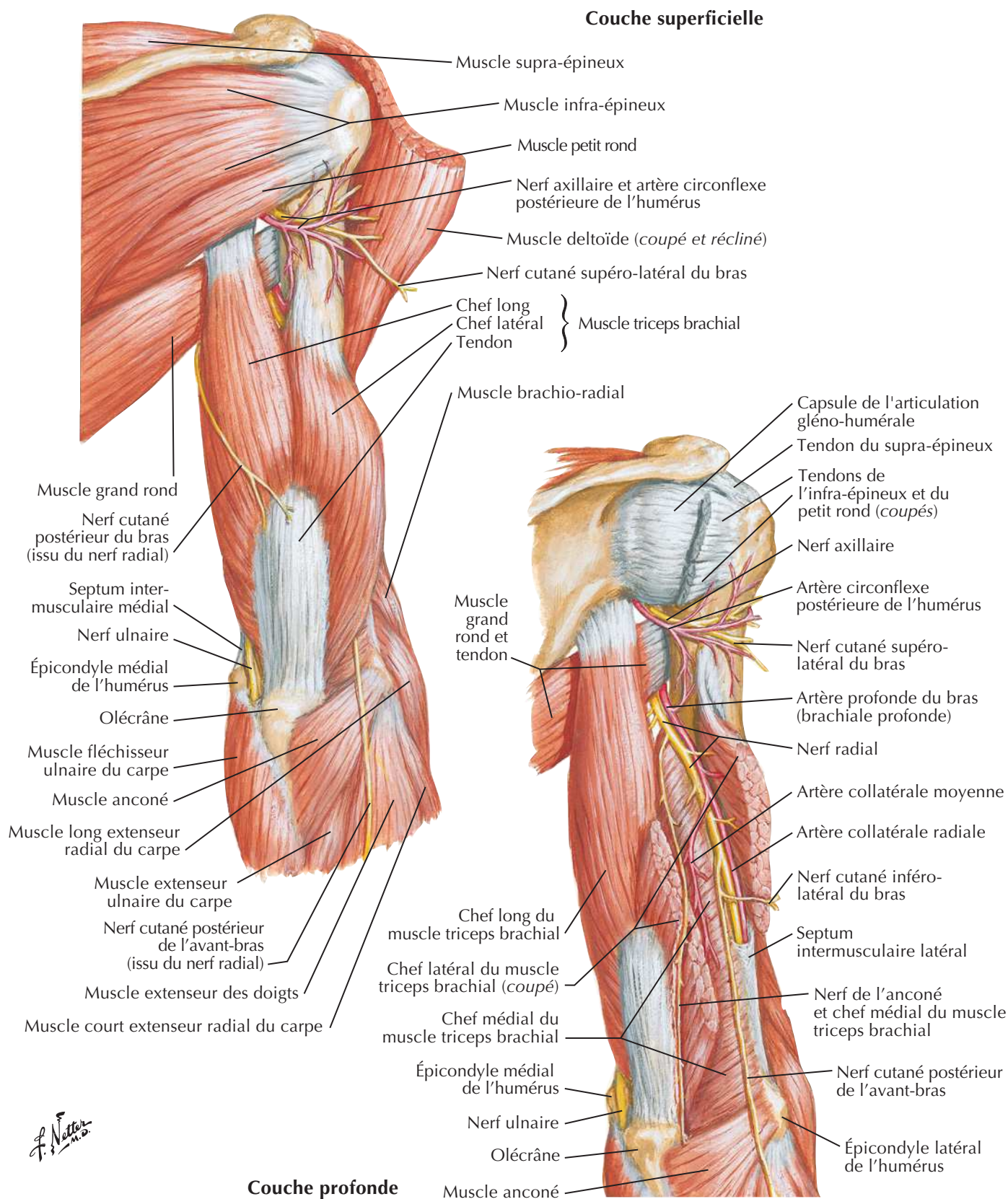


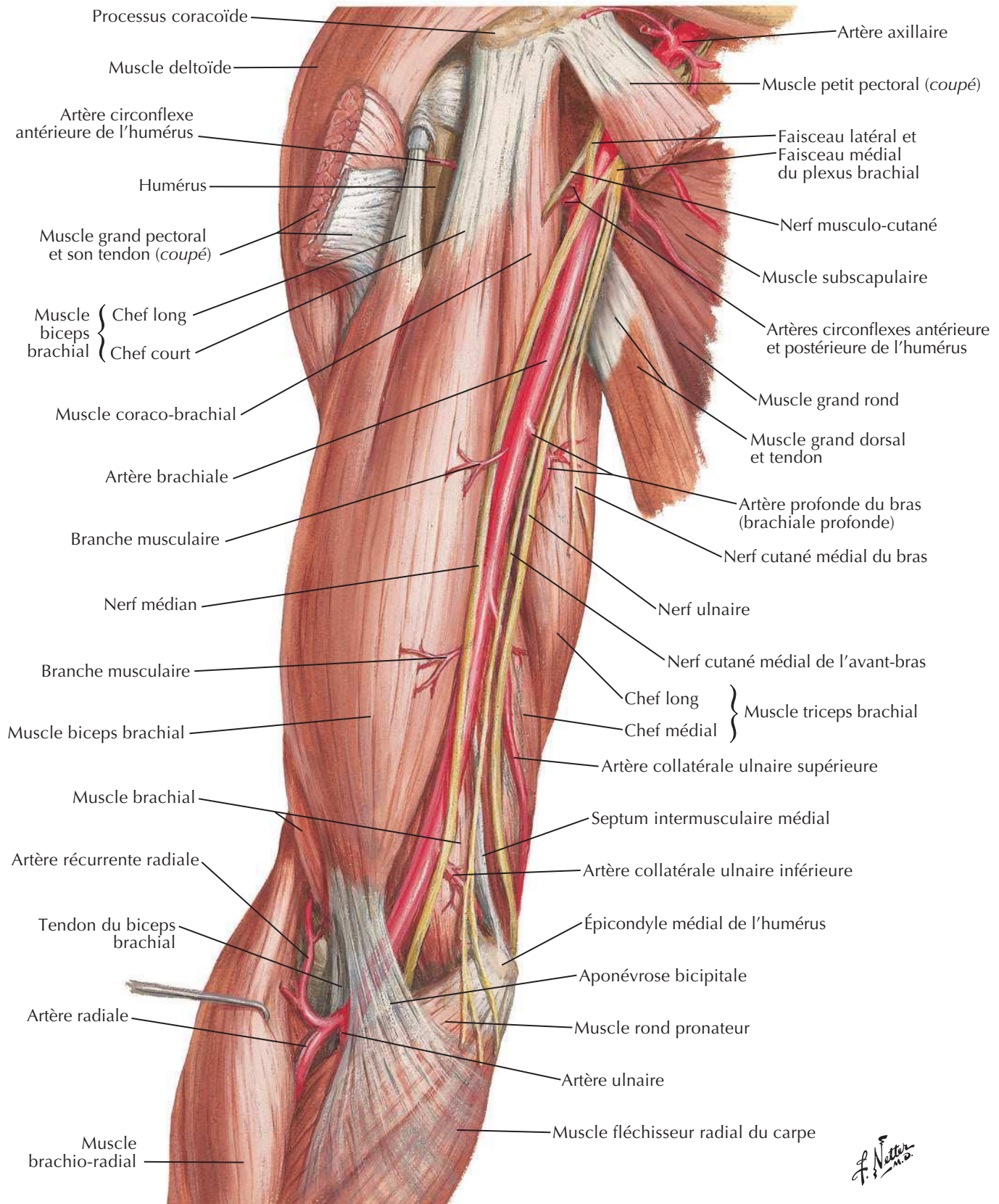
F. Netter M.D.

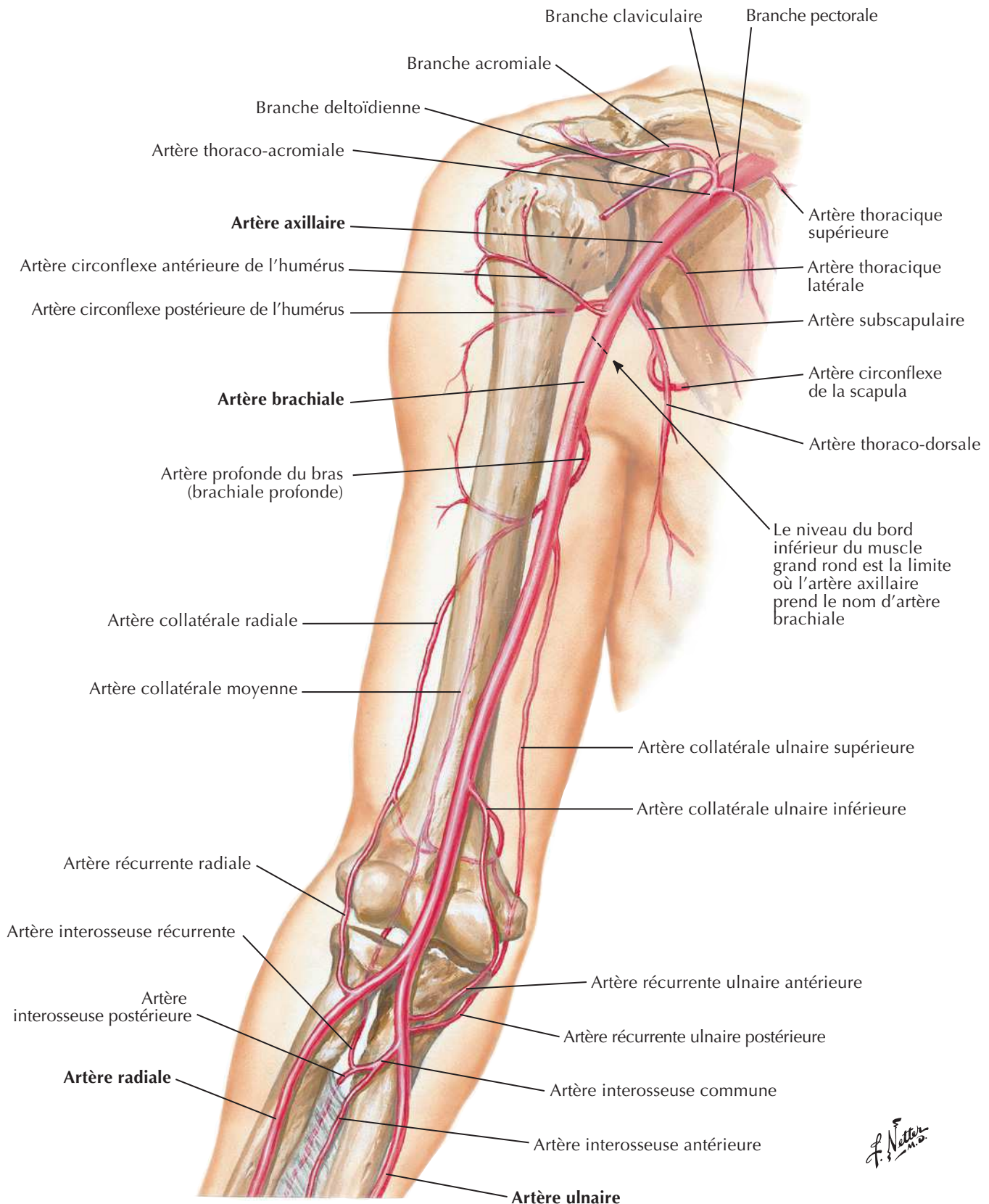
Muscles du bras : vues antérieuresVoir aussi **Planches 411, 462**

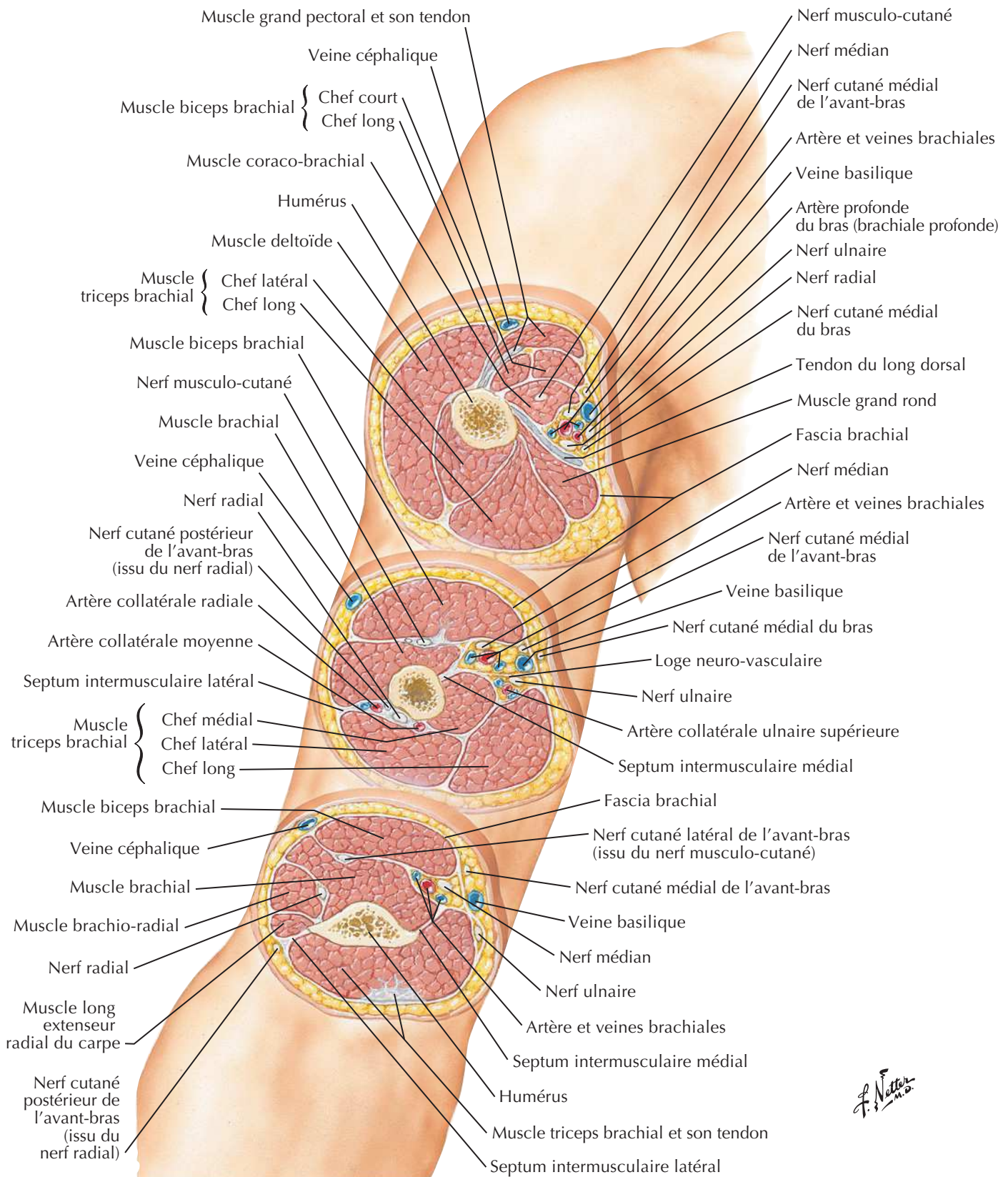
Muscles du bras : vues postérieures

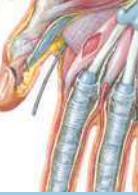Voir aussi Planches 411, 465



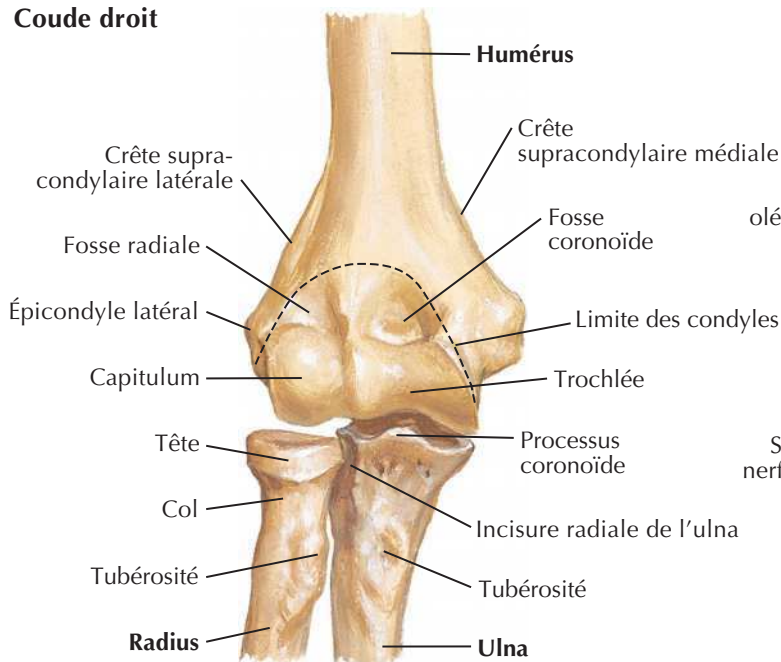
Artère brachiale *in situ*Voir aussi **Planche 401**

Artère brachiale et réseau artériel péri-articulaire du coudeVoir aussi **Planches 414, 433, 453**

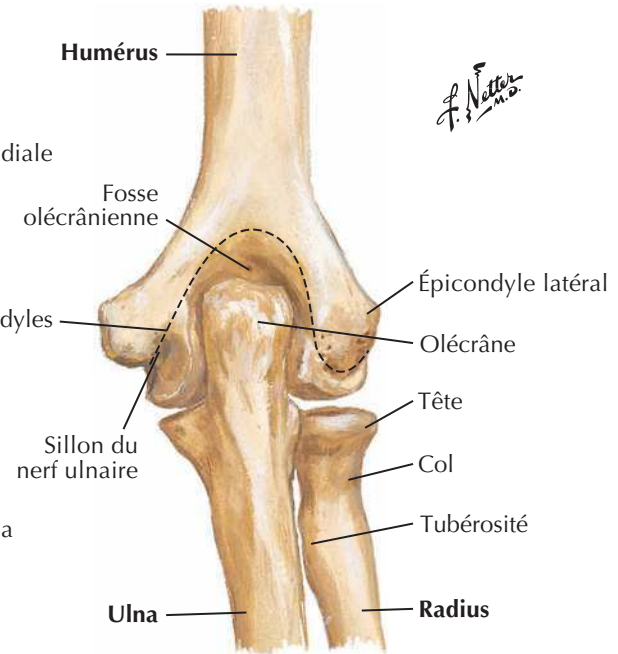
Bras : coupes transversales sériées



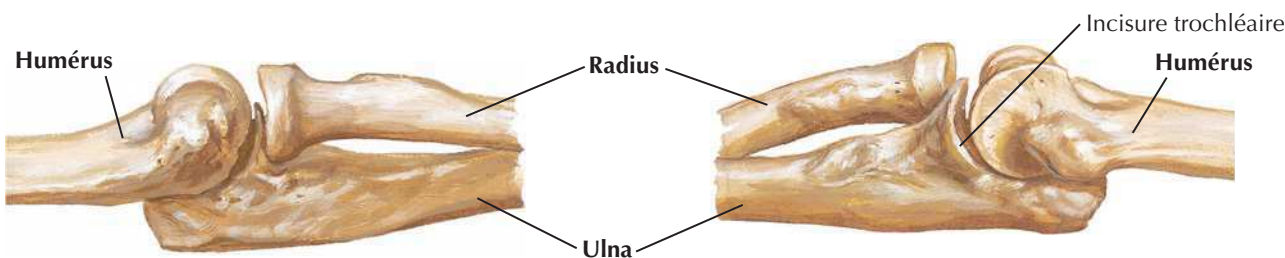
Coude droit



En extension : vue antérieure

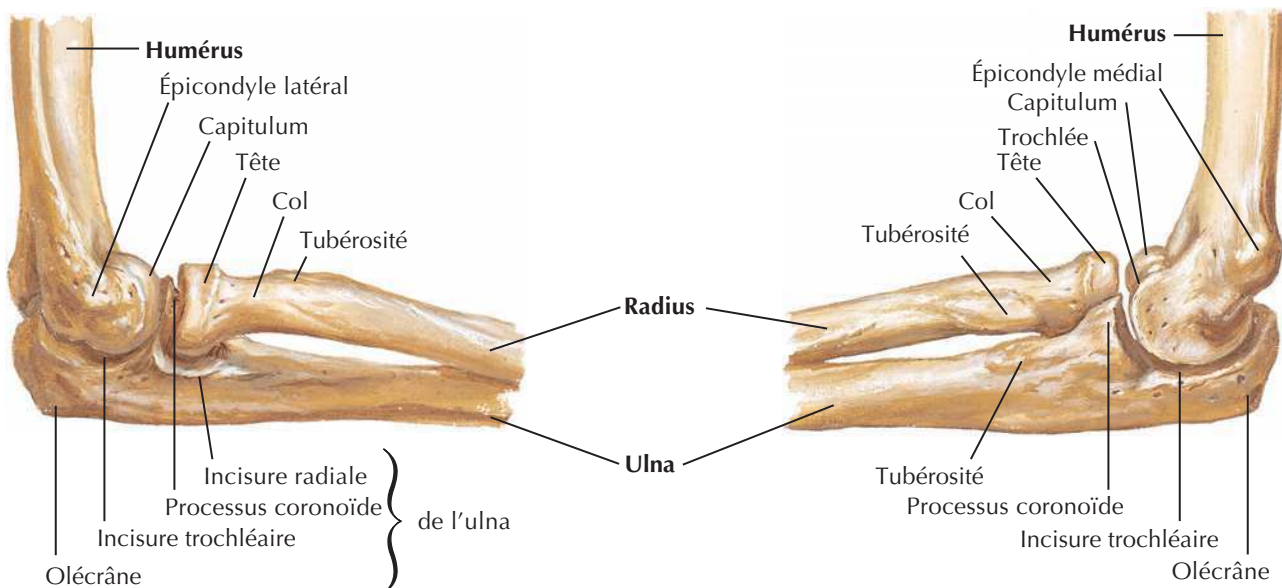


En extension : vue postérieure



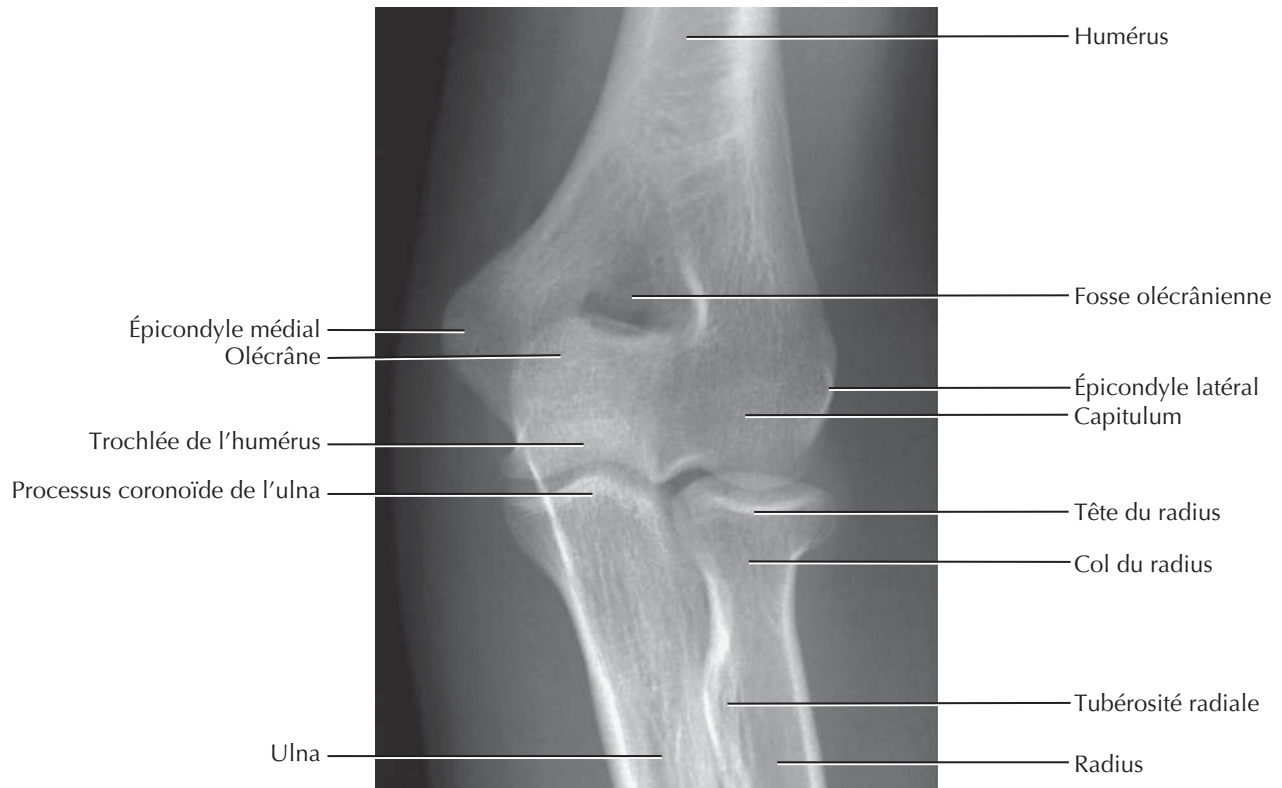
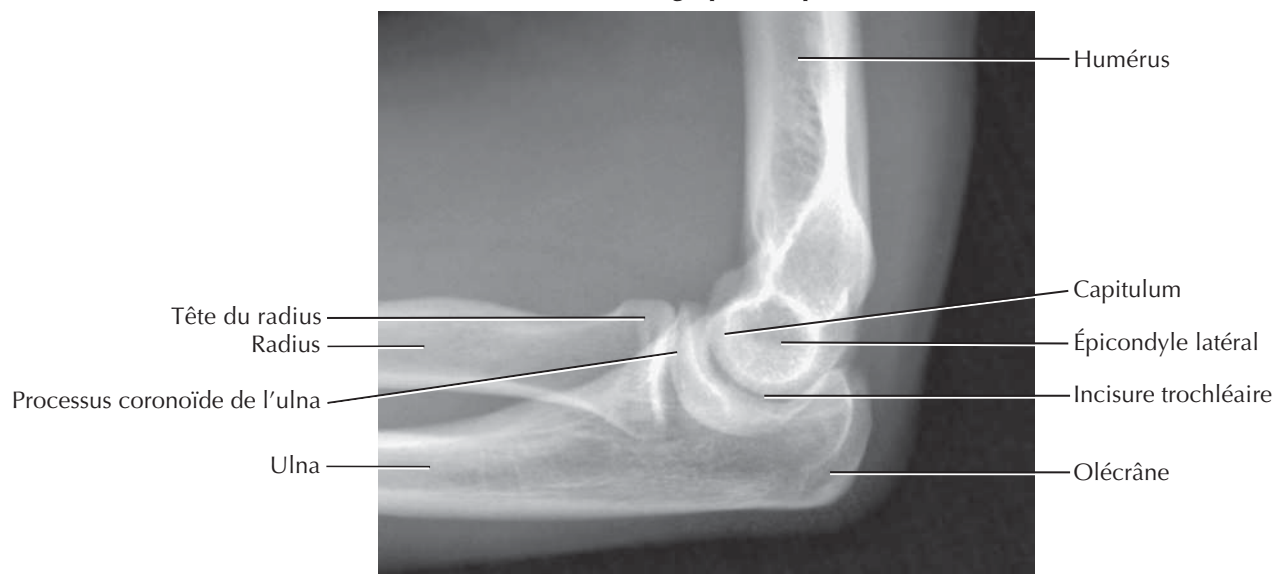
En extension : vue latérale

En extension : vue médiale

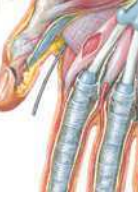

En flexion de 90° : vue latérale

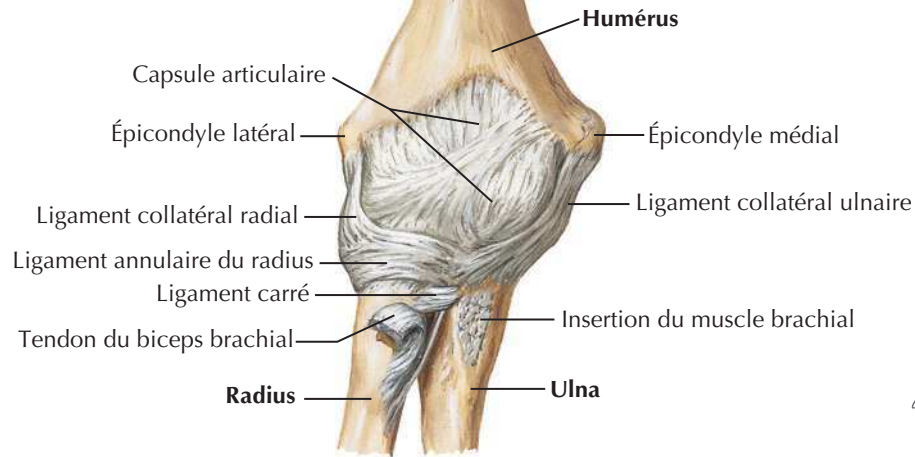
En flexion de 90° : vue médiale

Coude : radiographies**Radiographie de face****Radiographie de profil**

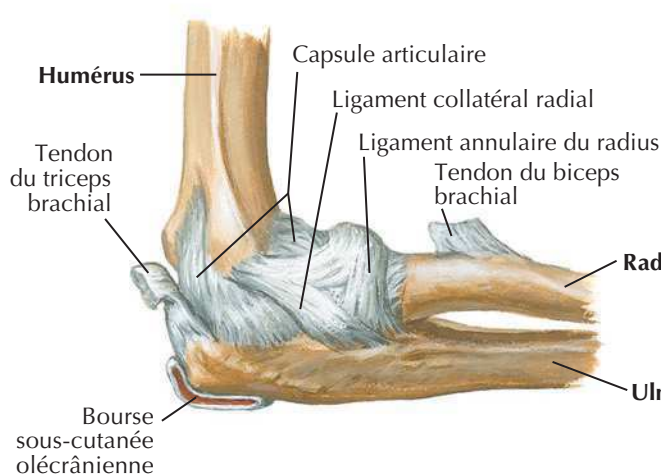
Ligaments du coude



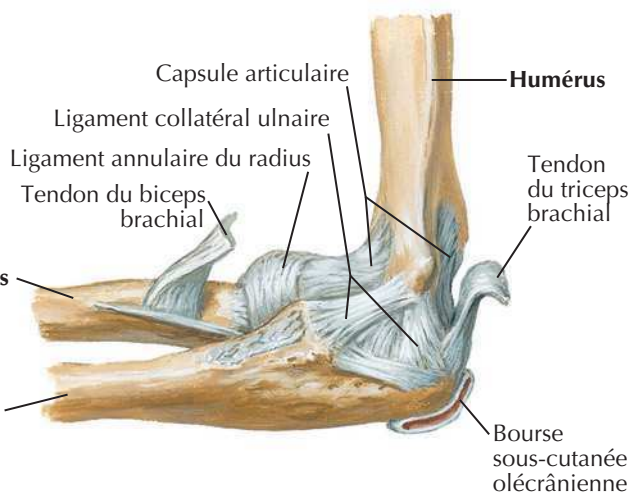
Coude droit : vue antérieure



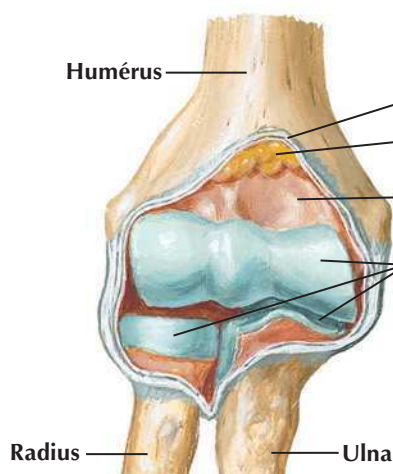
En flexion de 90° : vue latérale



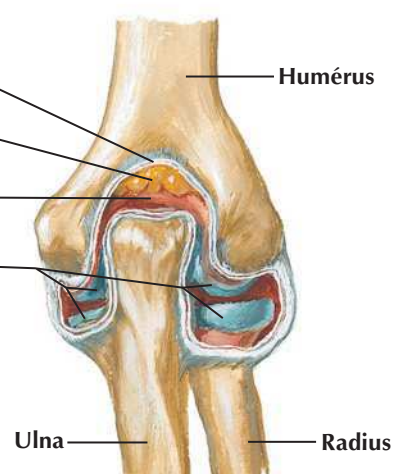
En flexion de 90° : vue médiale



**Articulation ouverte :
vue antérieure**



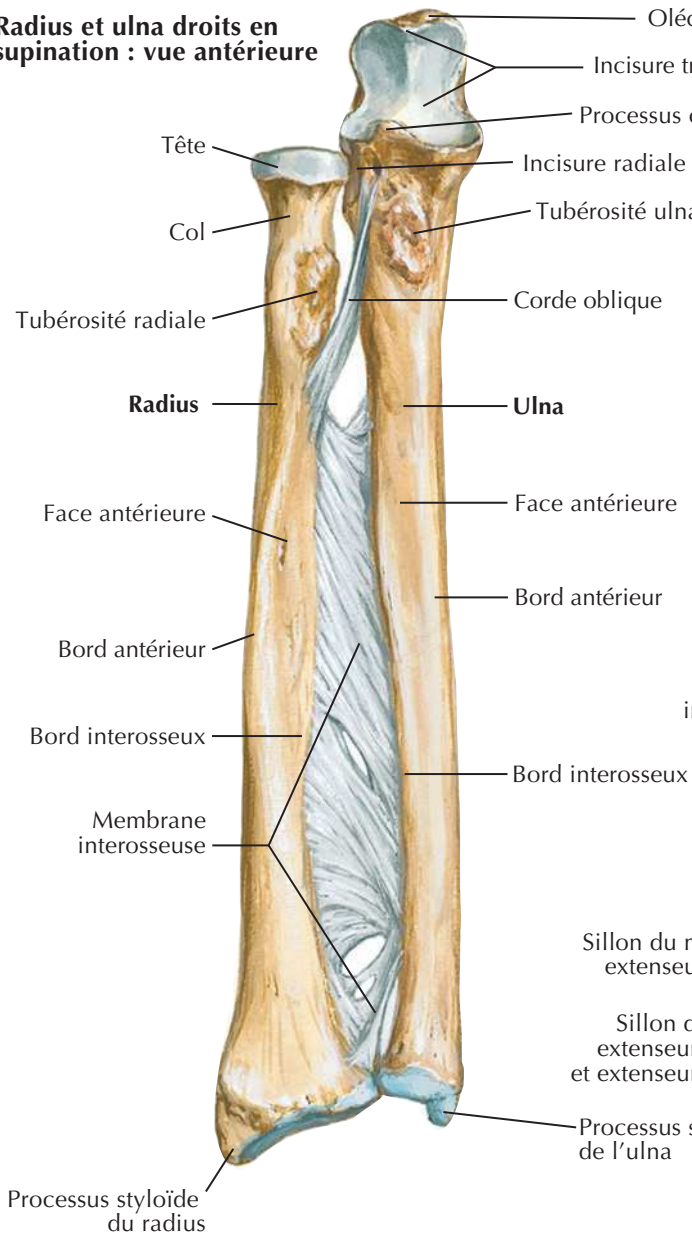
**Articulation ouverte :
vue postérieure**



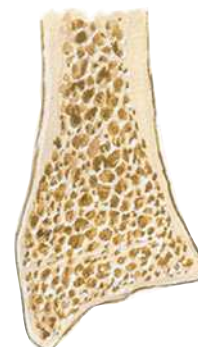
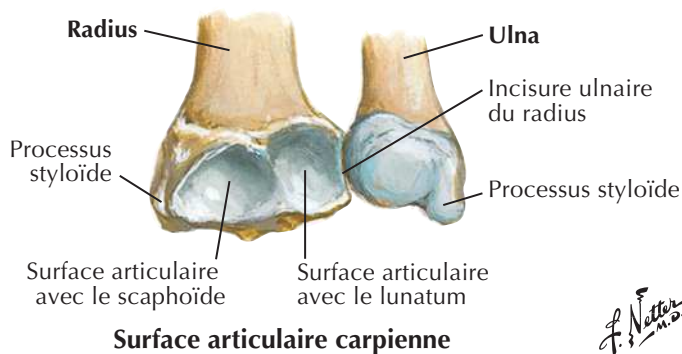
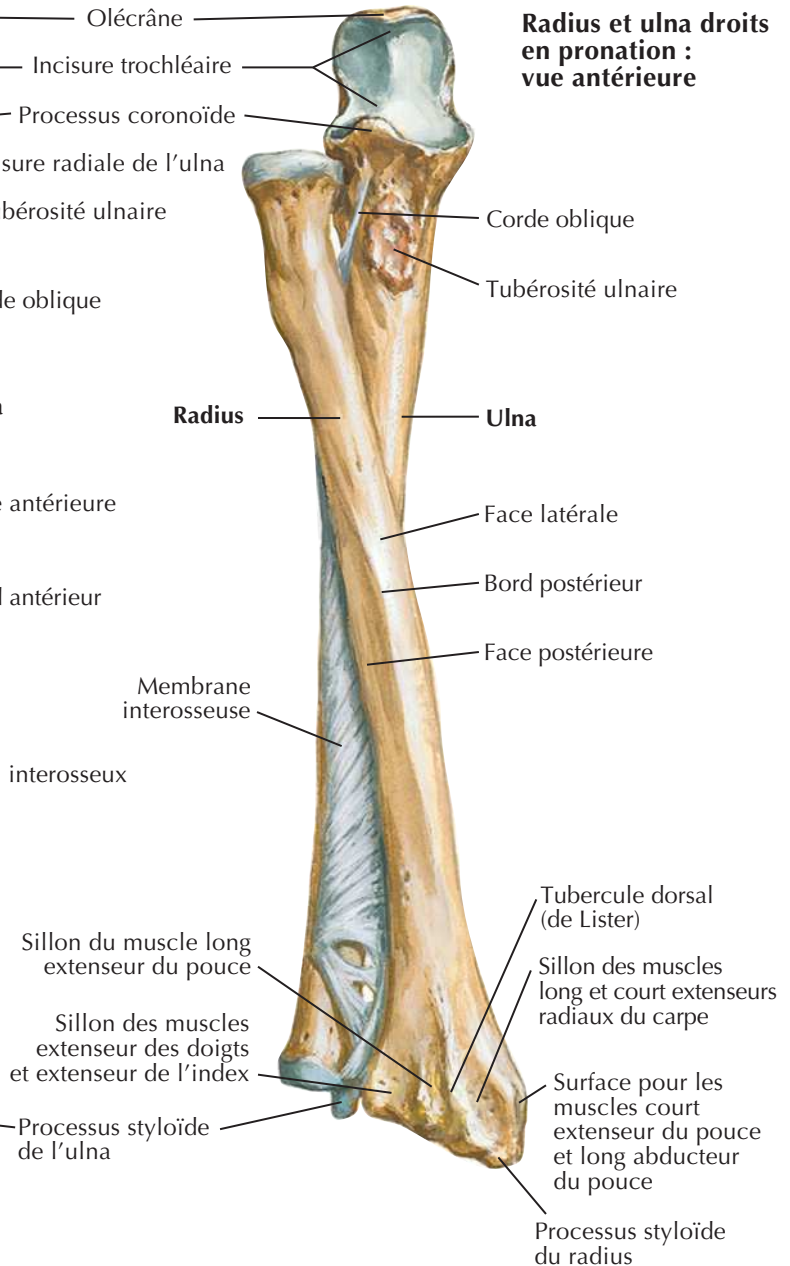
Os de l'avant-bras

Voir aussi Planches 439, 442

Radius et ulna droits en supination : vue antérieure



Radius et ulna droits en pronation : vue antérieure

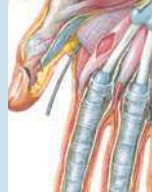

Coupe frontale du radius montrant comment l'épaisseur du cortex osseux du corps diminue jusqu'à une mince couche recouvrant l'os spongieux de l'extrémité distale

F. Netter M.D.

Muscles propres de l'avant-bras : rotateurs du radius

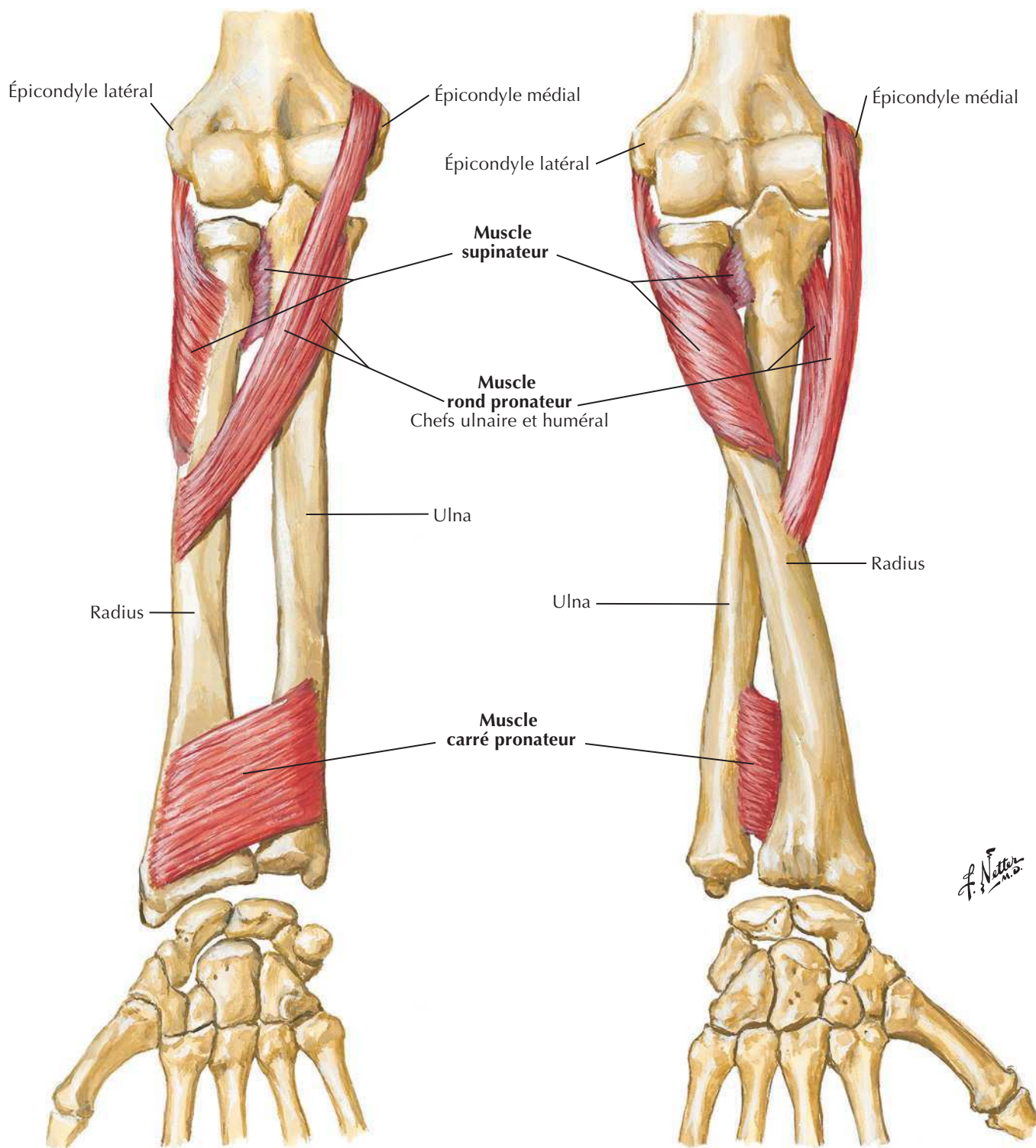
Voir aussi **Planche 434**

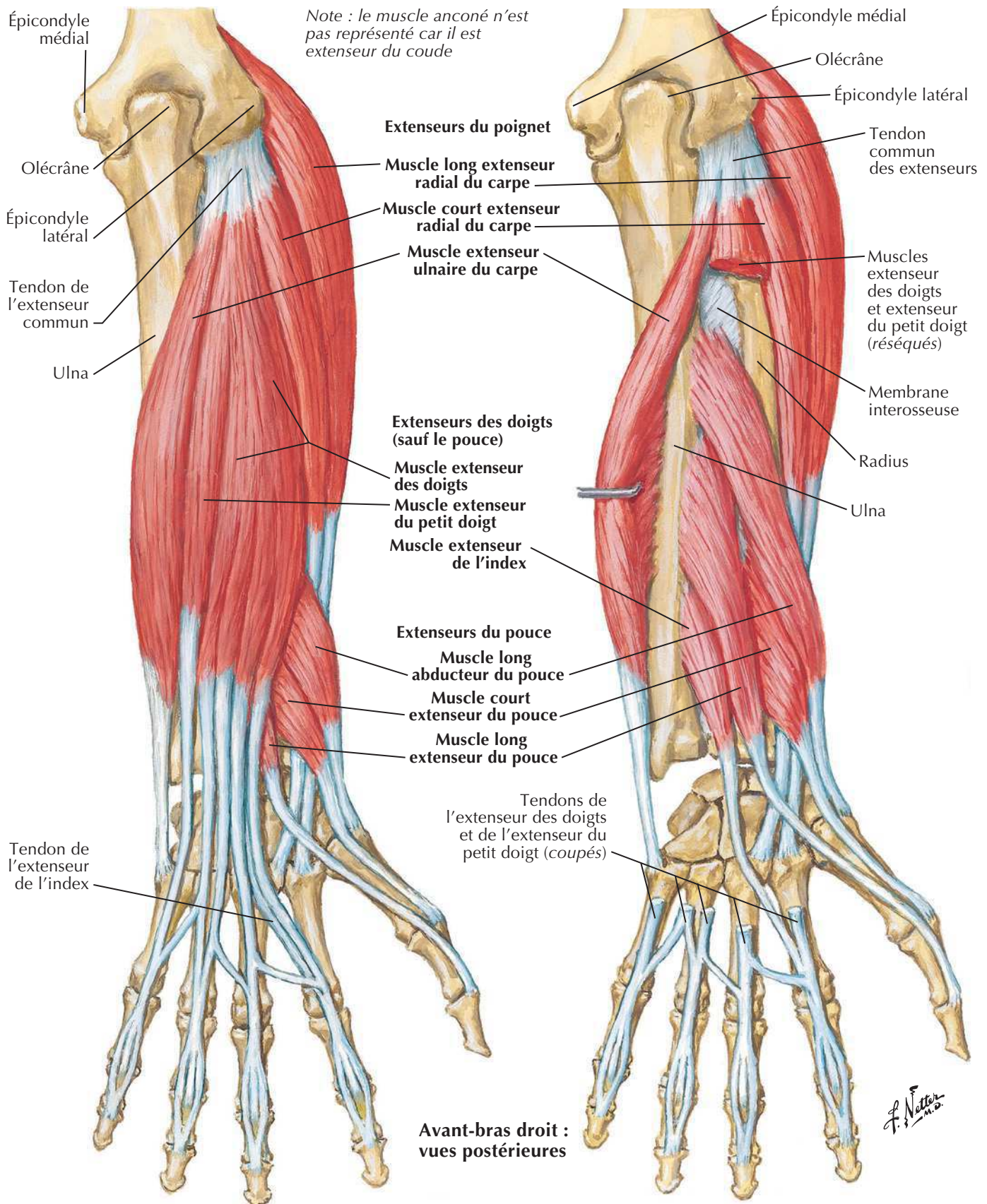


Avant-bras droit : vue antérieure

Position de supination

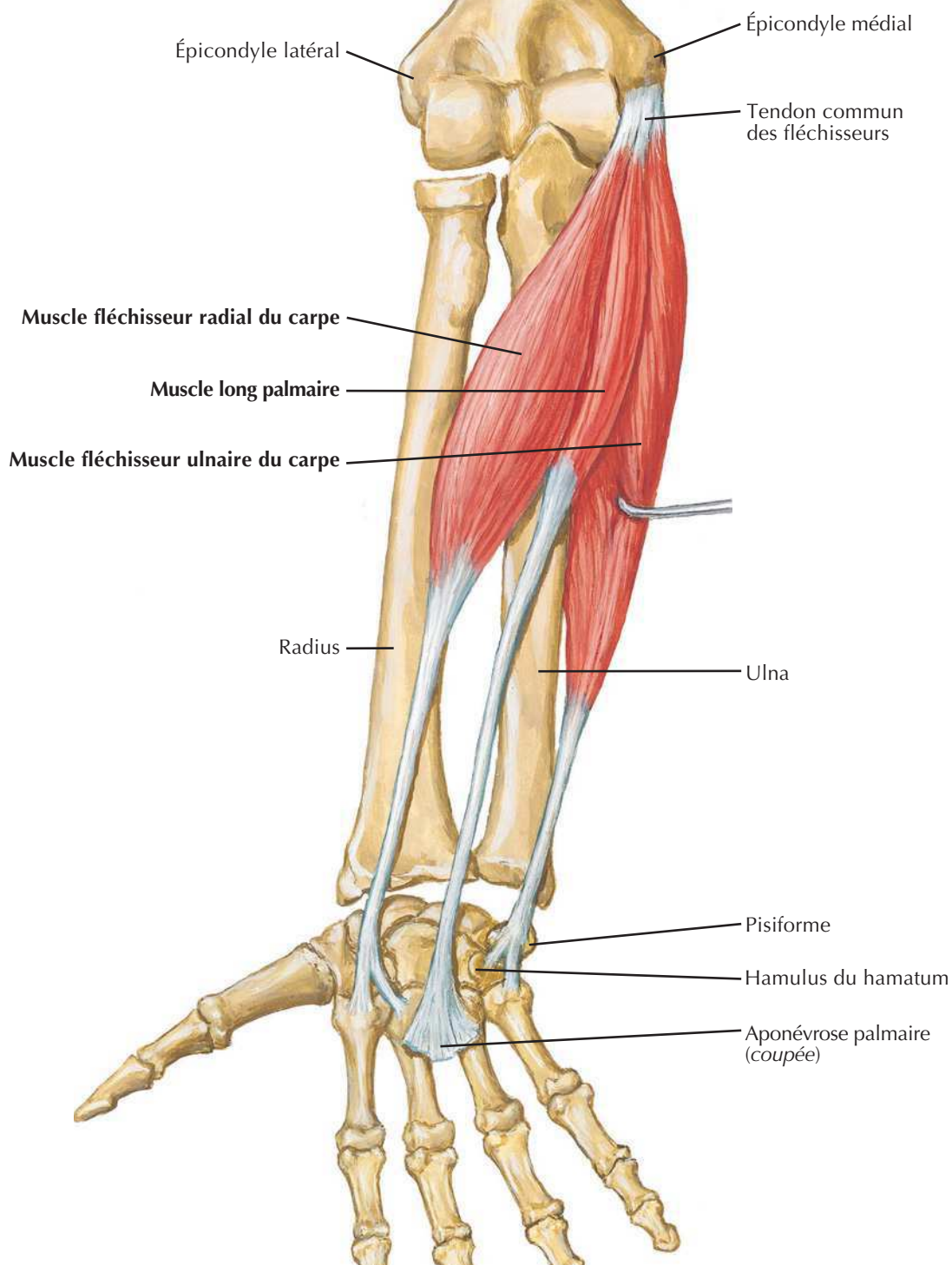
Position de pronation



Muscles propres de l'avant-bras : extenseurs du poignet et des doigtsVoir aussi **Planche 438**

Muscles propres de l'avant-bras : fléchisseurs du poignet

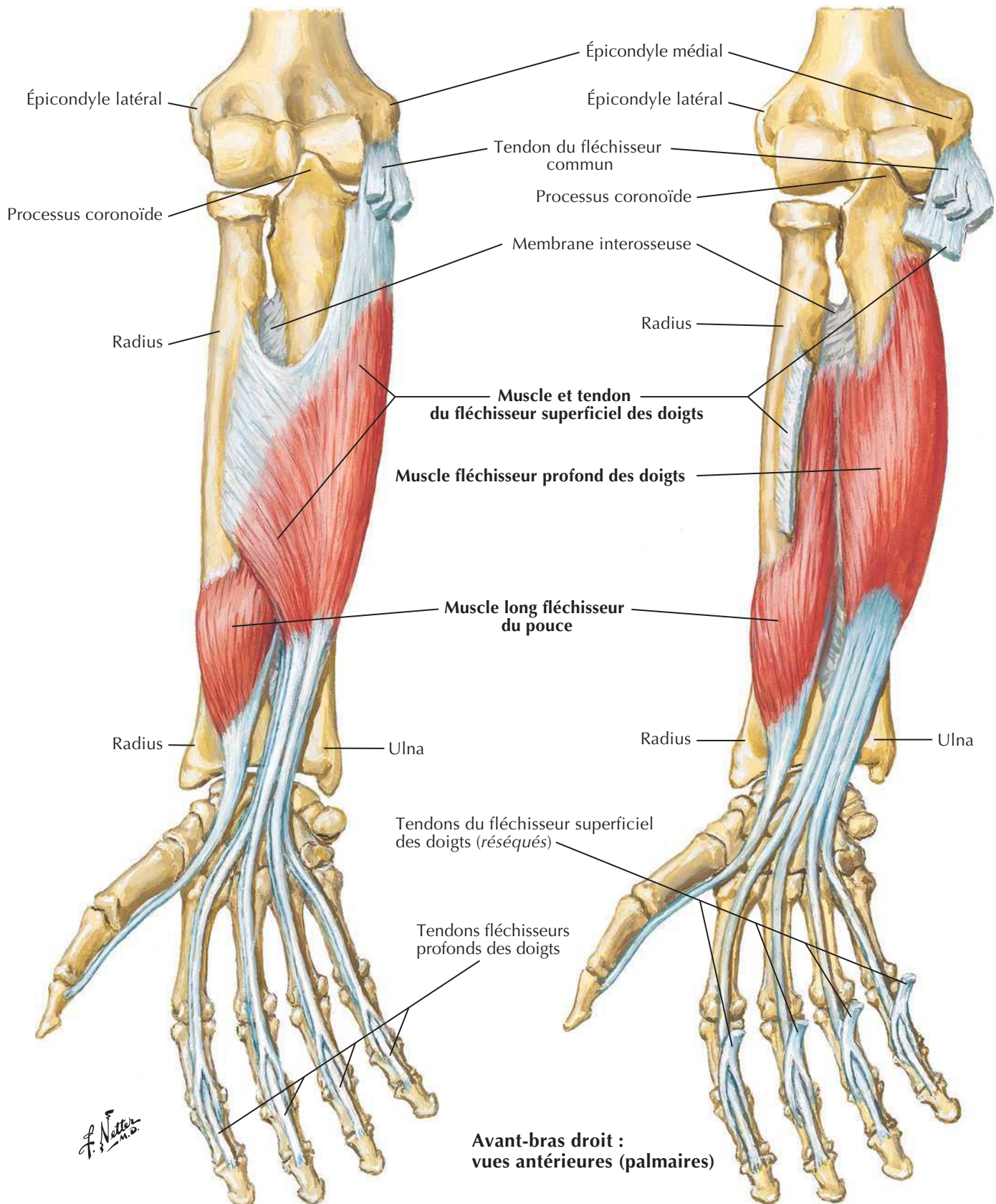
Note : le muscle brachio-radial n'est pas représenté car il est fléchisseur du coude

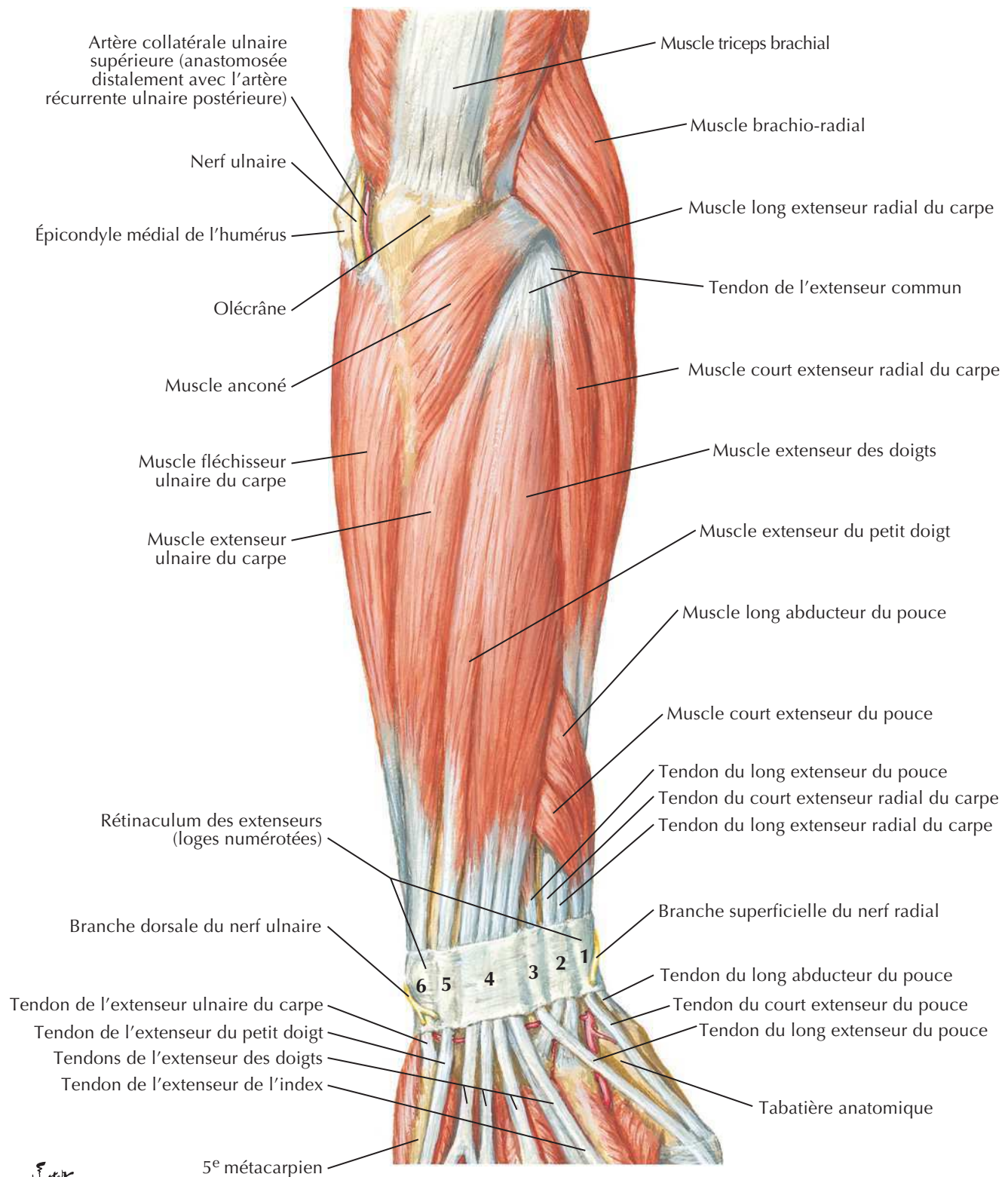


Avant-bras droit :
vue antérieure (palmaire)

F. Netter M.D.

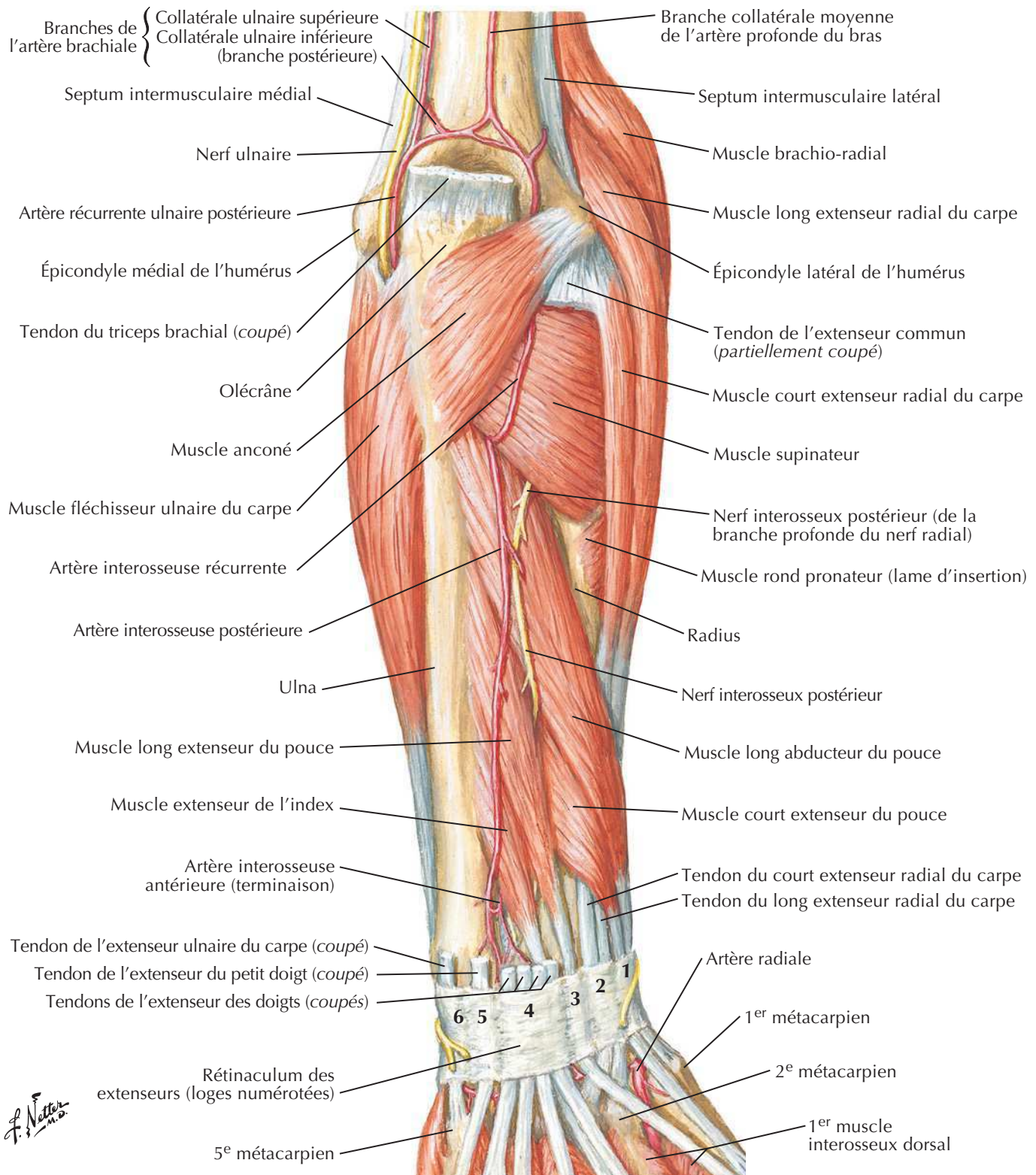
Muscles propres de l'avant-bras : fléchisseurs des doigts

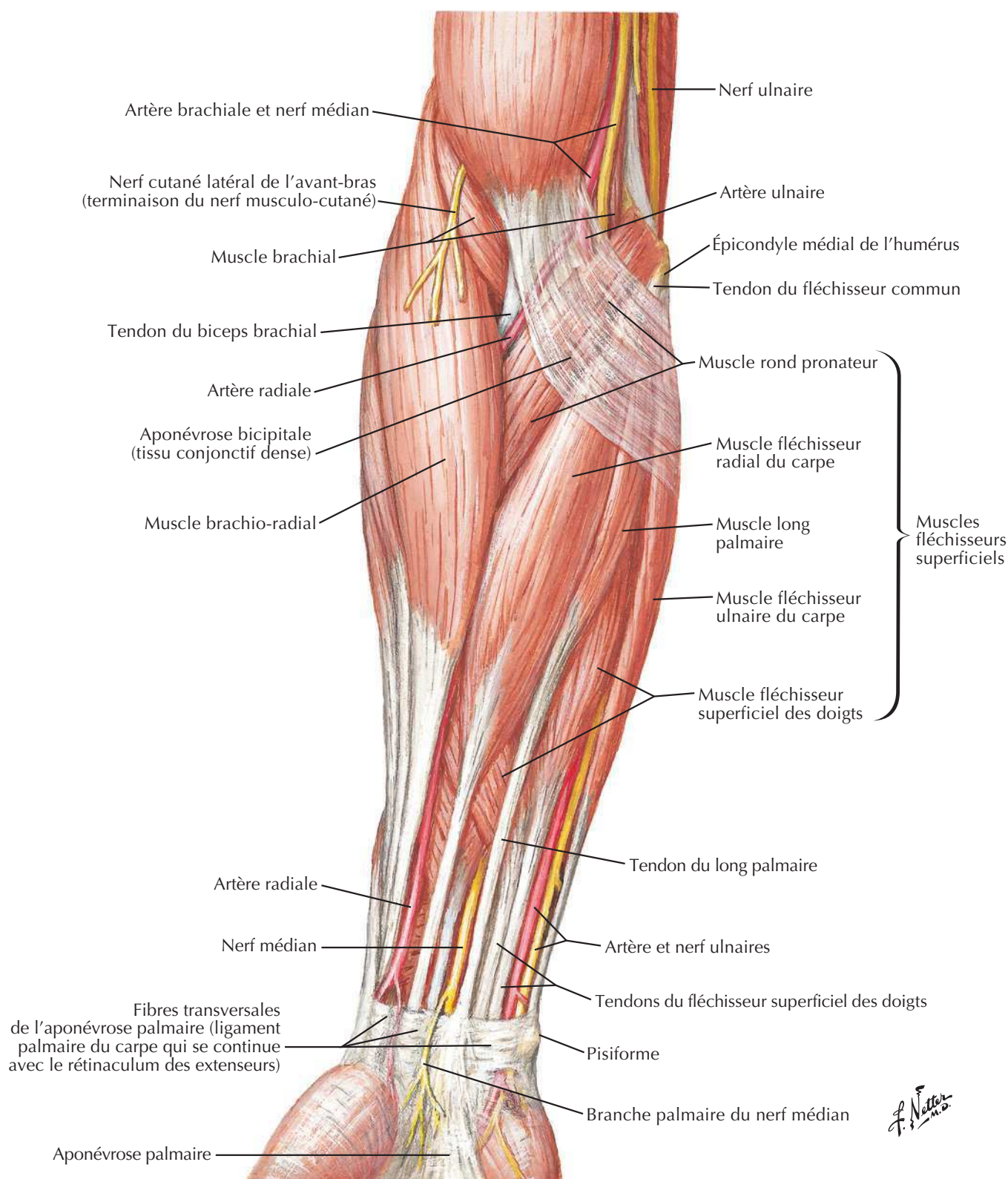
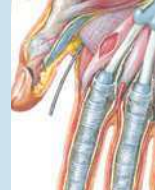

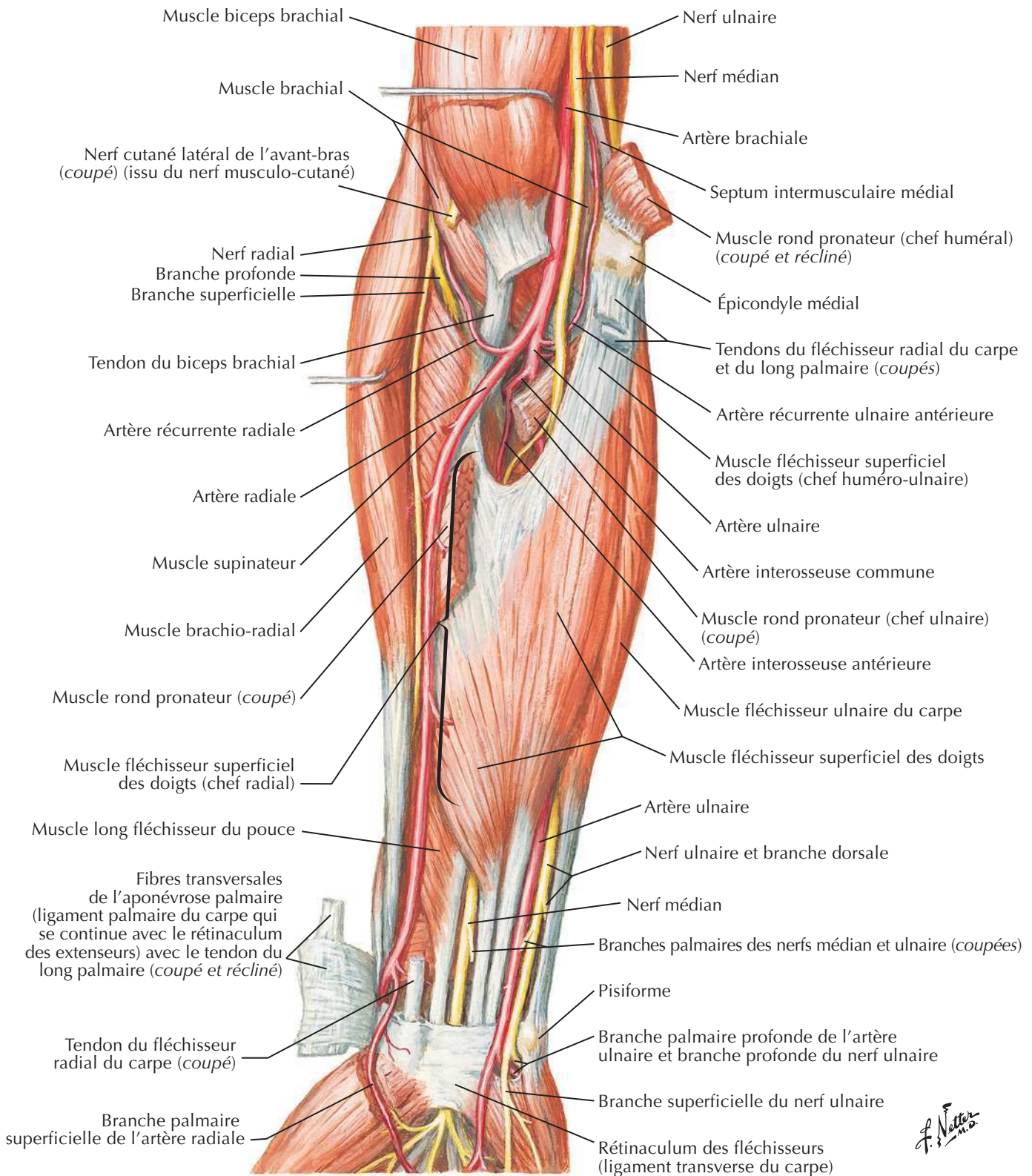
Muscles de l'avant-bras (couche superficielle) : vue postérieureVoir aussi **Planches 457, 466**

Muscles de l'avant-bras (couche profonde) : vue postérieure

Voir aussi **Planches 402, 457**

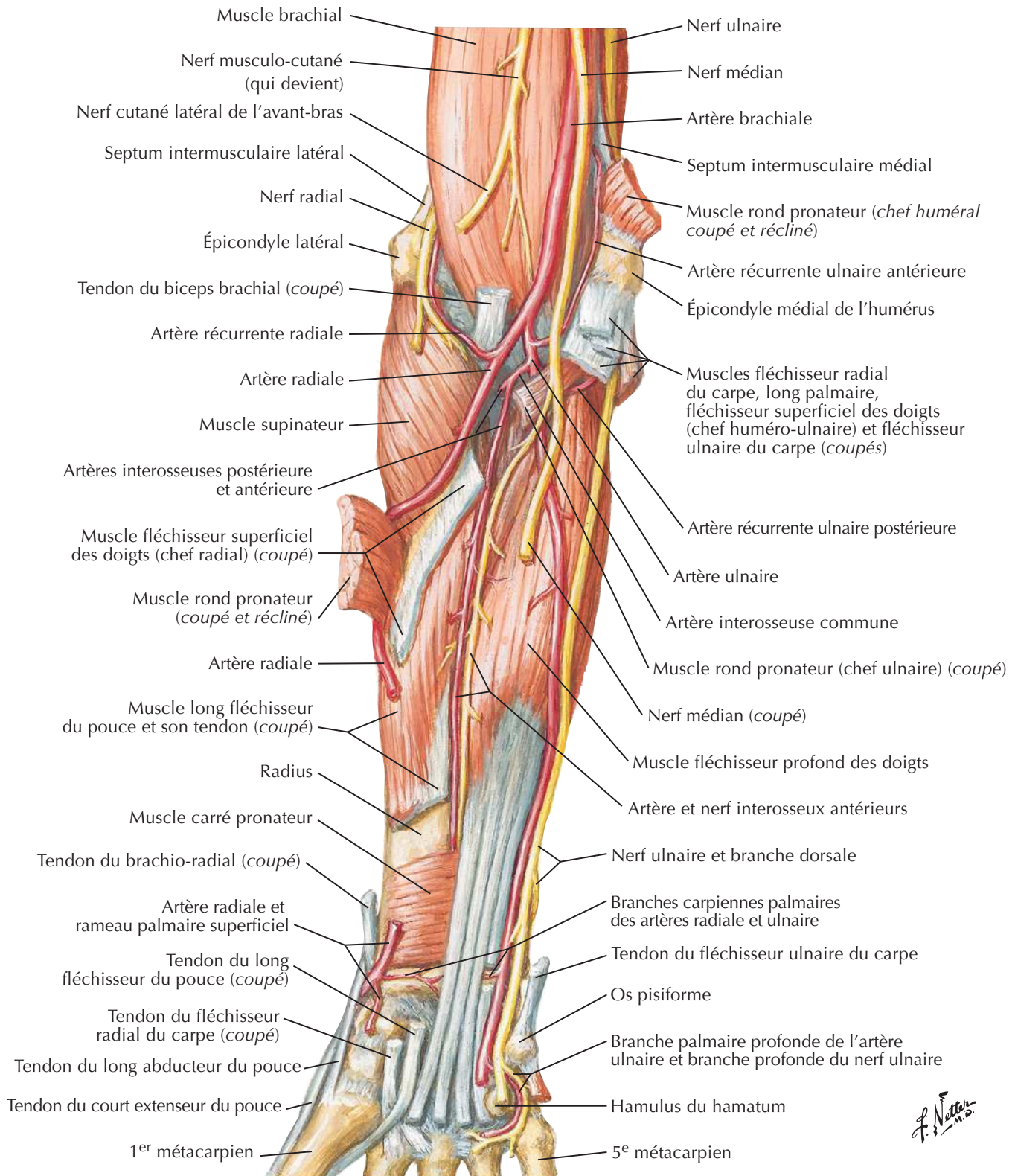


Muscles de l'avant-bras (couche superficielle) : vue antérieureVoir aussi **Planches 463, 464**
F. Netter M.D.

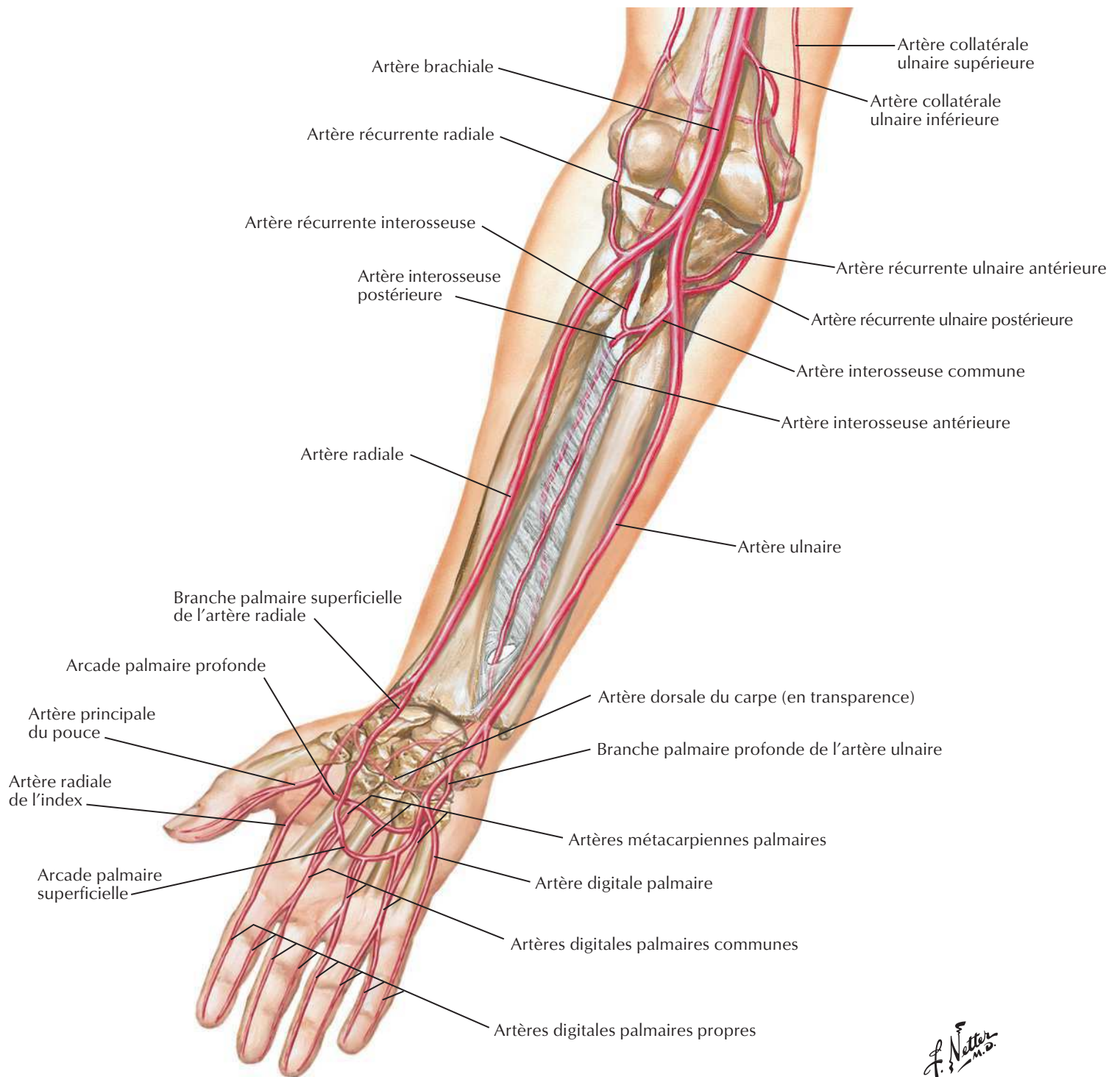
Muscles de l'avant-bras (couche intermédiaire) : vue antérieureVoir aussi **Planches 420, 463, 464**

Muscles de l'avant-bras (couche profonde) : vue antérieure

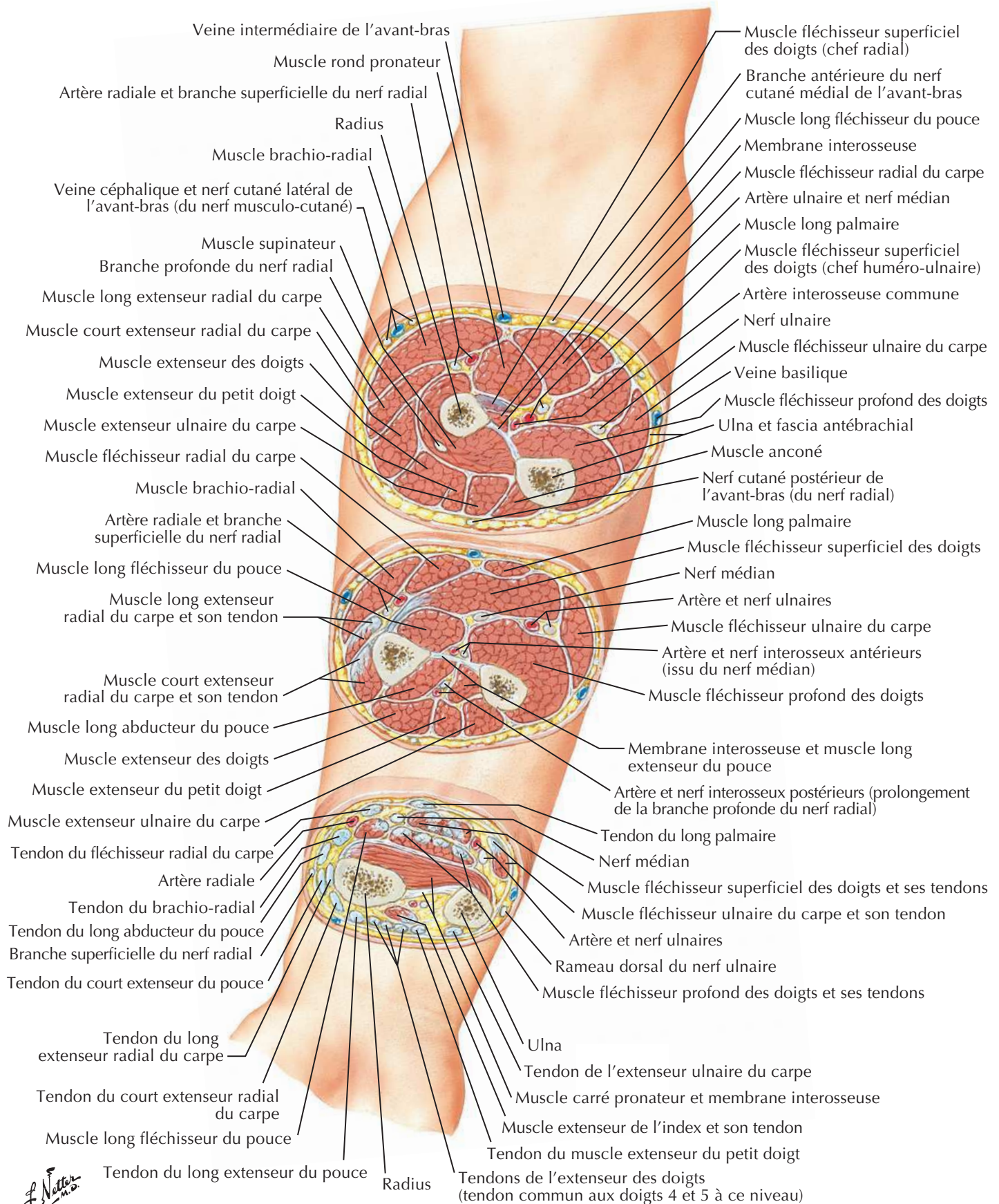
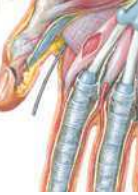Voir aussi **Planches 426, 464**



Netter M.D.

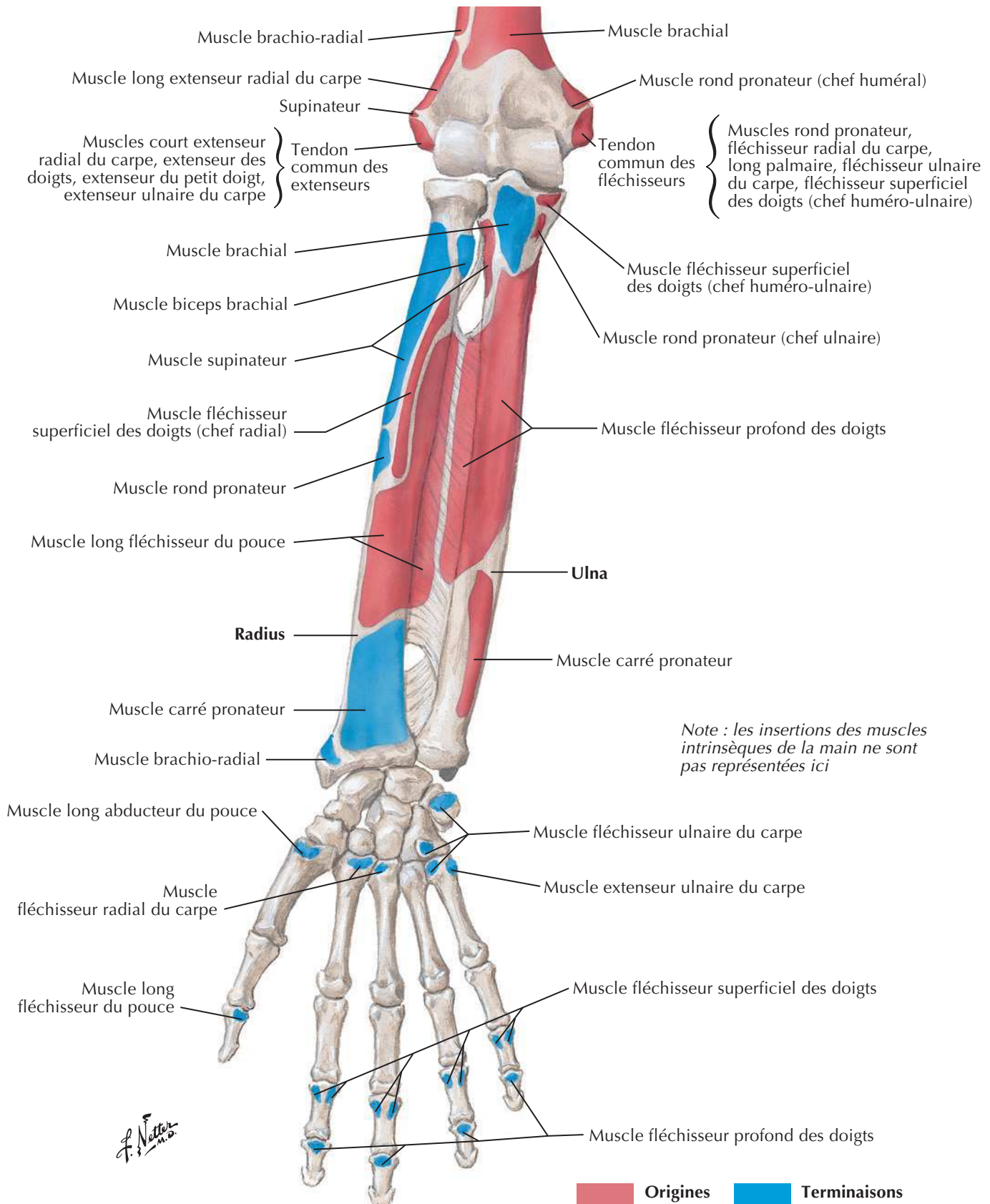
Artères de l'avant-bras

Avant-bras : coupes transversales sériees



Insertions des muscles de l'avant-bras : vue antérieure

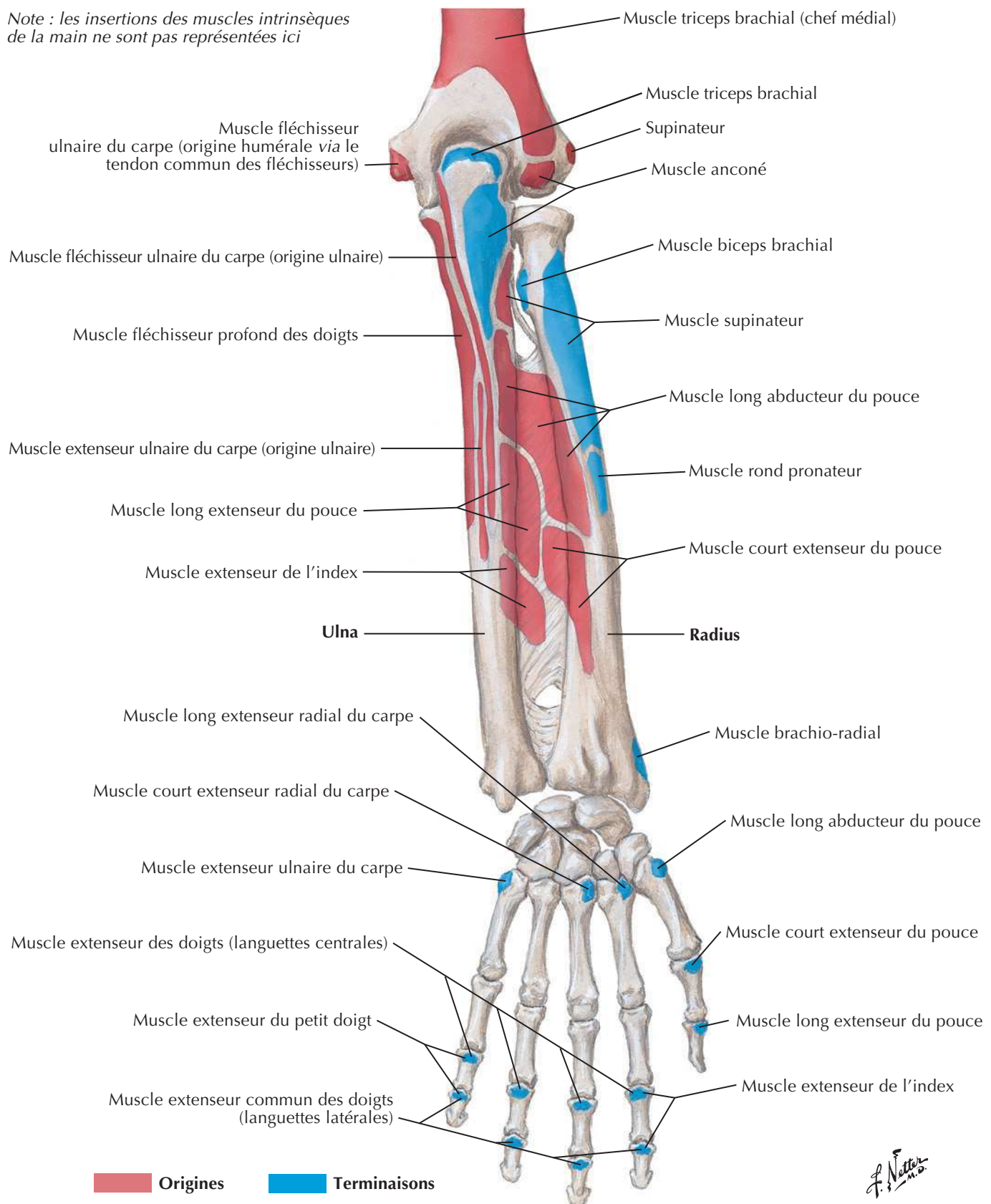
Voir aussi **Planche 422**



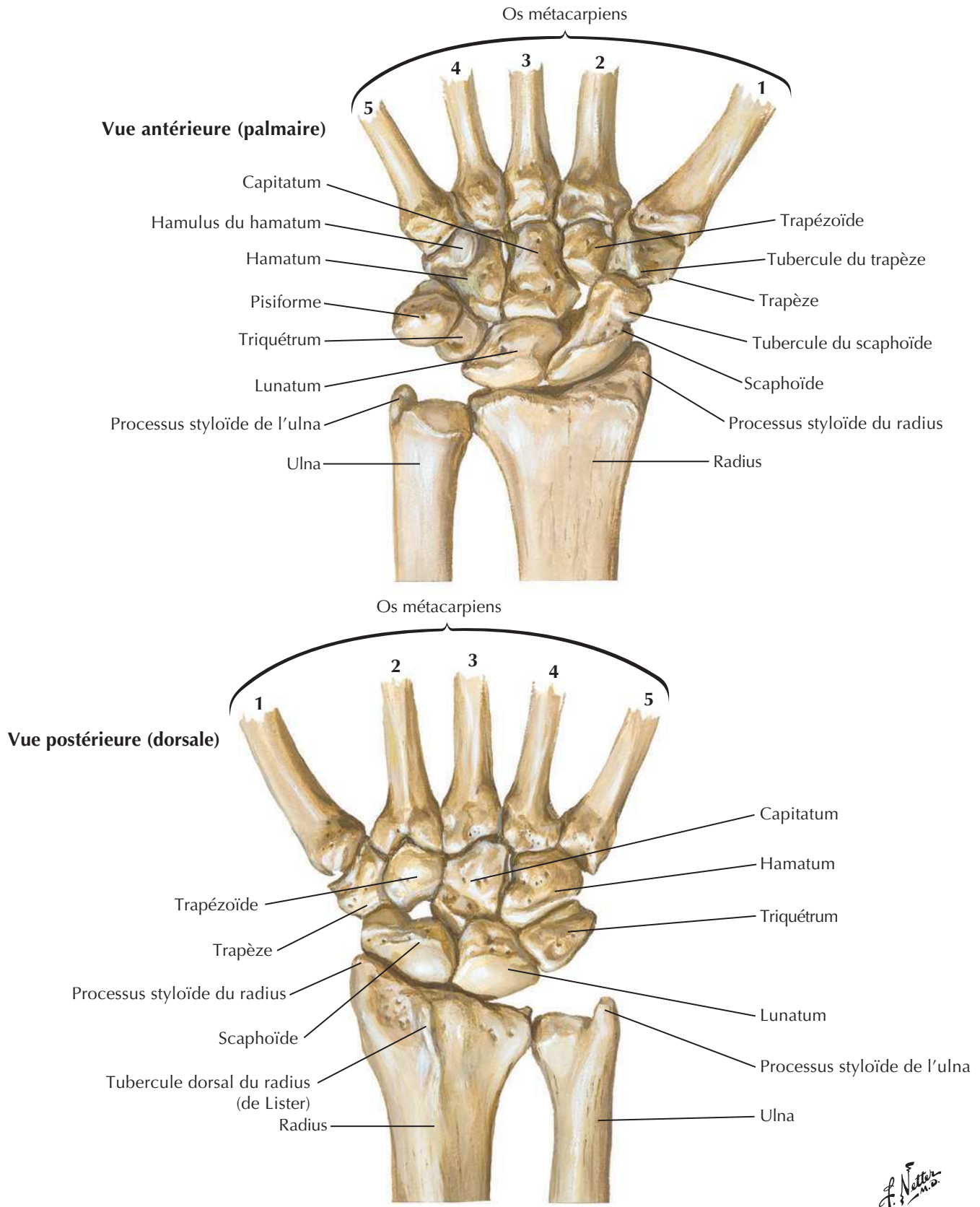
Insertions des muscles de l'avant-bras : vue postérieure

Voir aussi **Planche 427**

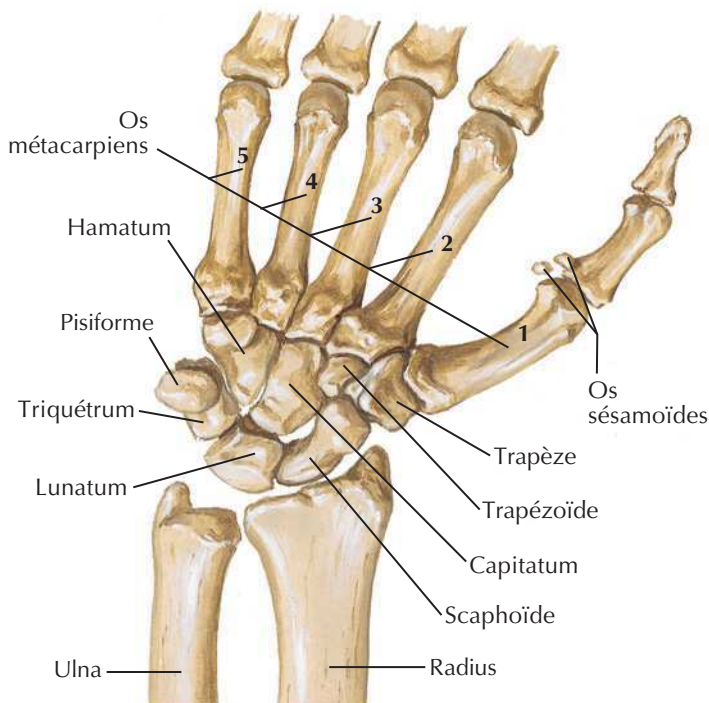
Note : les insertions des muscles intrinsèques de la main ne sont pas représentées ici



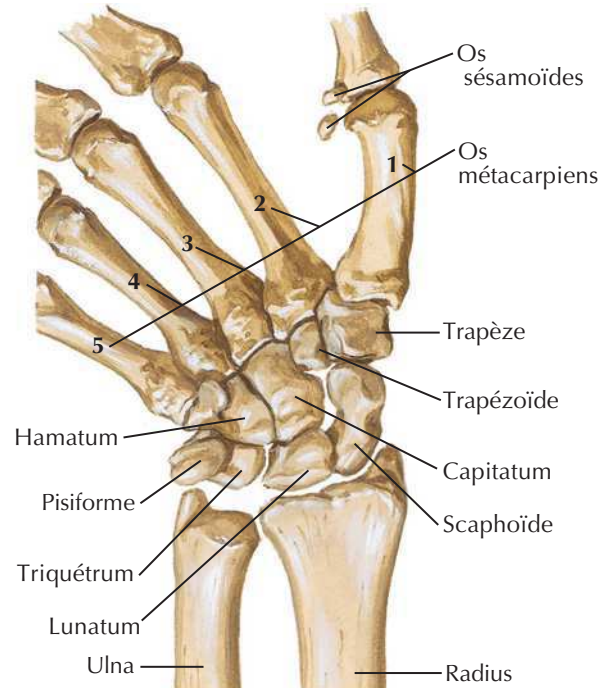
F. Netter M.D.

Os du carpeVoir aussi **Planche 425**

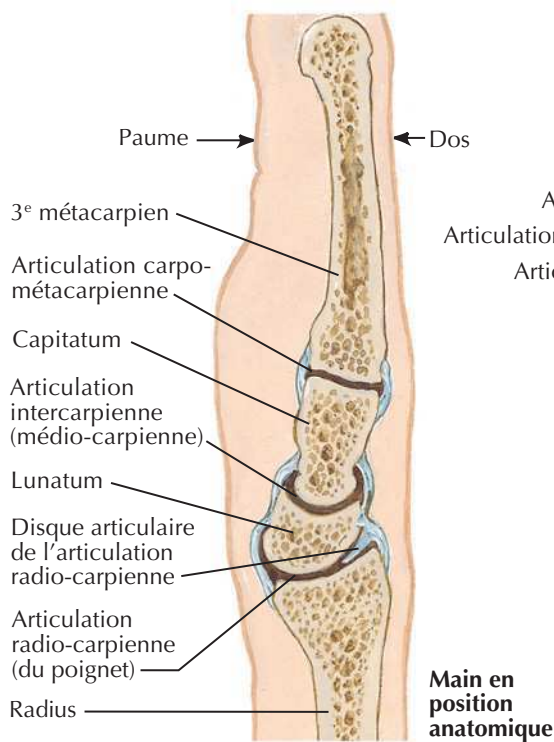
Mouvements du poignet



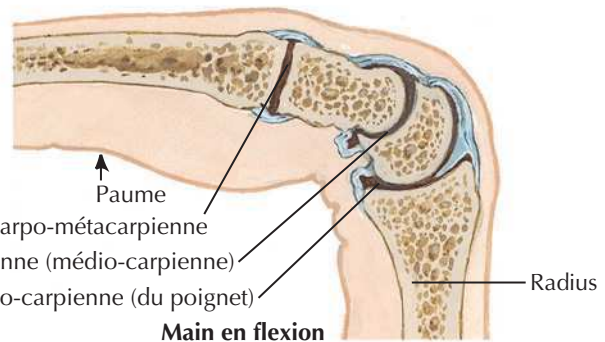
Position des os du carpe avec la main en abduction :
vue antérieure (palmaire)



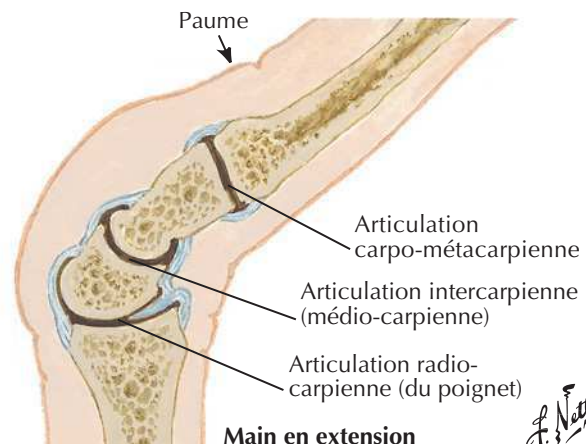
Position des os du carpe avec la main en adduction :
vue antérieure (palmaire)



Coupes sagittales à travers
le poignet et le milieu du doigt



Main en flexion

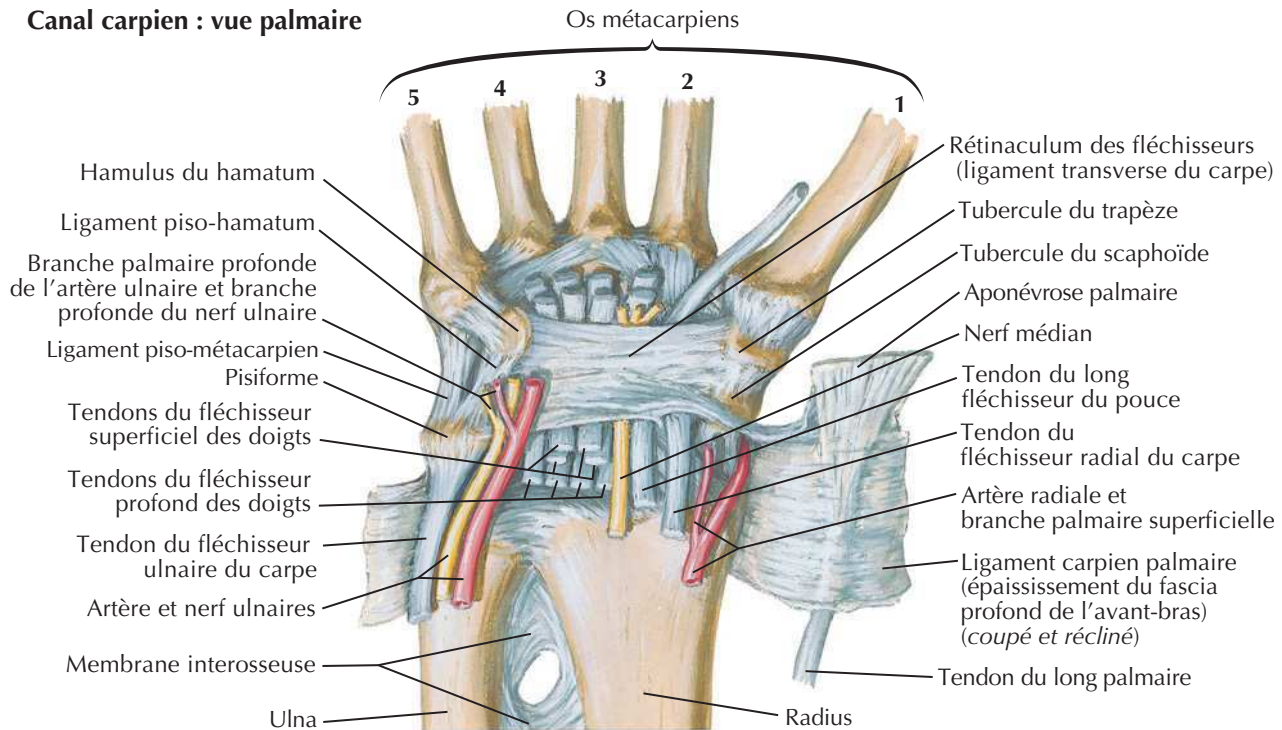


Main en extension

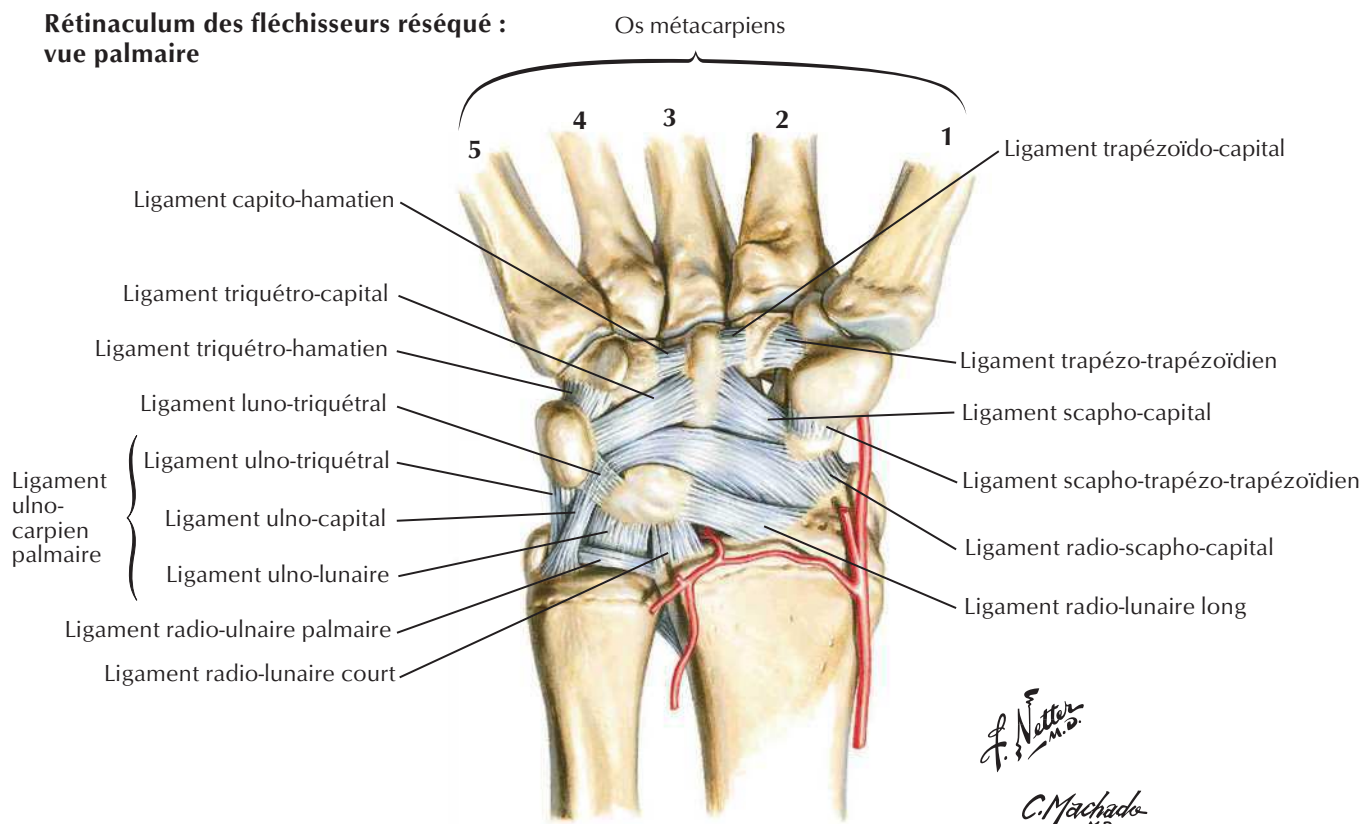
A. Netter M.D.

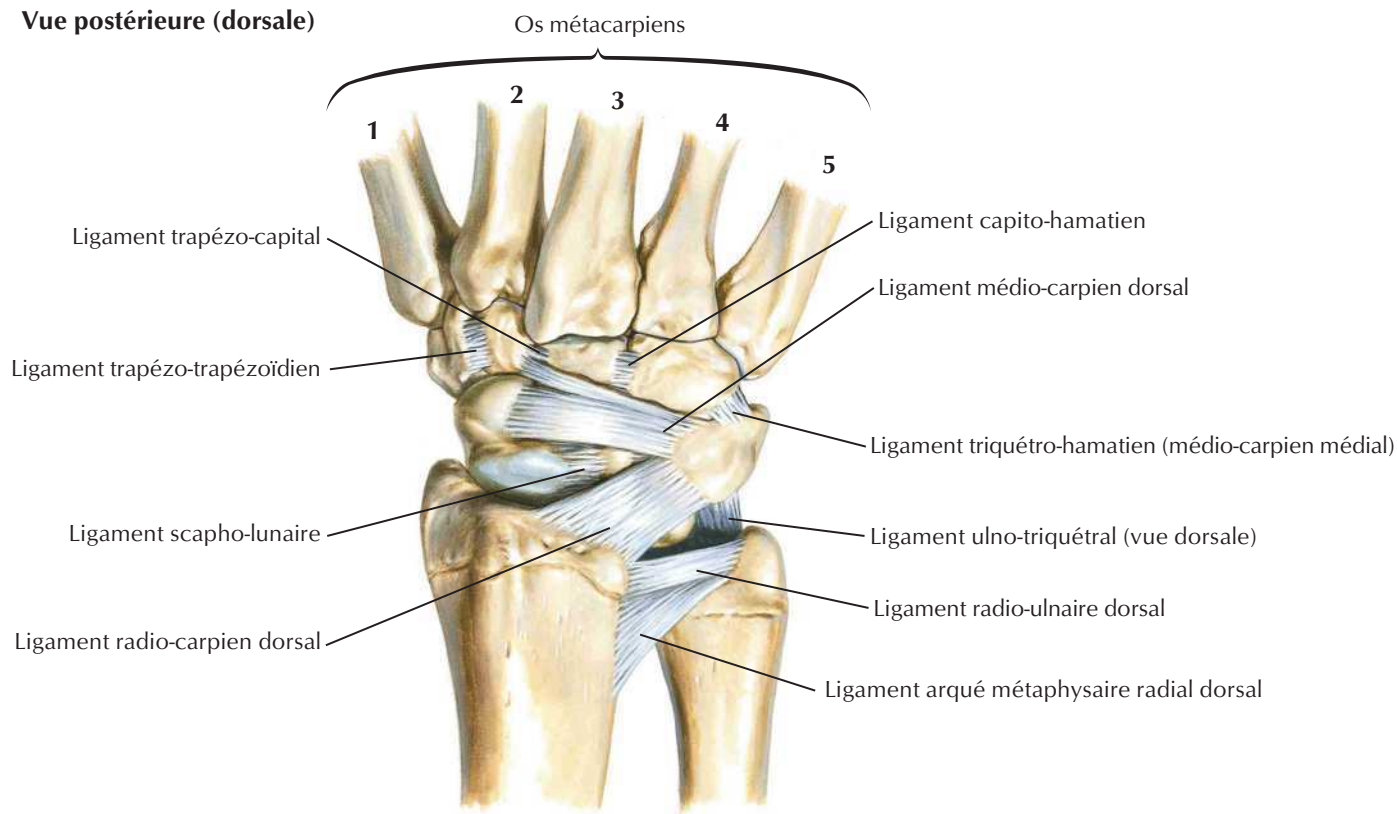
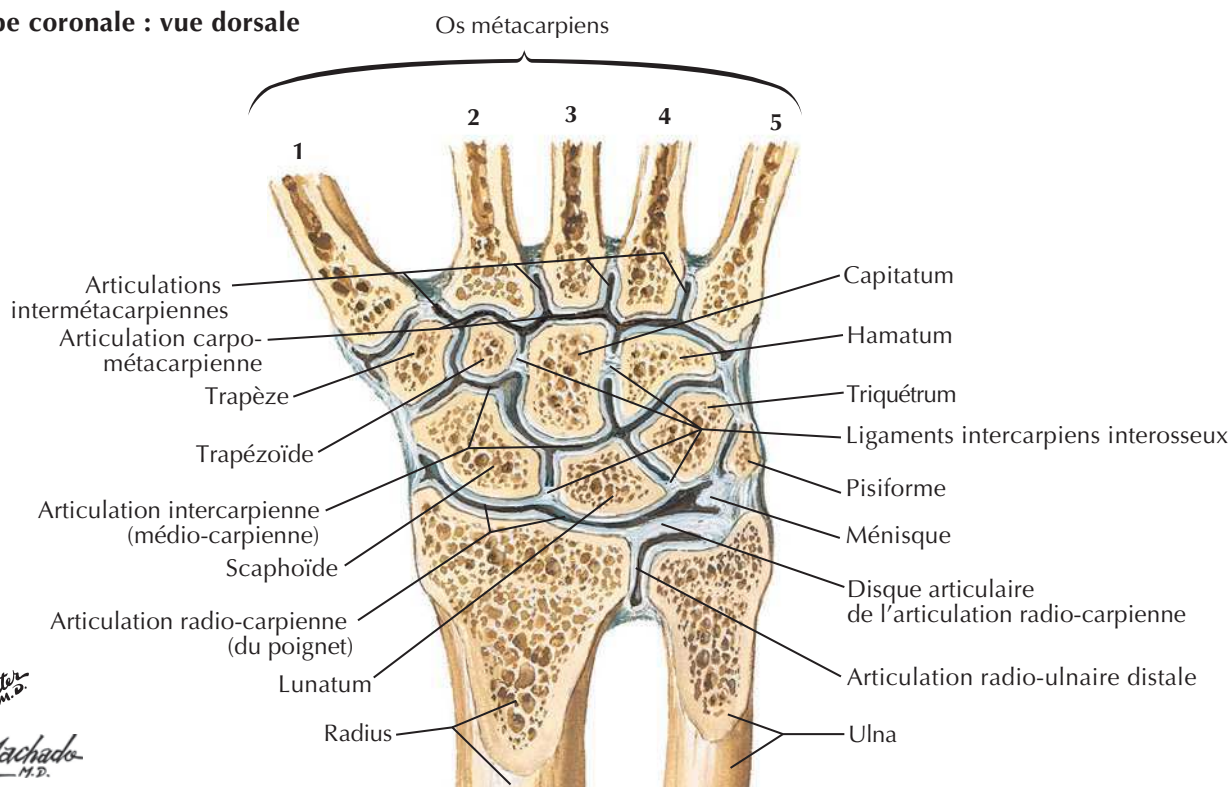
Ligaments du poignet

Canal carpien : vue palmaire

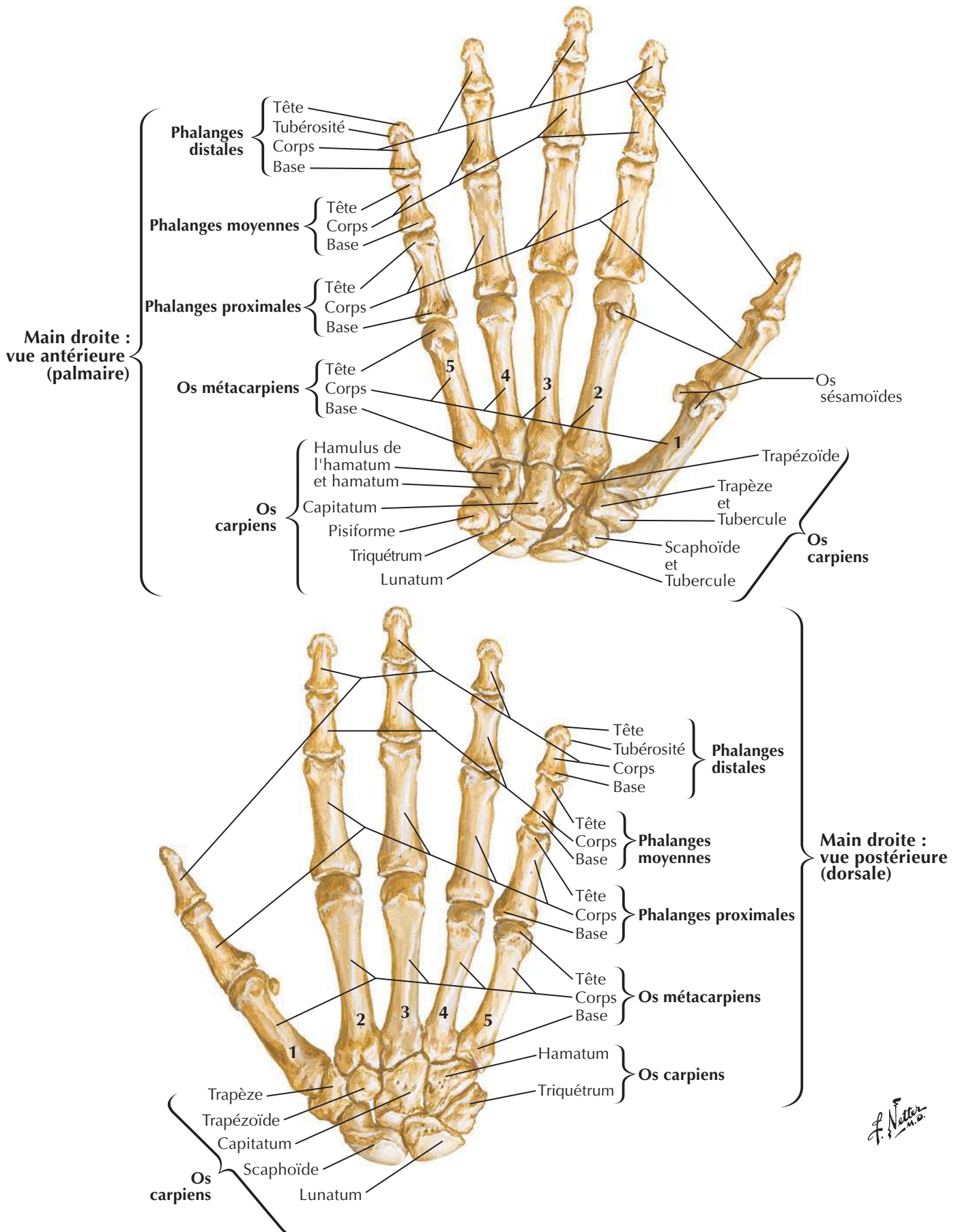


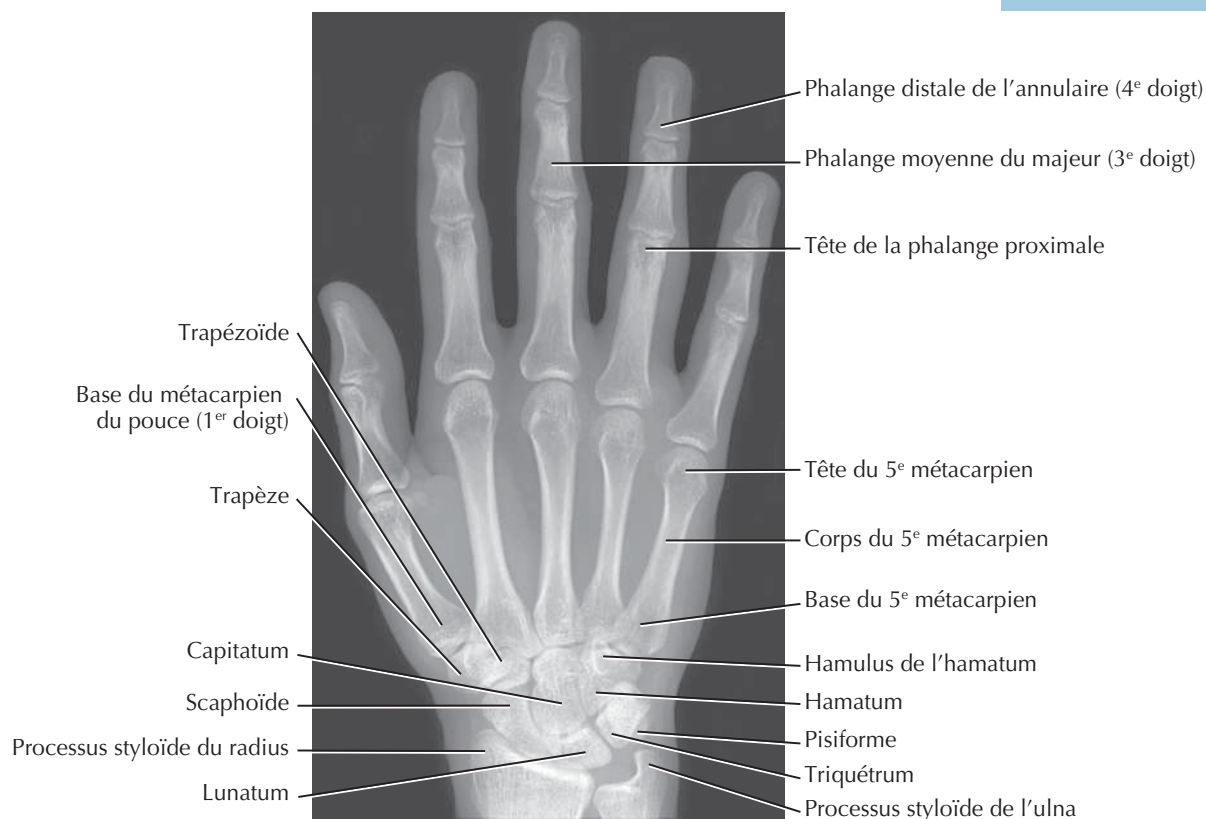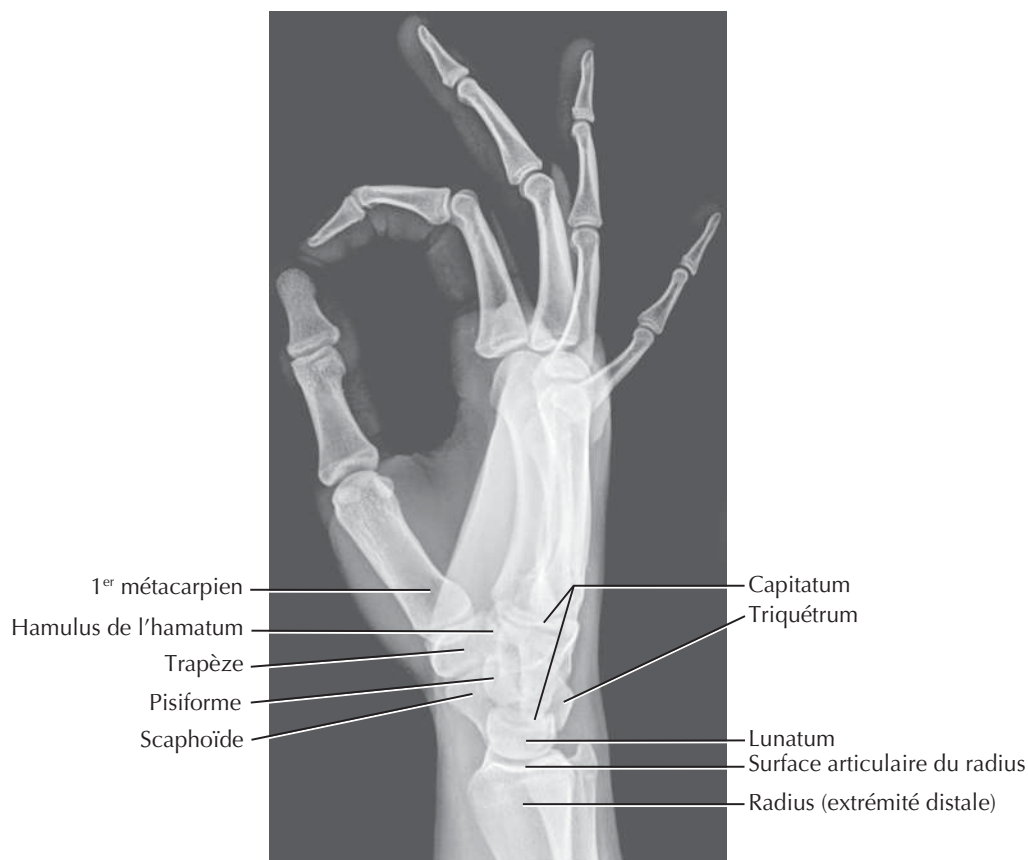Rétinaculum des fléchisseurs réséqué : vue palmaire



Vue postérieure (dorsale)**Coupe coronale : vue dorsale**

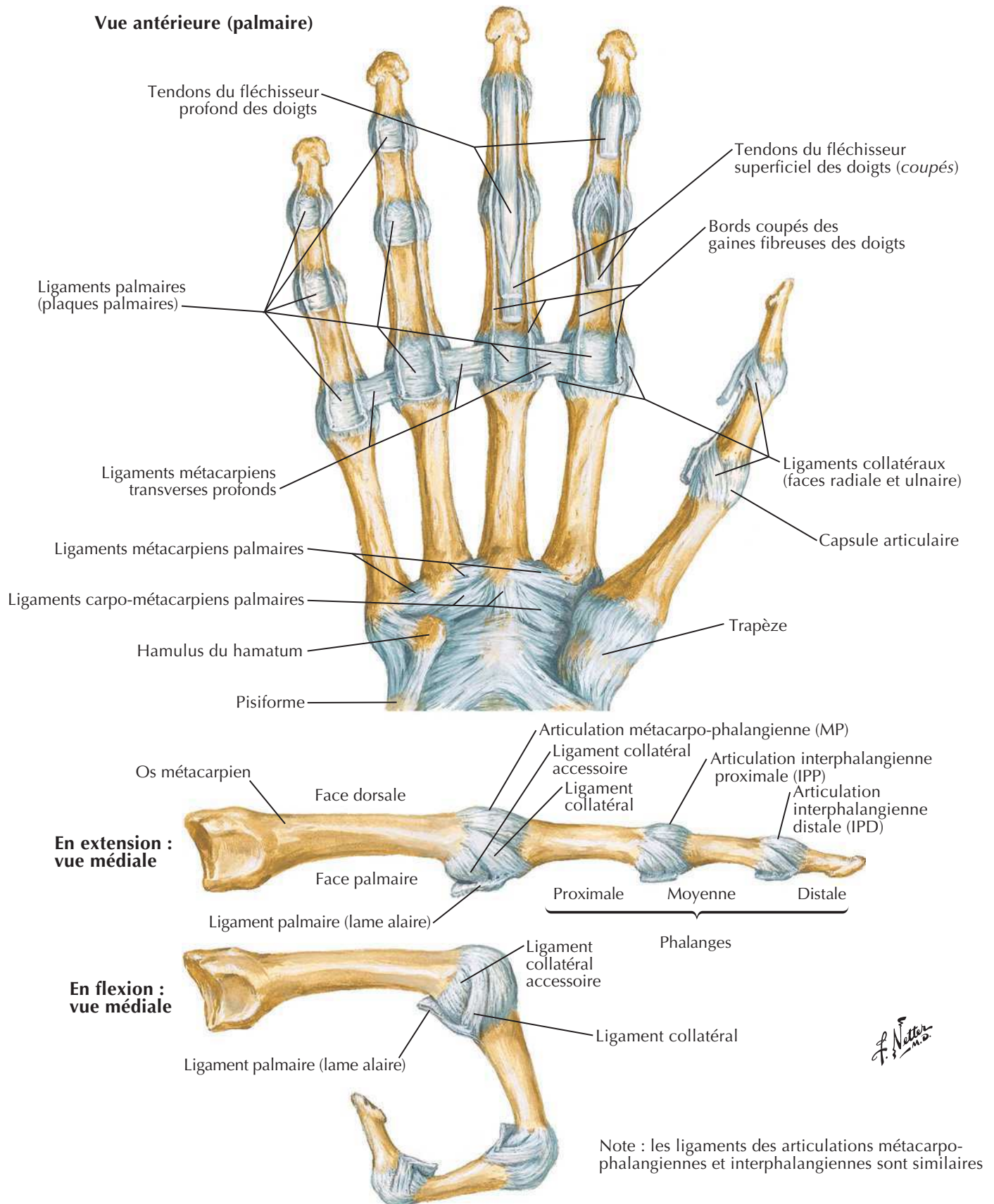
Os du poignet et de la main



Voir aussi **Planche 456****Vue de face****Vue latérale**

Ligaments métacarpo-phalangiens et interphalangiens

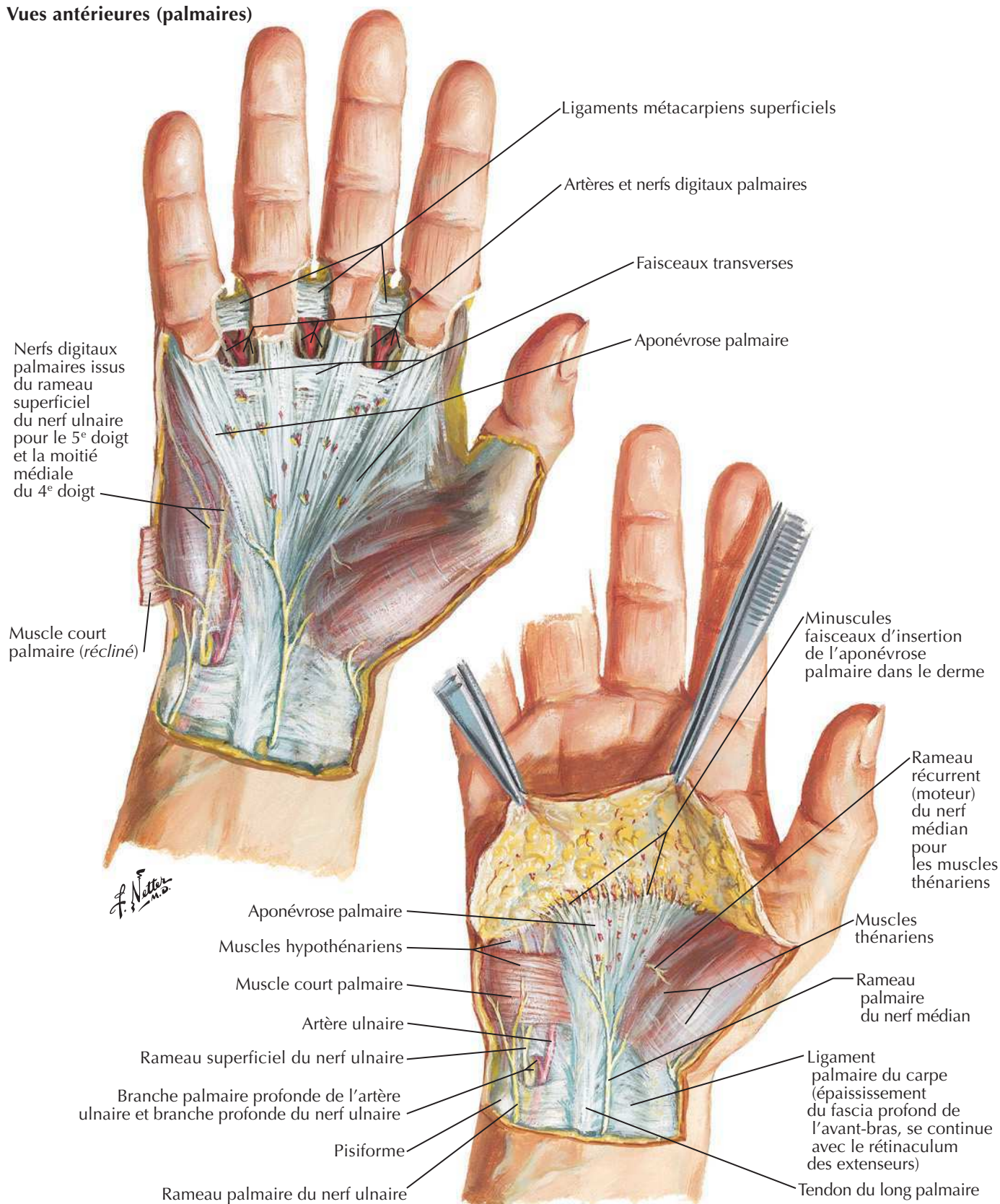
Voir aussi Planches 448, 451



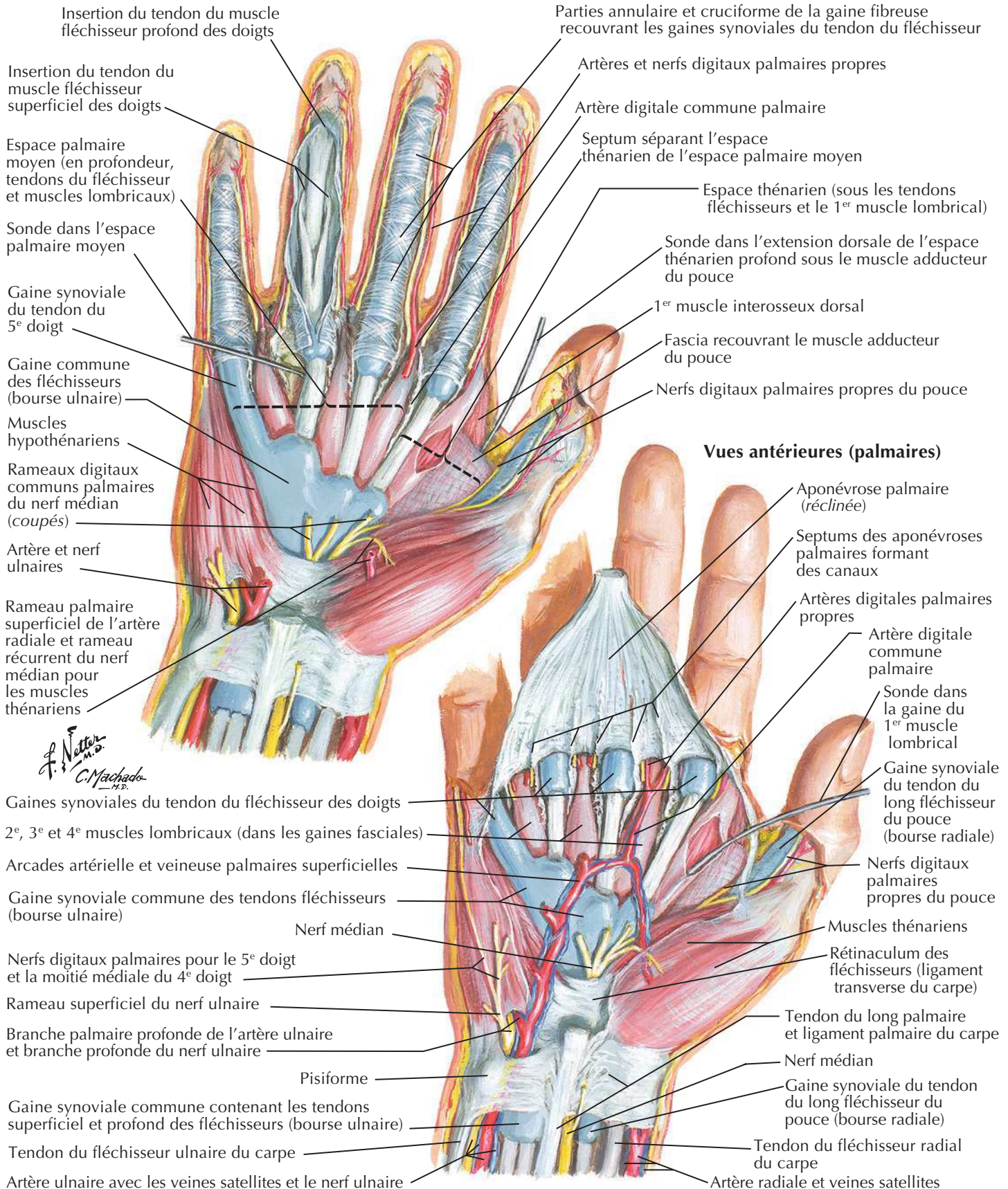
Poignet et main : dissections palmaires superficielles

Voir aussi **Planche 459**

Vues antérieures (palmaires)



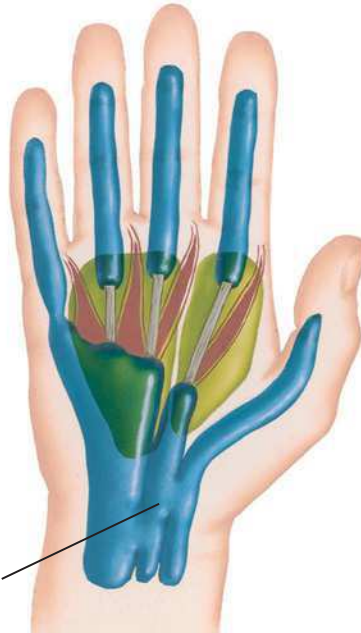Poignet et main : dissections palmaires profondes



Muscles lombricaux, bourses, gaines et espaces : schéma

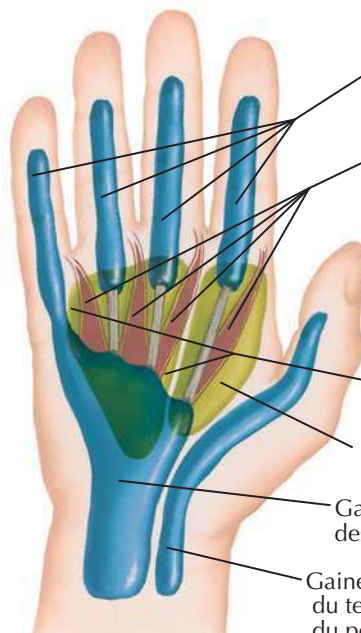Voir aussi **Planche 445**

Variation fréquente



Gaine intermédiaire
(communication entre
la gaine synoviale
commune des fléchisseurs
[bourse ulnaire] et
la gaine
synoviale du tendon
du pouce [bourse radiale])

Disposition habituelle



Gaines synoviales
des tendons des doigts

Muscles lombricaux
(dans leur gaine fasciale)

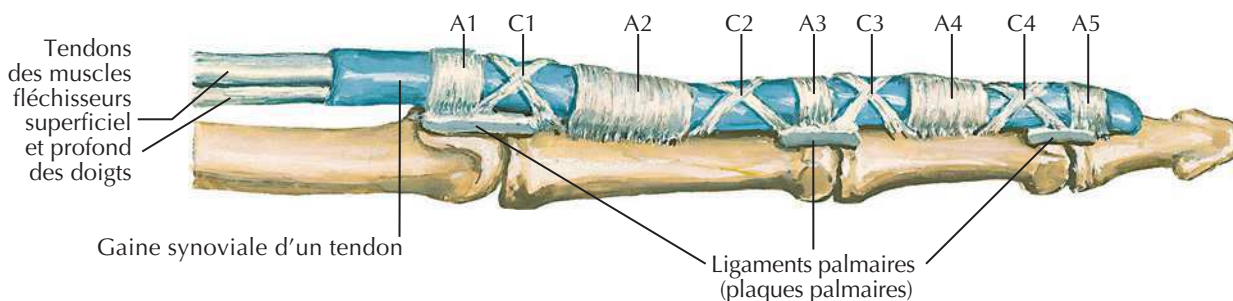
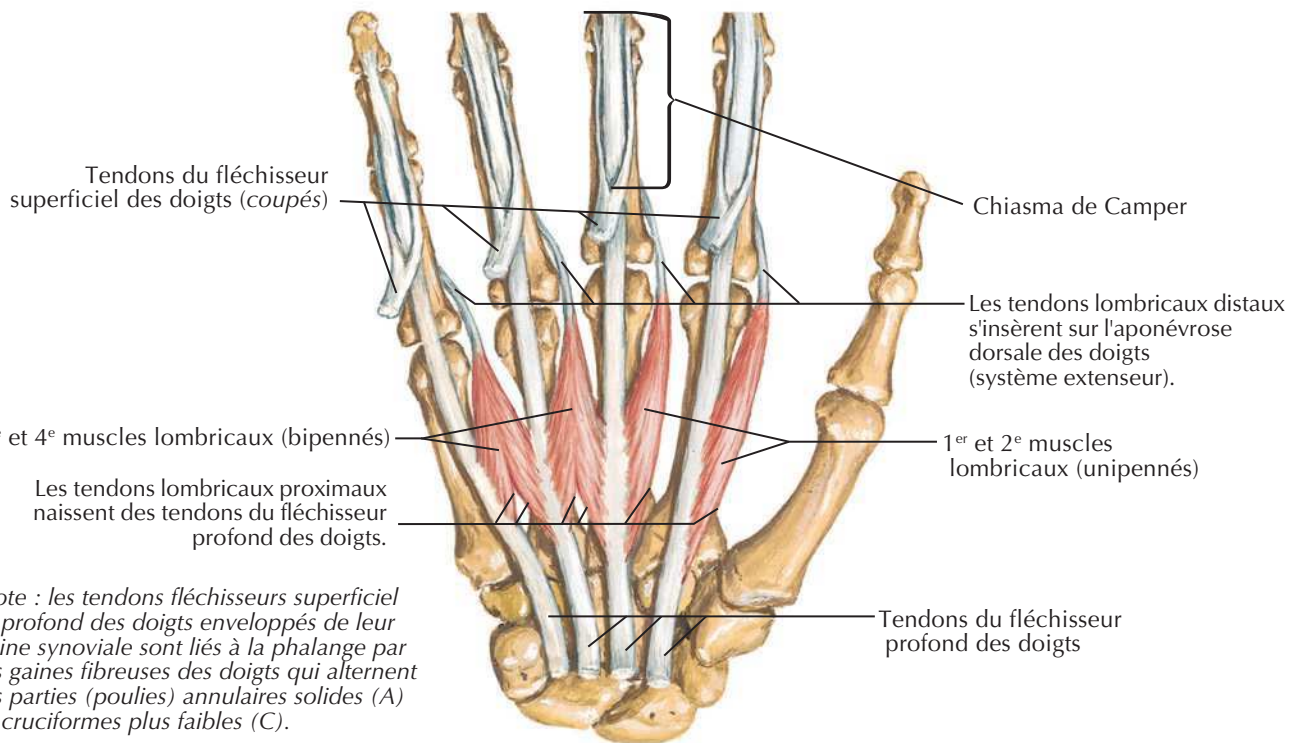
Espace moyen palmaire

Espace thénarien

Gaine synoviale commune
des fléchisseurs (bourse ulnaire)

Gaine synoviale
du tendon du fléchisseur
du pouce (bourse radiale)

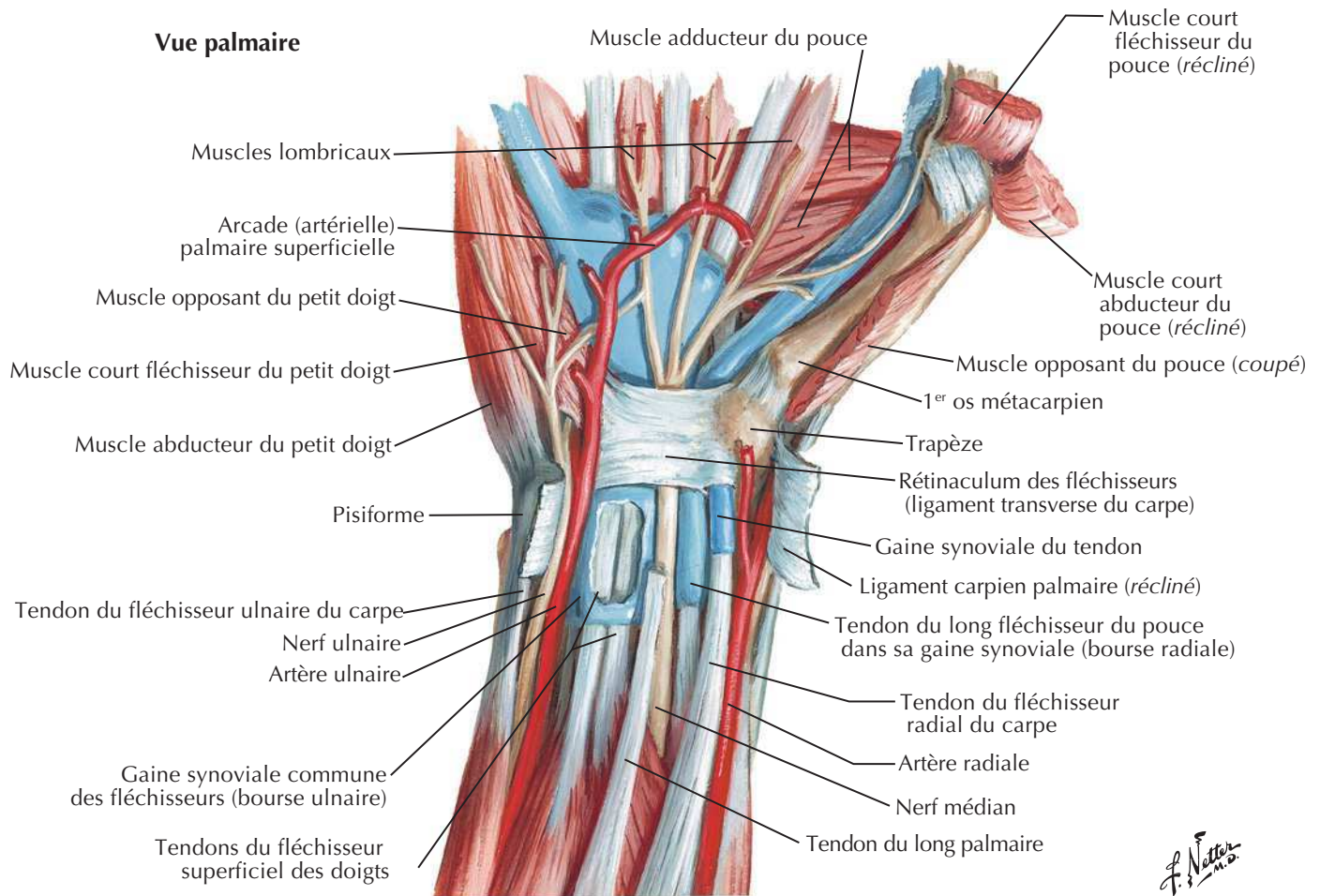
Muscles lombricaux : schéma



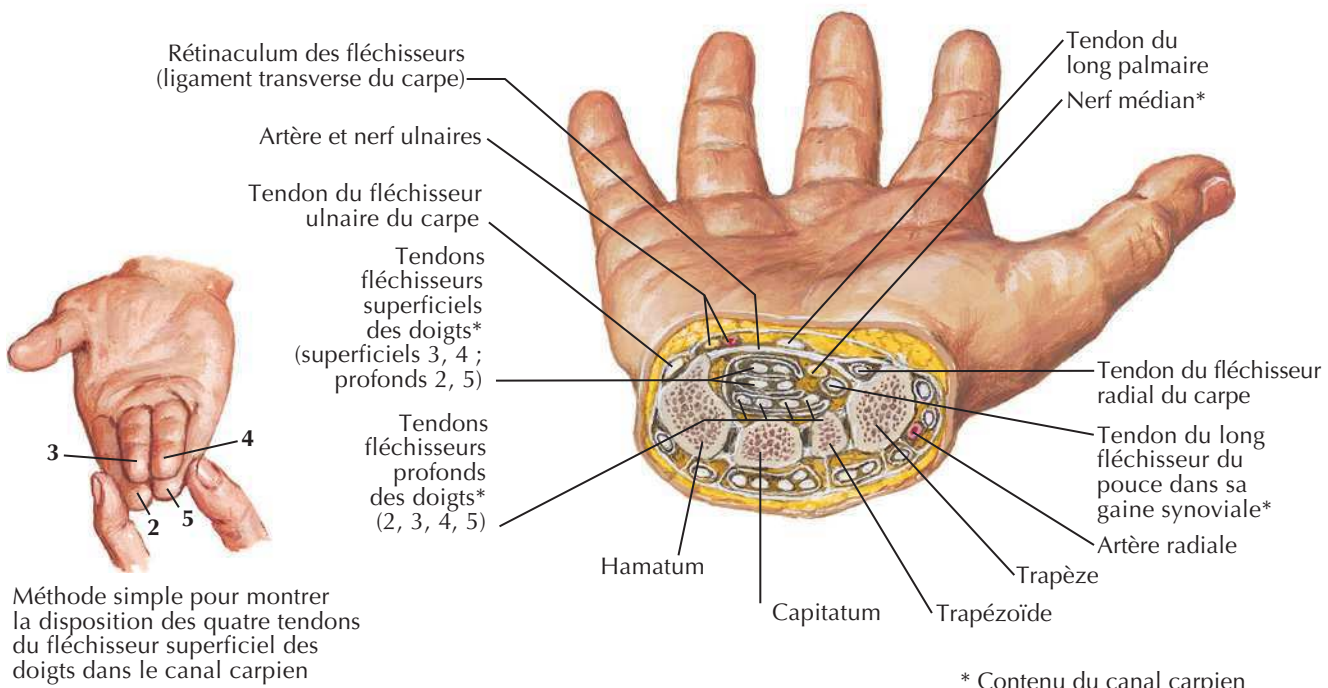
*F. Netter
M.D.*

Tendons fléchisseurs, artères et nerfs du poignet

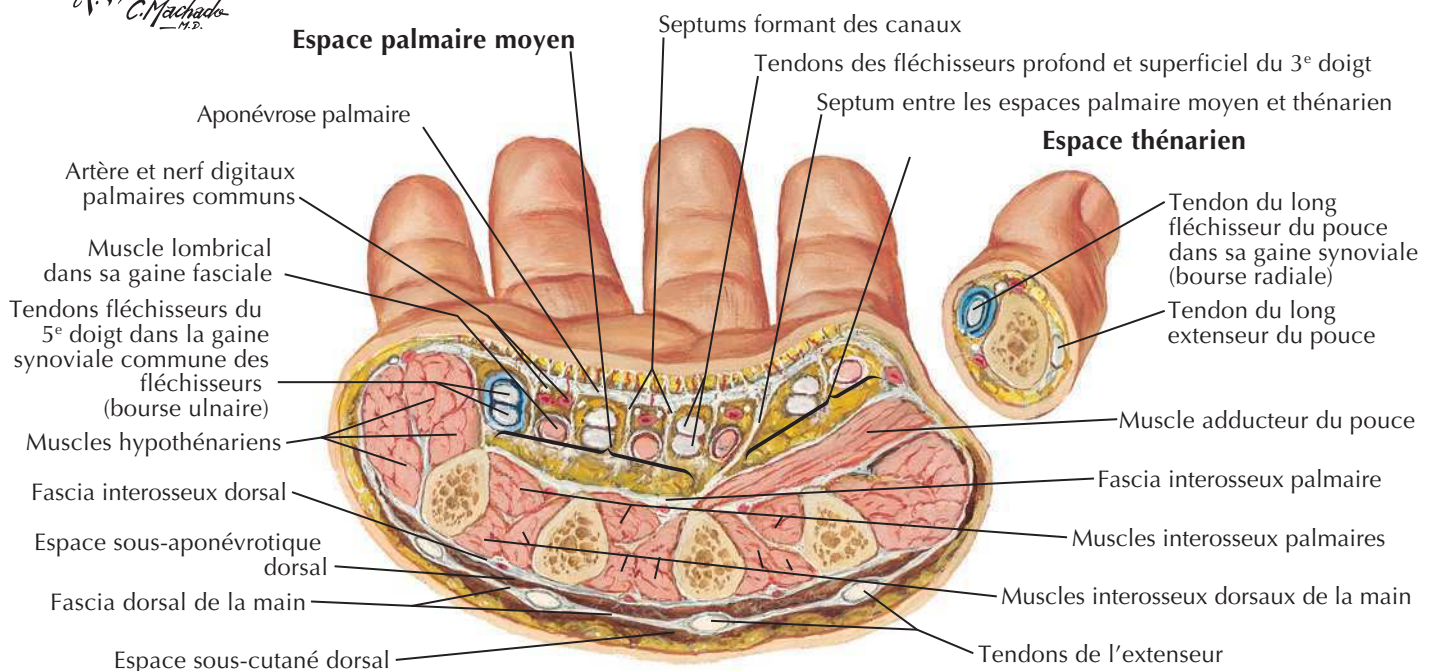
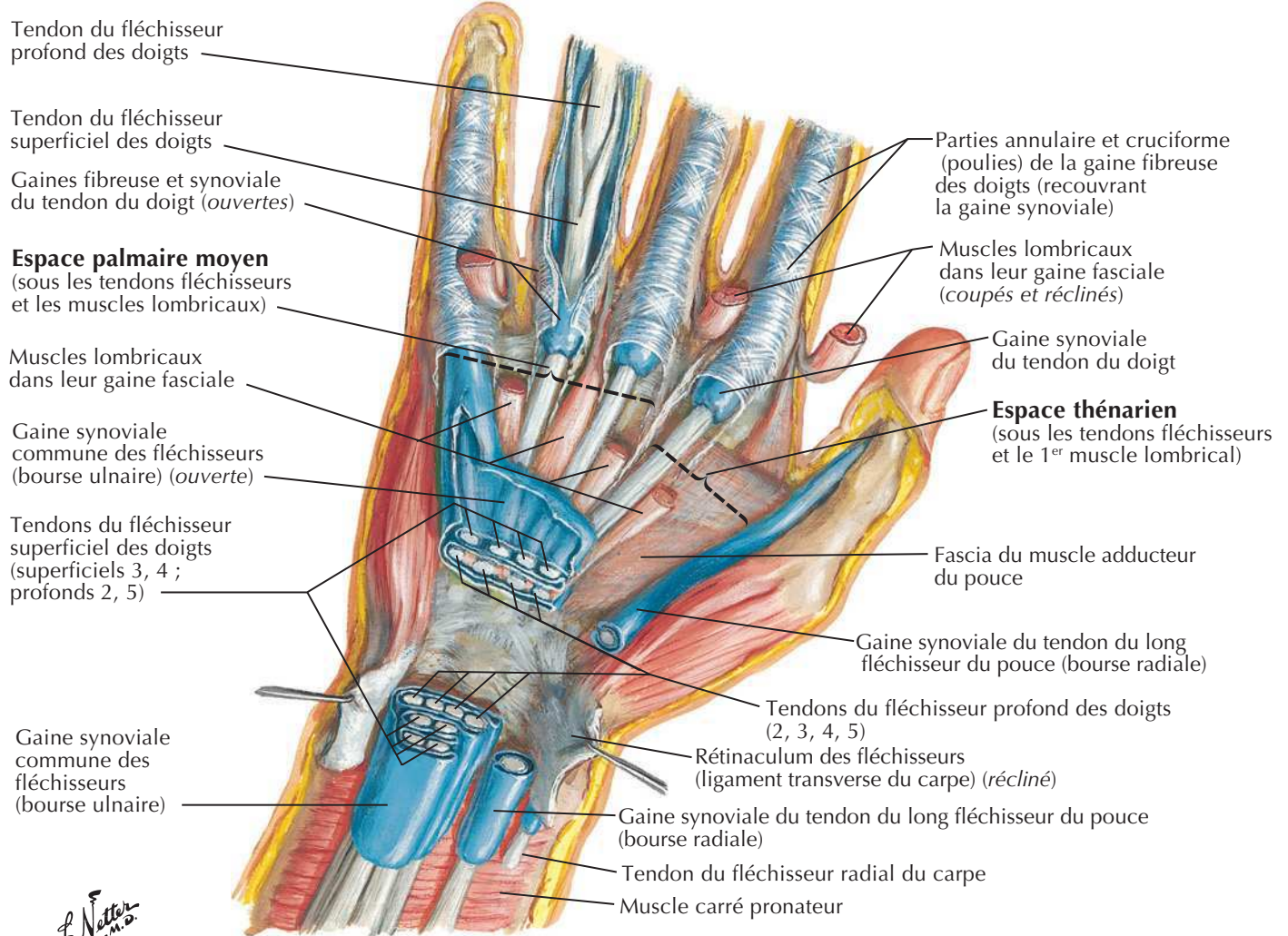
Voir aussi Planches 459, 460



Coupe transversale du poignet montrant le canal carpien

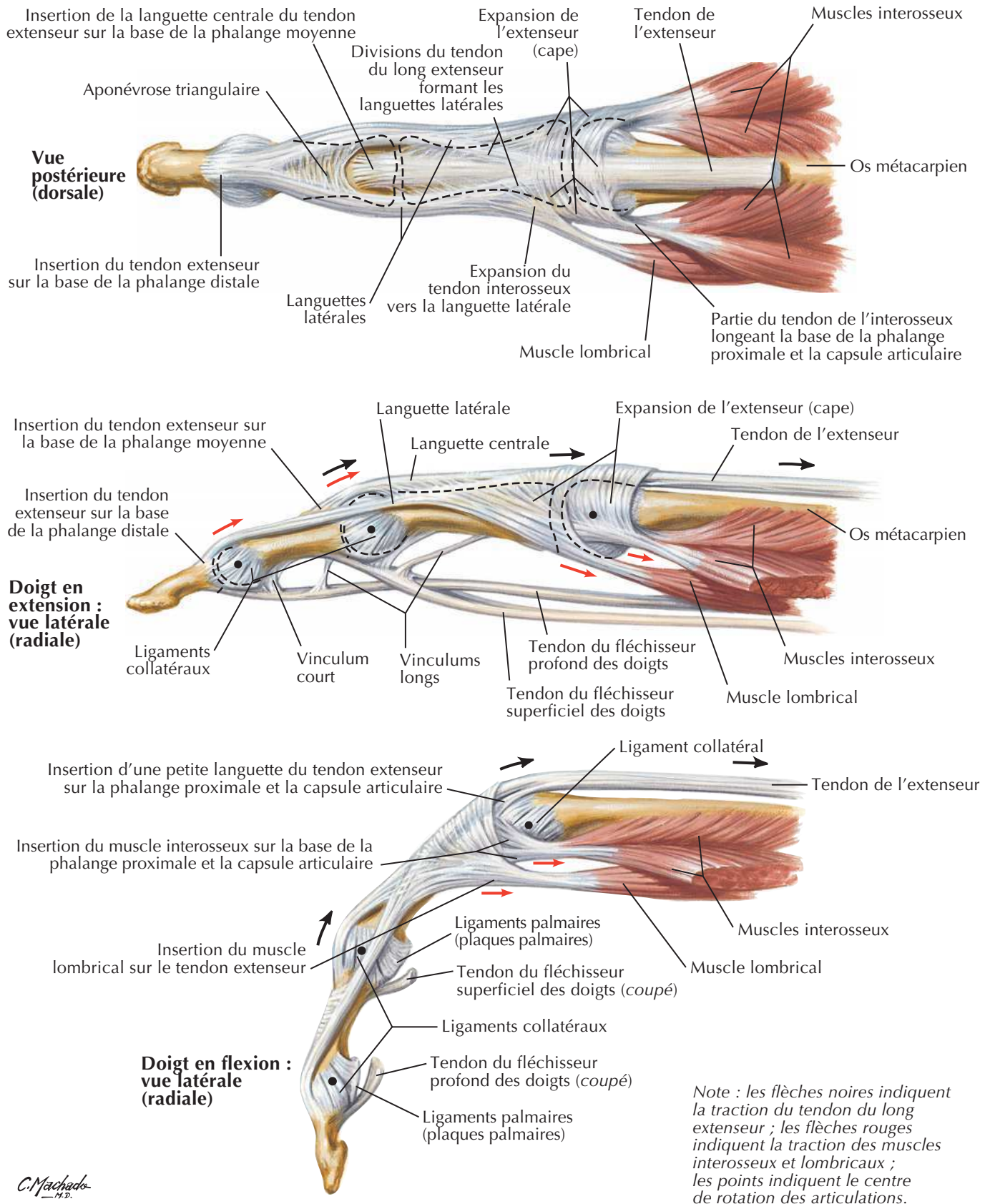


Bourses, espaces et gaines des tendons de la main

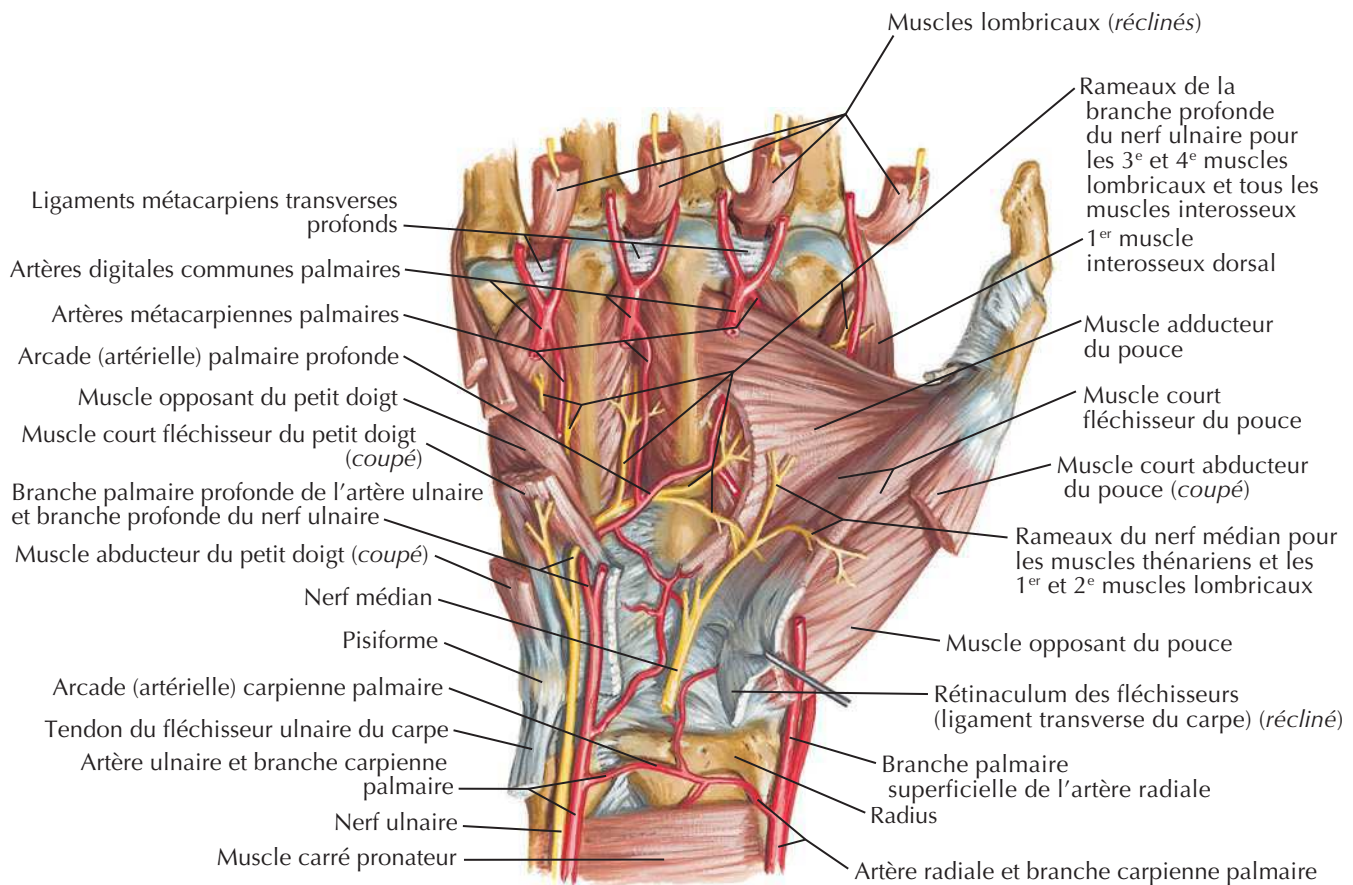


Tendons fléchisseurs et extenseurs des doigts

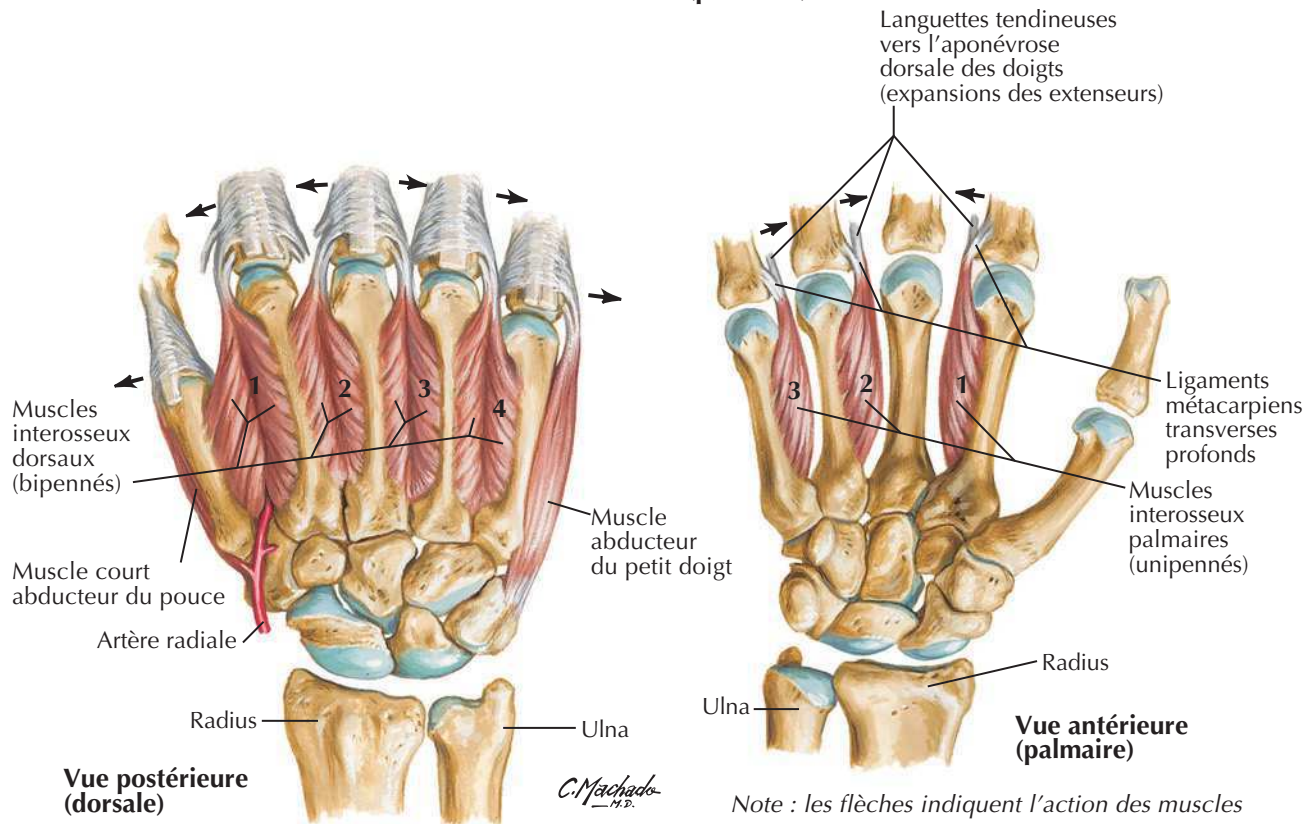
Voir aussi **Planche 445**



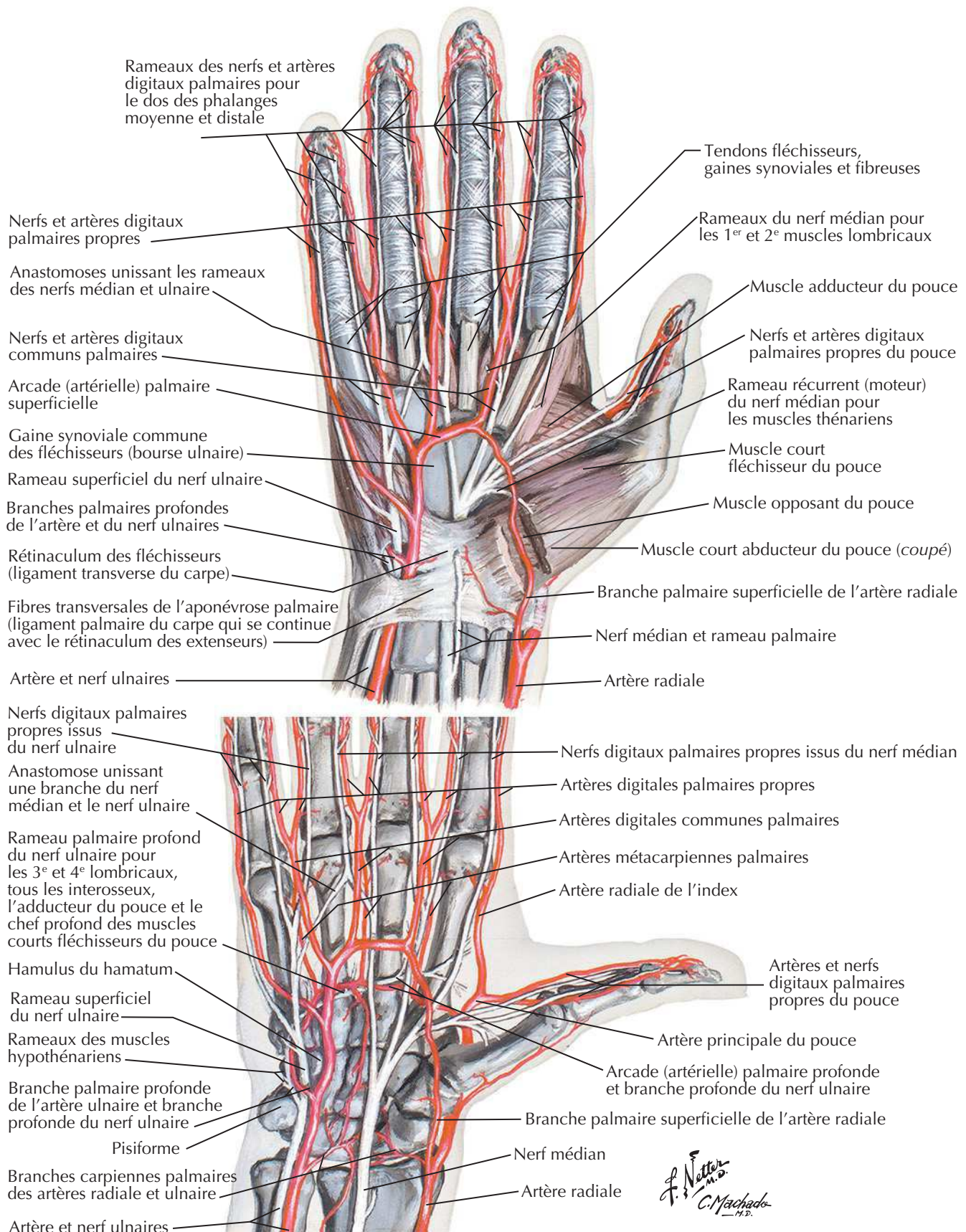
Muscles intrinsèques de la main



Vue antérieure (palmaire)



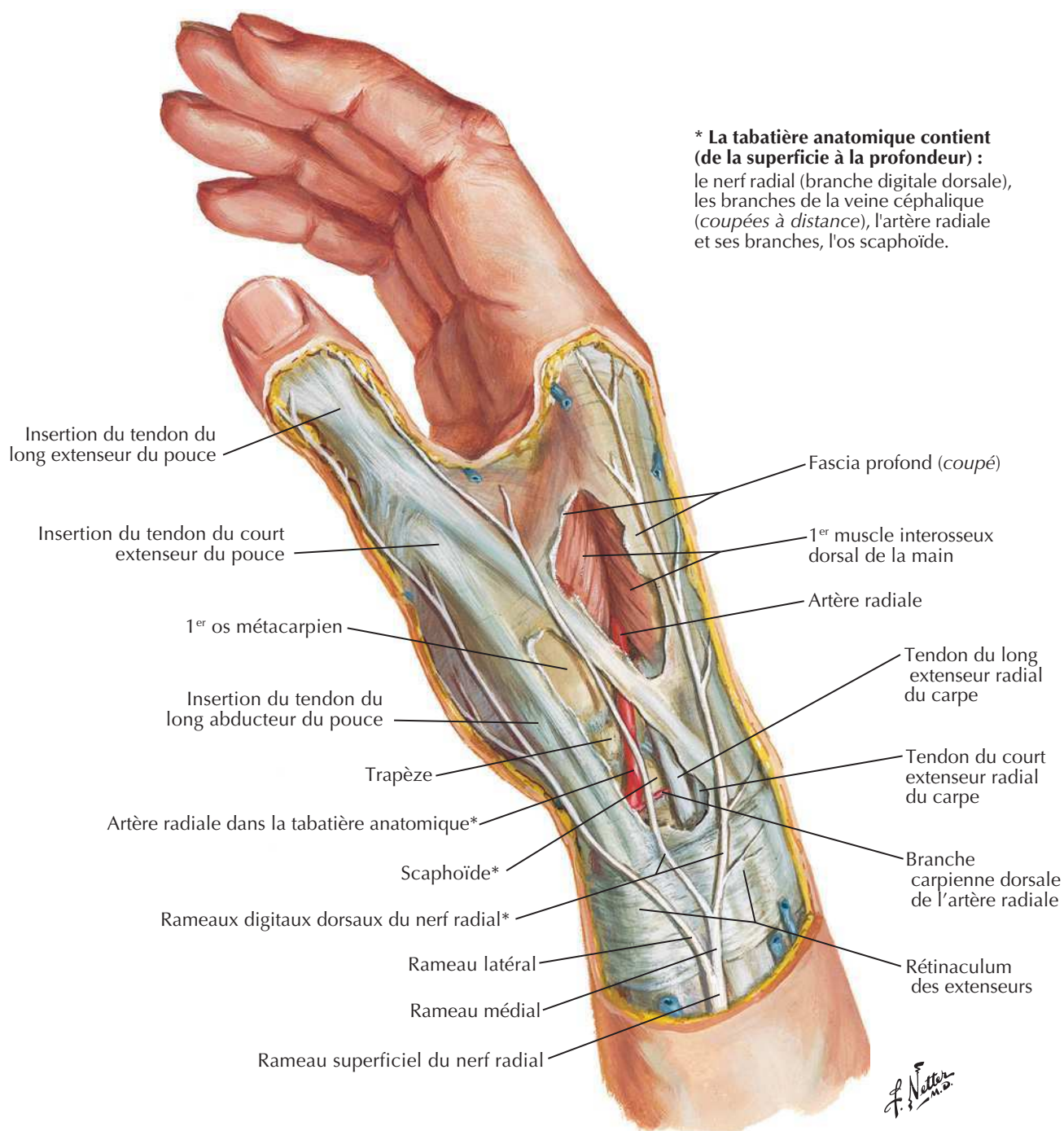
Note : les flèches indiquent l'action des muscles

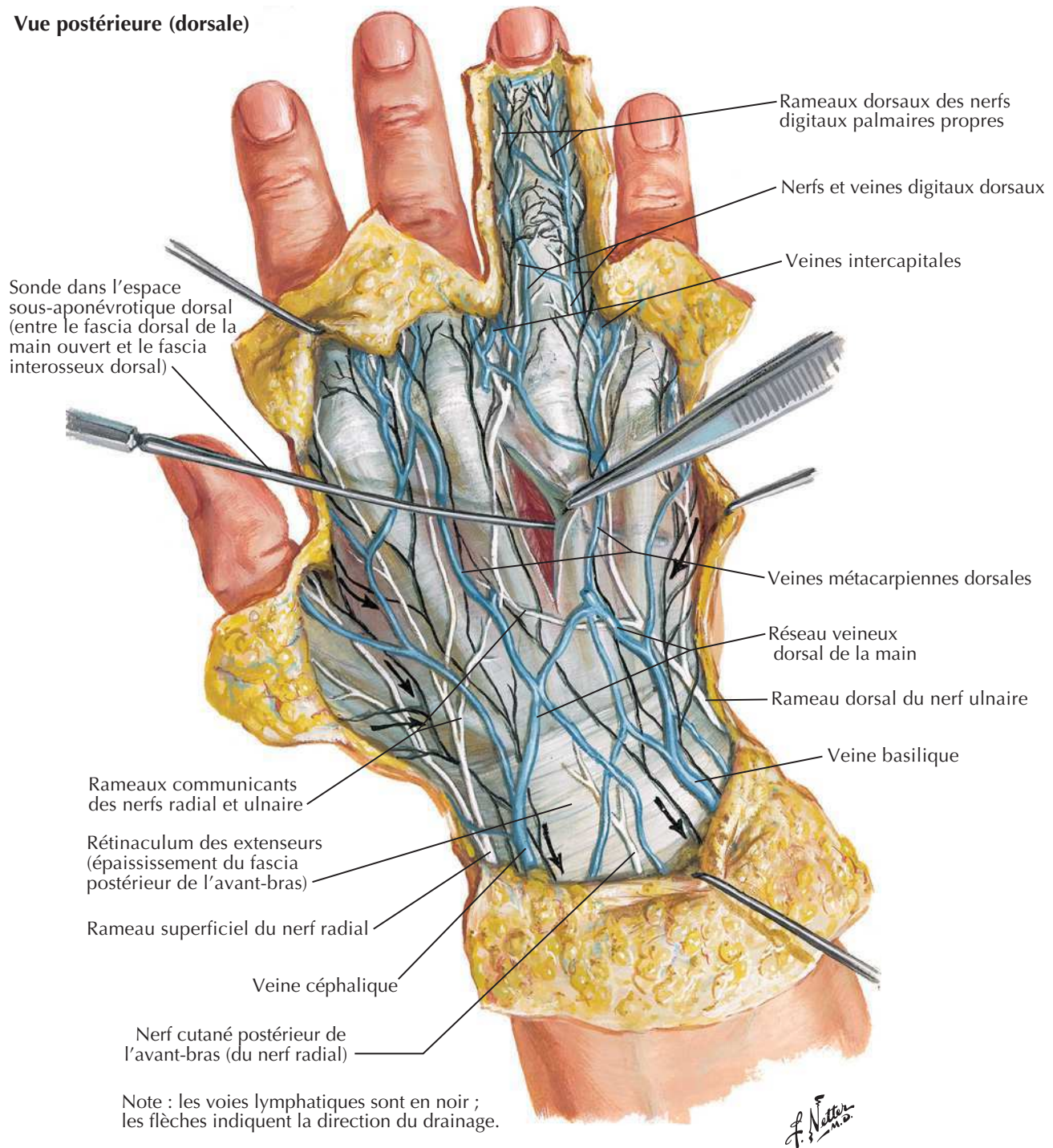
Artères et nerfs de la main : vues palmairesVoir aussi **Planche 420**

Poignet et main : dissection radiale superficielle

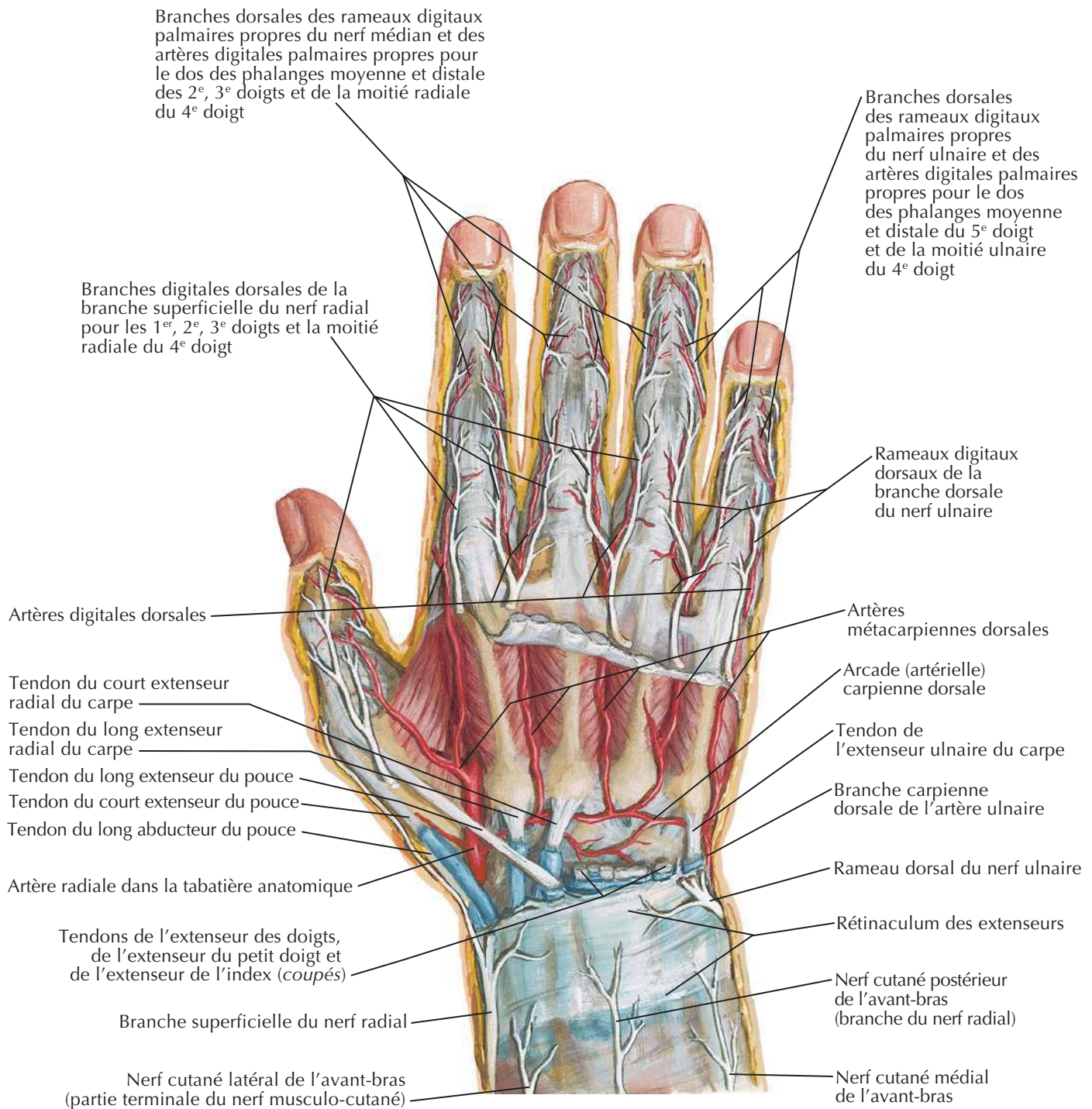
Voir aussi **Planche 466**

Vue latérale (radiale)



Poignet et main : dissection dorsale superficielleVoir aussi **Planches 402, 403****Vue postérieure (dorsale)**

Poignet et main : dissection dorsale profonde

Voir aussi **Planche 445**

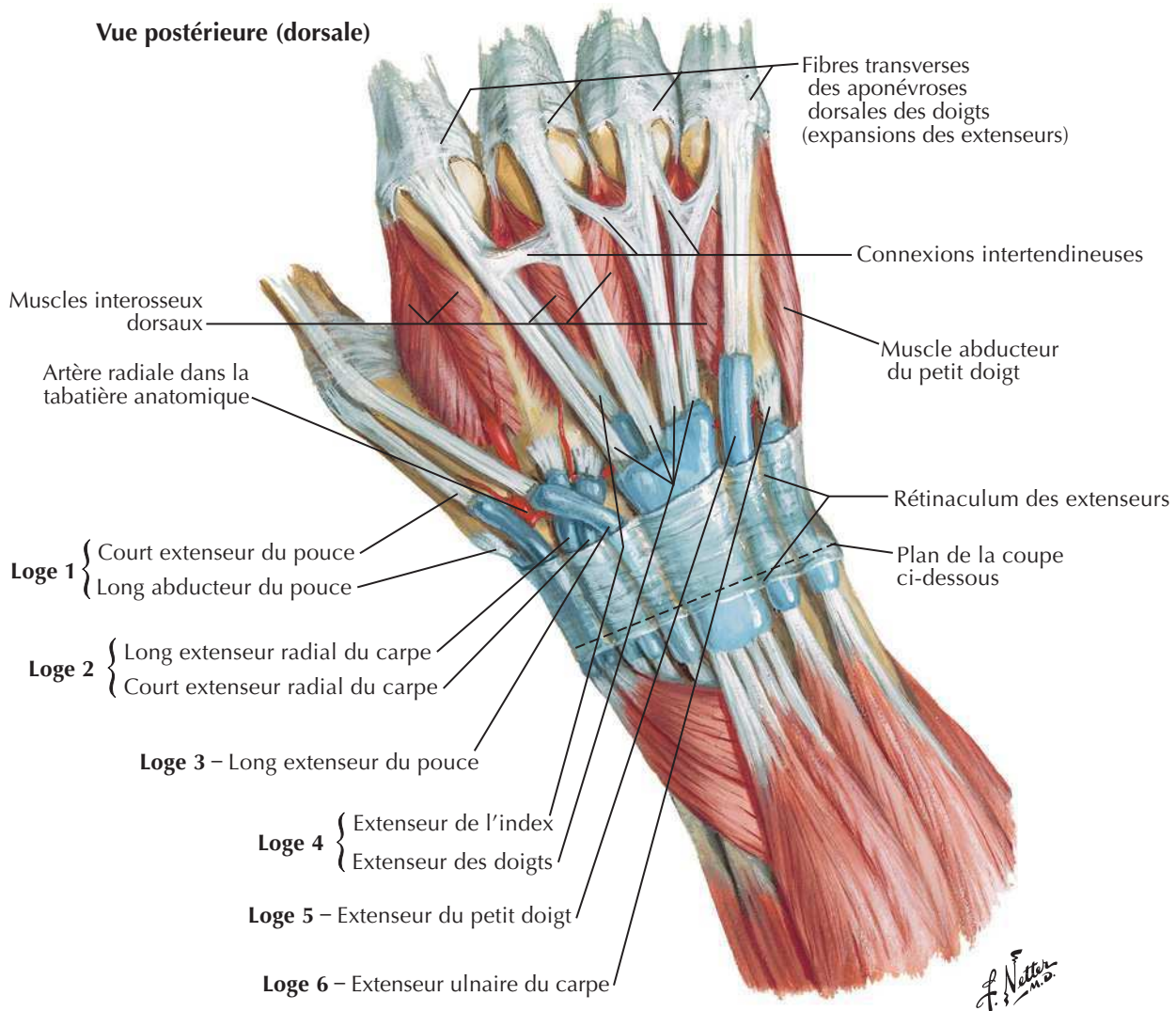
Vue postérieure (dorsale)

F. Netter M.D.

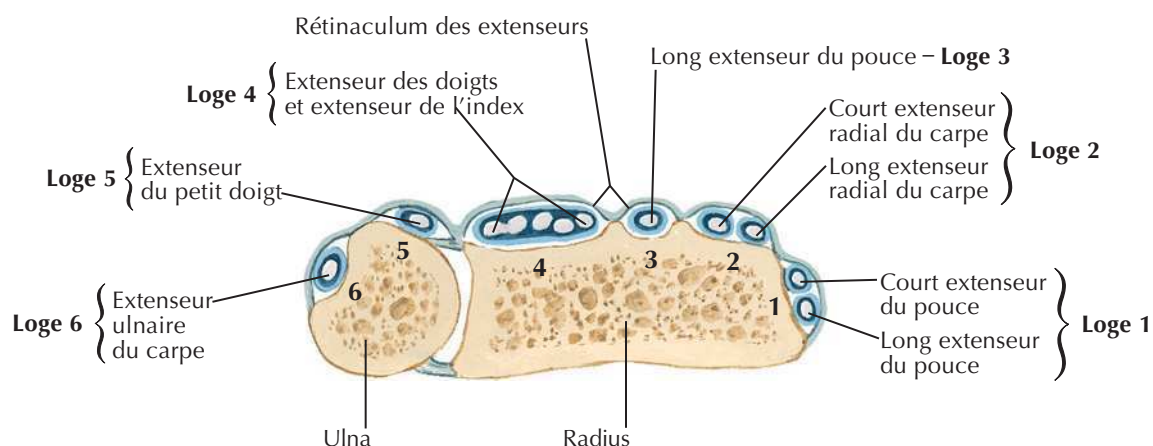
Note : La division entre innervation ulnaire et innervation radiale sur le dos de la main est variable ; elle s'aligne le plus souvent sur le doigt III (planches 400 et 459), parfois sur le doigt IV (planche 456).

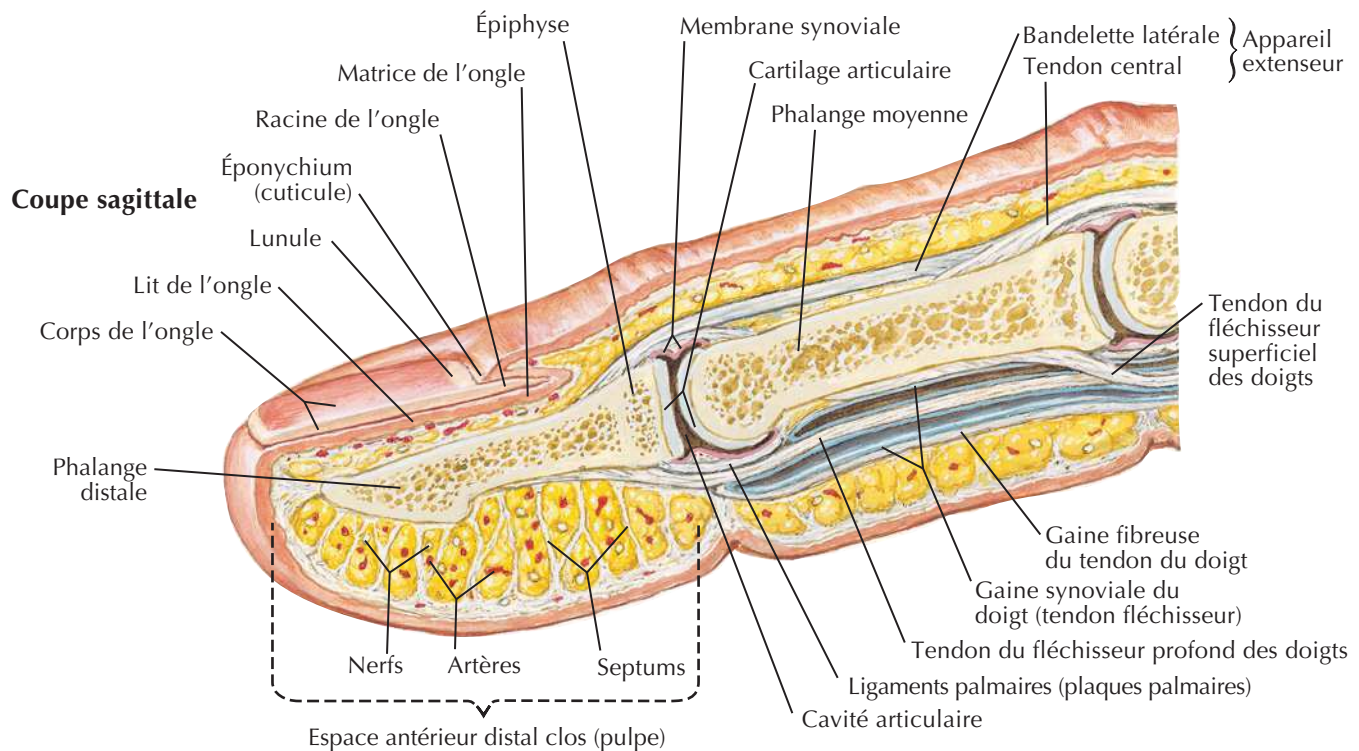
Tendons extenseurs au poignet

Voir aussi **Planches 430, 431**

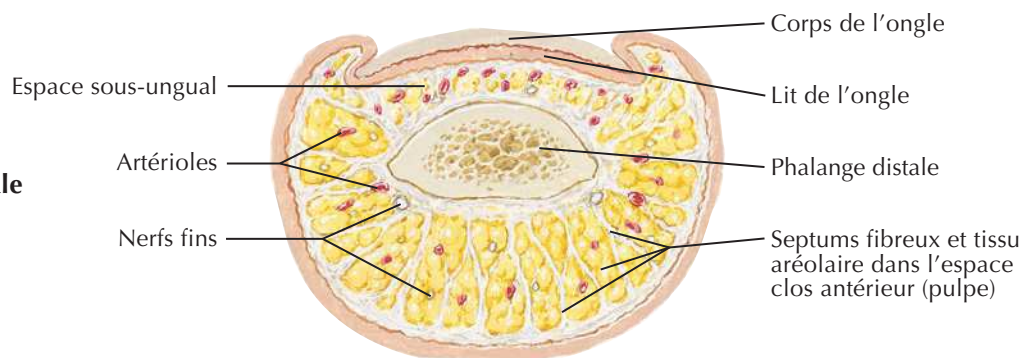


Coupe transversale de la partie la plus distale de l'avant-bras





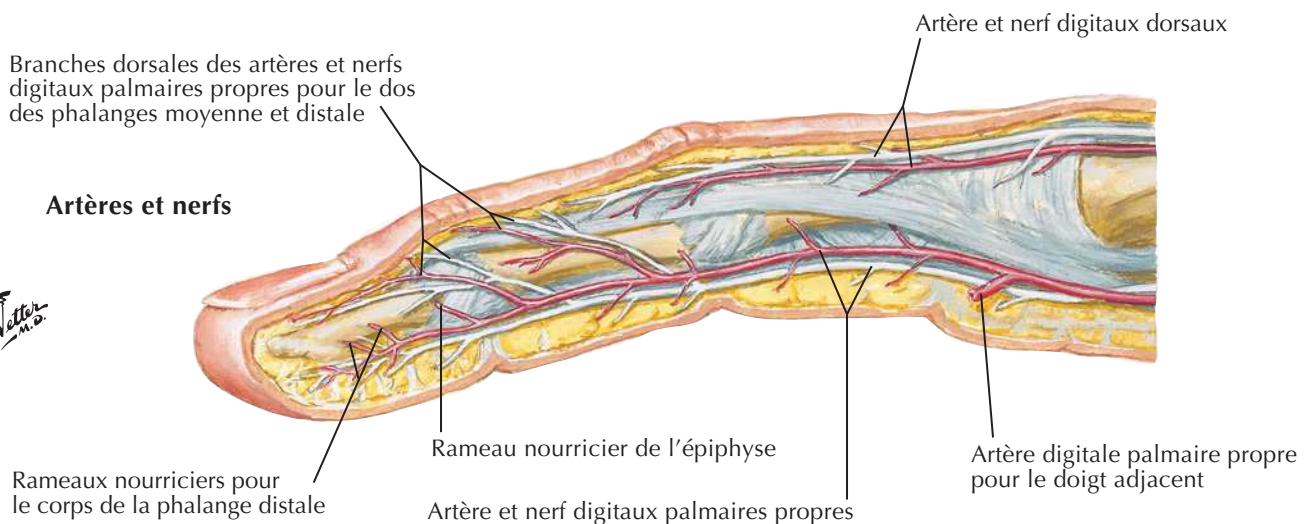
Coupe transversale à travers la phalange distale



Branches dorsales des artères et nerfs digitaux palmaires propres pour le dos des phalanges moyenne et distale

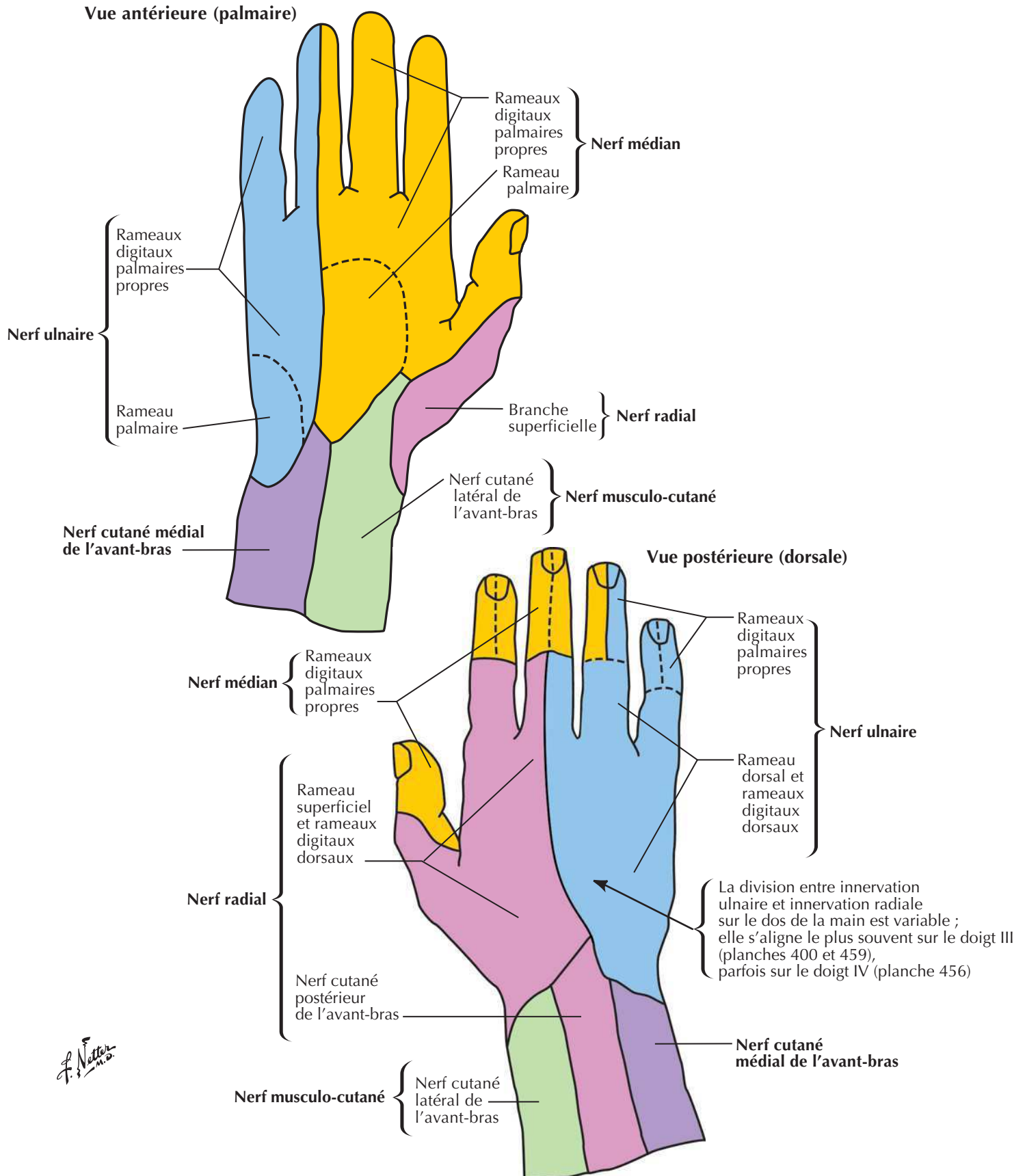
Artères et nerfs

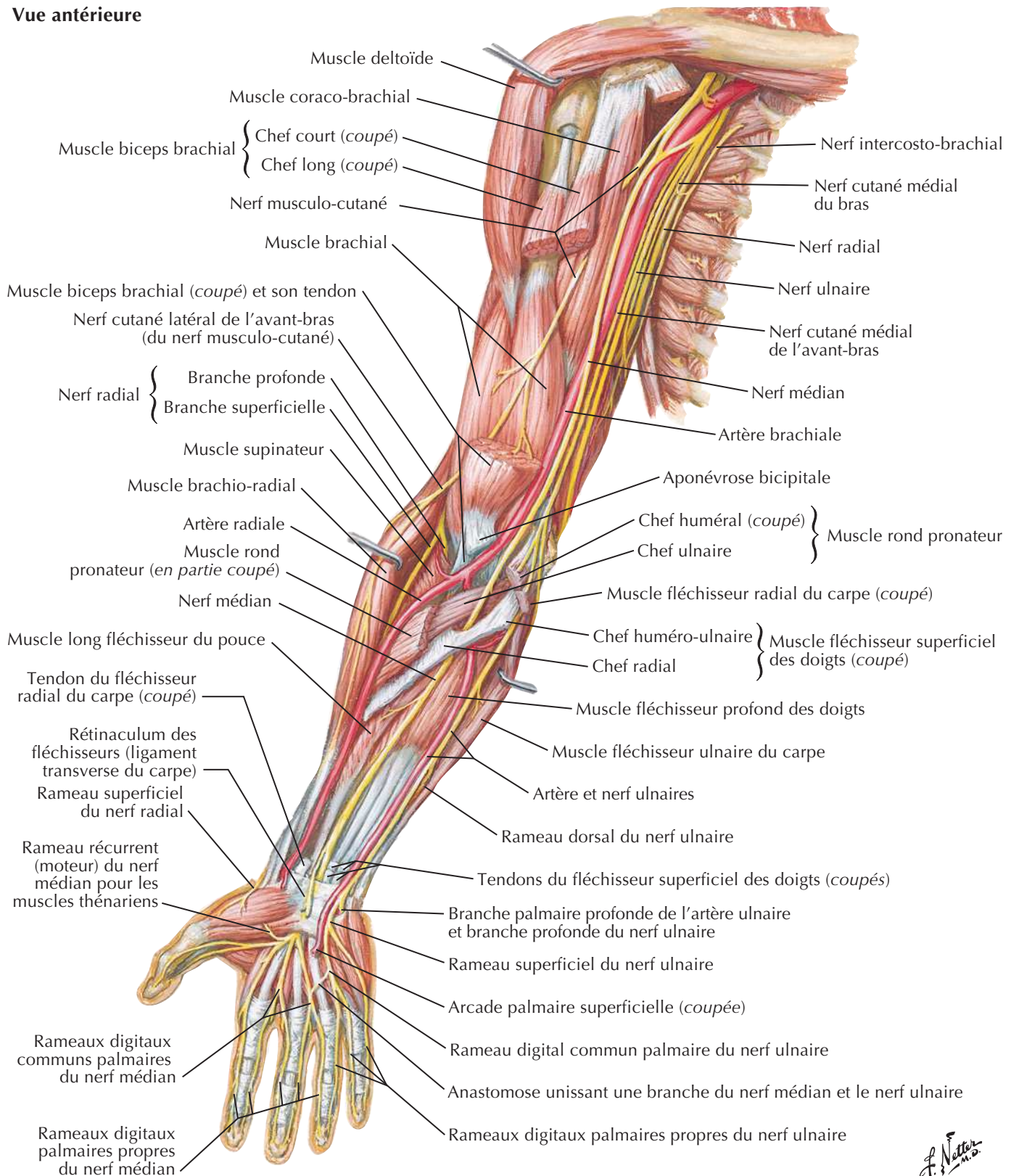
J. Natter m.d.



Innervation cutanée du poignet et de la main

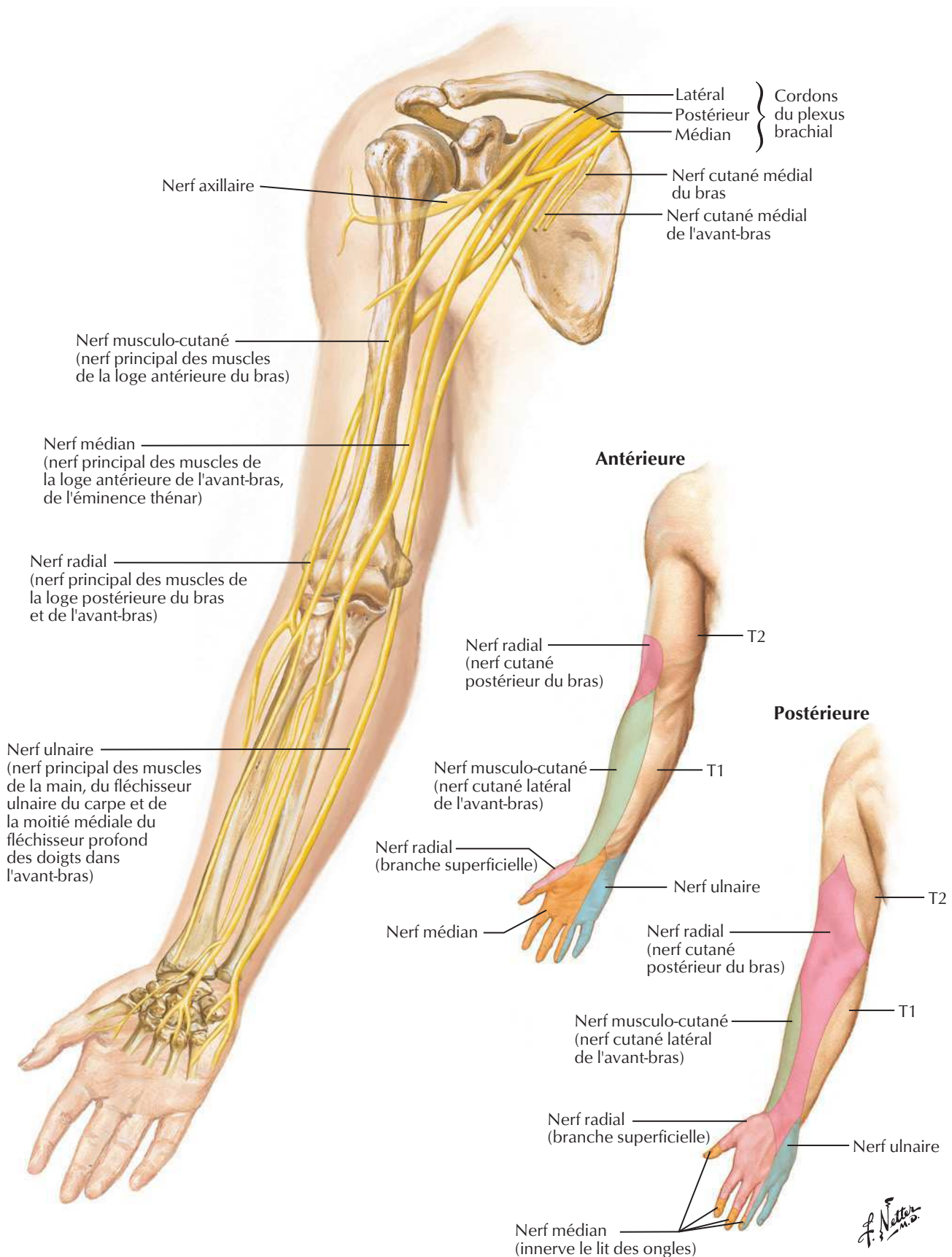
Voir aussi Planches 400, 449



Voir aussi **Planche 416****Vue antérieure**

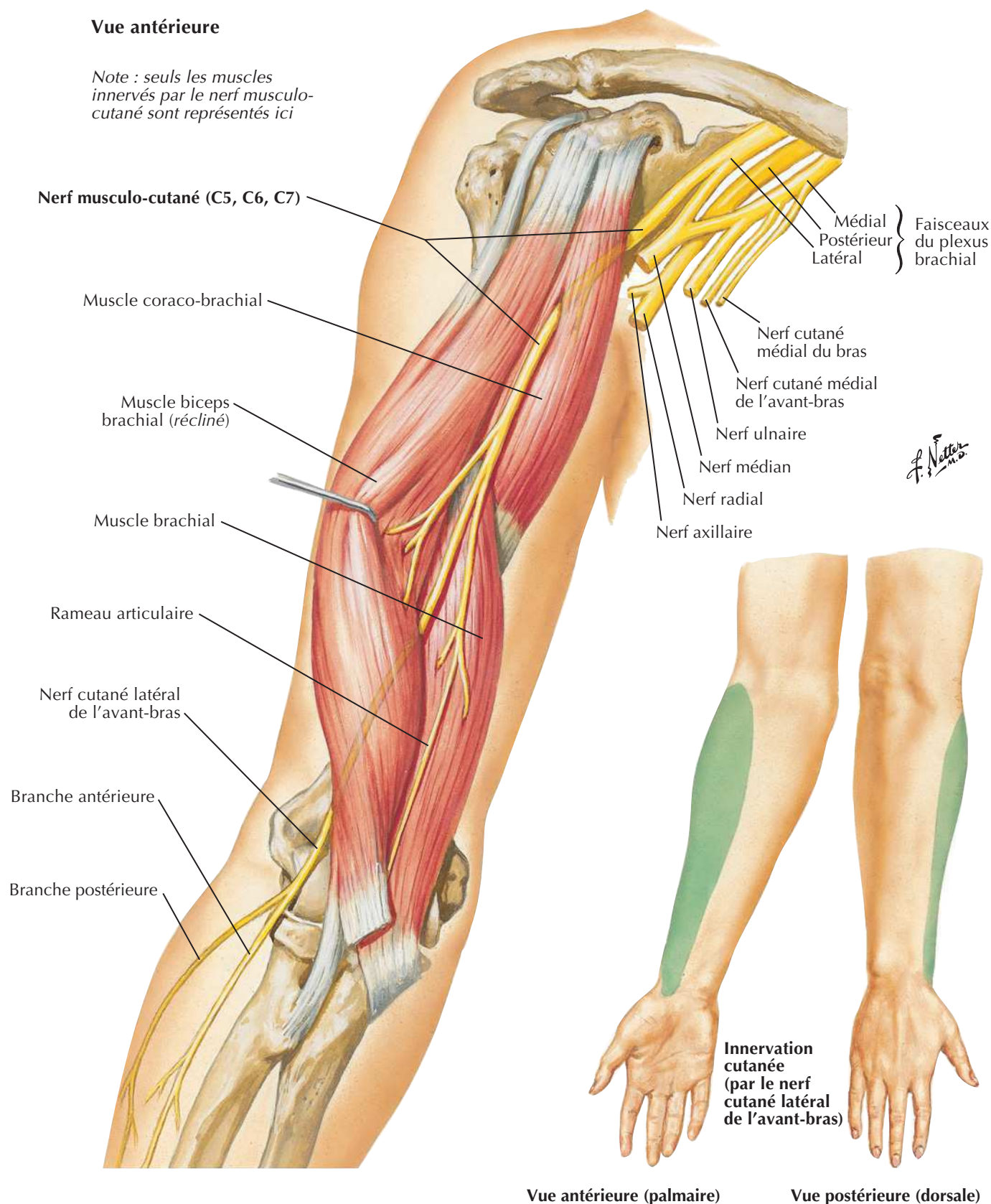
Nerfs du membre supérieur

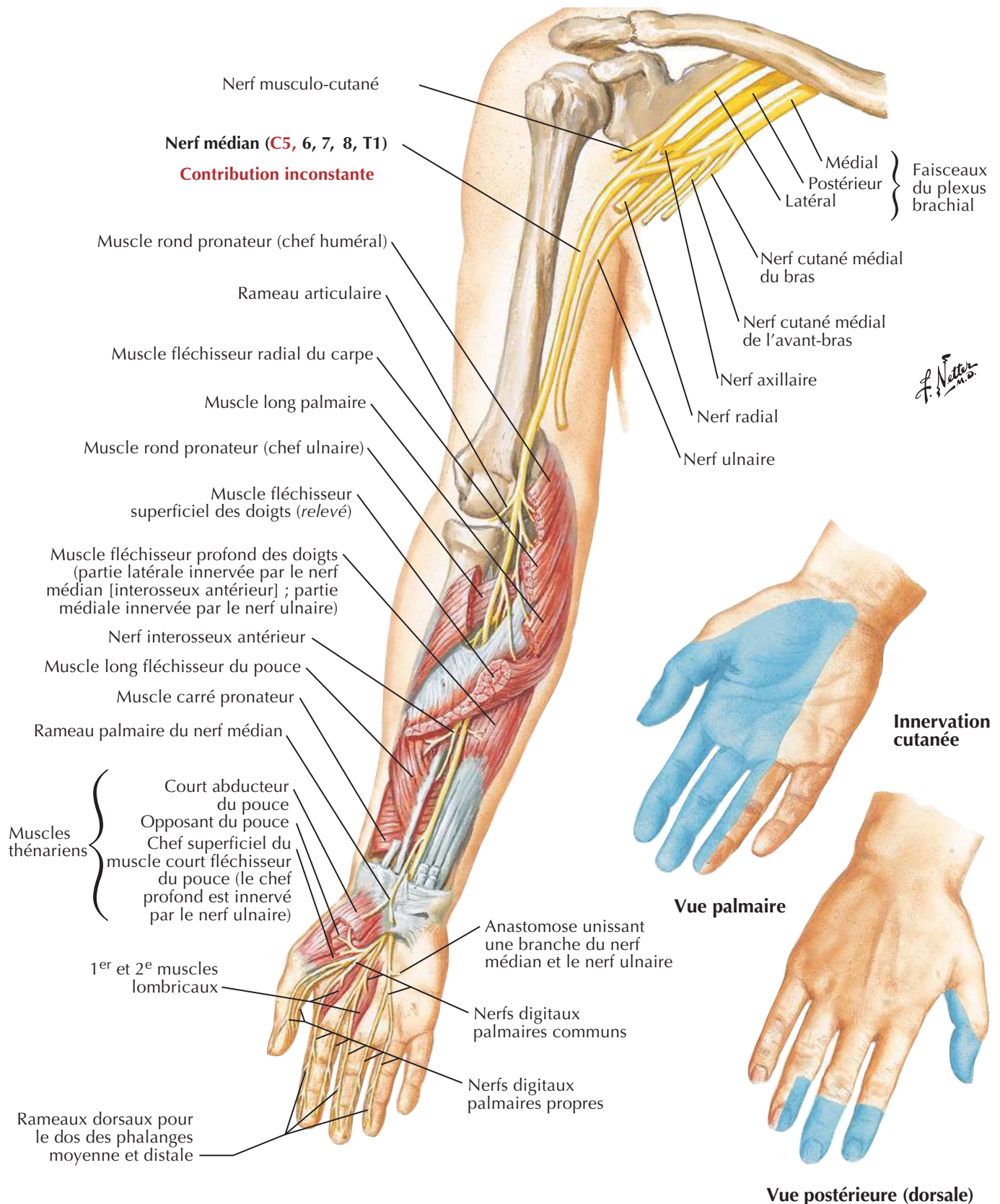
Voir aussi **Planches 400, 410, 416**



Voir aussi **Planche 417****Vue antérieure**

Note : seuls les muscles innervés par le nerf musculo-cutané sont représentés ici



Nerf médianVoir aussi **Planches 400, 432, 433****Vue antérieure***Note : seuls les muscles innervés par le nerf médian sont représentés ici.*

Voir aussi Planches 432, 434

Vue antérieure

Note : seuls les muscles innervés par le nerf ulnaire sont représentés ici.

Nerf ulnaire (C7, 8, T1)
(pas de rameau au-dessus du coude)

Contribution inconstante

Épicondyle médial

Rameau artriculaire
(derrière le condyle)

Muscle fléchisseur profond des doigts (seulement la partie médiale ; la partie latérale est innervée par le rameau interosseux antérieur du nerf médian)

Muscle fléchisseur ulnaire du carpe (écarté)

Rameau dorsal du nerf ulnaire

Rameau palmaire

Ligament palmaire du carpe

Branche superficielle

Branche profonde

Court palmaire

Abducteur du petit doigt

Court fléchisseur du petit doigt

Opposant du petit doigt

Muscles hypothénariens

Nerf digital palmaire commun

Anastomose unissant une branche du nerf médian et le nerf ulnaire

Muscles interosseux palmaires

3^e et 4^e muscles lombricaux (réclinés en bas)

Nerfs digitaux palmaires (les nerfs digitaux dorsaux proviennent de la branche dorsale)

Rameaux dorsaux pour le dos des phalanges moyenne et distale

Innervation cutanée

Vue palmaire

Vue postérieure (dorsale)

Muscle court fléchisseur du pouce (chef profond seulement ; le chef superficiel et les autres muscles thénariens sont vascularisés par le nerf médian)

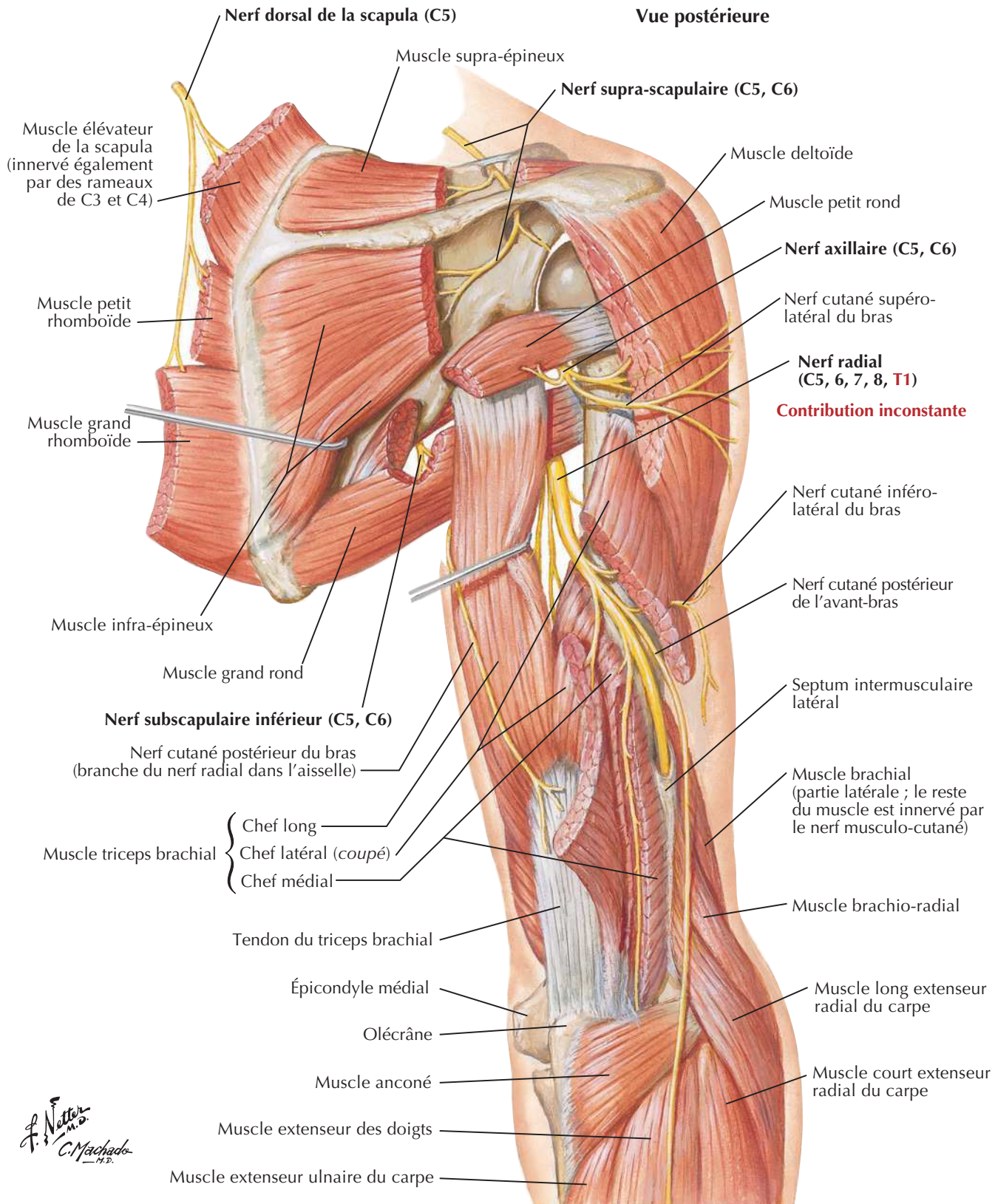
Muscle adducteur du pouce

1^{er} muscle interosseux dorsal

F. Netter M.D.

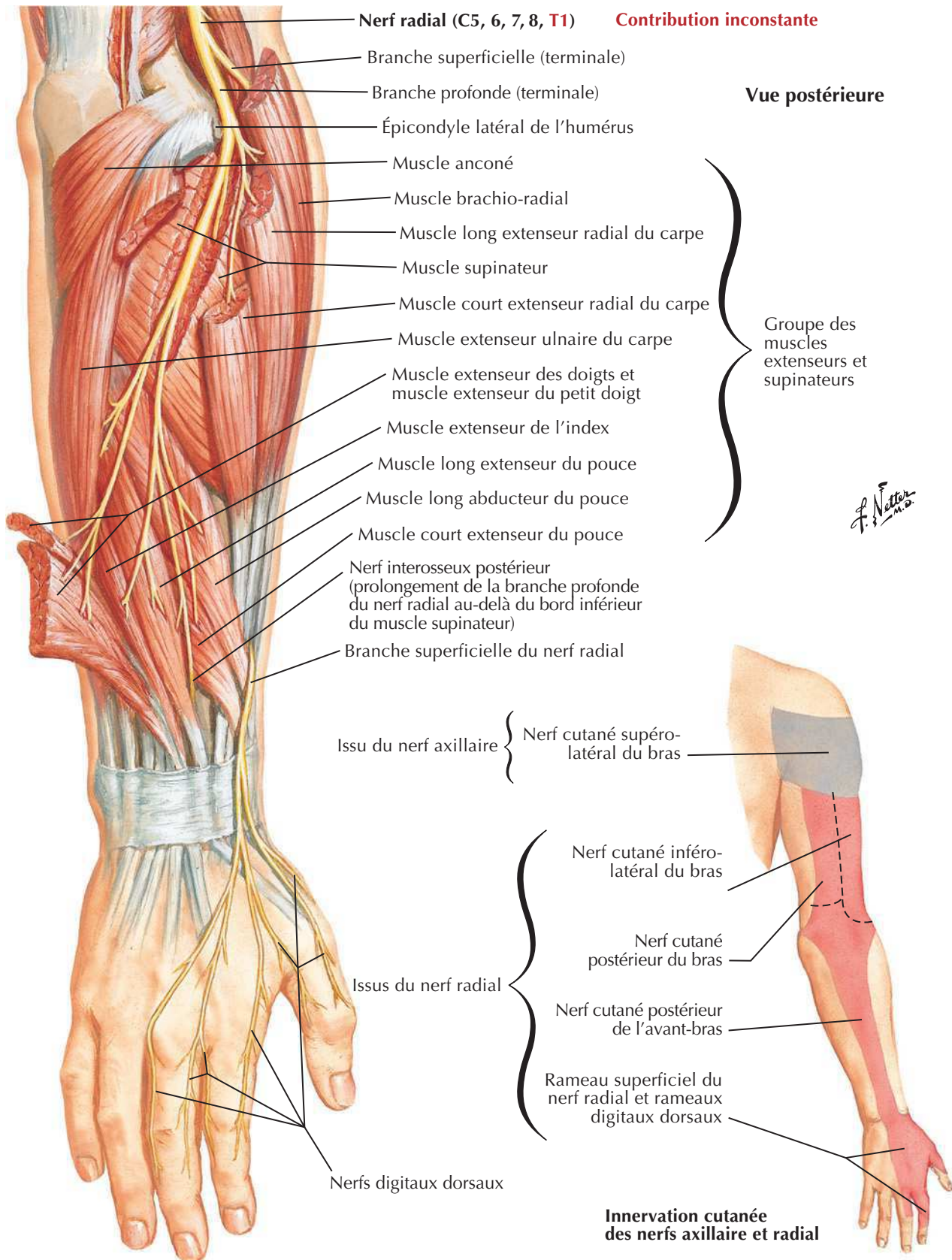
Nerf radial au bras et nerfs de la région postérieure de l'épaule

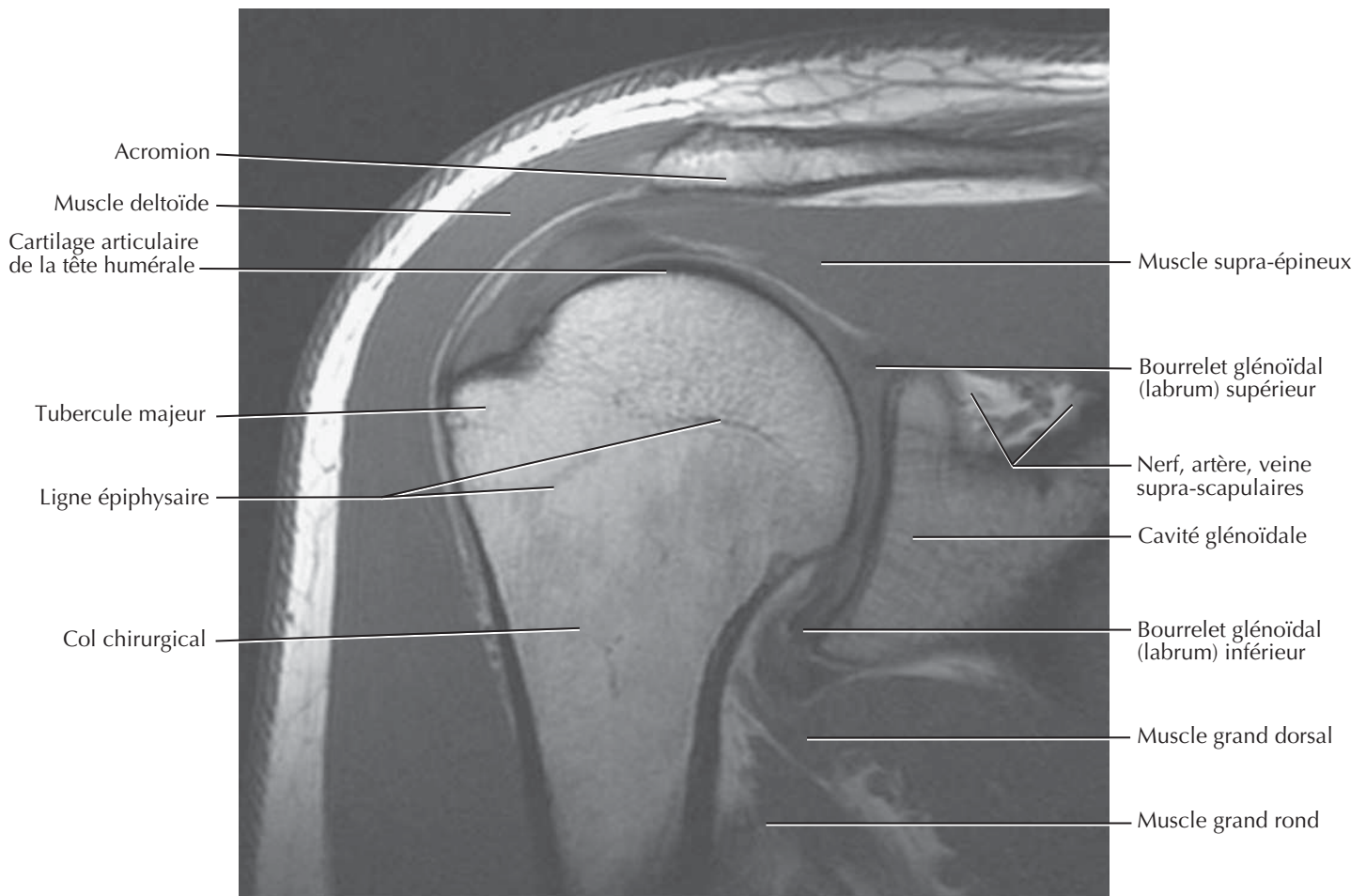
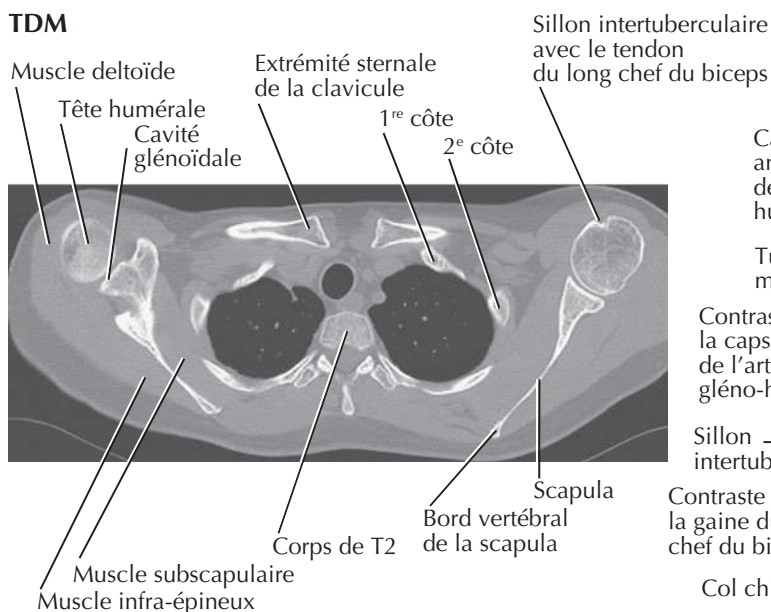
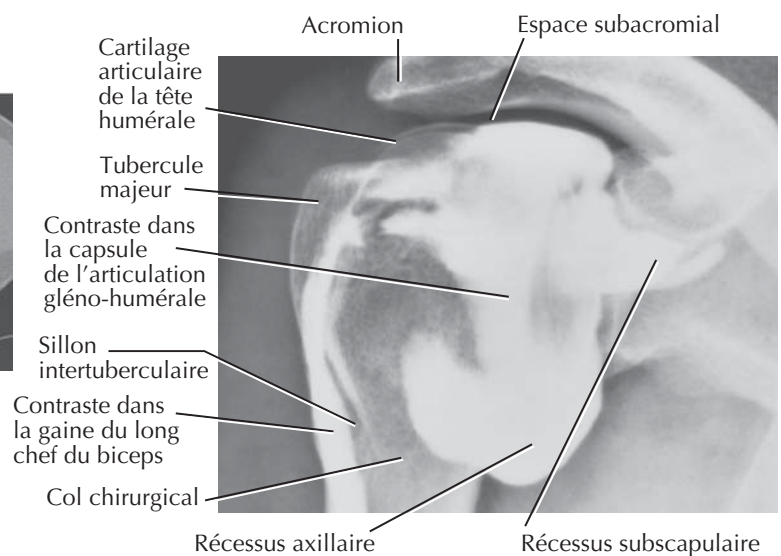
Voir aussi **Planches 413, 418**

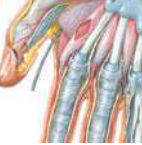

Nerf radial à l'avant-bras

Voir aussi Planches 430, 454



Épaule : IRM, TDM et arthrographieVoir aussi **Planche 408****IRM****TDM****Arthrographie : articulation gléno-humérale**

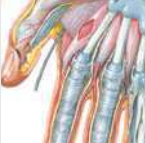

MUSCLE	INSERTION PROXIMALE (ORIGINE)	INSERTION DISTALE (TERMINAISON)	INNERVATION	ACTIONS PRINCIPALES	VASCULARISATION ARTÉRIELLE	GROUPE MUSCULAIRE
Abducteur du petit doigt	Os pisiforme et tendon du muscle fléchisseur ulnaire du carpe	Côté médial de la base de la phalange proximale du petit doigt (5 ^e doigt)	Nerf ulnaire (branche profonde)	Abducteur du petit doigt (auriculaire)	Branche palmaire profonde de l'artère ulnaire	Muscle de la main
Adducteur du pouce	Chef oblique : bases du 2 ^e et du 3 ^e métacarpiens, capitatum et os adjacents Chef transverse : face antérieure du 3 ^e métacarpien	Côté médial de la base de la phalange proximale du pouce	Nerf ulnaire (branche profonde)	Adducteur du pouce	Arcade palmaire profonde	Muscle de la main
Anconé	Face postérieure de l'épicondyle latéral de l'humérus	Face latérale de l'olécrâne et bord postérieur de l'extrémité proximale de l'ulna	Nerf radial (C5-T1)	Assiste le triceps brachial dans l'extension de l'avant-bras, abducteur de l'ulna en pronation	Artère brachiale profonde	Muscle du bras
Biceps brachial	Chef long : tubercule supra-glénoïdal de l'humérus Chef court : sommet du processus coracoïde de la scapula	Tubérosité radiale, fascia de l'avant-bras via l'aponévrose bicipitale	Nerf musculo-cutané (C5, C6)	Fléchisseur et supinateur de l'avant-bras au niveau du coude	Branches musculaires de l'artère brachiale	Muscle du bras
Brachial	Moitié distale de la face antérieure de l'humérus (antéro-médiale et antéro-latérale)	Processus coronoïde et tubérosité de l'ulna	Nerf musculo-cutané et nerf radial (C7)	Fléchisseur de l'avant-bras au niveau du coude	Artère récurrente radiale, branches musculaires de l'artère brachiale	Muscle du bras
Brachio-radial	Deux tiers proximaux de la crête supracondyloïdiale latérale de l'humérus	Côté latéral de la partie distal du radius (processus styloïde)	Nerf radial	Contribue à la flexion de l'avant-bras lorsque l'avant-bras est en pronation intermédiaire	Artère récurrente radiale	Muscle postérieur de l'avant-bras
Coraco-brachial	Sommet du processus coracoïde de la scapula	Tiers moyen de la face médiale (antéro-médiale) de l'humérus	Nerf musculo-cutané	Fléchisseur et adducteur du bras au niveau de l'épaule	Branches musculaires de l'artère brachiale	Muscle du bras
Carré pronateur	Quart distal de la face antérieure de l'ulna	Quart distal de la face antérieure du radius	Nerf médian (branche interosseuse antérieure)	Pronateur de l'avant-bras	Artère interosseuse antérieure	Muscle antérieur de l'avant-bras
Court abducteur du pouce	Rétinaculum des fléchisseurs, tubercules du scaphoïde et du trapèze	Côté latéral de la base de la phalange proximale du pouce	Nerf médian (branche récurrente)	Abducteur du pouce	Branche palmaire superficielle de l'artère radiale	Muscle de la main
Court extenseur du pouce	Face postérieure du radius et de la membrane interosseuse	Face dorsale de la base de la phalange proximale du pouce	Nerf radial (branche interosseuse postérieure)	Extenseur de la phalange proximale du pouce au niveau de l'articulation carpo-métacarpienne	Artère interosseuse postérieure	Muscle postérieur de l'avant-bras
Court extenseur radial du carpe	Épicondyle latéral de l'humérus	Face dorsale de la base du 3 ^e métacarpien avec une extension vers le 2 ^e métacarpien	Nerf radial (branche profonde)	Extenseur et abducteur de la main au niveau du poignet	Artère radiale, artère récurrente radiale	Muscle postérieur de l'avant-bras
Court fléchisseur du petit doigt	Rétinaculum des fléchisseurs et hamulus de l'os hamatum	Côté médial de la base de la phalange proximale du petit doigt	Nerf ulnaire (branche profonde)	Fléchisseur de la phalange proximale du petit doigt	Branche palmaire profonde de l'artère ulnaire	Muscle de la main
Court fléchisseur du pouce	Rétinaculum des fléchisseurs et tubercule du trapèze	Côté latéral de la base de la phalange proximale du pouce	Nerf médian (branche récurrente)	Fléchisseur de la phalange proximale du pouce	Branche palmaire superficielle de l'artère radiale	Muscle de la main
Court palmaire	Aponévrose palmaire et rétinaculum des fléchisseurs	Peau du bord médial de la main	Branche palmaire superficielle du nerf ulnaire	Majore le creux de la main, contribue à la préhension	Arcade palmaire superficielle	Muscle de la main
Deltoïde	Tiers latéral du bord antérieur de la clavicule, bord latéral de l'acromion, versant inférieur de l'épine de la scapula	Tubérosité deltoïdienne de l'humérus	Nerf axillaire	Partie claviculaire : fléchisseur et rotateur médial du bras Partie acromiale : abducteur du bras après les 15° initiaux induits par le muscle supra-épineux Partie spinale : extenseur et rotateur latéral du bras	Artère circonflexe postérieure de l'humérus, branche deltoïdienne de l'artère thoraco-acromiale	Muscle de l'épaule

Des variations dans les contributions des nerfs spinaux dans l'innervation des muscles, dans la vascularisation artérielle des muscles, dans leurs insertions et leurs actions sont des événements fréquents dans l'anatomie humaine. Ainsi, il peut exister des différences entre les textes de différents ouvrages : considérez que les variations anatomiques sont normales.

MUSCLE	INSERTION PROXIMALE (ORIGINE)	INSERTION DISTALE (TERMINAISON)	INNERVATION	ACTIONS PRINCIPALES	VASCULARISATION ARTÉRIELLE	GROUPE MUSCULAIRE
Dentelé antérieur	Face latérale des 8 à 9 premières côtes	Face costale du bord médial de la scapula	Nerf thoracique long	Entraîne protraction et rotation de la scapula et fixe la scapula contre la paroi thoracique	Artère thoracique latérale	Muscle de l'épaule
Élévateur de la scapula	Tubercules postérieurs des processus transverses des vertèbres C1-C4	Bord médial de la scapula de son angle supérieur à l'épine	Rameaux ventraux des nerfs spinaux cervicaux C3-C4 et nerf dorsal de la scapula	Élévateur médial de la scapula et rotateur inférieur de la cavité glénoïdale	Artère scapulaire dorsale, artère cervicale transverse, artère cervicale ascendante	Muscle superficiel du dos
Extenseur des doigts	Épicondyle latéral de l'humérus	Expansions tendineuses pour les phalanges des quatre doigts médiaux	Nerf radial (branche interosseuse postérieure)	Extenseur des quatre doigts médiaux, contribue à l'extension du poignet	Artère interosseuse postérieure	Muscle postérieur de l'avant-bras
Extenseur de l'index	Face postérieure de l'ulna et de la membrane interosseuse	Tendon du muscle extenseur des doigts destiné au 2 ^e doigt	Nerf radial (branche interosseuse postérieure)	Extenseur du 2 ^e doigt et aide à l'extension de la main et du poignet	Artère interosseuse postérieure	Muscle postérieur de l'avant-bras
Extenseur du petit doigt	Épicondyle latéral de l'humérus	Expansion tendineuse destinée au 5 ^e doigt du muscle extenseur des doigts	Nerf radial (branche interosseuse postérieure)	Extenseur du 5 ^e doigt	Artère interosseuse postérieure	Muscle postérieur de l'avant-bras
Extenseur ulnaire du carpe	Épicondyle latéral de l'humérus et bord postérieur de l'ulna	Face dorsale de la base du 5 ^e métacarpien	Nerf radial (branche interosseuse postérieure)	Extenseur et adducteur de la main au niveau du poignet	Artère interosseuse postérieure	Muscle postérieur de l'avant-bras
Fléchisseur profond des doigts	Faces médiale et antérieure des trois quarts proximaux de l'ulna et membrane interosseuse	Face palmaire de la base des phalanges distales des quatre doigts médiaux	Partie médiale : nerf ulnaire Partie latérale : nerf médian	Fléchisseur des phalanges distales des quatre doigts médiaux, contribue à la flexion de la main au niveau du poignet	Artère interosseuse antérieure, branches musculaires de l'artère ulnaire	Muscle antérieur de l'avant-bras
Fléchisseur superficiel des doigts	Chef huméro-ulnaire : épicondyle médial de l'humérus et processus coronoïde de l'ulna Chef radial : moitié supérieure du bord antérieur du radius	Corps des phalanges moyennes des quatre doigts médiaux	Nerf médian	Fléchisseurs des phalanges moyennes et proximales des quatre doigts médiaux, contribue à la flexion de la main au niveau du poignet	Artères ulnaire et radiale	Muscle antérieur de l'avant-bras
Fléchisseur radial du carpe	Épicondyle médial de l'humérus	Base du 2 ^e métacarpien	Nerf médian	Fléchisseur et abducteur de la main au niveau du poignet	Artère radiale	Muscle antérieur de l'avant-bras
Fléchisseur ulnaire du carpe	Chef huméral : épicondyle médial de l'humérus Chef ulnaire : olécrâne et bord postérieur de l'ulna	Os pisiforme, crochet de l'os hamatum, base du 5 ^e métacarpien	Nerf ulnaire	Fléchisseur et adducteur de la main au niveau du poignet	Artère récurrente ulnaire postérieure	Muscle antérieur de l'avant-bras
Grand dorsal	Processus épineux des vertèbres T7-L5, fascia thoraco-lombaire, crête iliaque, trois dernières côtes	Sillon intertuberculaire de l'humérus	Nerf thoraco-dorsal	Extenseur, adducteur et rotateur médial de l'humérus au niveau de l'épaule	Artère thoraco-dorsale, branches perforantes dorsales des 9 ^e , 10 ^e et 11 ^e artères intercostales postérieures, de l'artère subcostale et des trois premières artères lombales	Muscle de l'épaule
Grand pectoral	Moitié sternale de la clavicule, sternum jusqu'à la 7 ^e côte, cartilage des vraies côtes, aponévrose du muscle oblique externe	Lèvre latérale du sillon intertuberculaire de l'humérus	Nerfs pectoraux médial et latéral	Fléchisseur et adducteur du bras, rotateur médial du bras	Branche pectorale de l'artère thoraco-acromiale, branches perforantes de l'artère thoracique interne	Muscle de la région pectorale/fosse axillaire
Grand rhomboïde	Processus épineux des vertèbres T2-T5	Bord médial de la scapula en dessous la base de l'épine de la scapula	Nerf scapulaire dorsal	Fixe la scapula sur la paroi thoracique, rétracte et entraîne une rotation médiale de la scapula pour abaisser la cavité glénoïdale	Artère scapulaire dorsale ou branche profonde de l'artère cervicale transverse, branches perforantes dorsales des premières cinq à six artères intercostales postérieures	Muscle superficiel du dos
Grand rond	Face postérieure de l'angle inférieur de la scapula	Lèvre médiale du sillon intertuberculaire de l'humérus	Nerf subscapulaire inférieur	Adducteur et rotateur médial du bras	Artère circonflexe de la scapula	Muscle de l'épaule
Infra-épineux	Fosse infra-épineuse de la scapula et fascia profond	Facette moyenne du tubercule majeur de l'humérus	Nerf supra-scapulaire	Rotateur latéral du bras (avec le petit rond)	Artère supra-scapulaire	Muscle de l'épaule

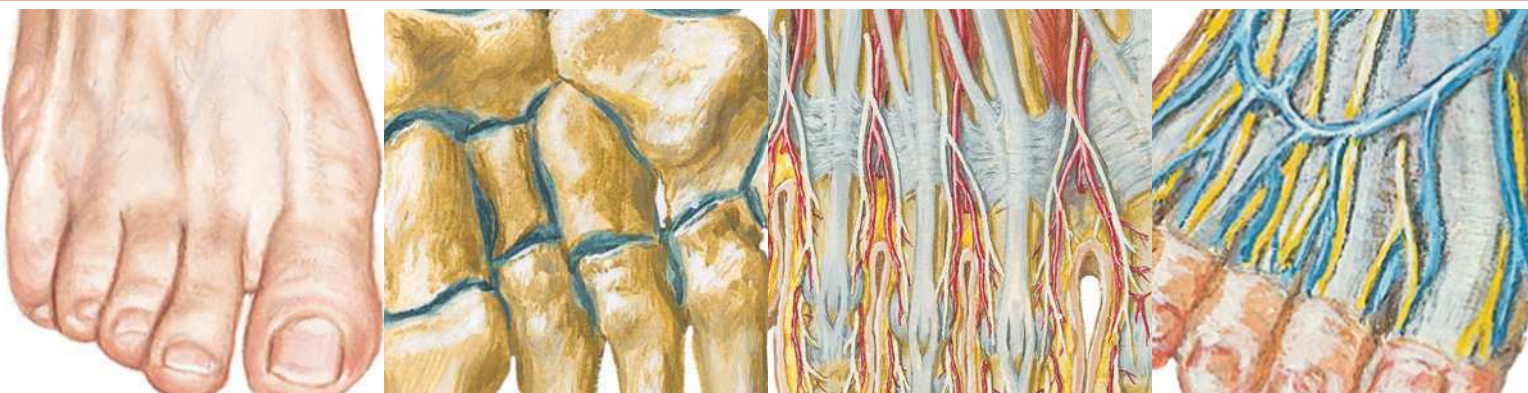Tableau 6-2



MUSCLE	INSERTION PROXIMALE (ORIGINE)	INSERTION DISTALE (TERMINAISON)	INNERVATION	ACTIONS PRINCIPALES	VASCULARISATION ARTÉRIELLE	GROUPE MUSCULAIRE
Interosseux dorsaux	Faces adjacentes des deux métacarpiens limitant chaque espace interosseux	Base des phalanges proximales, expansion vers les tendons extenseurs des doigts 2 à 4	Nerf ulnaire (branche profonde)	Abducteur des doigts par rapport à l'axe de la main (3 ^e doigt) ; fléchisseur des doigts au niveau de l'articulation métacarpo-phalangienne et extenseur au niveau des articulations interphalangiennes	Arcade palmaire profonde	Muscle de la main
Interosseux palmaires	Côtés des métacarpiens 2, 4 et 5	Base de la phalange proximale avec une expansion vers le tendon extenseur des doigts 2, 4 et 5	Nerf ulnaire (branche profonde)	Adducteur des doigts par rapport à l'axe de la main (3 ^e doigt) ; fléchisseur des doigts au niveau de l'articulation métacarpo-phalangienne et extenseur au niveau des articulations interphalangiennes	Arcade palmaire profonde	Muscle de la main
Long abducteur du pouce	Face postérieure de l'ulna et du radius, membrane interosseuse	Base du 1 ^{er} métacarpien	Nerf radial (branche interosseuse postérieure)	Abducteur et extenseur du pouce au niveau de l'articulation carpo-métacarpienne	Artère interosseuse postérieure	Muscle postérieur de l'avant-bras
Long extenseur du pouce	Face postérieure du tiers moyen de l'ulna et de la membrane interosseuse	Face dorsale de la base de la phalange distale du pouce	Nerf radial (branche interosseuse postérieure)	Extenseur de la phalange distale du pouce au niveau des articulations interphalangienne et métacarpo-phalangienne	Artère interosseuse postérieure	Muscle postérieur de l'avant-bras
Long extenseur radial du carpe	Tiers distal de la crête supra-condylaire latérale de l'humérus	Face dorsale de la base du 2 ^e métacarpien avec une extension vers le 3 ^e métacarpien	Nerf radial	Extenseur et abducteur de la main au niveau du poignet	Artère radiale, artère récurrente radiale	Muscle postérieur de l'avant-bras
Long fléchisseur du pouce	Face antérieure du radius et membrane interosseuse	Face palmaire de la phalange distale du pouce	Nerf médian (branche interosseuse antérieure)	Fléchisseur des phalanges du pouce	Artère interosseuse antérieure	Muscle antérieur de l'avant-bras
Long palmaire	Épicondyle médial de l'humérus	Moitié distale du rétinaculum des fléchisseurs et aponévrose palmaire	Nerf médian	Fléchisseur de la main au niveau du poignet et tenseur du fascia palmaire	Artère récurrente ulnaire postérieure	Muscle antérieur de l'avant-bras
Opposant du petit doigt	Rétinaculum des fléchisseurs et hamulus de l'os hamatum	Face palmaire du 5 ^e métacarpien	Nerf ulnaire (branche profonde)	Attire antérieurement et entraîne une rotation du 5 ^e métacarpien pour faire face au pouce	Branche palmaire profonde de l'artère ulnaire	Muscle de la main
Opposant du pouce	Rétinaculum des fléchisseurs et tubercule du trapèze	Côté latéral du 1 ^{er} métacarpien	Nerf médian (branche récurrente)	Attire antérieurement et entraîne une rotation médiale du 1 ^{er} métacarpien	Branche palmaire superficielle de l'artère radiale	Muscle de la main
Petit pectoral	Versant externe du bord supérieur des côtes 3 à 5	Processus coracoïde de la scapula	Nerf pectoral médial	Abaisse l'angle latéral de la scapula et protracte la scapula	Branche pectorale de l'artère thoraco-acromiale et les branches intercostales de l'artère thoracique latérale	Muscle de la région pectorale/fosse axillaire
Petit rhomboïde	Ligament nuchal, processus épineux des vertèbres C7 et T1	Bord médial de la scapula en regard de l'épine de la scapula	Nerf scapulaire dorsal	Fixe la scapula sur la paroi thoracique, rétracte et entraîne une rotation médiale de la scapula pour abaisser la cavité glénoïdale	Artère scapulaire dorsale ou branche profonde de l'artère cervicale transverse, branches perforantes dorsales des premières cinq à six artères intercostales postérieures	Muscle superficiel du dos
Petit rond	Deux tiers supérieurs du versant postérieur du bord latéral de la scapula	Facette inférieure du tubercule majeur de l'humérus	Nerf axillaire	Rotateur latéral du bras	Artère circonflexe de la scapula	Muscle de l'épaule

Muscles

MUSCLE	INSERTION PROXIMALE (ORIGINE)	INSERTION DISTALE (TERMINAISON)	INNERVATION	ACTIONS PRINCIPALES	VASCULARISATION ARTÉRIELLE	GROUPE MUSCULAIRE
Premier et deuxième lombricaux	Deux tendons latéraux du muscle fléchisseur profond des doigts	Côtés latéraux des deux expansions tendineuses du muscle extenseur des doigts destinées aux doigts 2 et 3	Branches digitales du nerf médian	Extenseur des doigts au niveau des articulations interphalangiennes et fléchisseur au niveau de l'articulation métacarpo-phalangienne	Arcades palmaires superficielle et profonde	Muscles de la main
Rond pronateur	Deux chefs : épicondyle médial de l'humérus, processus coronoïde de l'ulna	Tiers moyen de la face latérale du radius	Nerf médian	Pronateur de l'avant-bras et contribue à la flexion du coude	Artère récurrente ulnaire antérieure	Muscle antérieur de l'avant-bras
Subclavier	Bord supérieur de la première côte et de son cartilage costal	Face inférieure du tiers moyen de la clavicule	Nerf subclavier	Maintient en place et abaisse la clavicule	Branche claviculaire de l'artère thoraco-acromiale	Muscle de l'épaule
Subscapulaire	Fosse subscapulaire	Tubercule mineur de l'humérus	Nerfs subscapulaires supérieur et inférieur	Rotateur médial et adducteur du bras au niveau de l'épaule, aide à maintenir la tête humérale dans la cavité glénoïdale	Artère subscapulaire, artère thoracique latérale	Muscle de l'épaule
Supinateur	Épicondyle latéral de l'humérus, crête du supinateur de l'ulna	Faces latérale, postérieure et antérieure du tiers proximal du radius	Nerf radial (branche profonde)	Supinateur de l'avant-bras	Artère récurrente radiale, artère interosseuse postérieure	Muscle postérieur de l'avant-bras
Supra-épineux	Fosse supra-épineuse de la scapula et fascia profond	Facette supérieure du tubercule majeur de l'humérus	Nerf supra-scapulaire	Initie l'abduction du bras, agit avec les autres muscles de la coiffe des rotateurs	Artère supra-scapulaire	Muscle de l'épaule
Trapèze	Ligne nucale supérieure, protubérance occipitale externe, ligament nuchal, processus épineux des vertèbres C7-T12	Tiers latéral de la clavicule, acromion et épine de la scapula	Nerf accessoire (nerf crânien XI)	Éleve (partie supérieure), rétracte et entraîne une rotation de la scapula, les fibres inférieures abaissent la scapula	Artère cervicale transverse, branches perforantes dorsales des artères intercostales postérieures	Muscle superficiel du dos
Triceps brachial	Chef long : tubercule infra-glénoïdal de la scapula Chef latéral : moitié supérieure de la face postérieure de l'humérus Chef médial : deux tiers distaux des faces médiale et postérieure de l'humérus	Face postérieure du processus olécrânien de l'ulna	Nerf radial	Extenseur de l'avant-bras au niveau du coude, le chef long est stabilisateur de la tête de l'humérus en abduction et est adducteur au niveau de l'épaule	Branche de l'artère profonde du bras (brachiale profonde)	Muscle du bras
Troisième et quatrième lombricaux	Trois tendons médiaux du fléchisseur profond des doigts	Côté latéral des expansions tendineuses de l'extenseur des doigts destinées au 4 ^e et 5 ^e doigts	Nerf ulnaire (branche profonde)	Extenseur des doigts au niveau des articulations interphalangiennes, fléchisseur au niveau des articulations métacarpo-phalangiennes	Arcades palmaires superficielle et profonde	Muscle de la main



Section 7 MEMBRE INFÉRIEUR

Anatomie de surface

Planche 468

468 Membre inférieur : anatomie de surface

Anatomie cutanée

Planches 469-472

- 469 Dermatomes du membre inférieur
- 470 Nerfs et veines superficiels du membre inférieur :
vue antérieure
- 471 Nerfs et veines superficiels du membre inférieur :
vue postérieure
- 472 Vaisseaux et nœuds lymphatiques du membre
inférieur

Hanche et cuisse

Planches 473-492

- 473 Os coxal (os de la hanche)
- 474 Articulation de la hanche
- 475 Articulation de la hanche :
radiographie antéro-postérieure
- 476 Fémur
- 477 Insertions des muscles de la hanche et de la cuisse :
vue antérieure
- 478 Insertions des muscles de la hanche et de la cuisse :
vue postérieure
- 479 Muscles de la cuisse : vues antérieures
- 480 Muscles de la cuisse : vues antérieures (suite)
- 481 Muscles de la hanche et de la cuisse : vue latérale
- 482 Muscles de la hanche et de la cuisse :
vues postérieures

Membre inférieur

- 483** Muscles psoas et iliaque
- 484** Plexus lombo-sacral et coccygien
- 485** Plexus lombal
- 486** Plexus sacral et coccygien
- 487** Artères et nerfs de la cuisse : vues antérieures
- 488** Artères et nerfs de la cuisse : vues antérieures (suite)
- 489** Artères et nerfs de la cuisse : vue postérieure
- 490** Nerfs de la hanche et de la fesse
- 491** Artères de la tête et du col du fémur
- 492** Cuisse : coupes transversales sériées

Genou

Planches 493-499

- 493** Genou : vues latérale et médiale
- 494** Genou : vues antérieures
- 495** Genou : intérieur
- 496** Genou : ligaments croisés et collatéraux
- 497** Genou : radiographie de face et vue postérieure
- 498** Genou : vues postérieure et sagittale
- 499** Artères de la cuisse et du genou : schéma

Jambe

Planches 500-510

- 500** Tibia et fibula
- 501** Tibia et fibula (suite)
- 502** Insertions des muscles de la jambe
- 503** Muscles de la jambe (dissection superficielle) : vue postérieure
- 504** Muscles de la jambe (dissection intermédiaire) : vue postérieure
- 505** Muscles de la jambe (dissection profonde) : vue postérieure
- 506** Muscles de la jambe : vue latérale
- 507** Muscles de la jambe (dissection superficielle) : vue antérieure
- 508** Muscles de la jambe (dissection profonde) : vue antérieure
- 509** Artères du genou, de la jambe et du pied
- 510** Jambe : coupes transversales et loges fasciales

Cheville et pied

Planches 511-524

- 511** Os du pied
- 512** Os du pied (suite)
- 513** Calcanéus
- 514** Ligaments et tendons de la cheville
- 515** Ligaments et tendons du pied : vue plantaire
- 516** Gaines tendineuses de la cheville
- 517** Muscles du dos du pied : dissection superficielle
- 518** Dos du pied : dissection profonde
- 519** Plante du pied : dissection superficielle
- 520** Muscles de la plante du pied : première couche
- 521** Muscles de la plante du pied : deuxième couche
- 522** Muscles de la plante du pied : troisième couche
- 523** Muscles interosseux et artères profondes du pied
- 524** Muscles interosseux du pied

Innervation et vascularisation

Planches 525-529

- 525** Nerfs fémoral et cutané latéral de la cuisse
- 526** Nerf obturateur
- 527** Nerfs sciatique (ischiatique) et cutané postérieur de la cuisse
- 528** Nerf tibial
- 529** Nerf fibulaire commun (péronier)

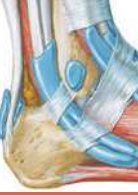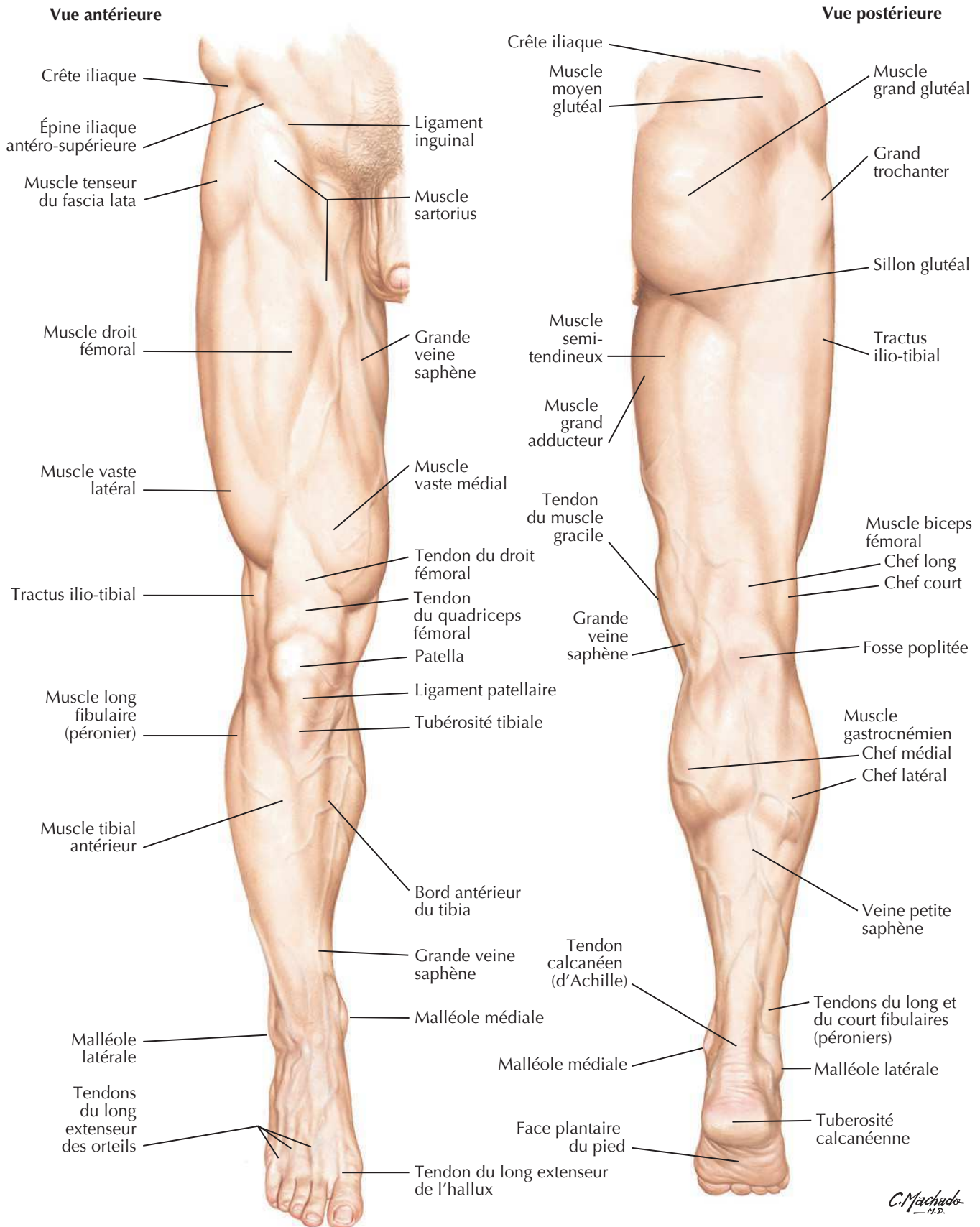
Imagerie hanche et cheville

Planches 530-531

- 530** Hanches : radiographie, arthrographie et IRM
- 531** Cheville : radiographies

Muscles

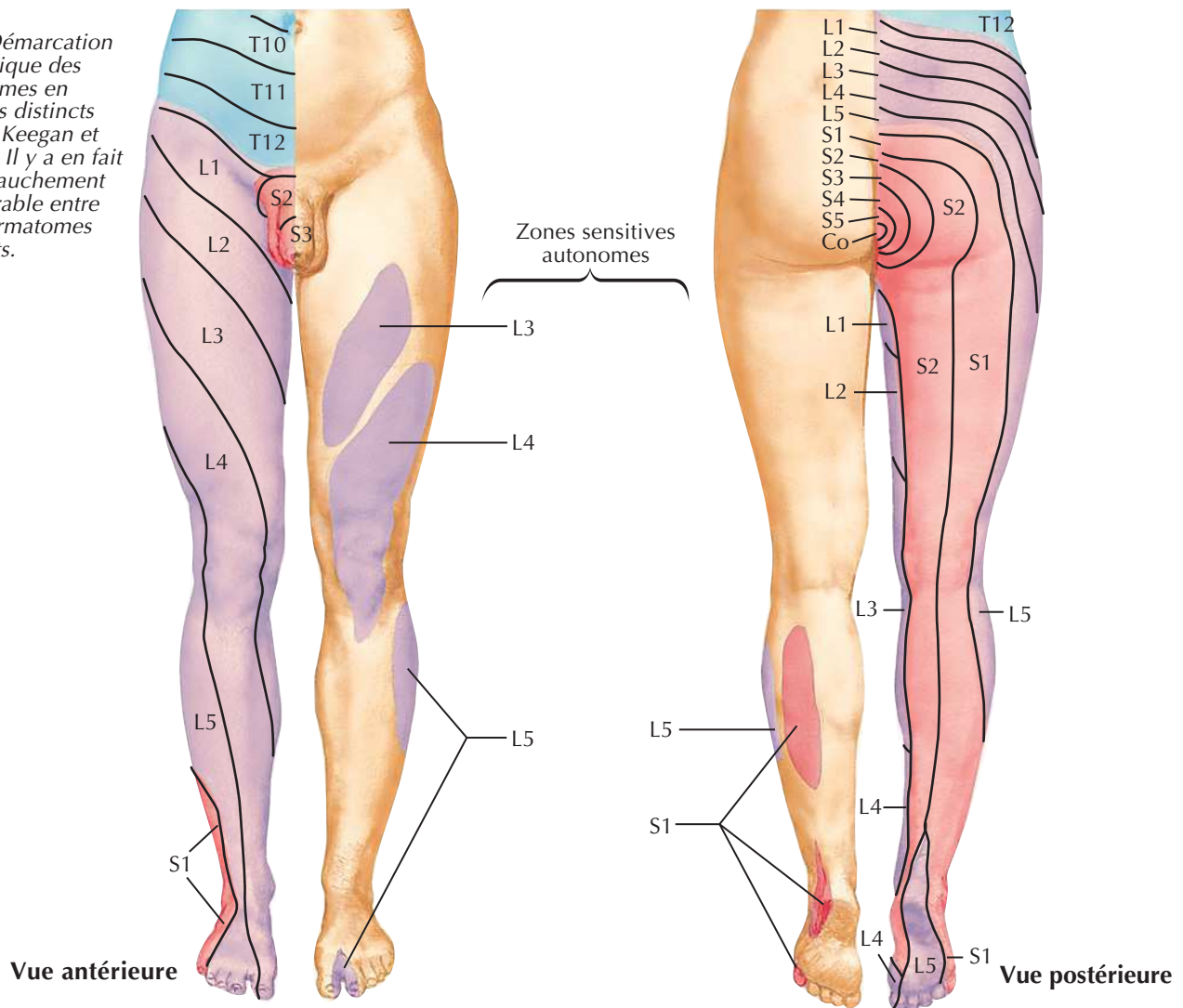
Tableaux 7-1 à 7-4

Membre inférieur : anatomie de surfaceVoir aussi **Planches 470, 471**

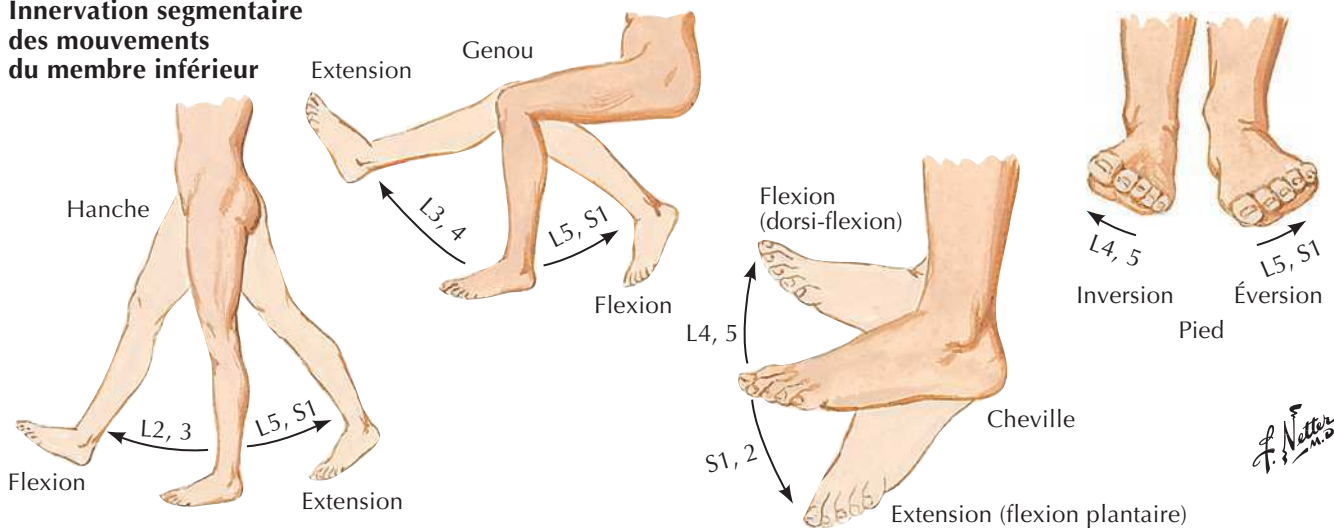
Dermatomes du membre inférieur

Voir aussi **Planche 162**

Note : Démarcation schématique des dermatomes en segments distincts (d'après Keegan et Garrett). Il y a en fait un chevauchement considérable entre deux dermatomes adjacents.



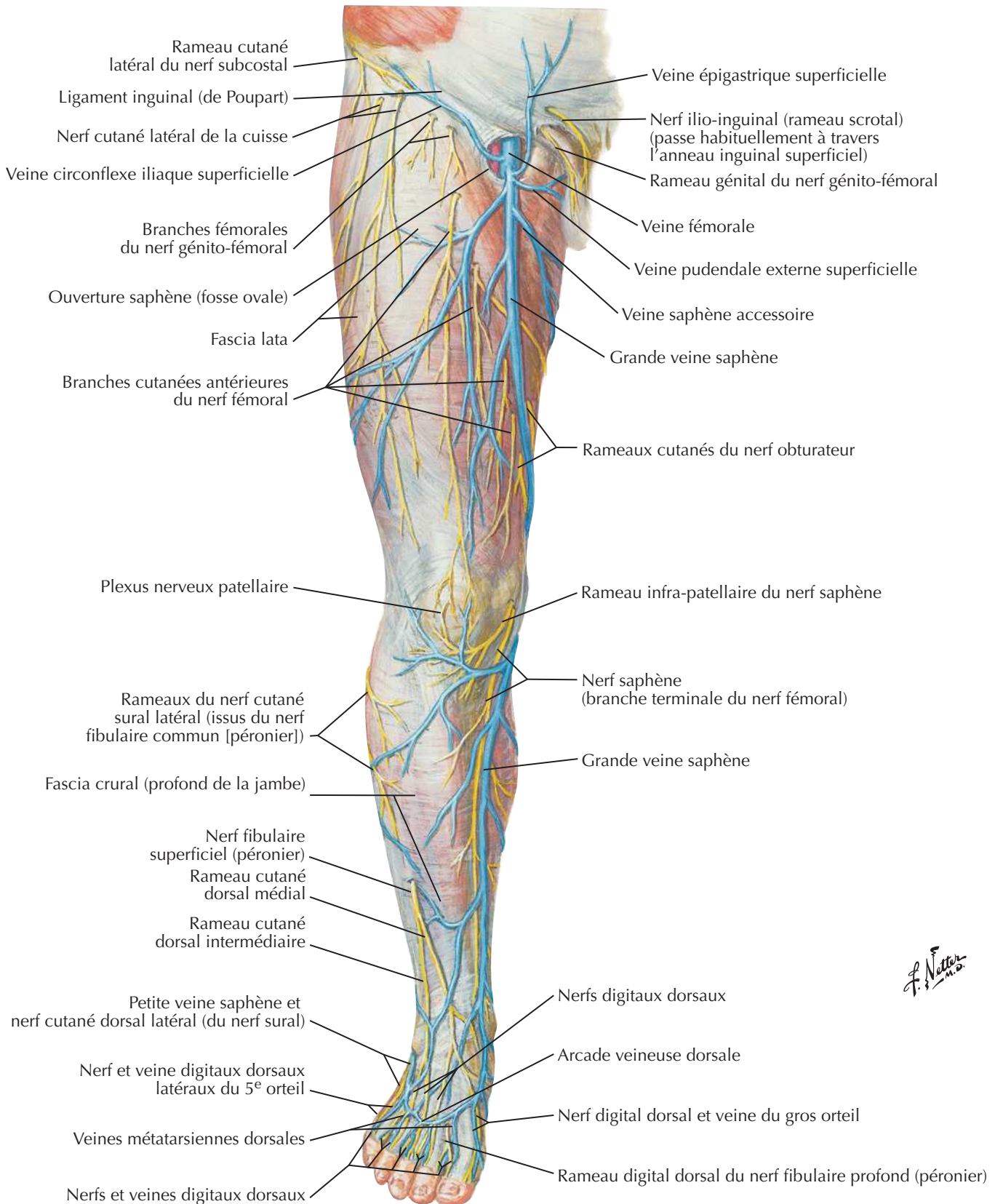
Innervation segmentaire des mouvements du membre inférieur



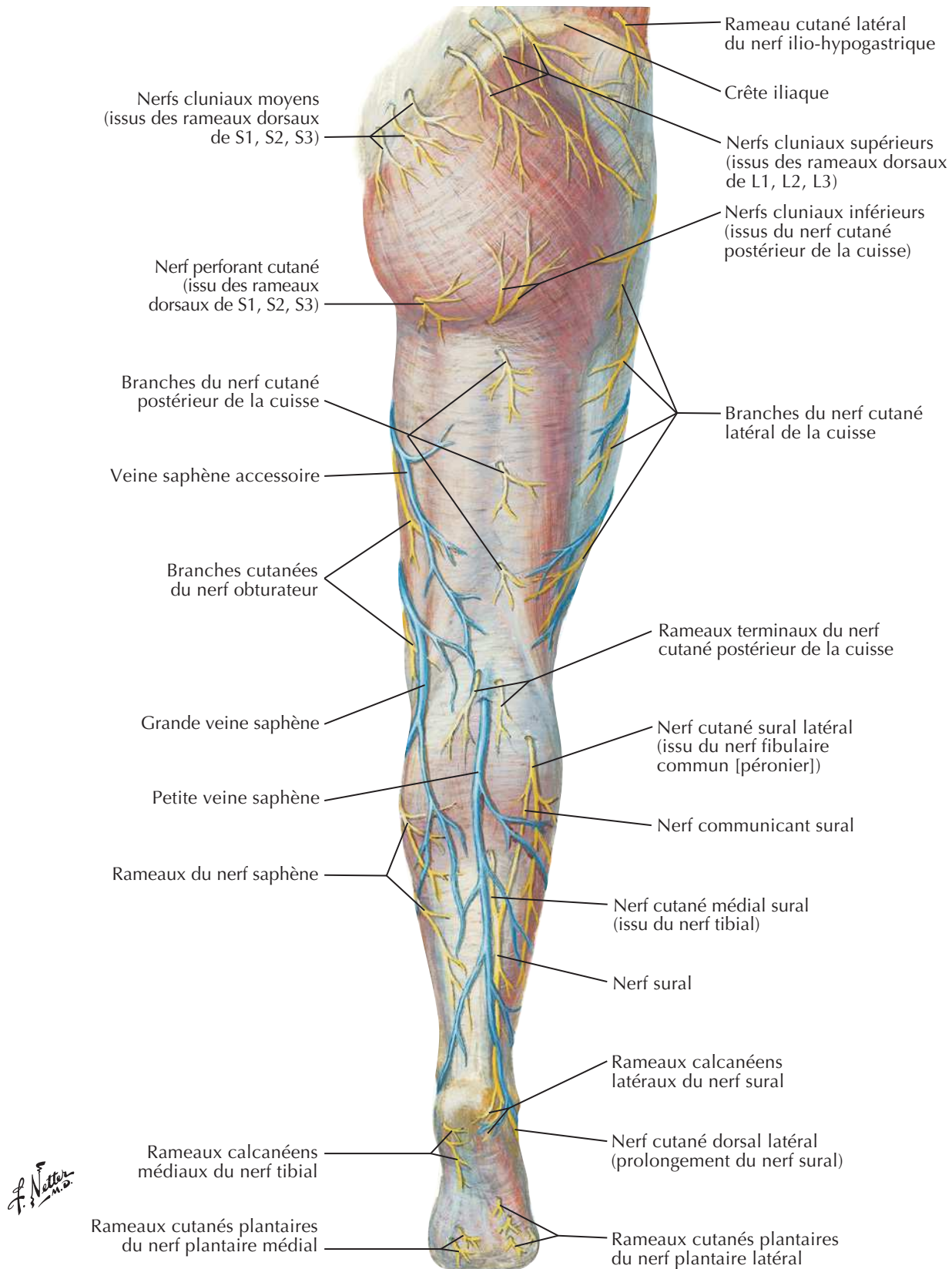
Nerfs et veines superficiels du membre inférieur : vue antérieure



Voir aussi **Planches 525, 526, 529**

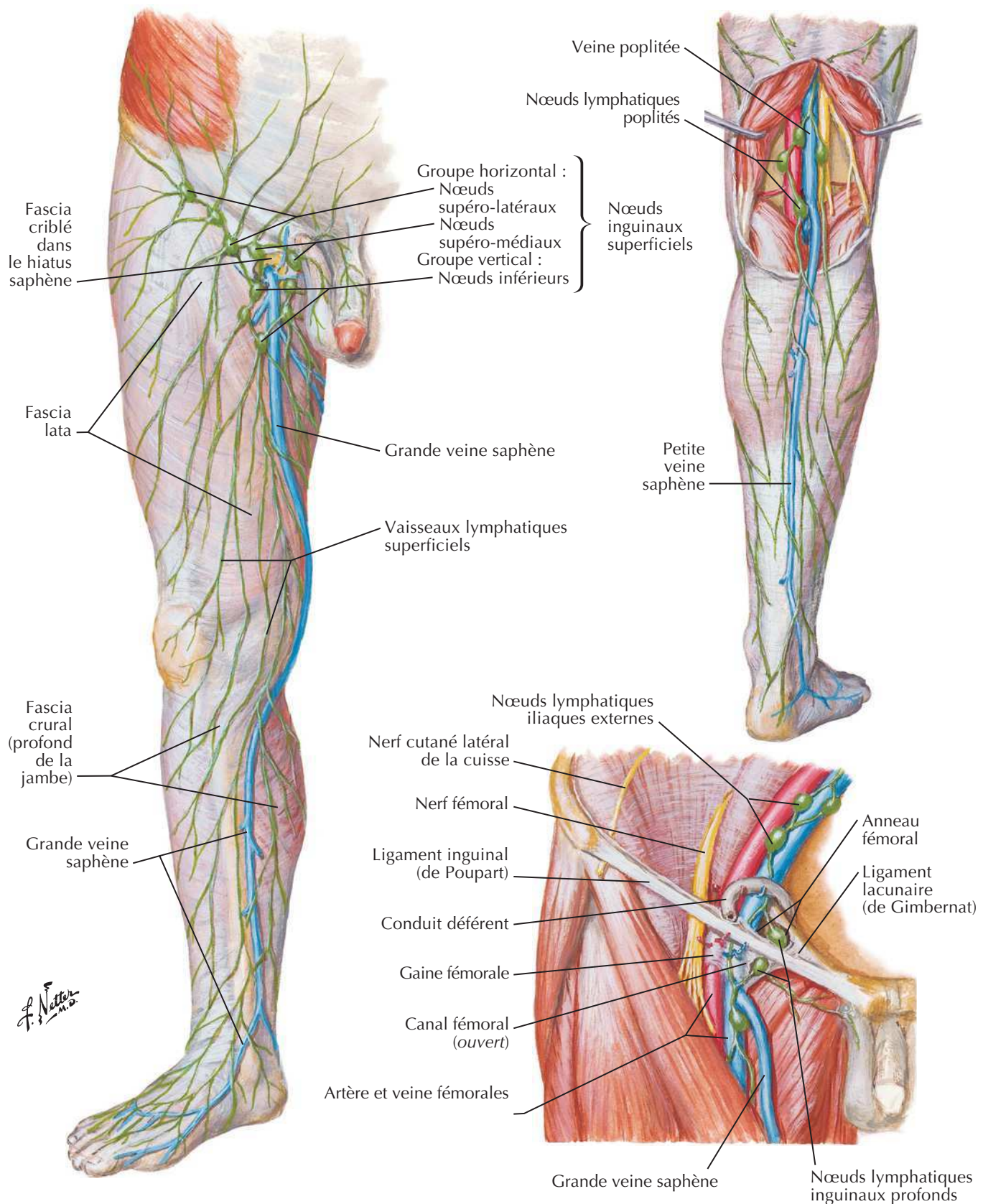
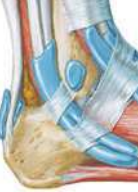

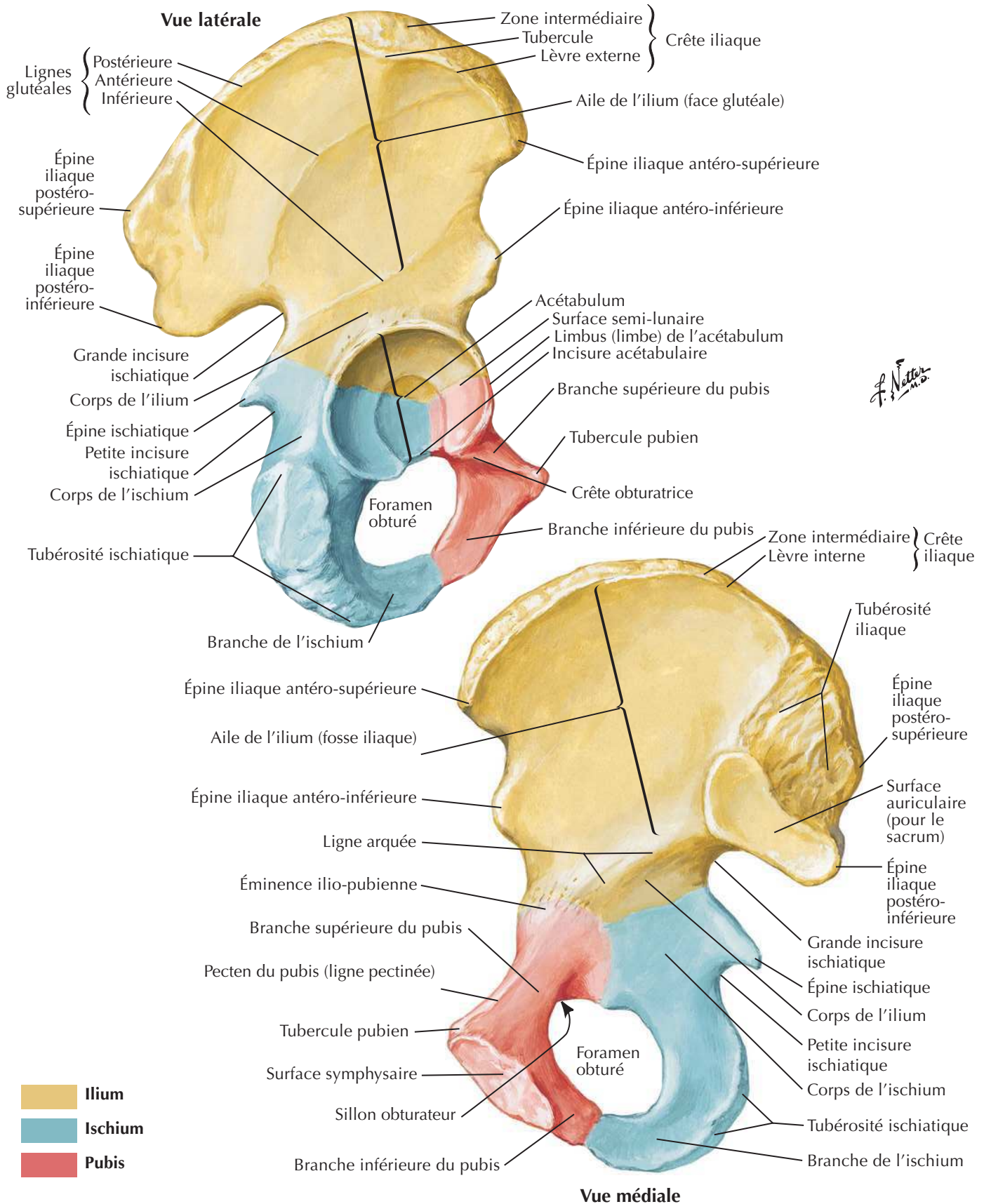
F. Netter M.D.

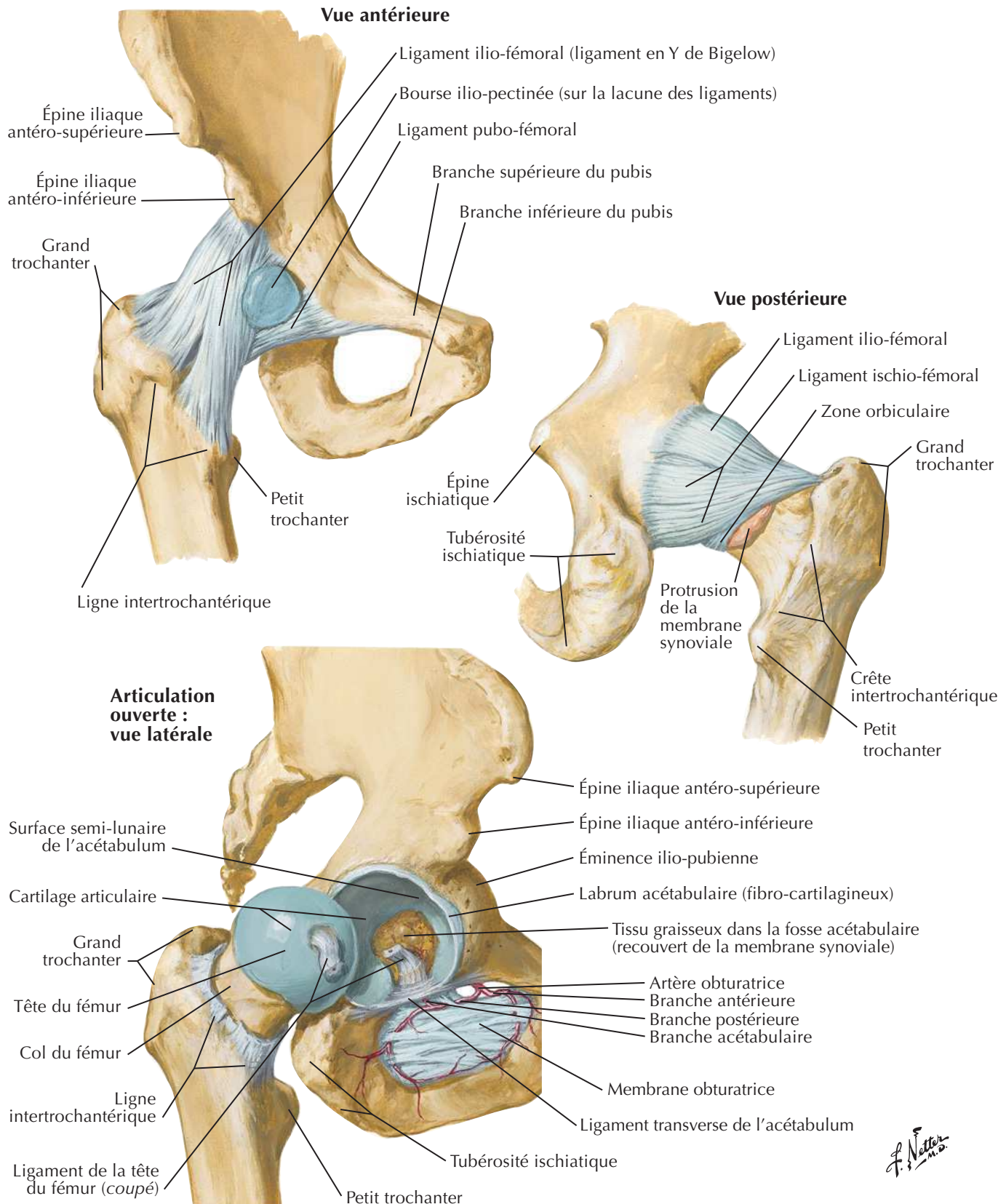
Nerfs et veines superficiels du membre inférieur : vue postérieureVoir aussi **Planches 527, 528**

Vaisseaux et nœuds lymphatiques du membre inférieur

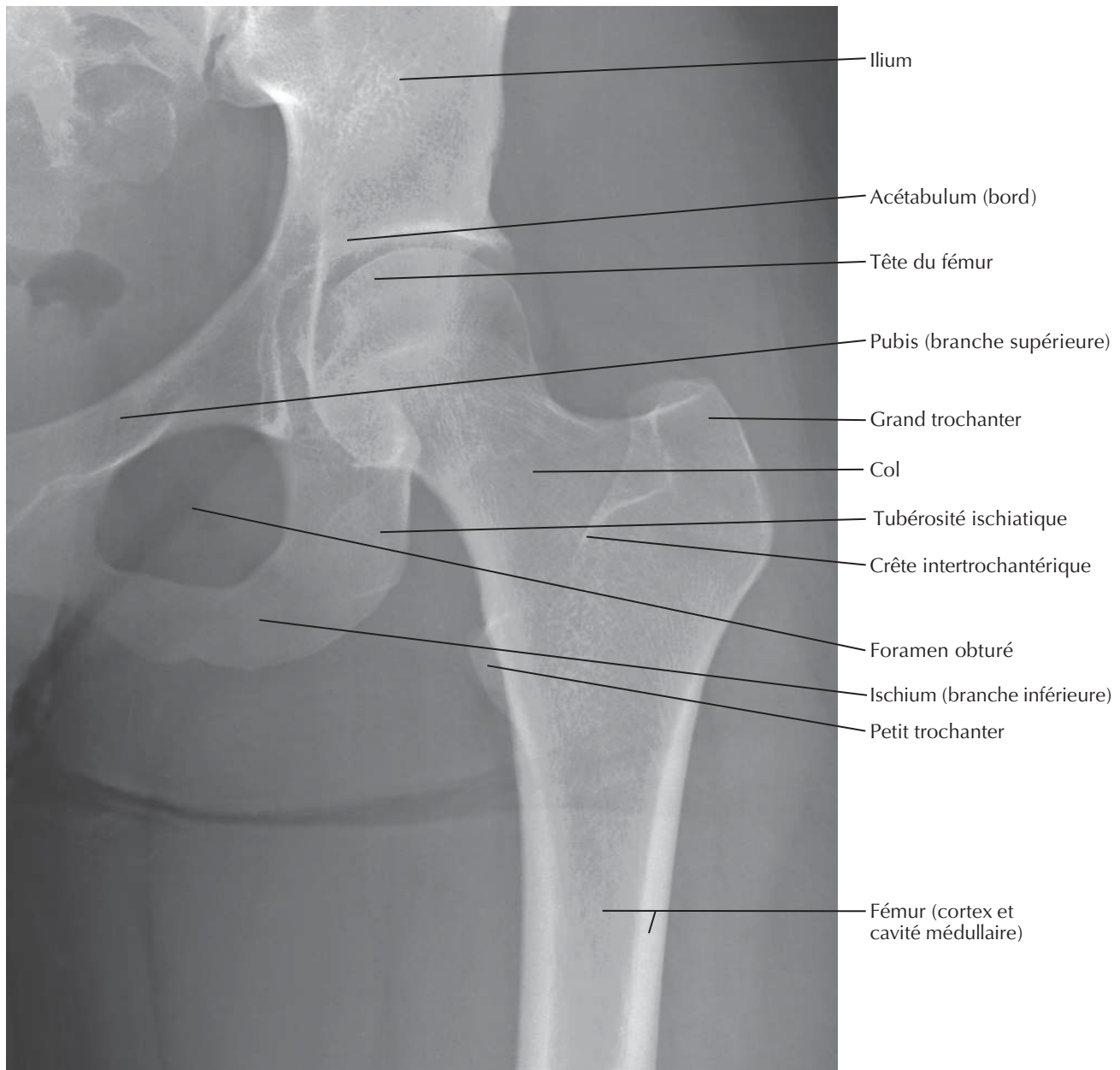
Voir aussi Planches 385, 386

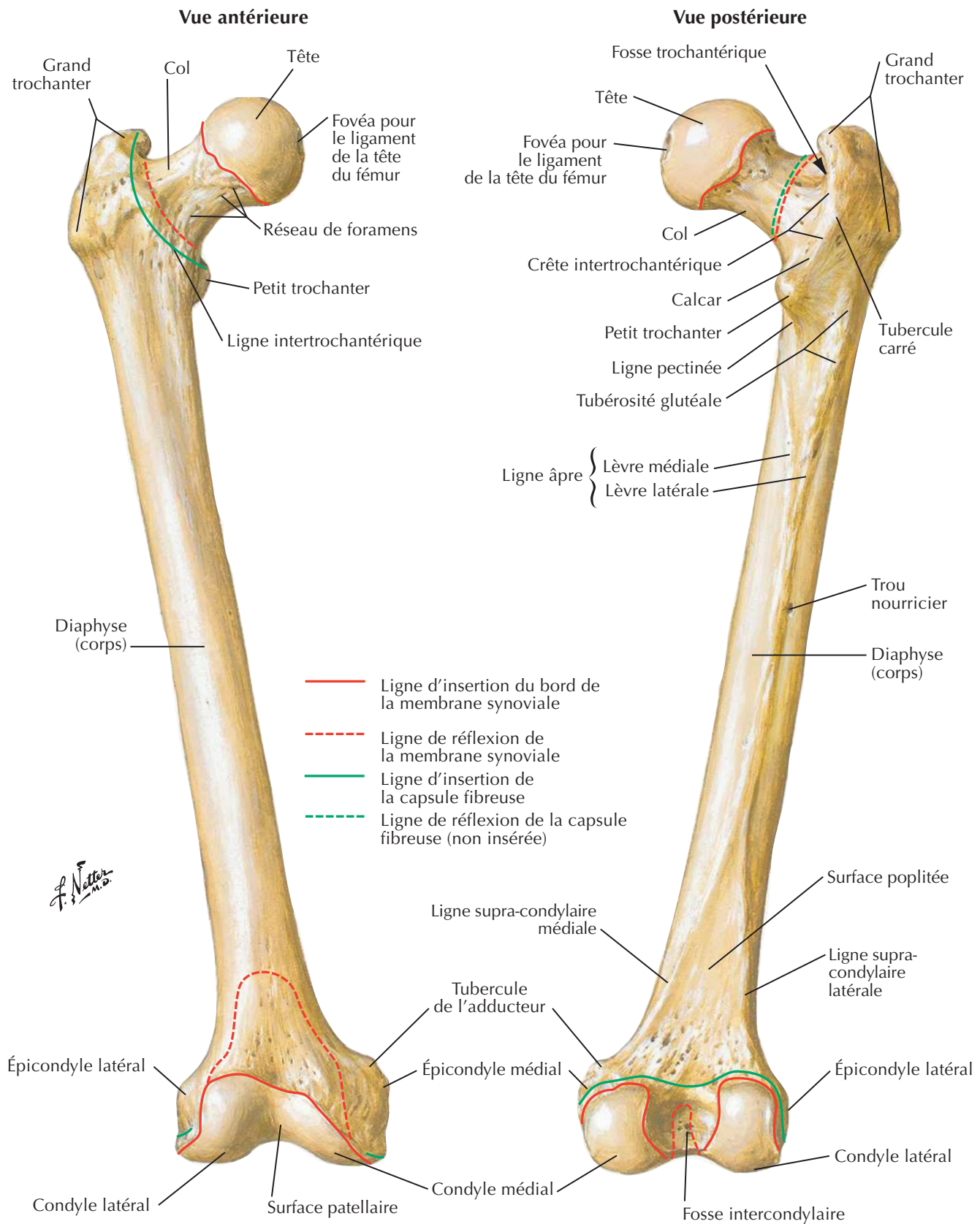


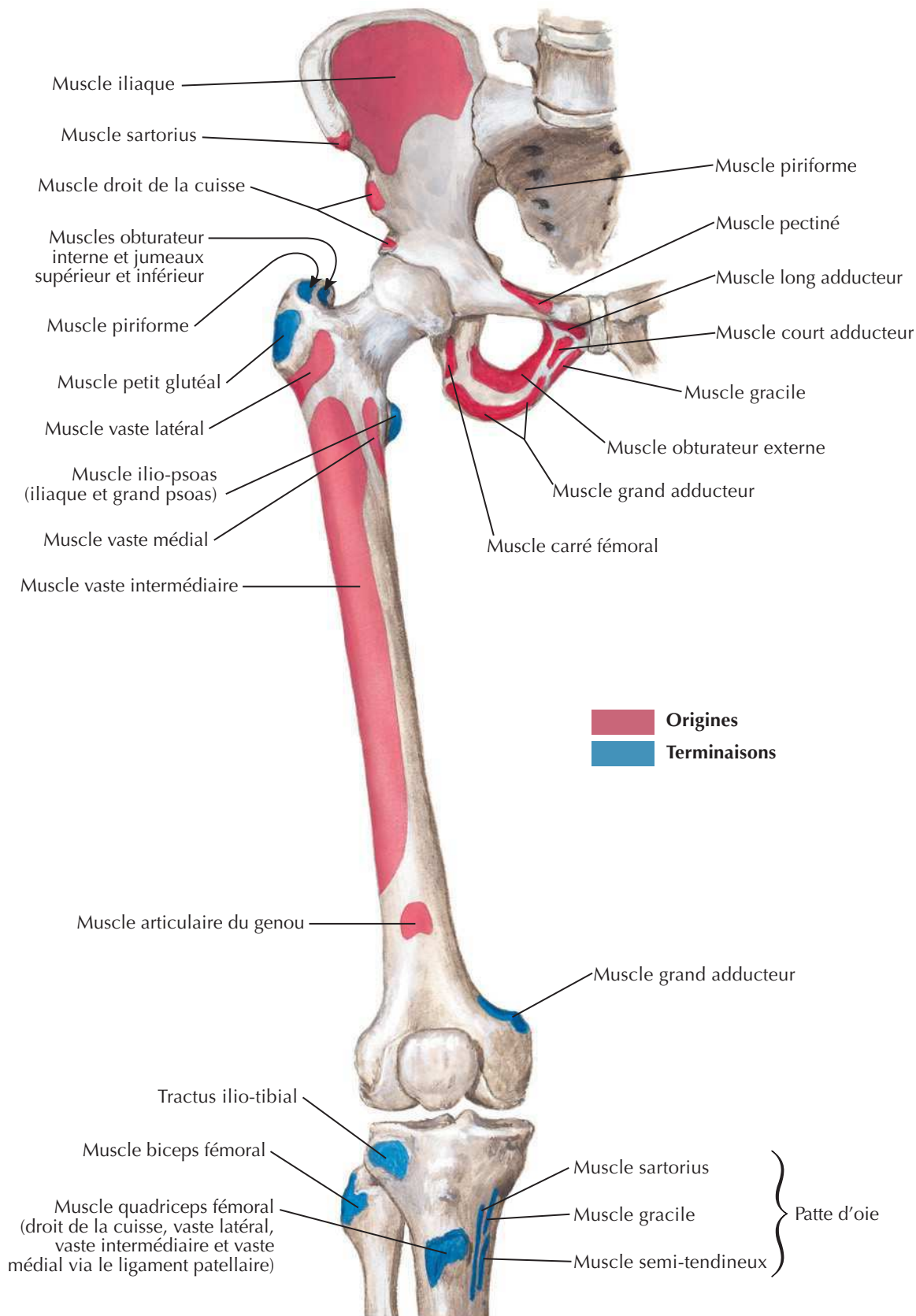
Os coxal (os de la hanche)Voir aussi **Planches 243, 333, 334**



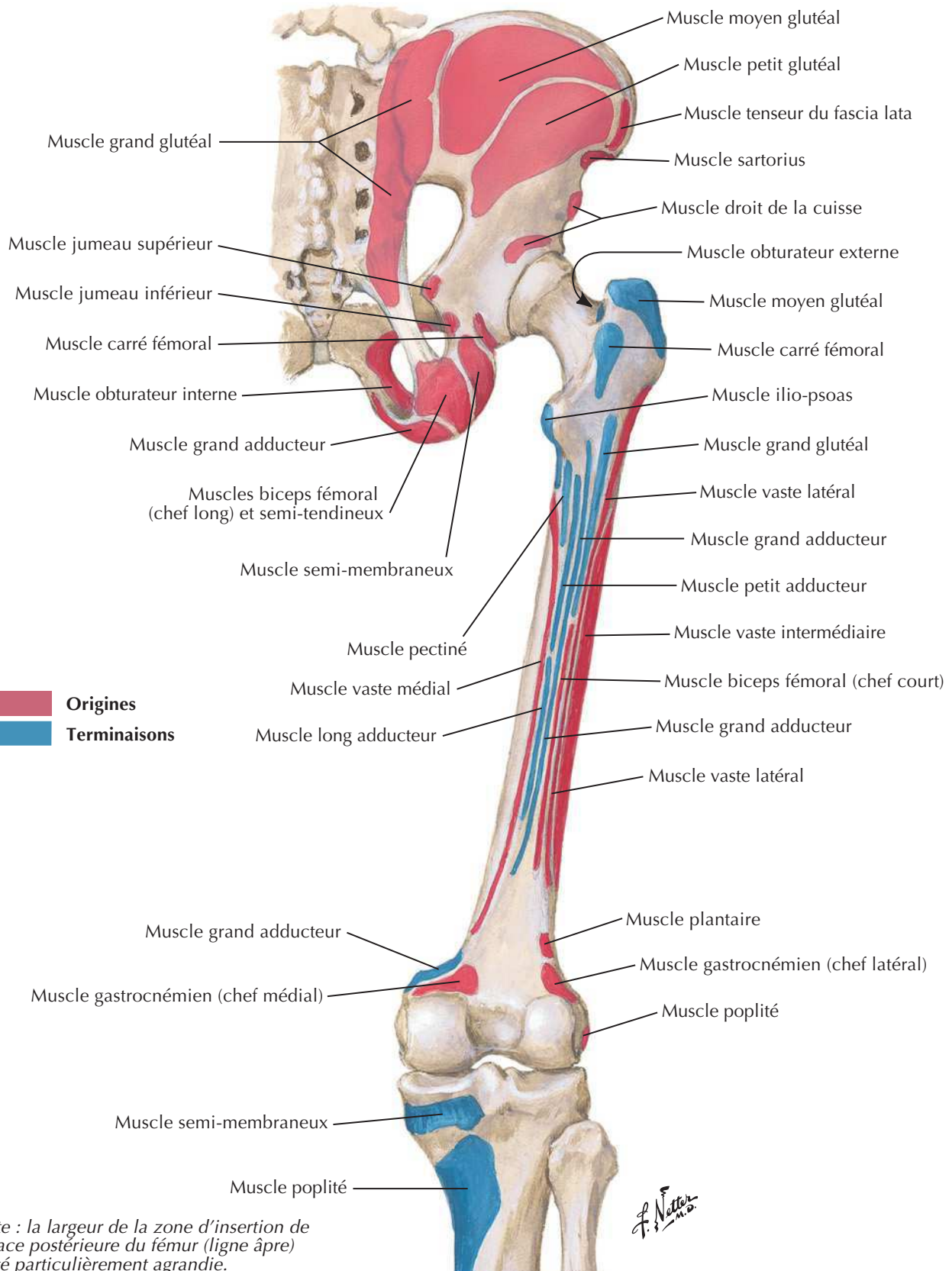
F. Netter M.D.

Articulation de la hanche : radiographie antéro-postérieureVoir aussi **Planches 331, 474, 478**



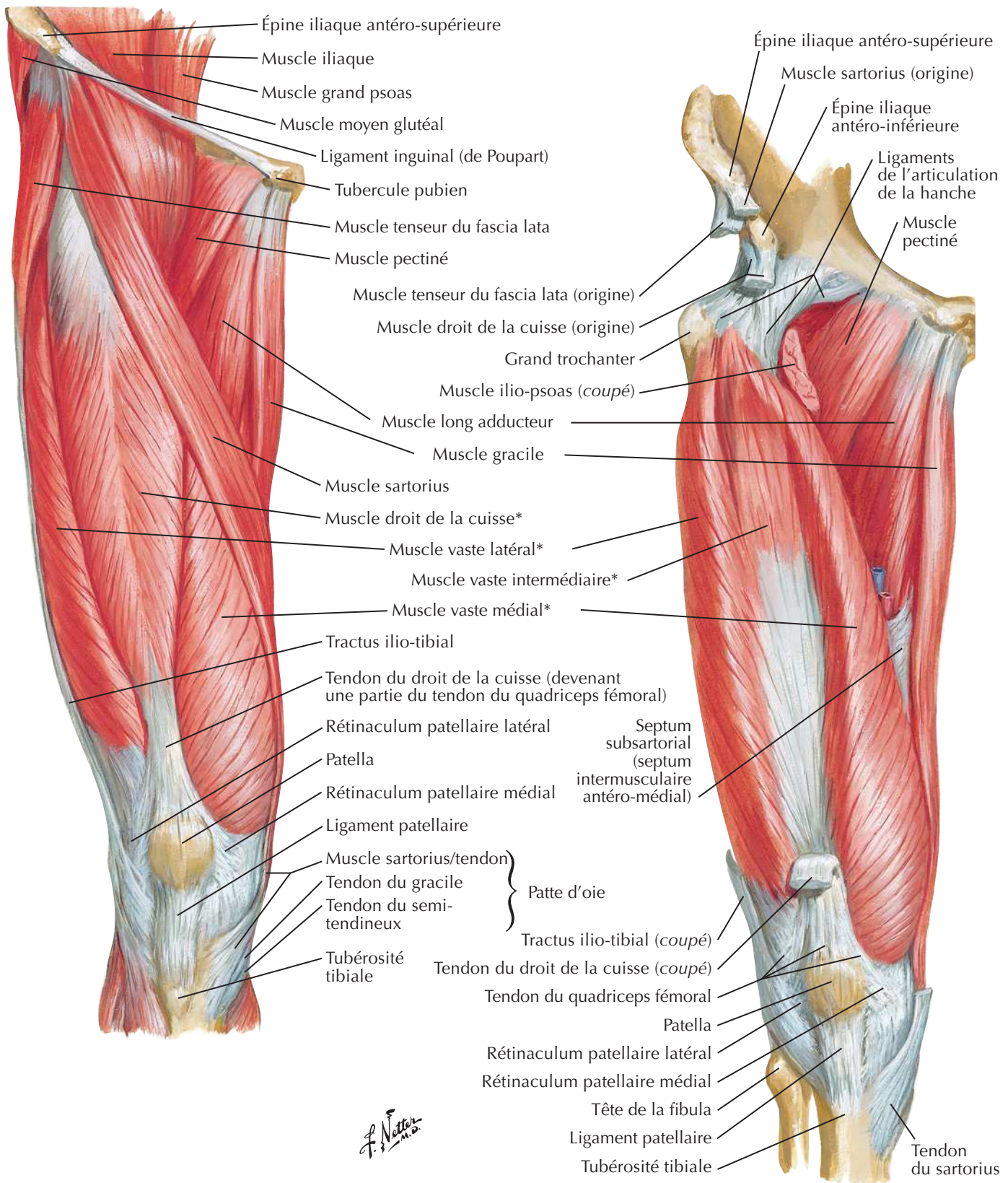
Insertions des muscles de la hanche et de la cuisse : vue antérieureVoir aussi **Planche 530**

Insertions des muscles de la hanche et de la cuisse : vue postérieure

Voir aussi **Planche 475**

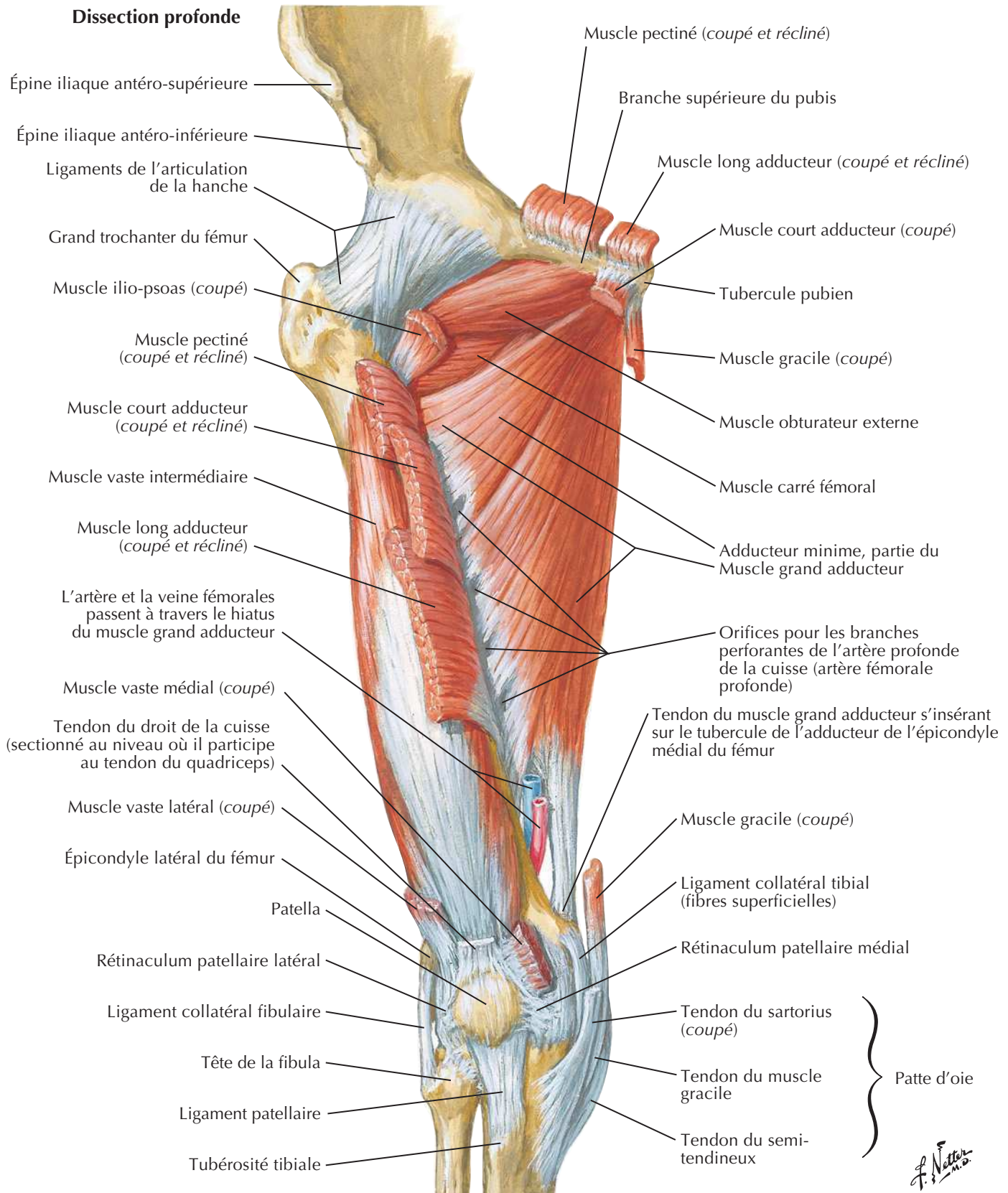
Muscles de la cuisse : vues antérieures

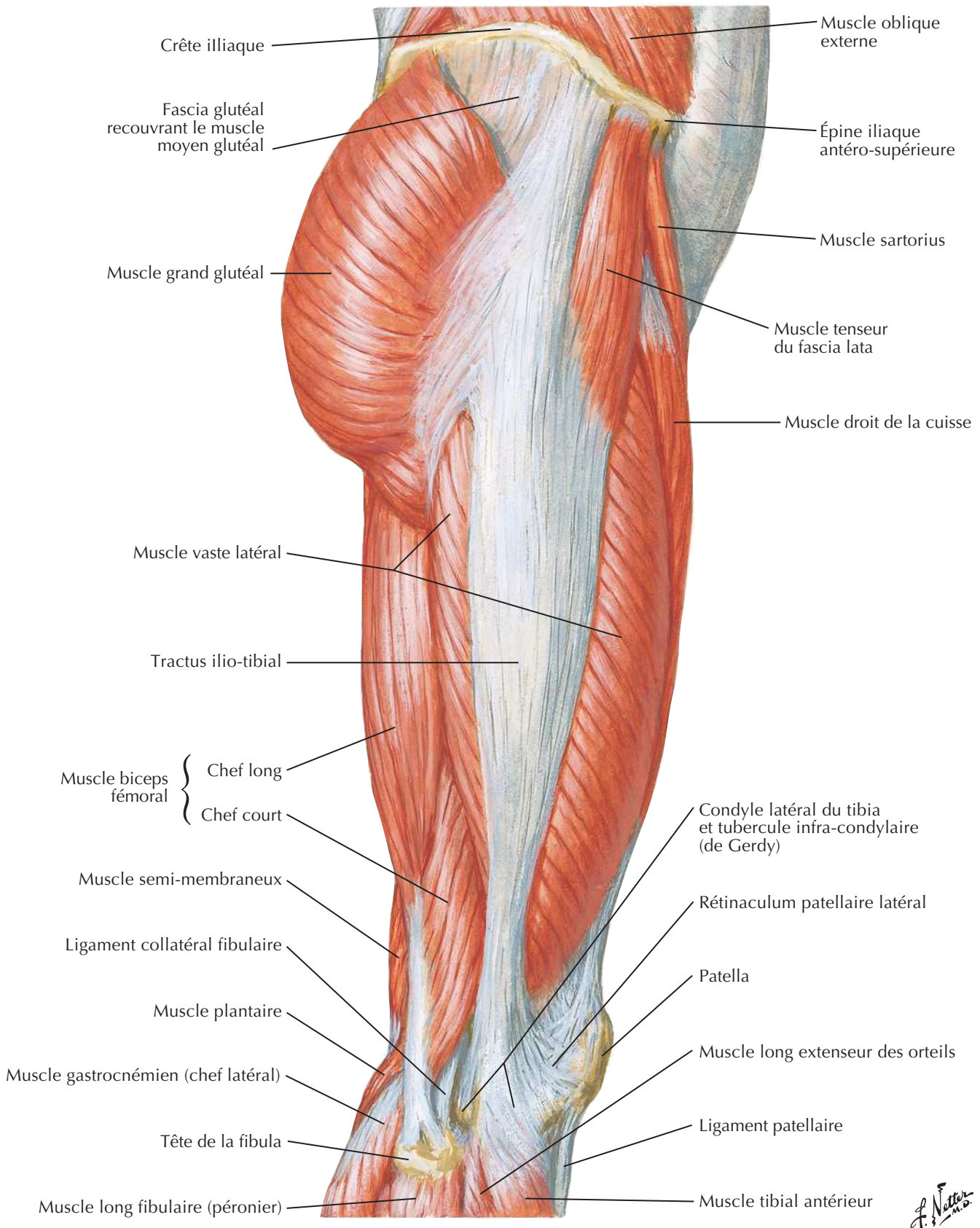
Voir aussi **Planche 258**



* Muscles du quadriceps fémoral

Muscles de la cuisse : vues antérieures (suite)



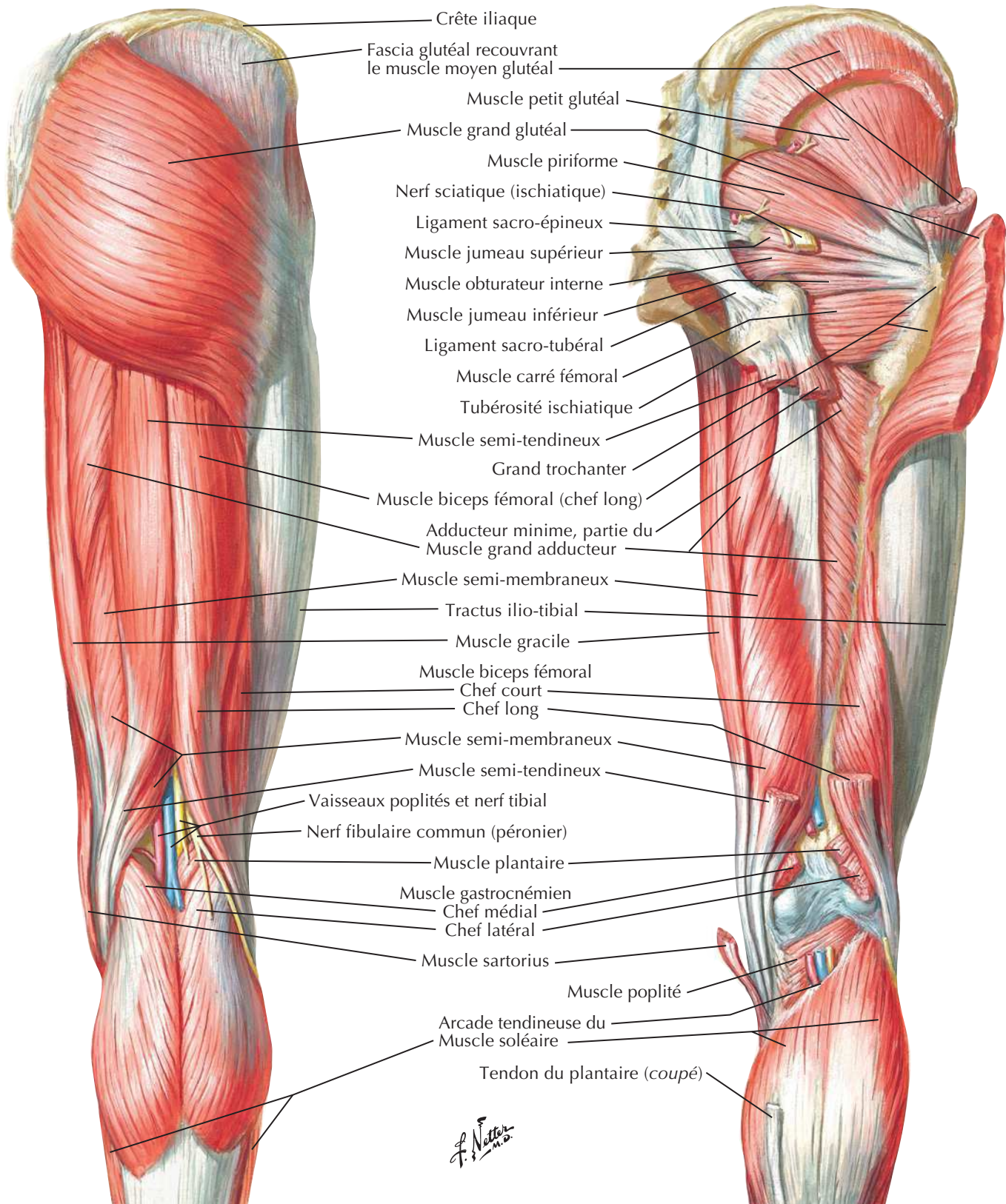
Muscles de la hanche et de la cuisse : vue latéraleVoir aussi **Planche 468**

Muscles de la hanche et de la cuisse : vues postérieures

Voir aussi **Planches 338, 339, 488**

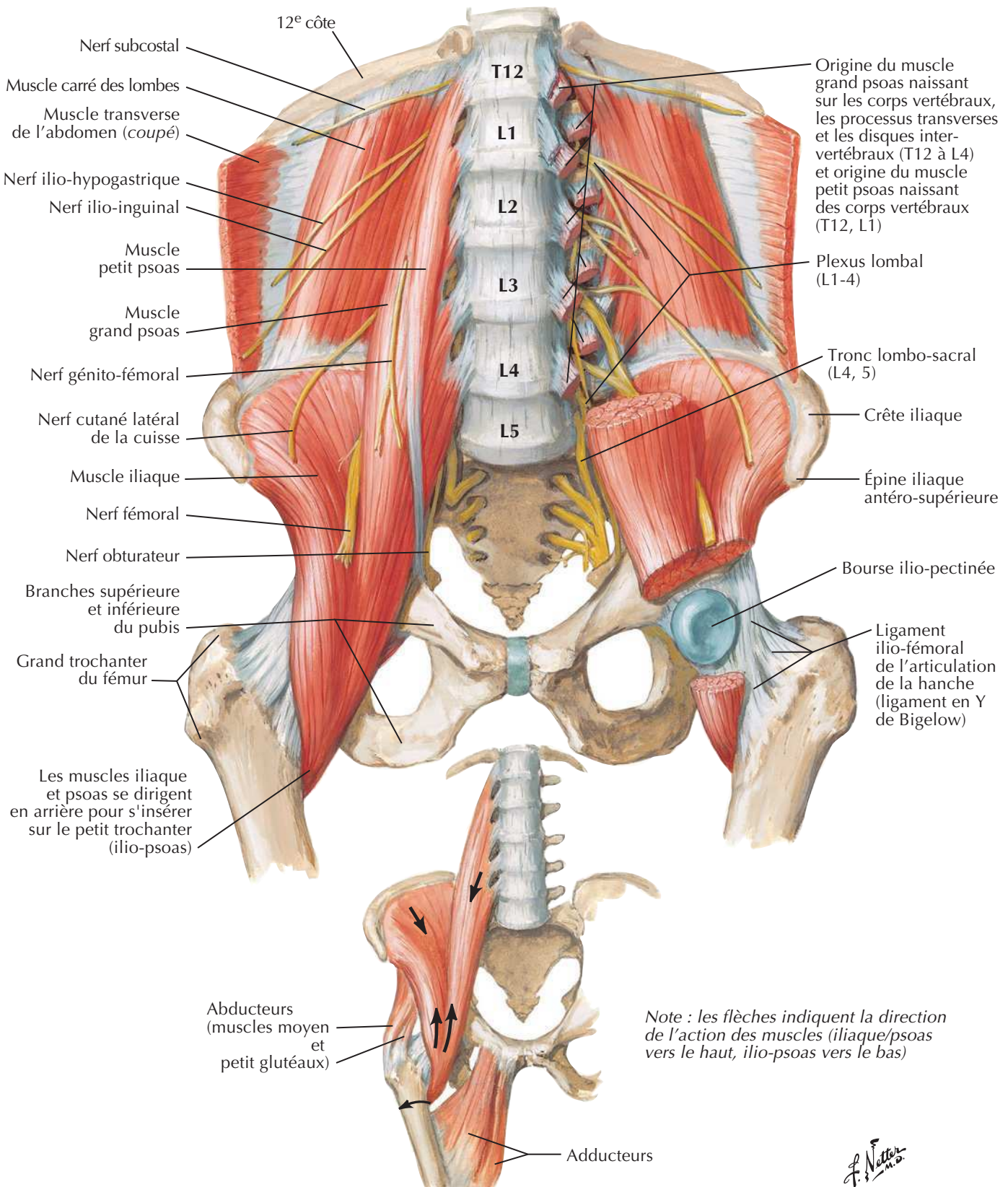
Dissection superficielle

Dissection profonde

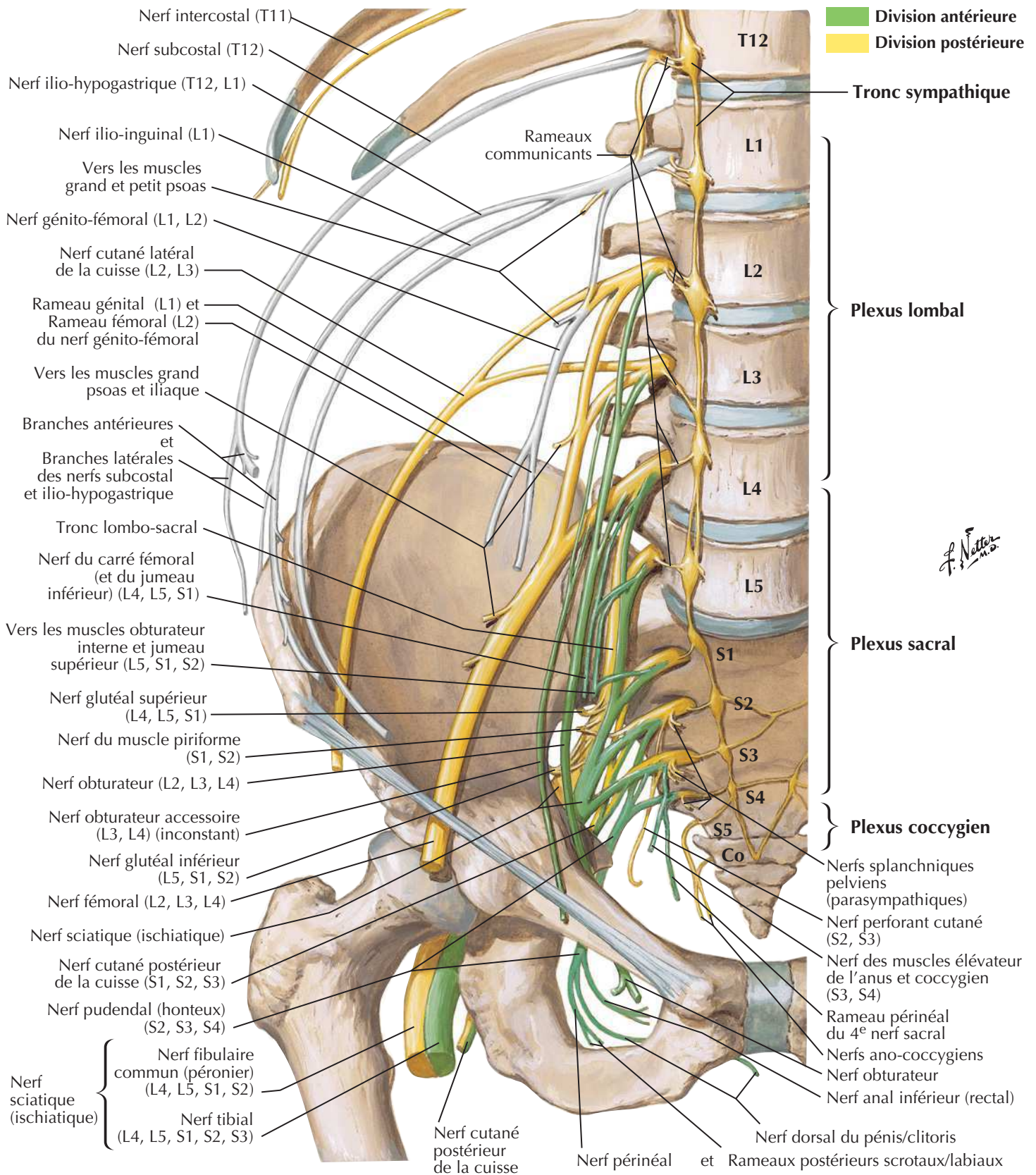


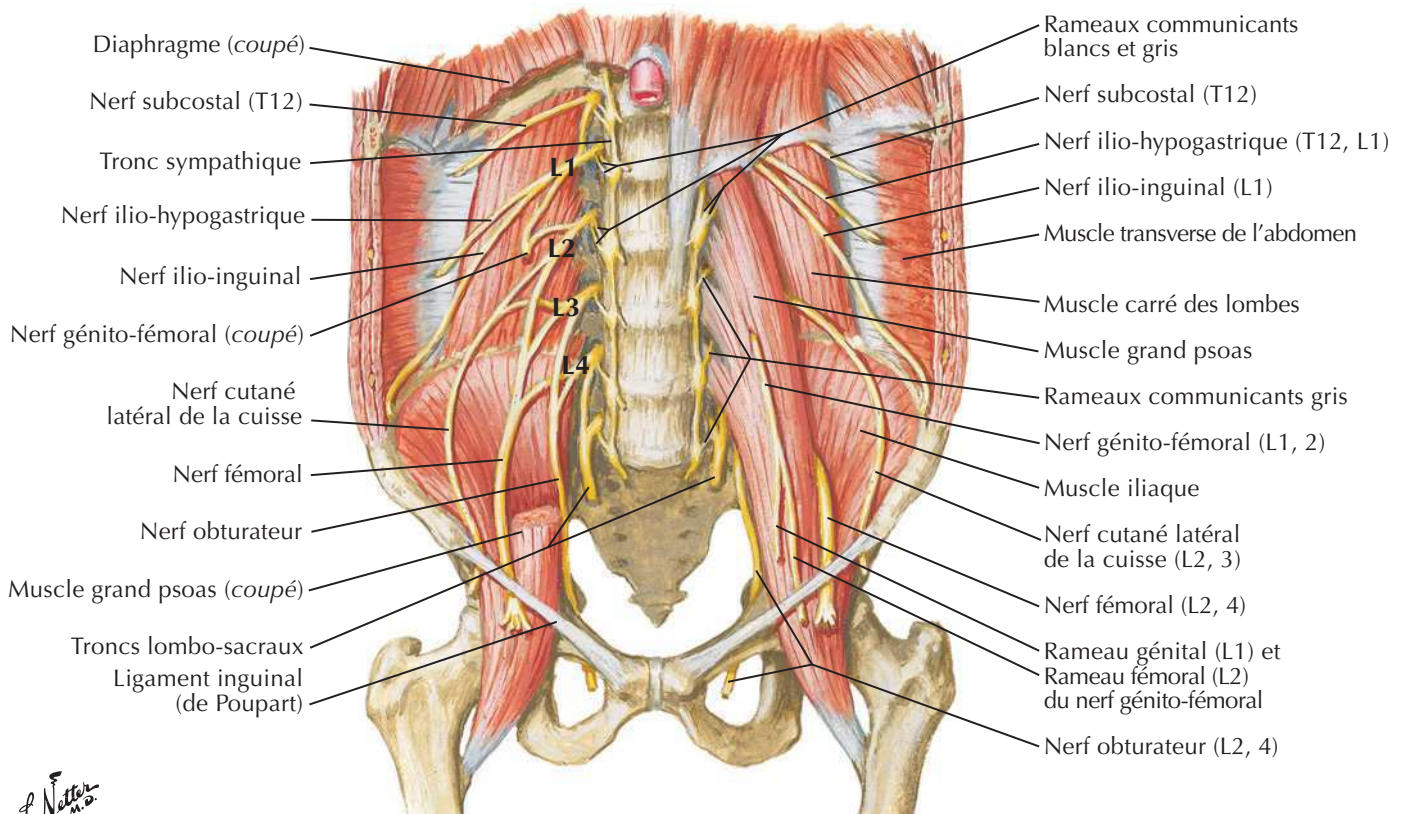
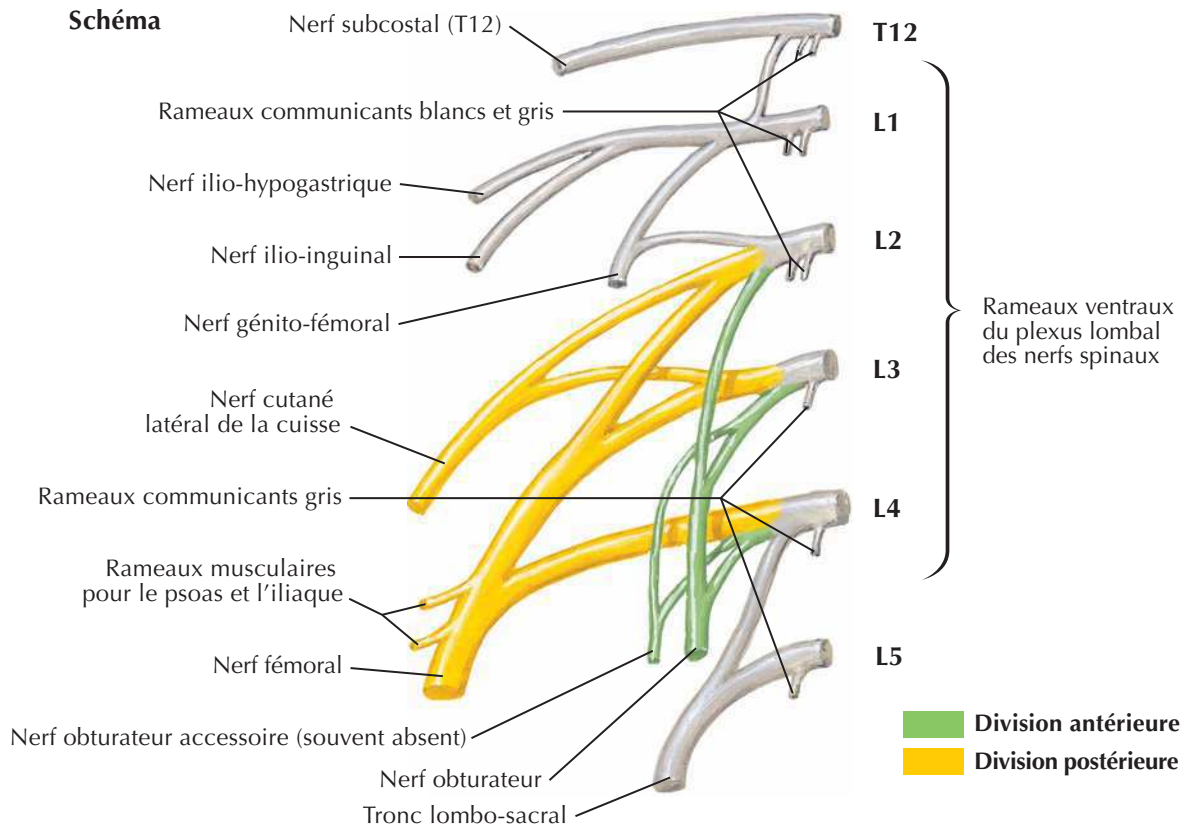
Muscles psoas et iliaque

Voir aussi **Planches 253, 258, 262**



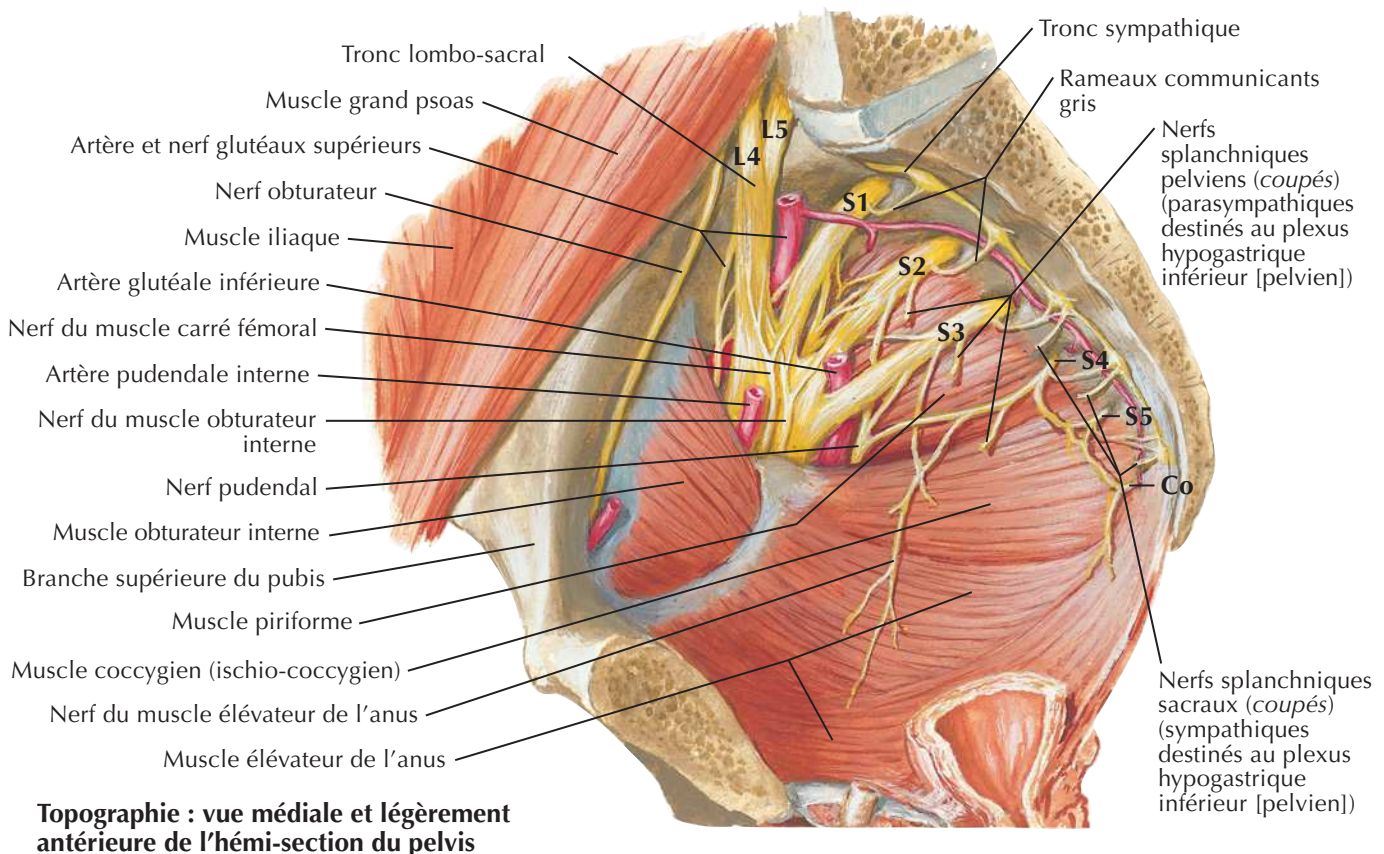
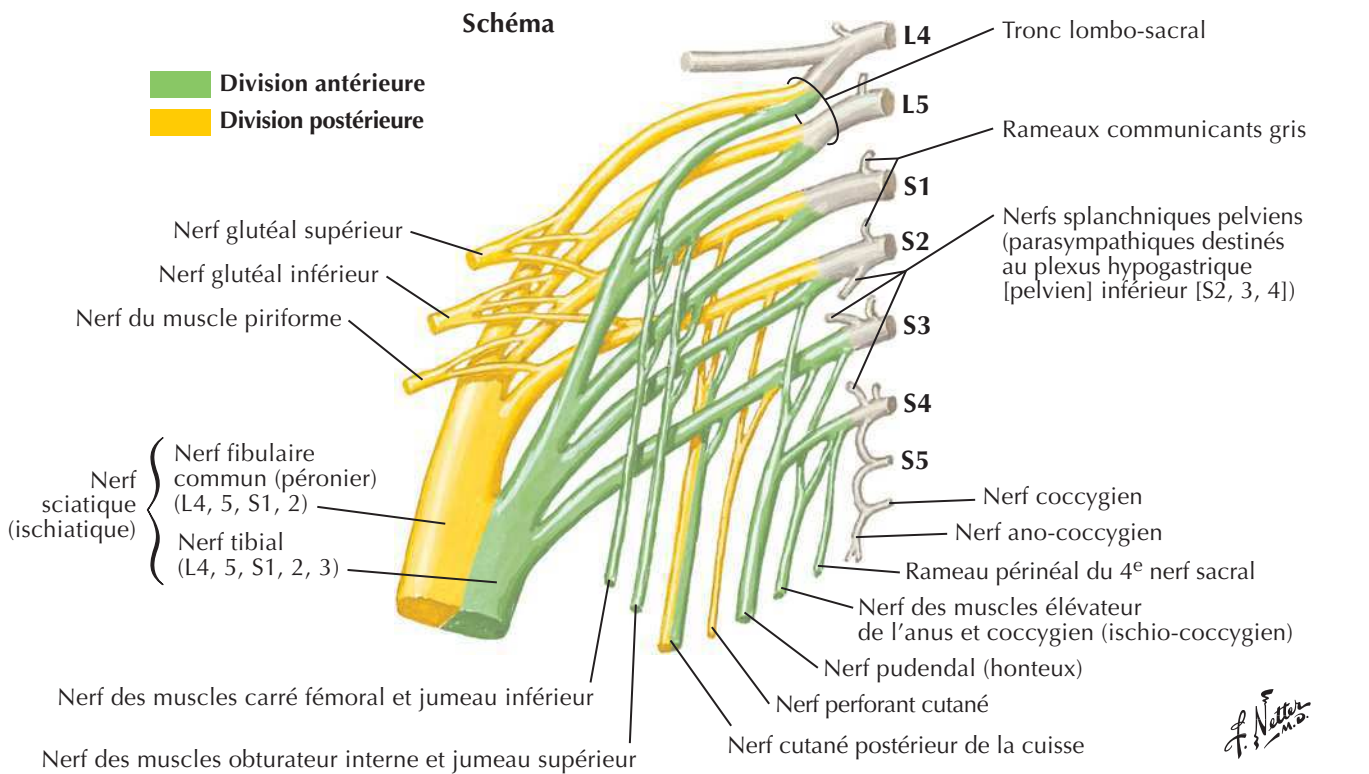
Plexus lombo-sacral et coccygien

Voir aussi **Planche 262**

Plexus lombalVoir aussi **Planche 262**

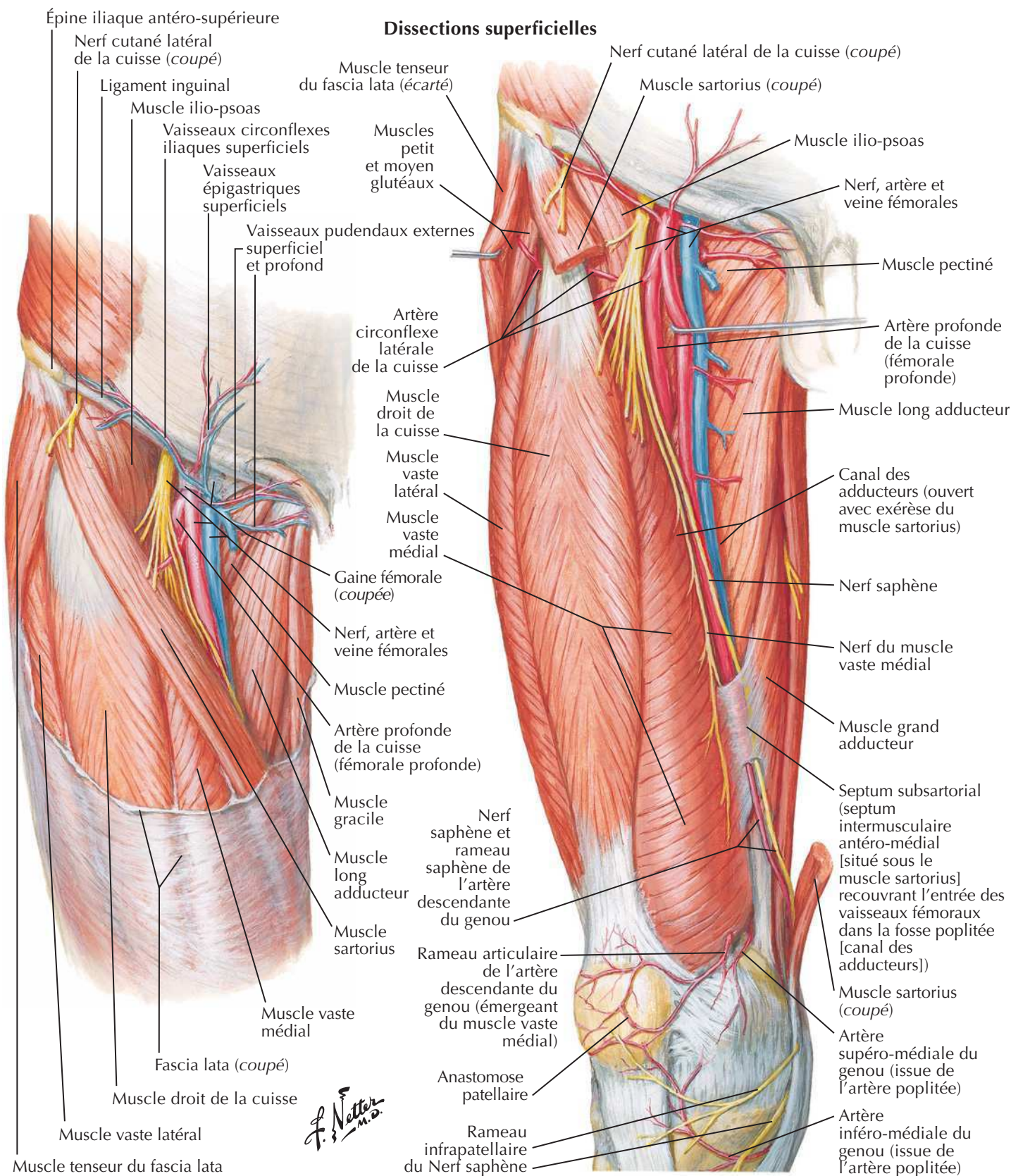
F. Netter M.D.

Plexus sacral et coccygien

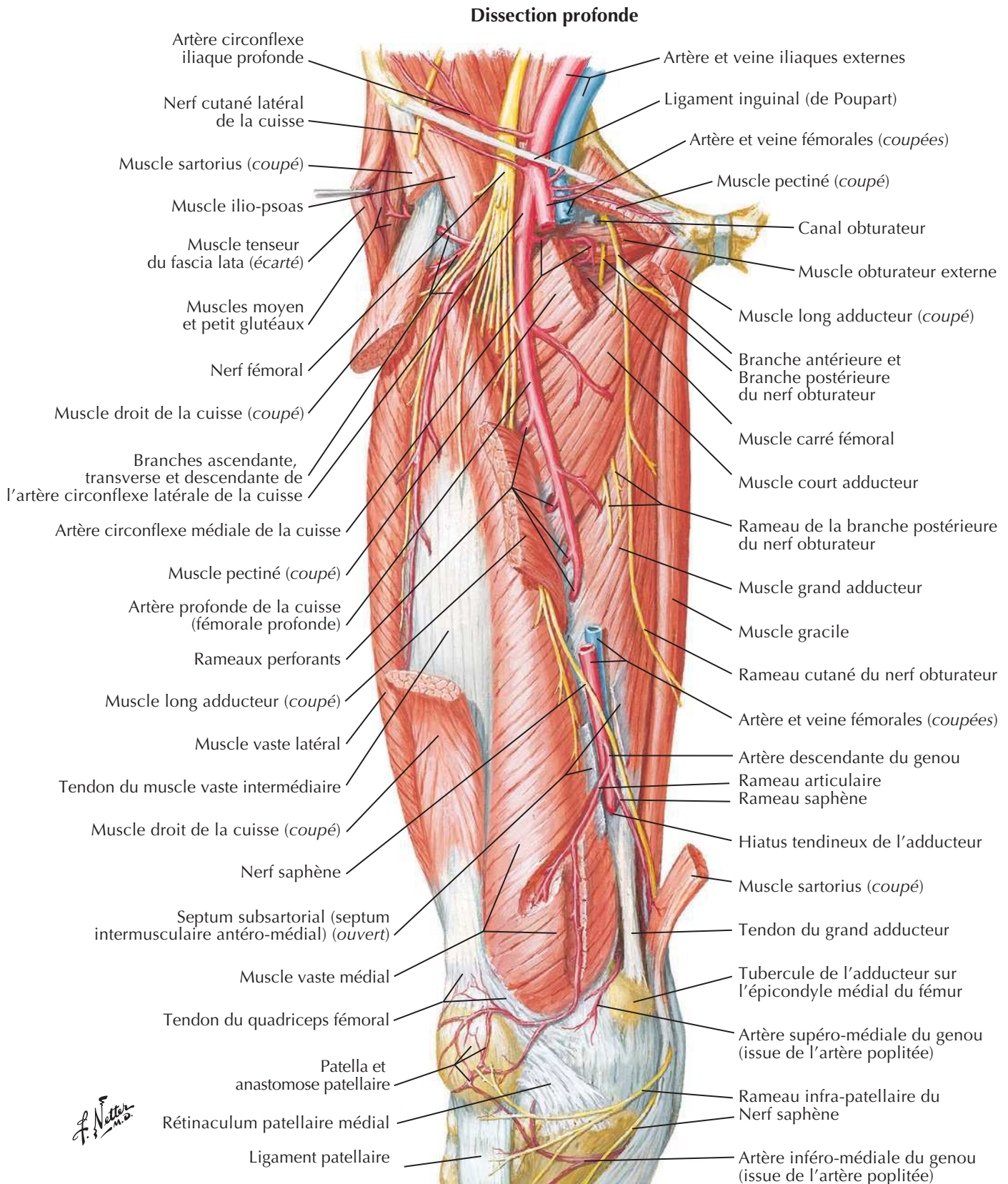
Voir aussi **Planche 262**

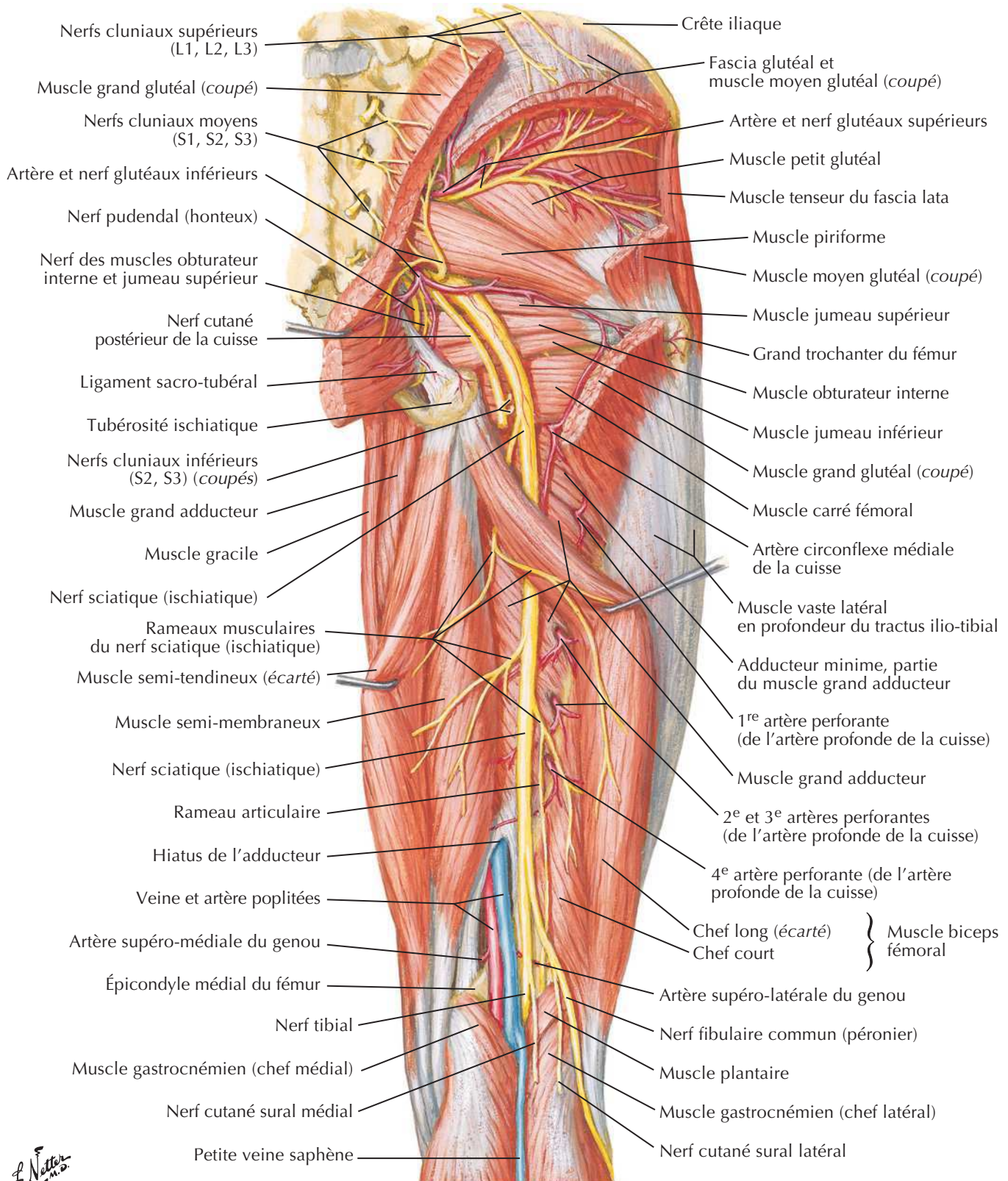
Artères et nerfs de la cuisse : vues antérieures

Voir aussi **Planche 525**

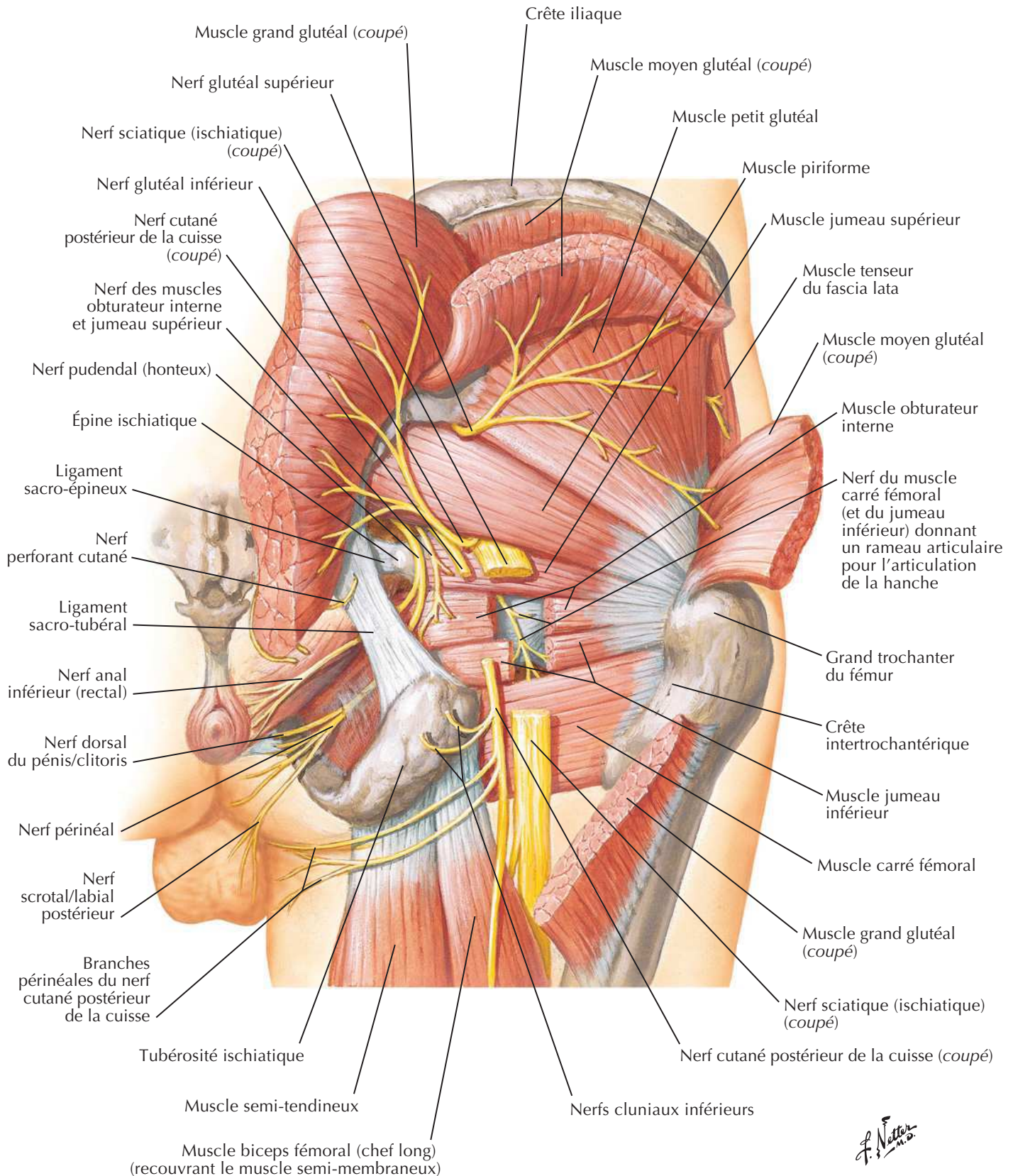


Artères et nerfs de la cuisse : vues antérieures (suite)

Voir aussi **Planches 525, 526**

Artères et nerfs de la cuisse : vue postérieureVoir aussi **Planche 527****Dissection profonde**

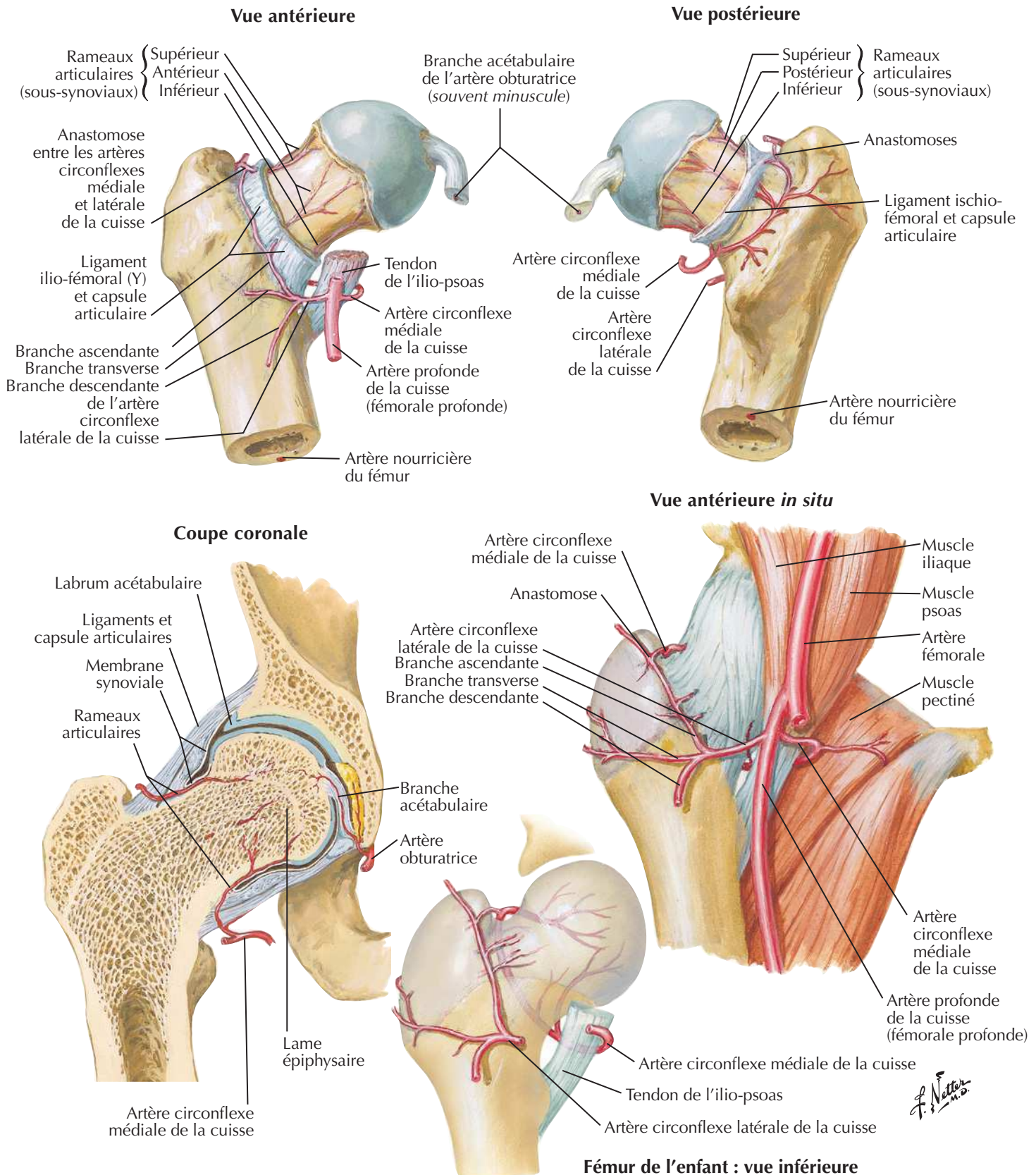
Nerfs de la hanche et de la fesse

Voir aussi **Planche 333**

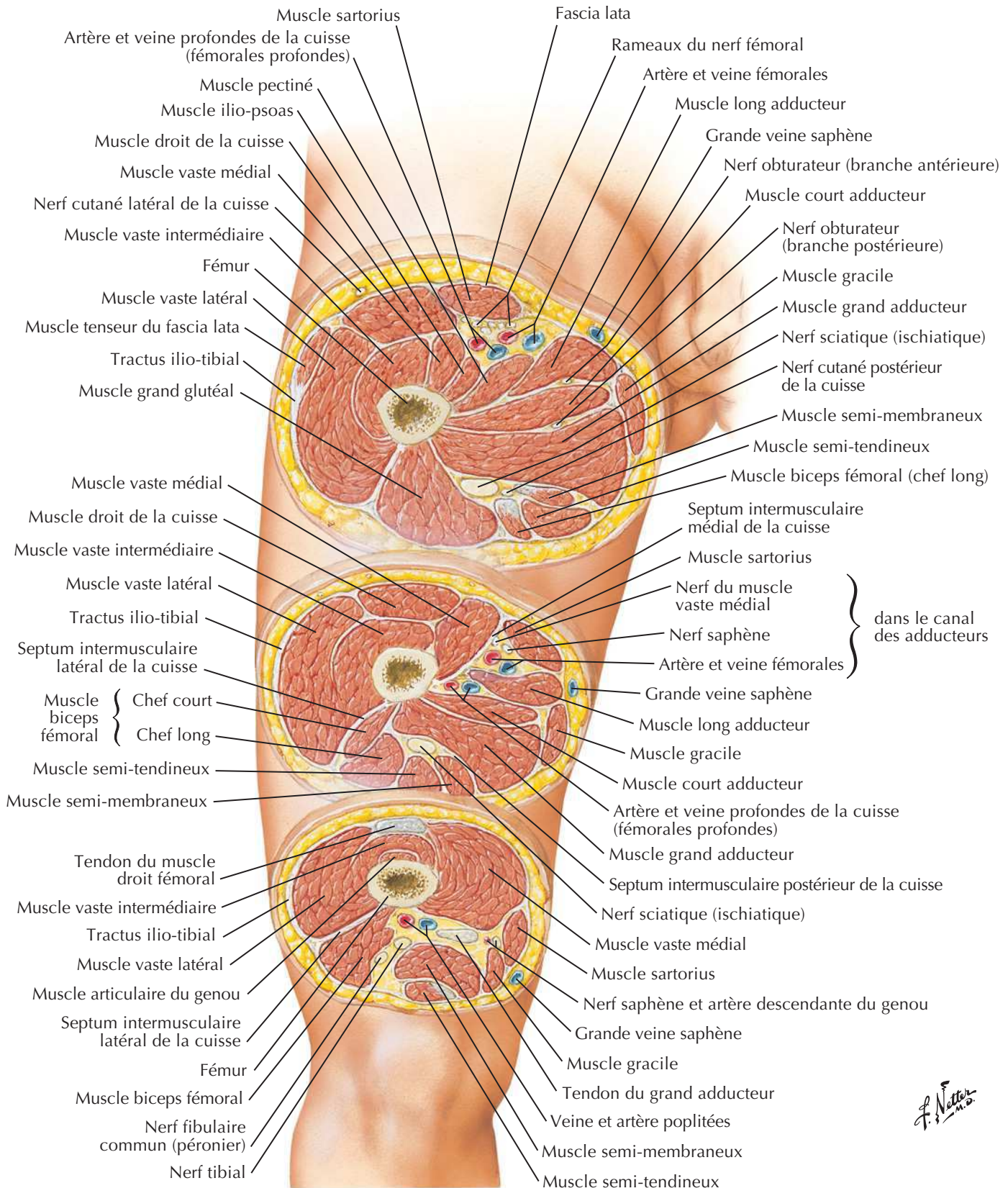
F. Netter M.D.

Artères de la tête et du col du fémur

Voir aussi Planches 499, 530

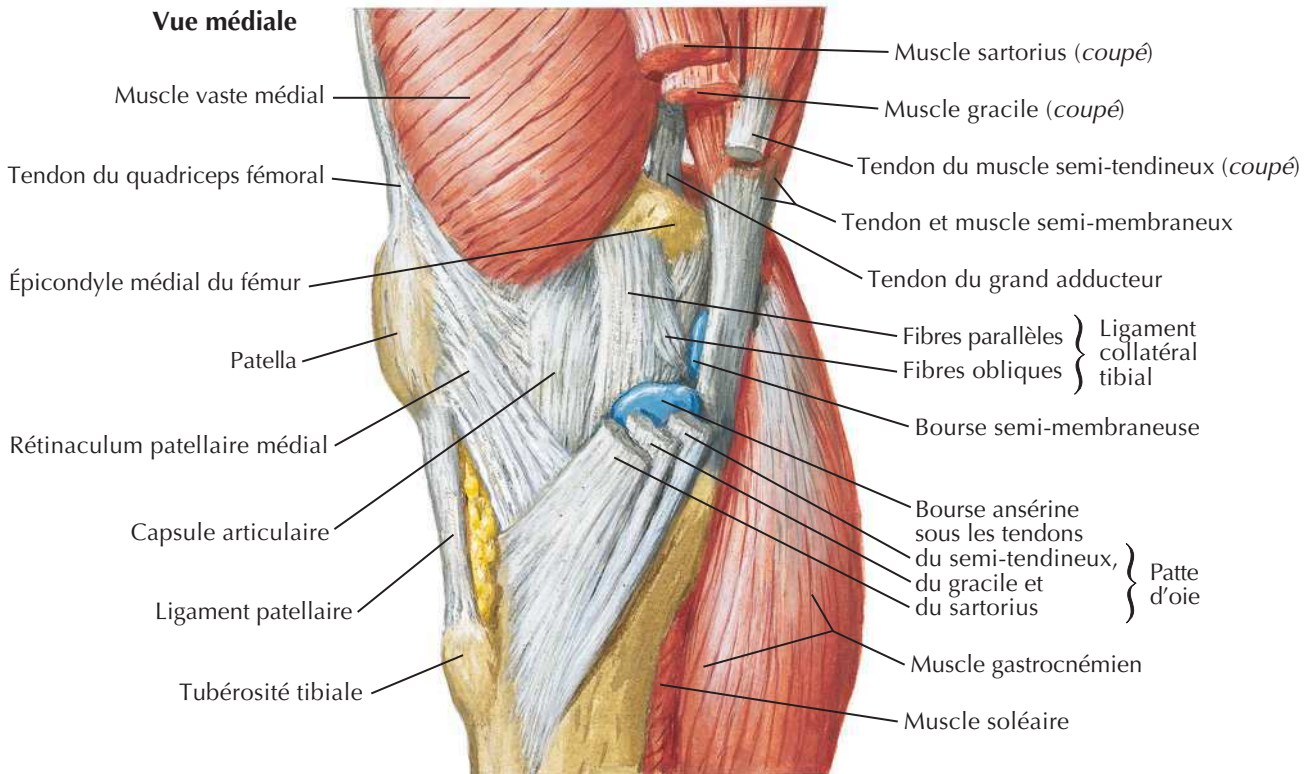


Cuisse : coupes transversales sériees

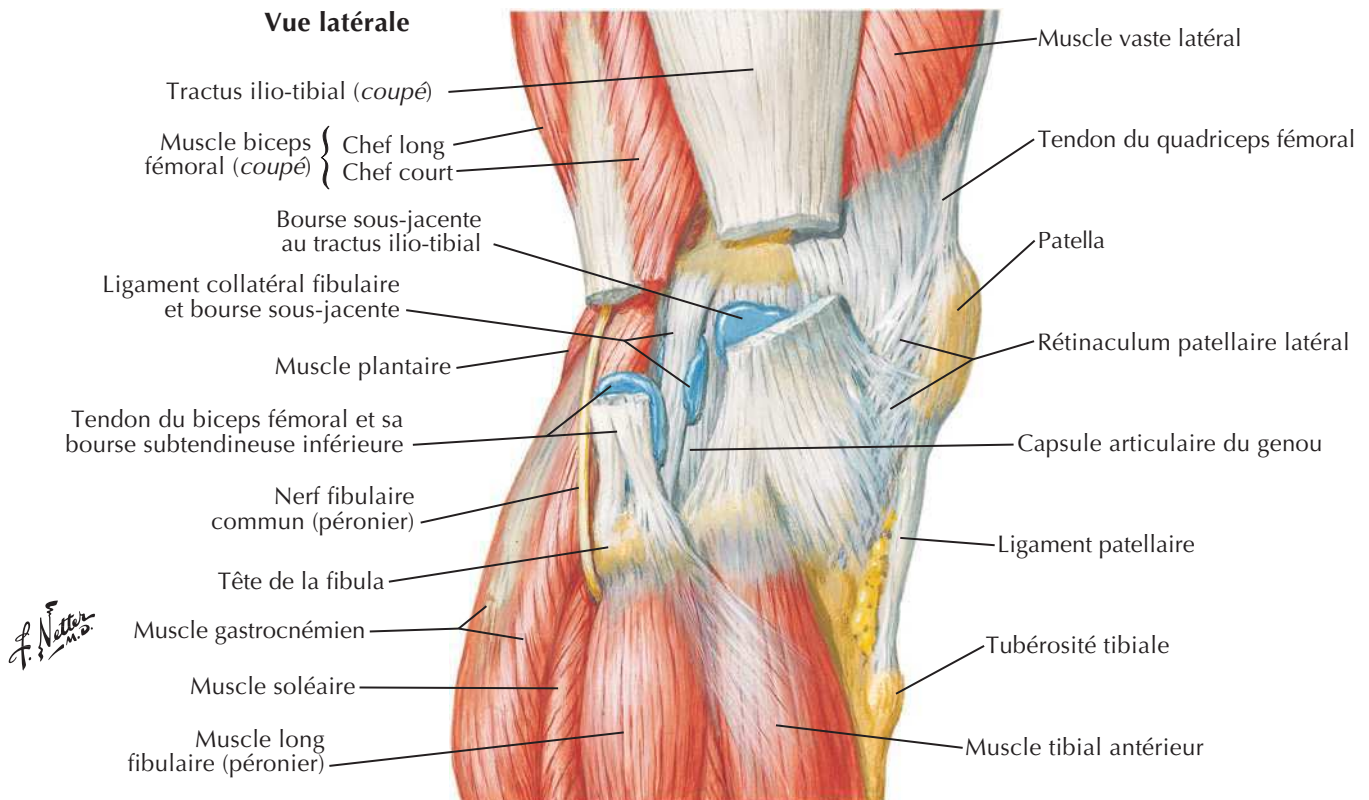


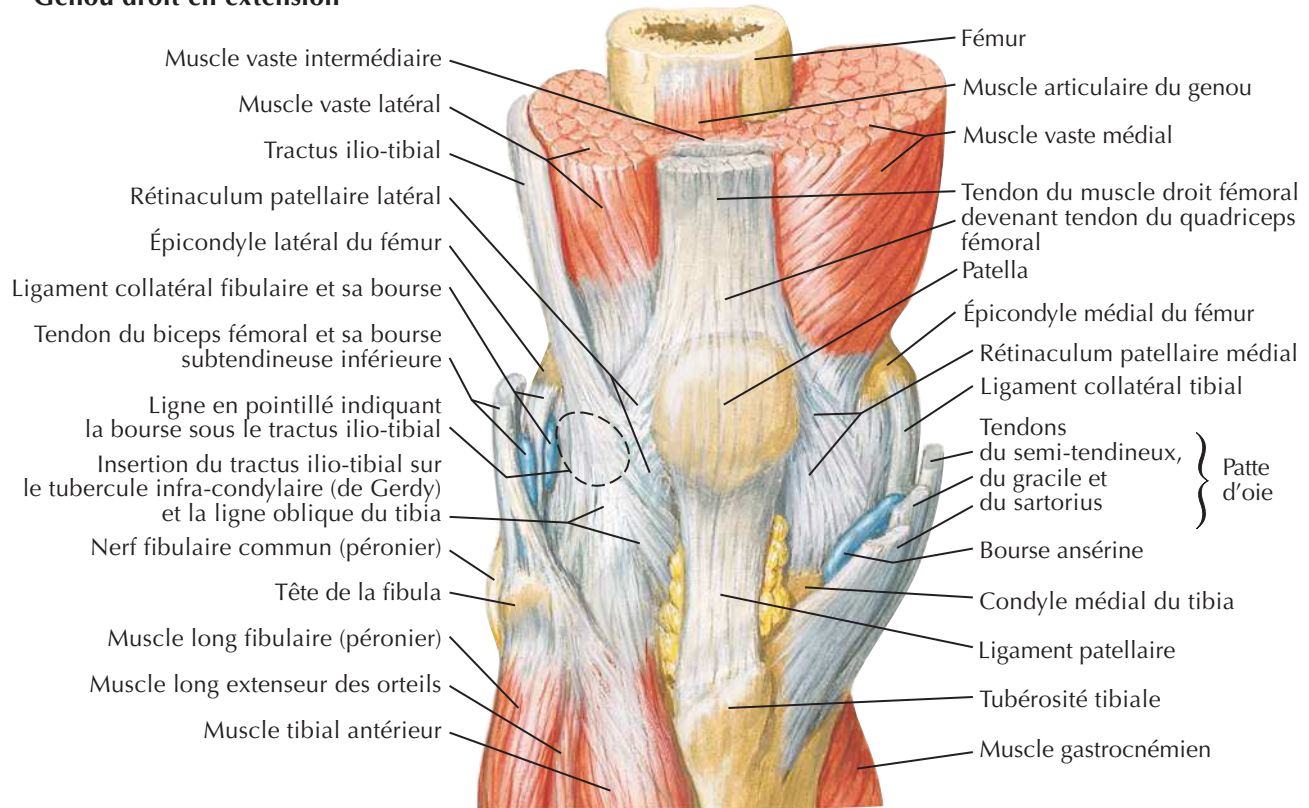
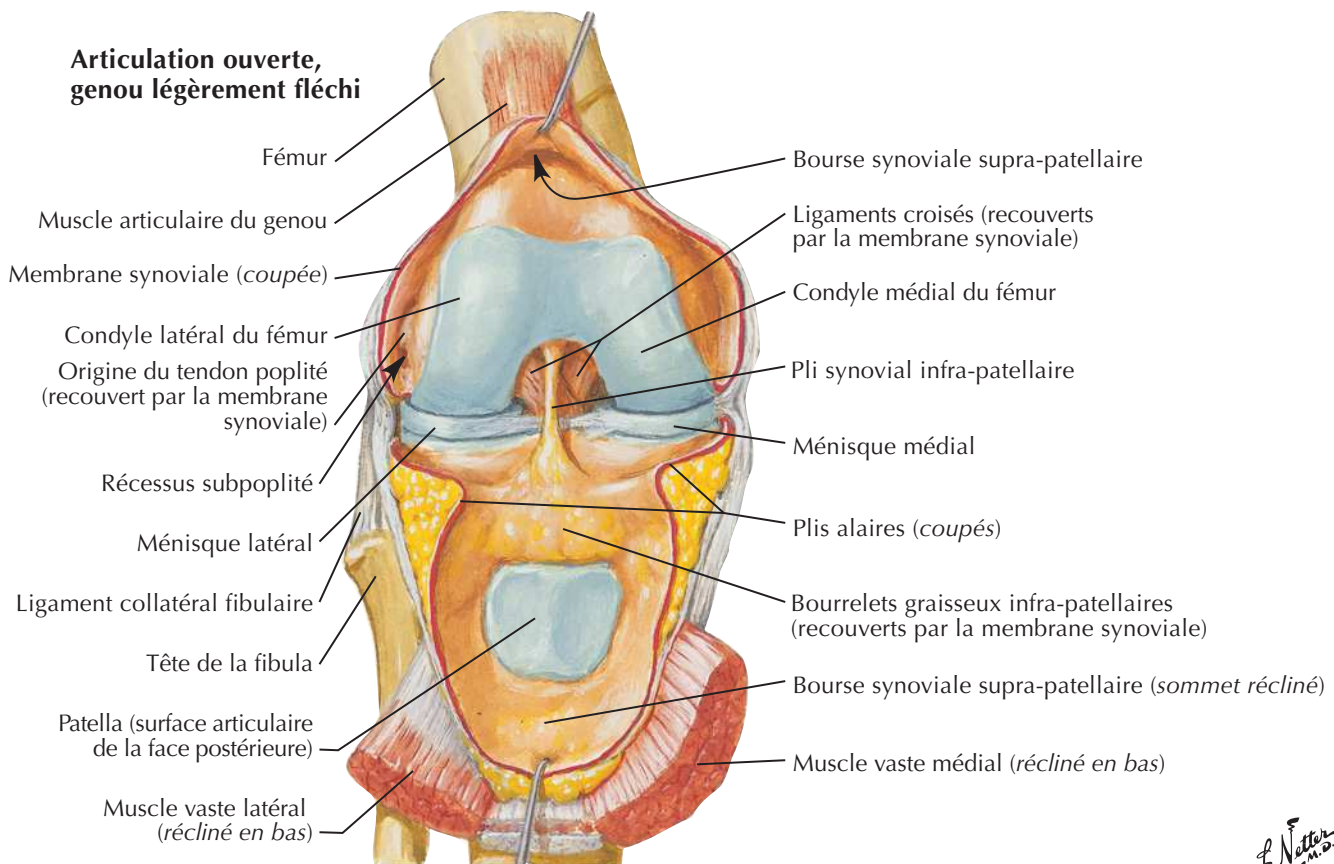
Genou : vues latérale et médiale

Vue médiale

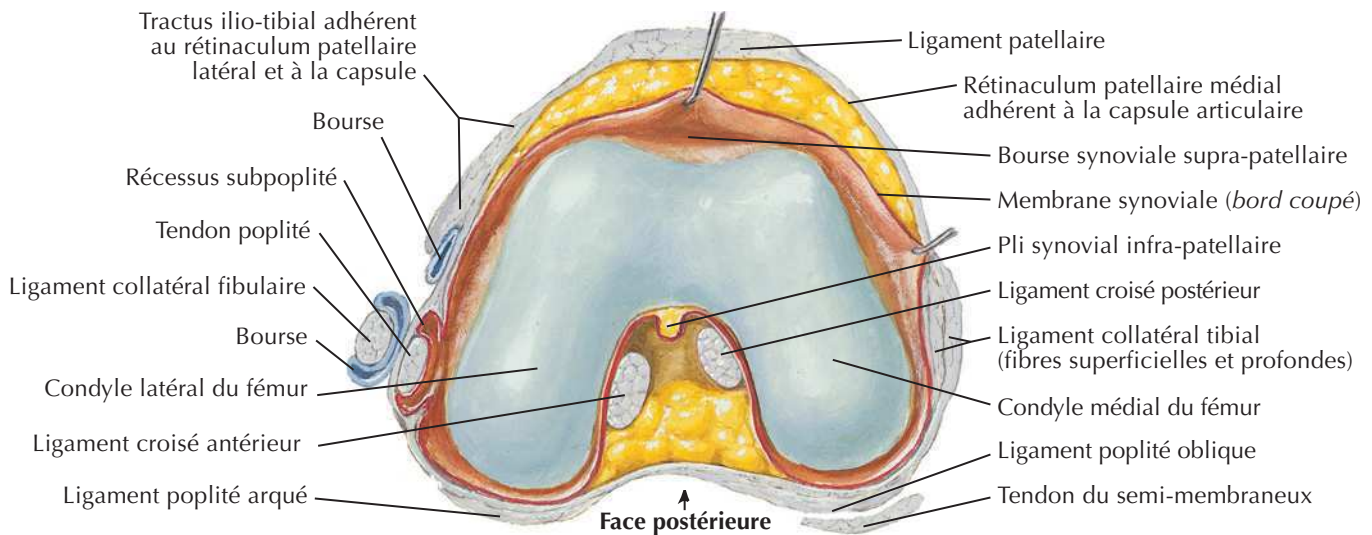
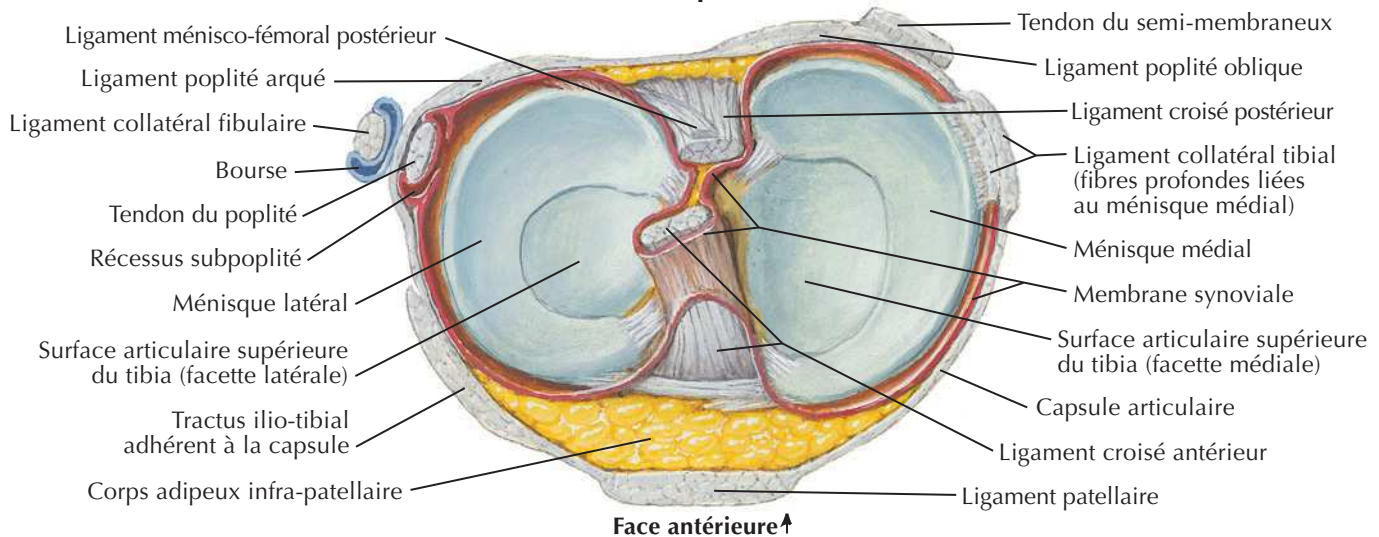
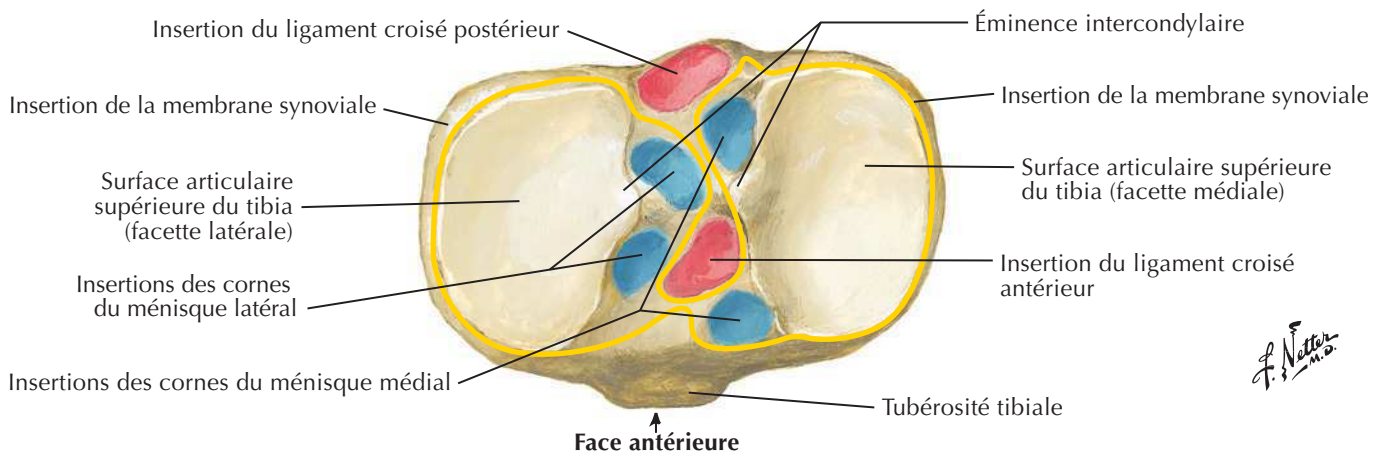


Vue latérale

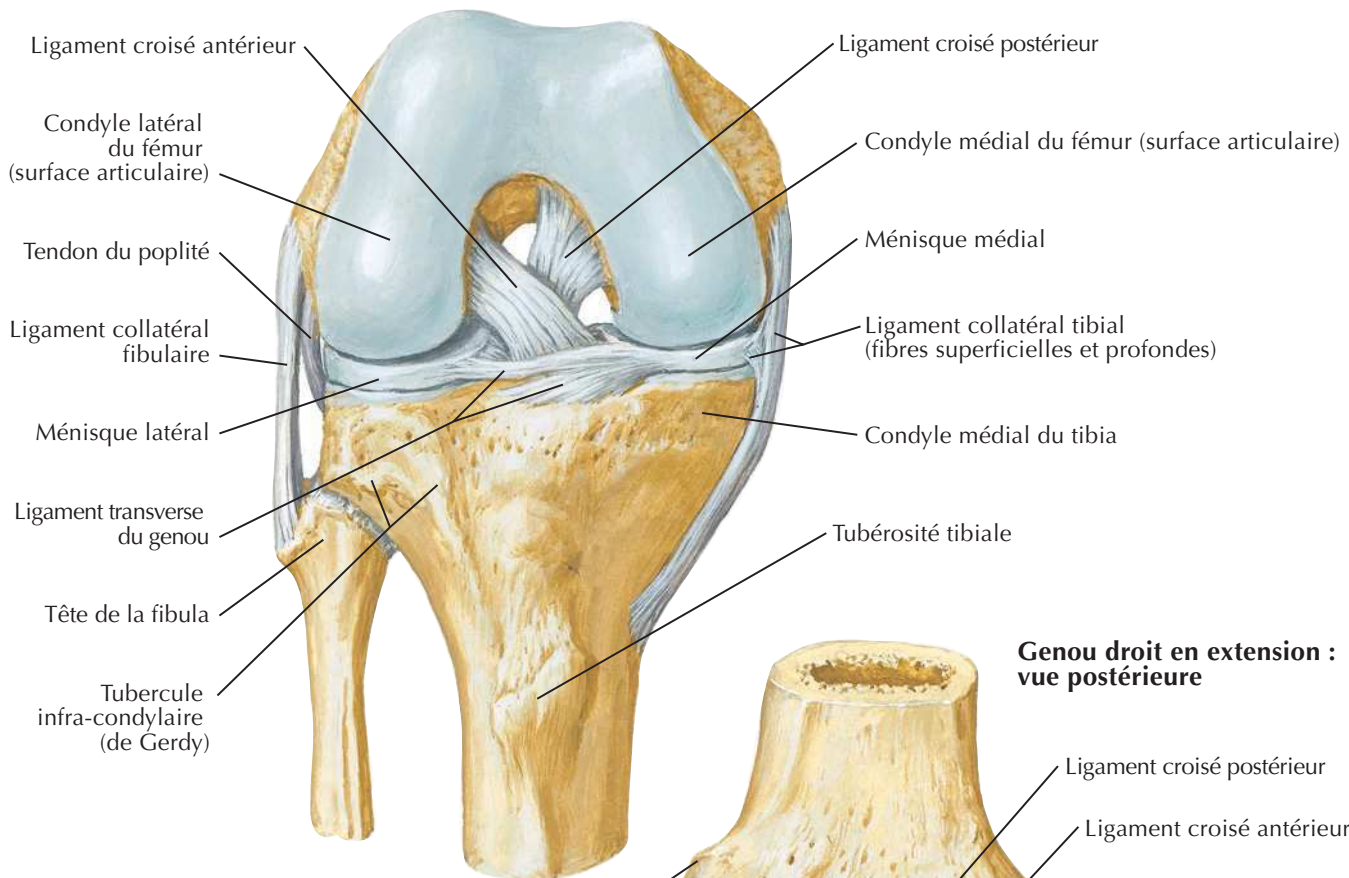
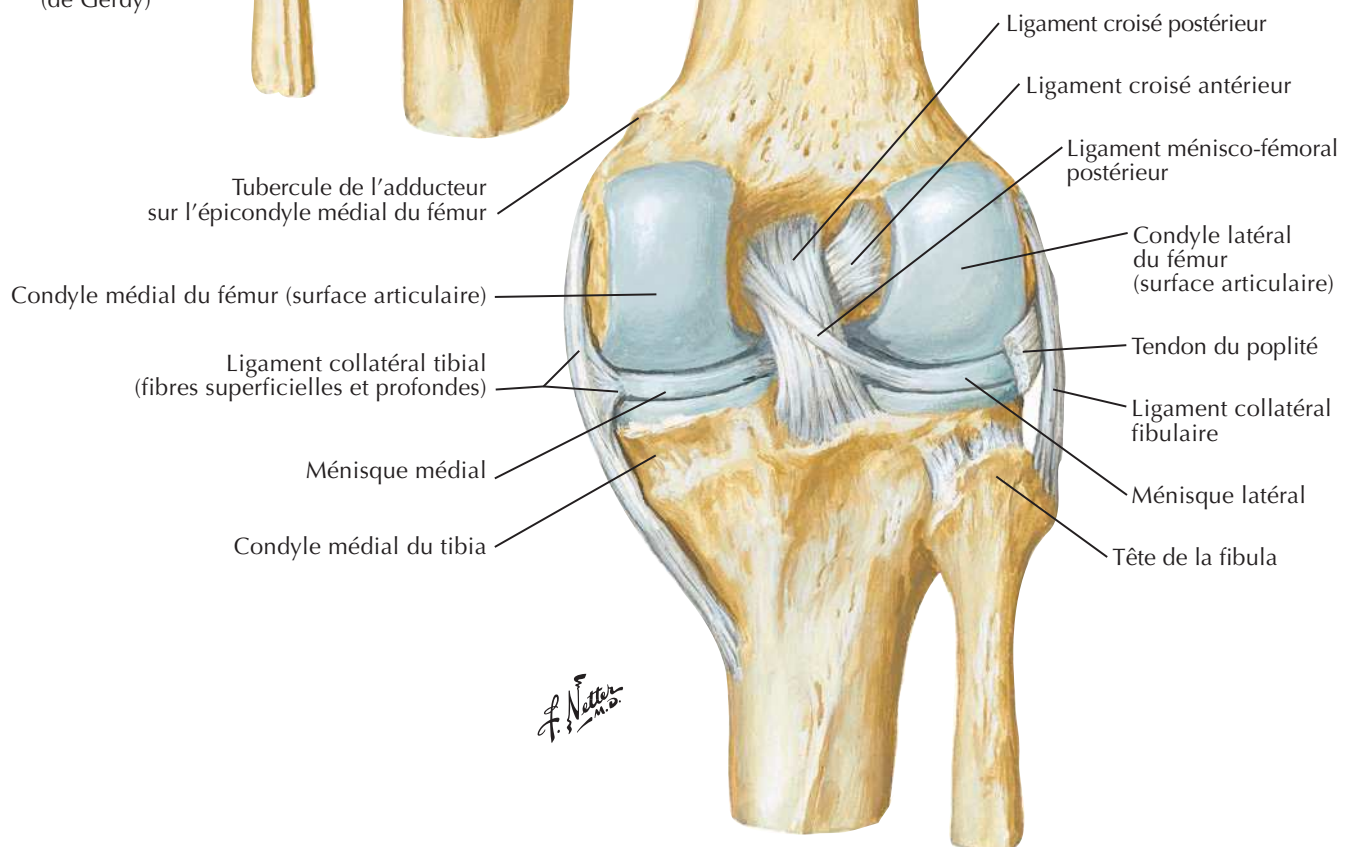


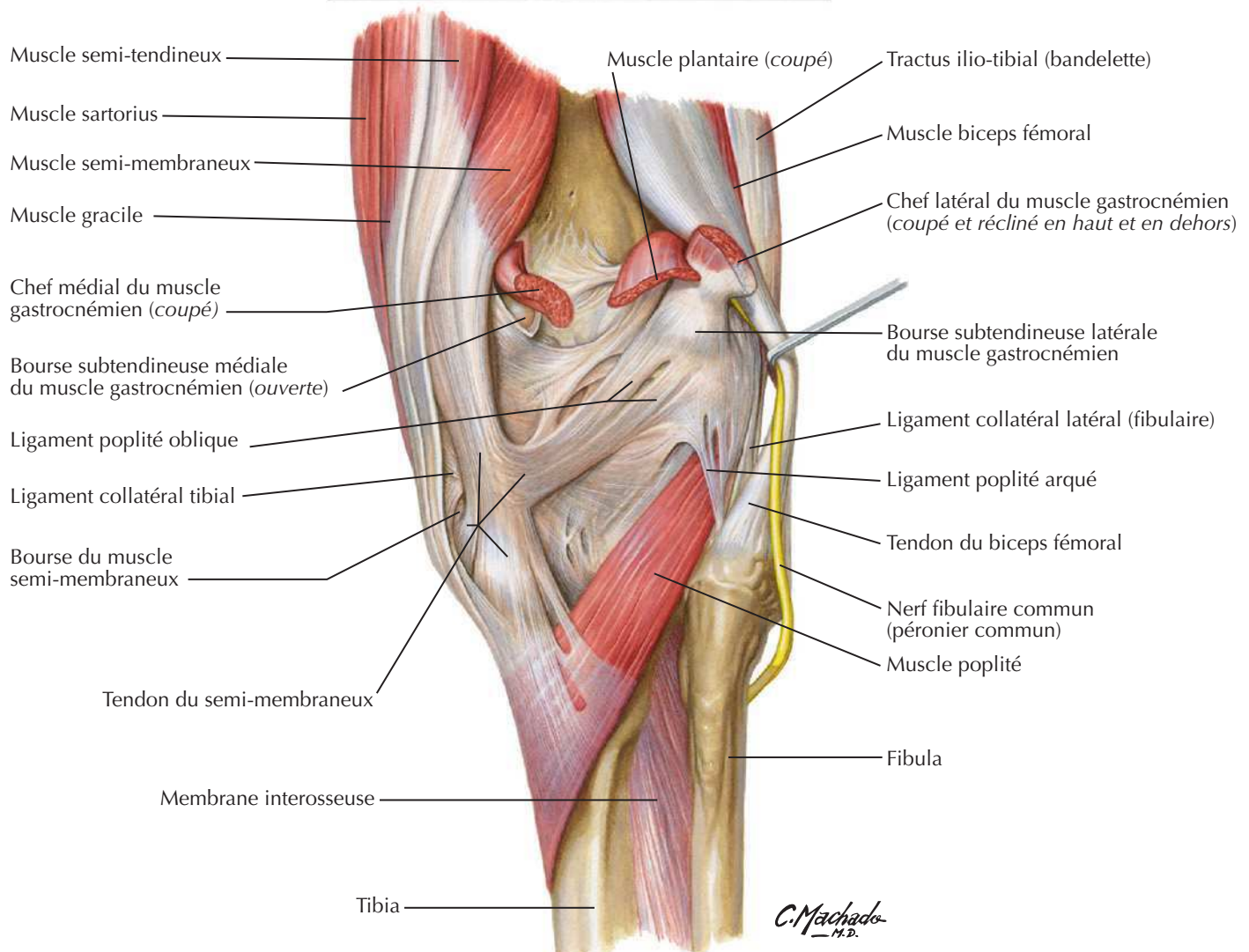
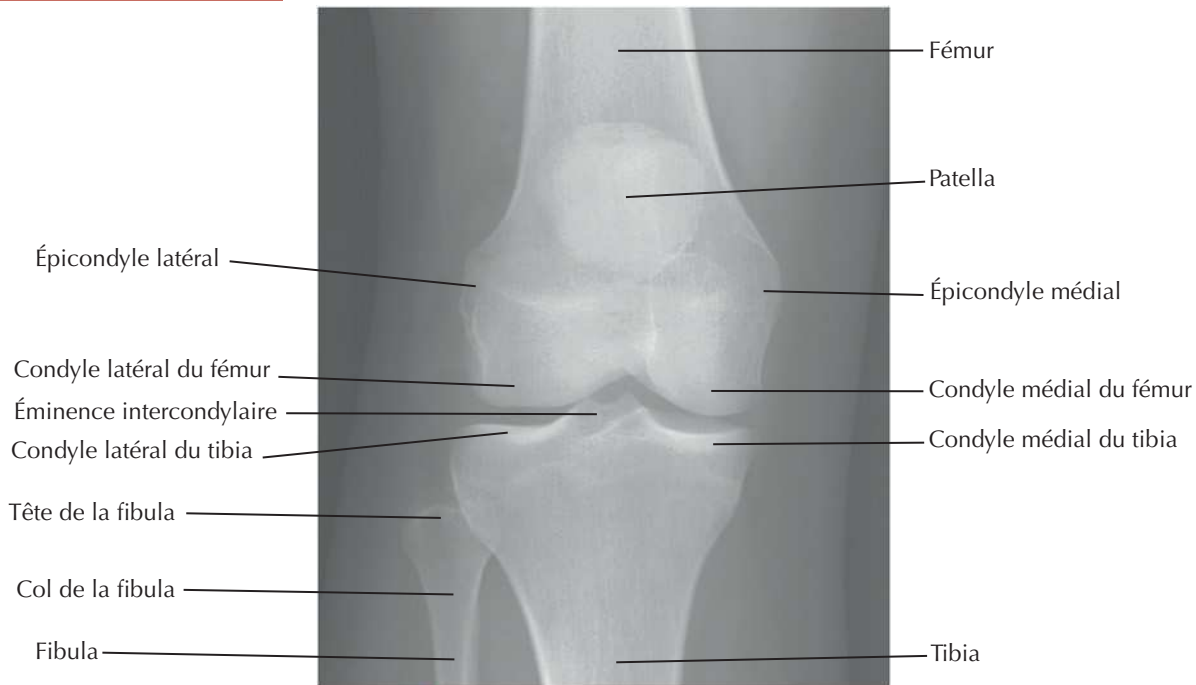
Voir aussi **Planche 497****Genou droit en extension****Articulation ouverte, genou légèrement fléchi**

J. Netter

Genou : intérieurVoir aussi **Planche 501****Vue inférieure****Vue supérieure****Vue supérieure : après ablation des ligaments et du cartilage**

F. Netter M.D.

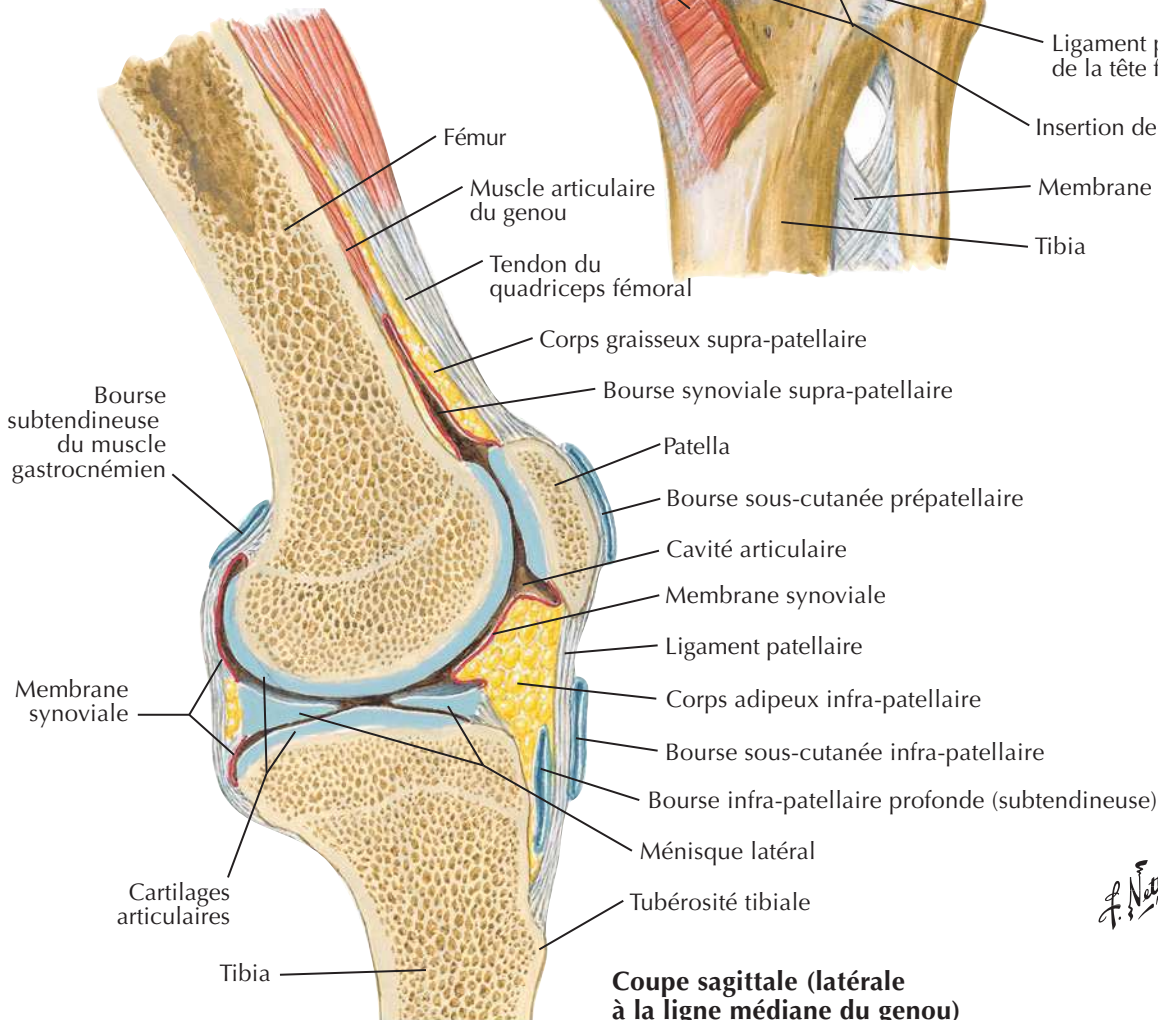
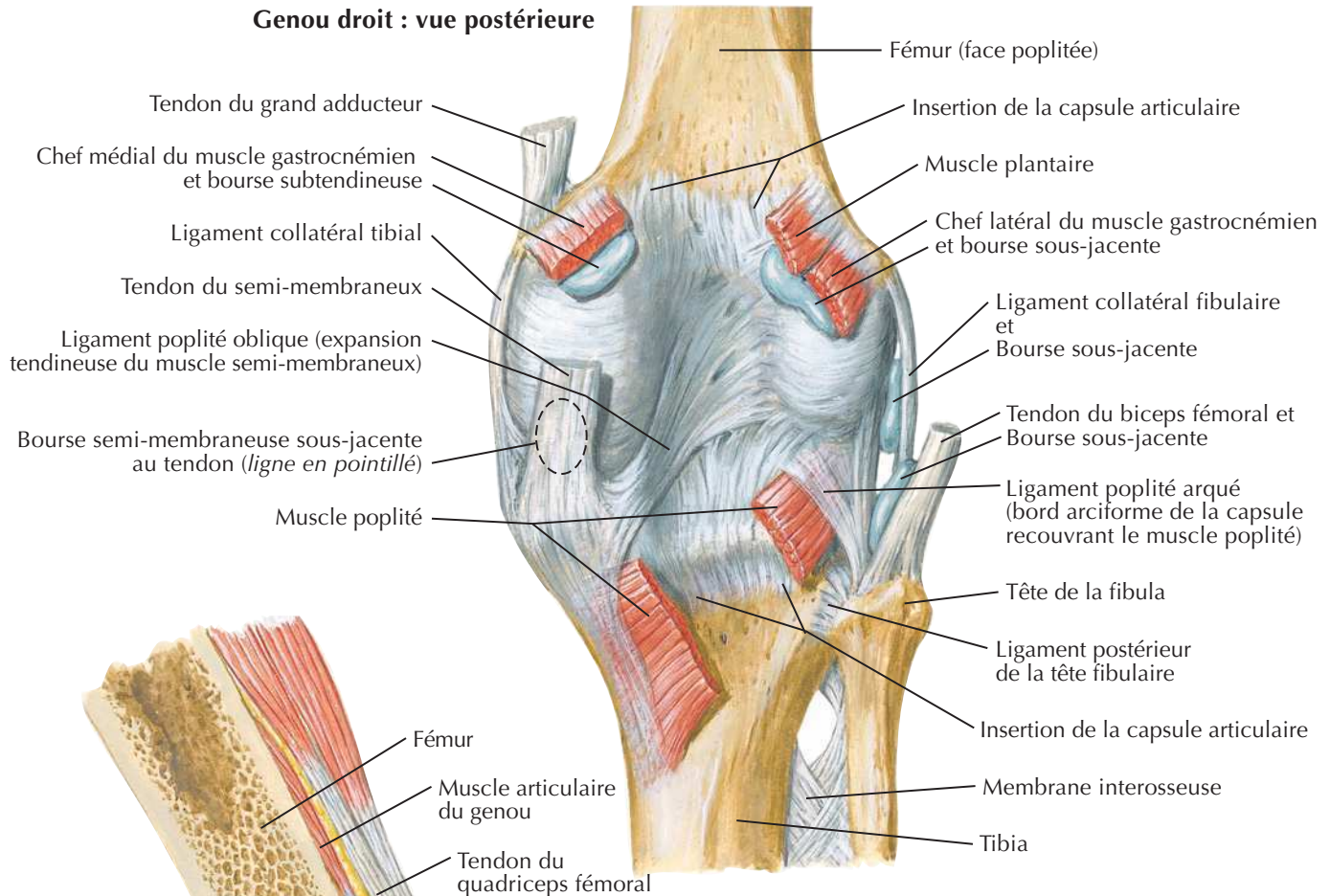
Genou : ligaments croisés et collatéraux**Genou droit en flexion : vue antérieure****Genou droit en extension : vue postérieure**

Genou : radiographie de face et vue postérieureVoir aussi **Planche 494**

Genou : vues postérieure et sagittale

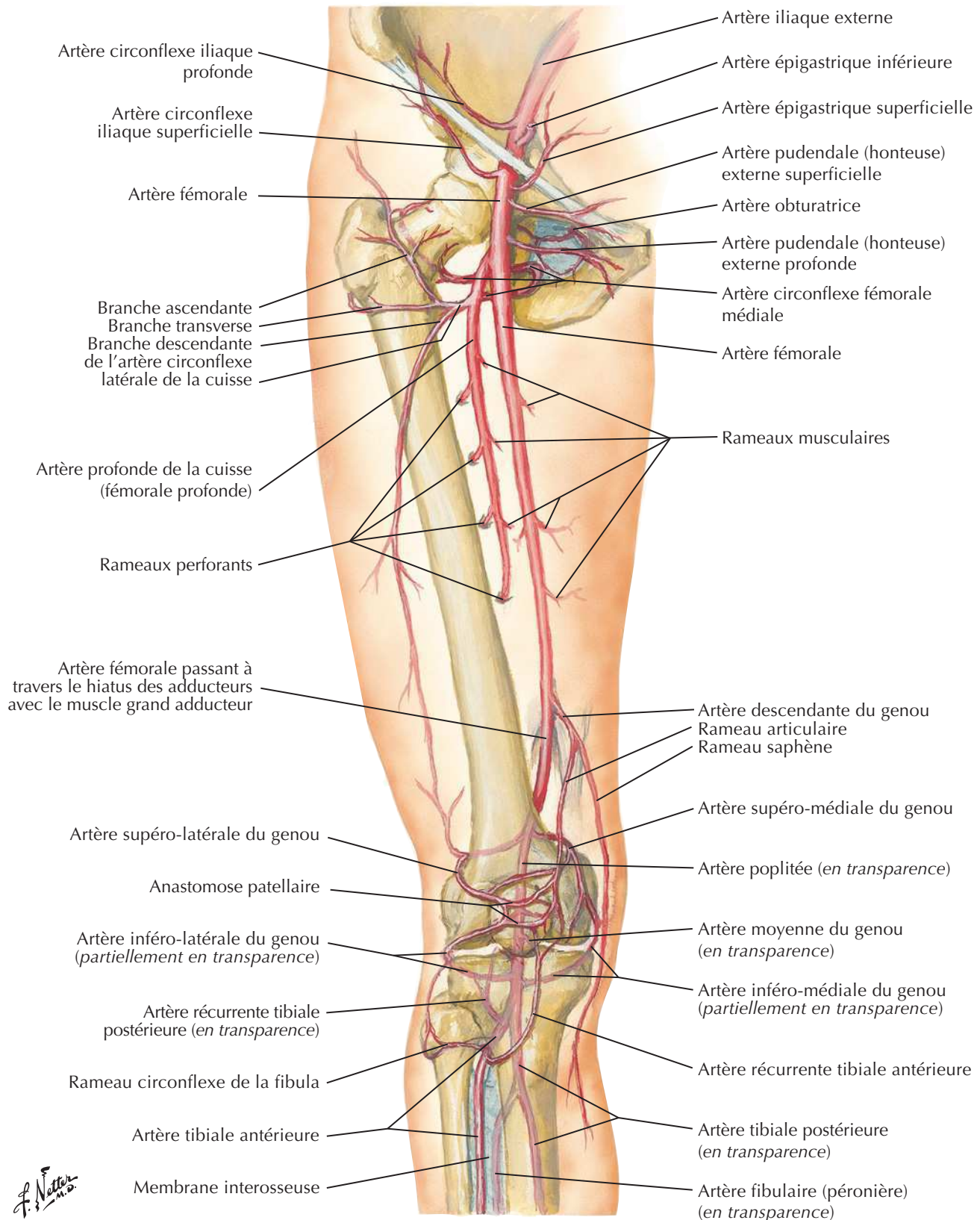


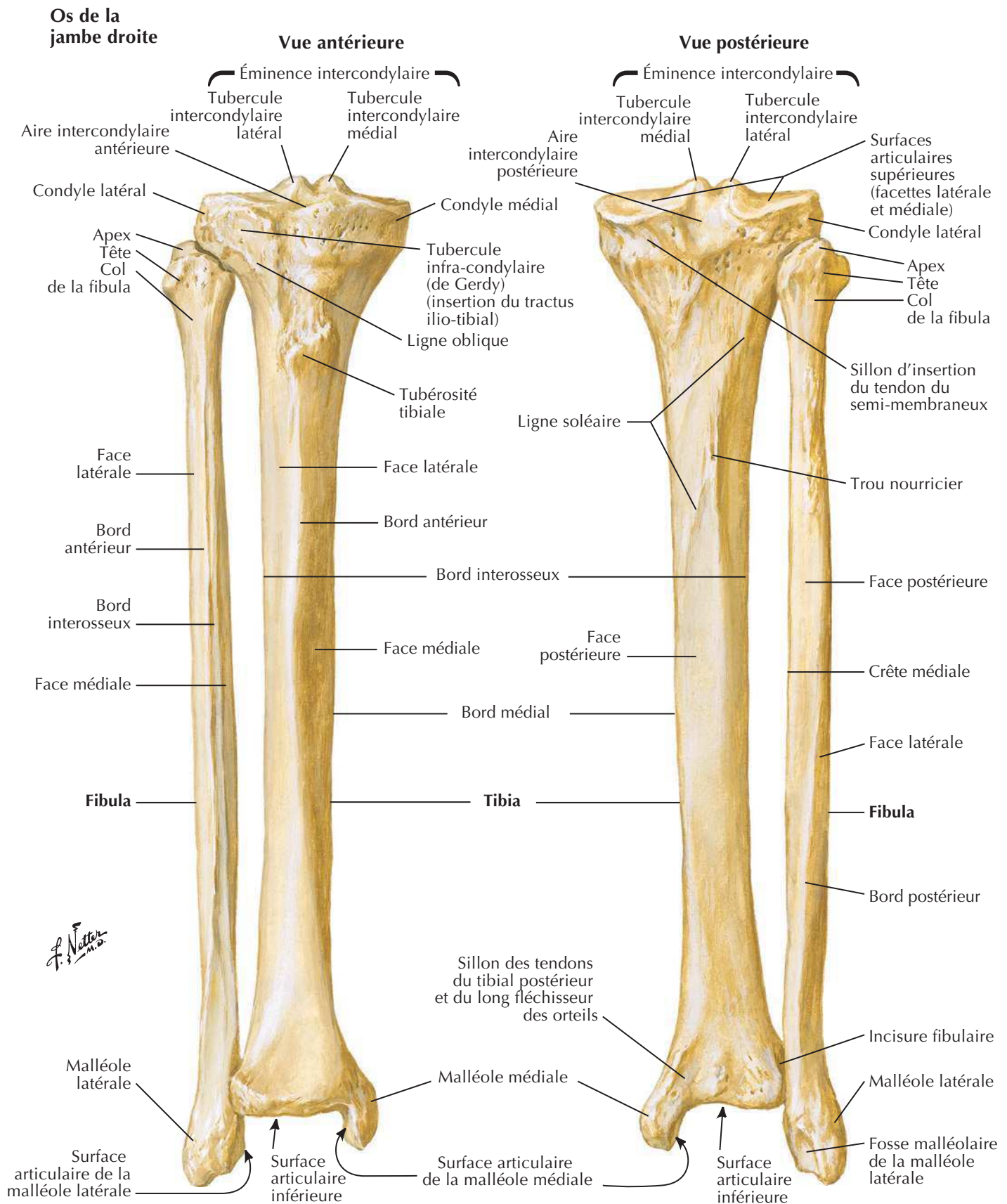
Genou droit : vue postérieure



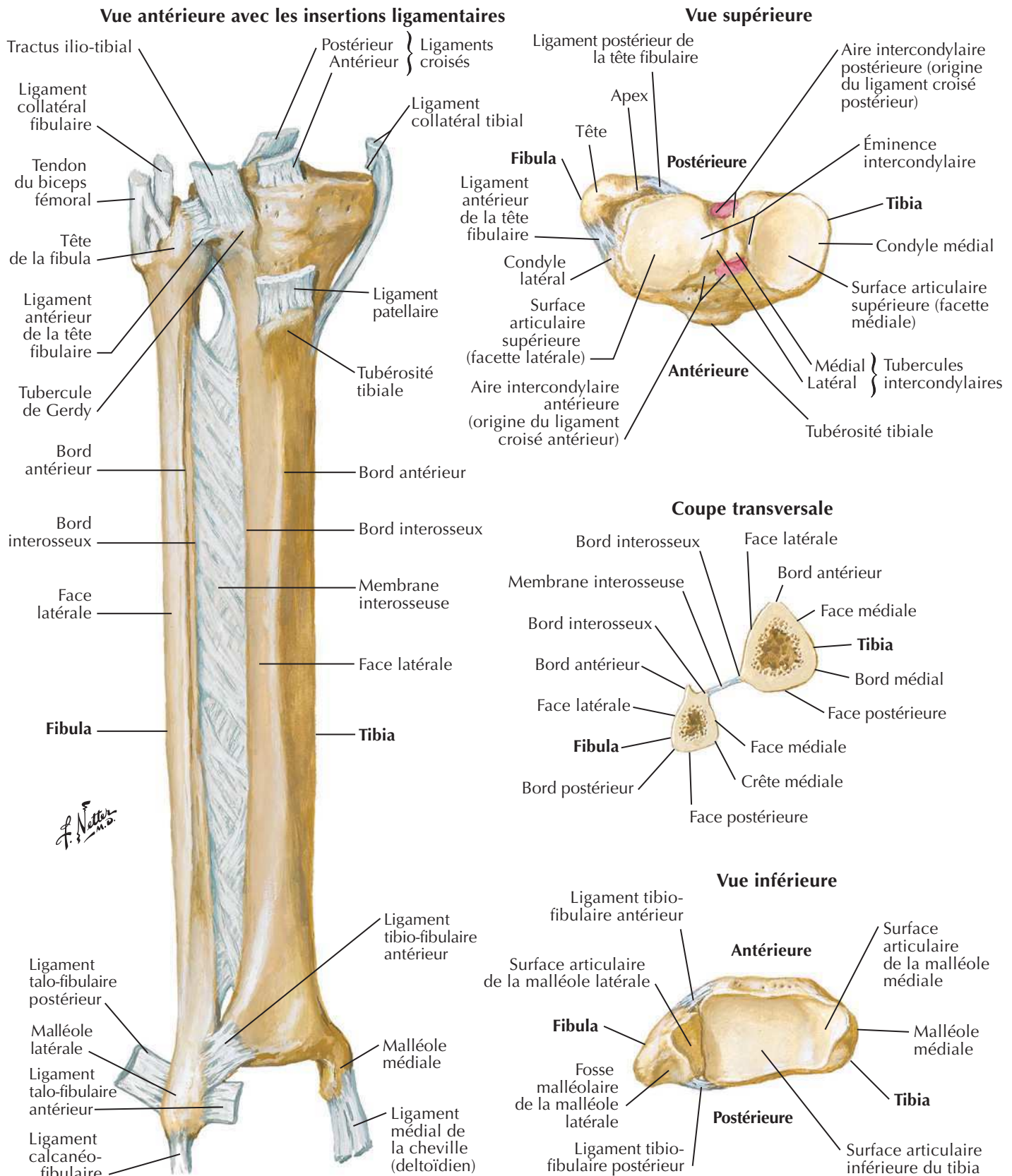
Coupe sagittale (latérale à la ligne médiane du genou)

F. Netter M.D.

Artères de la cuisse et du genou : schémaVoir aussi **Planches 491, 508, 509, 518**

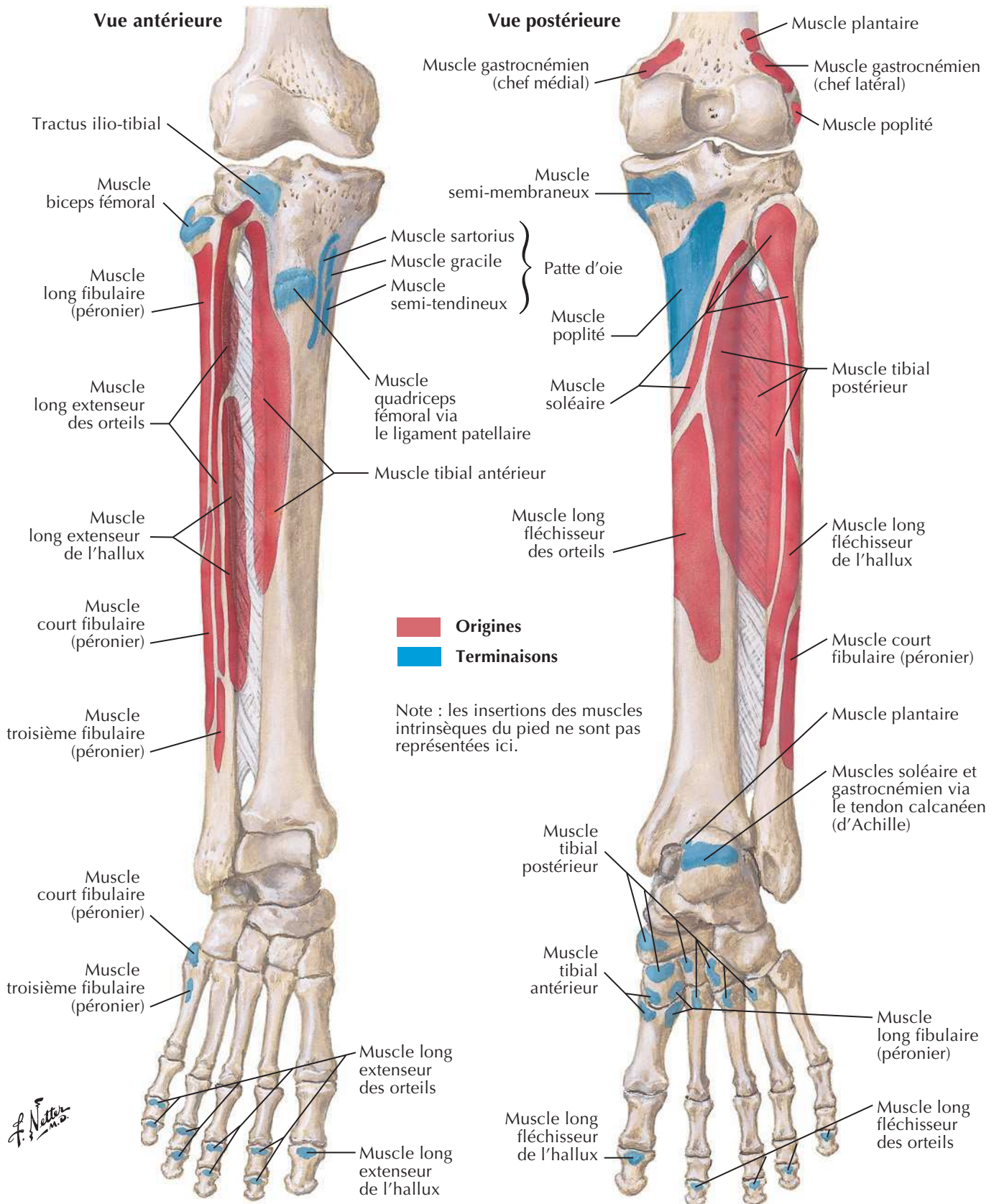


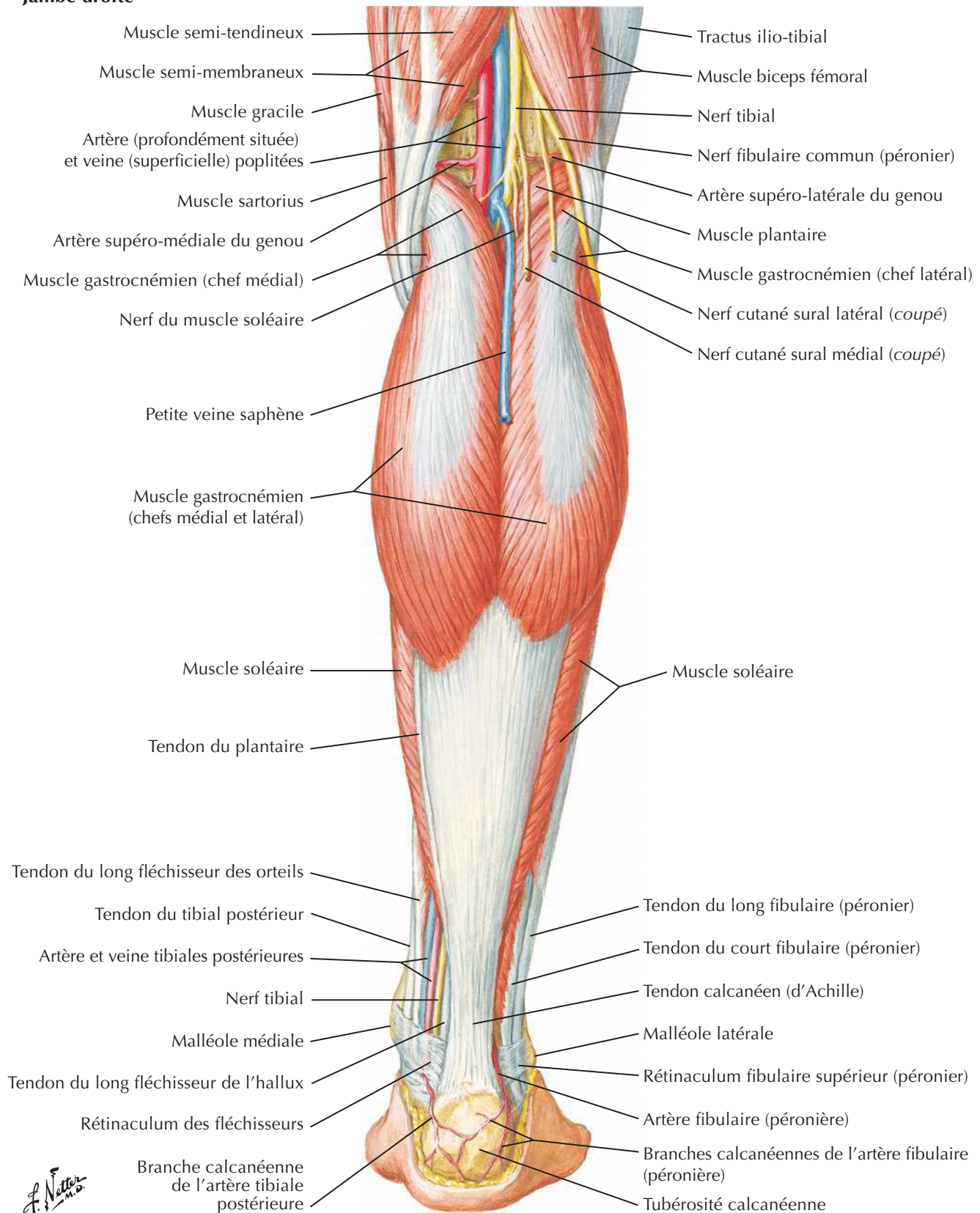
Tibia et fibula (suite)

Voir aussi **Planche 495**

Insertions des muscles de la jambe

Voir aussi Planches 505, 508

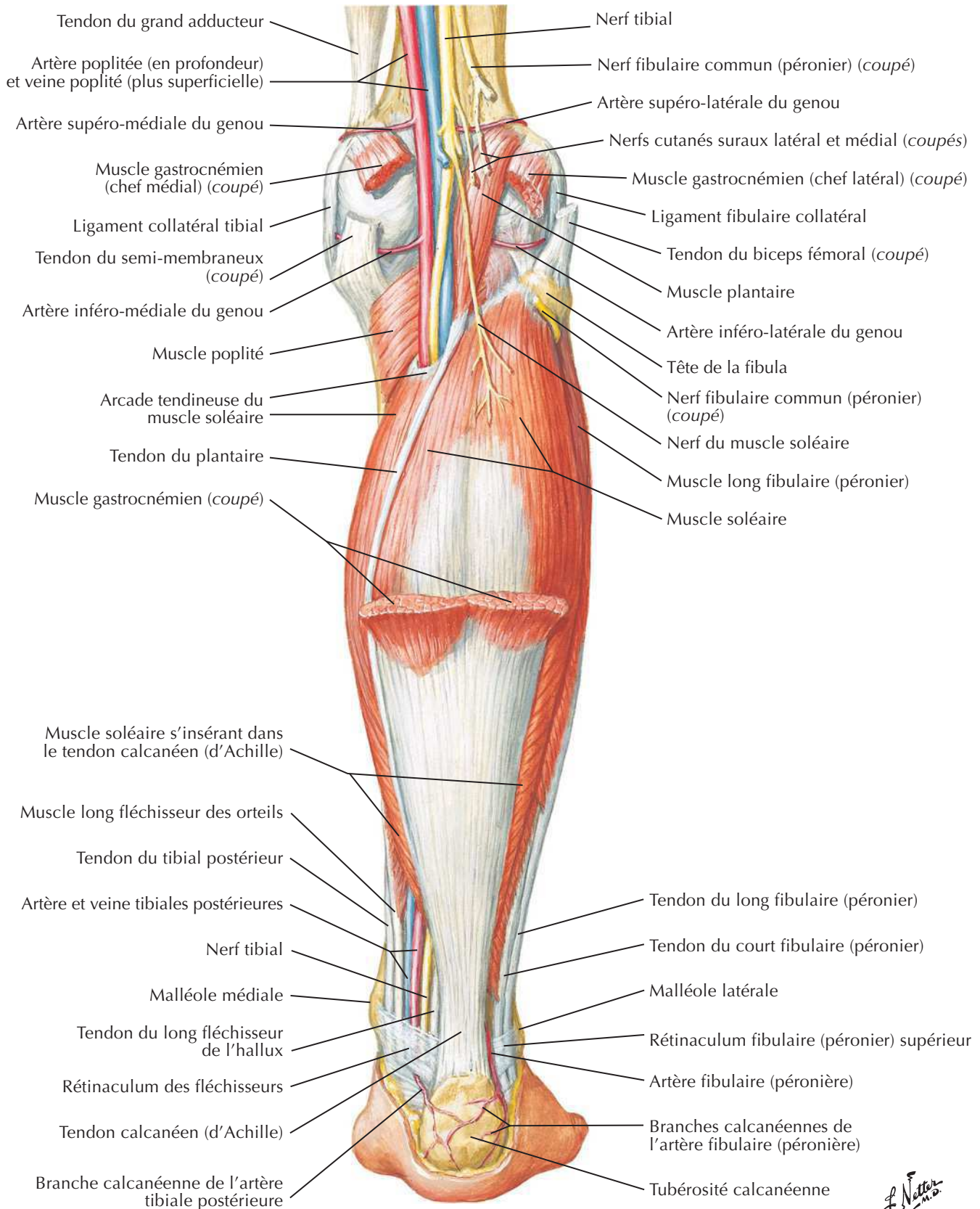


Muscles de la jambe (dissection superficielle) : vue postérieureVoir aussi **Planche 528****Jambe droite**

Muscles de la jambe (dissection intermédiaire) : vue postérieure

Voir aussi **Planche 528**

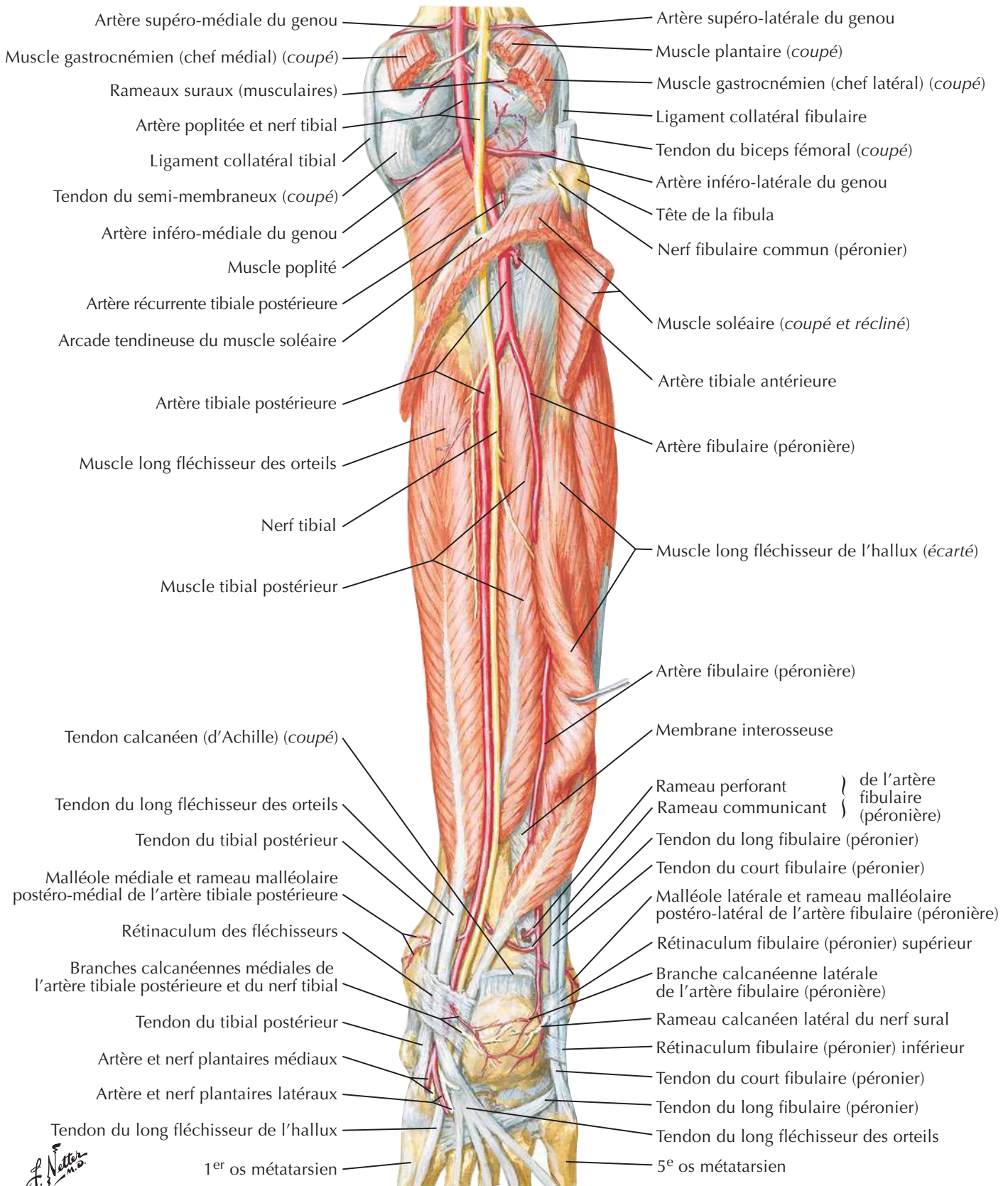
Jambe droite



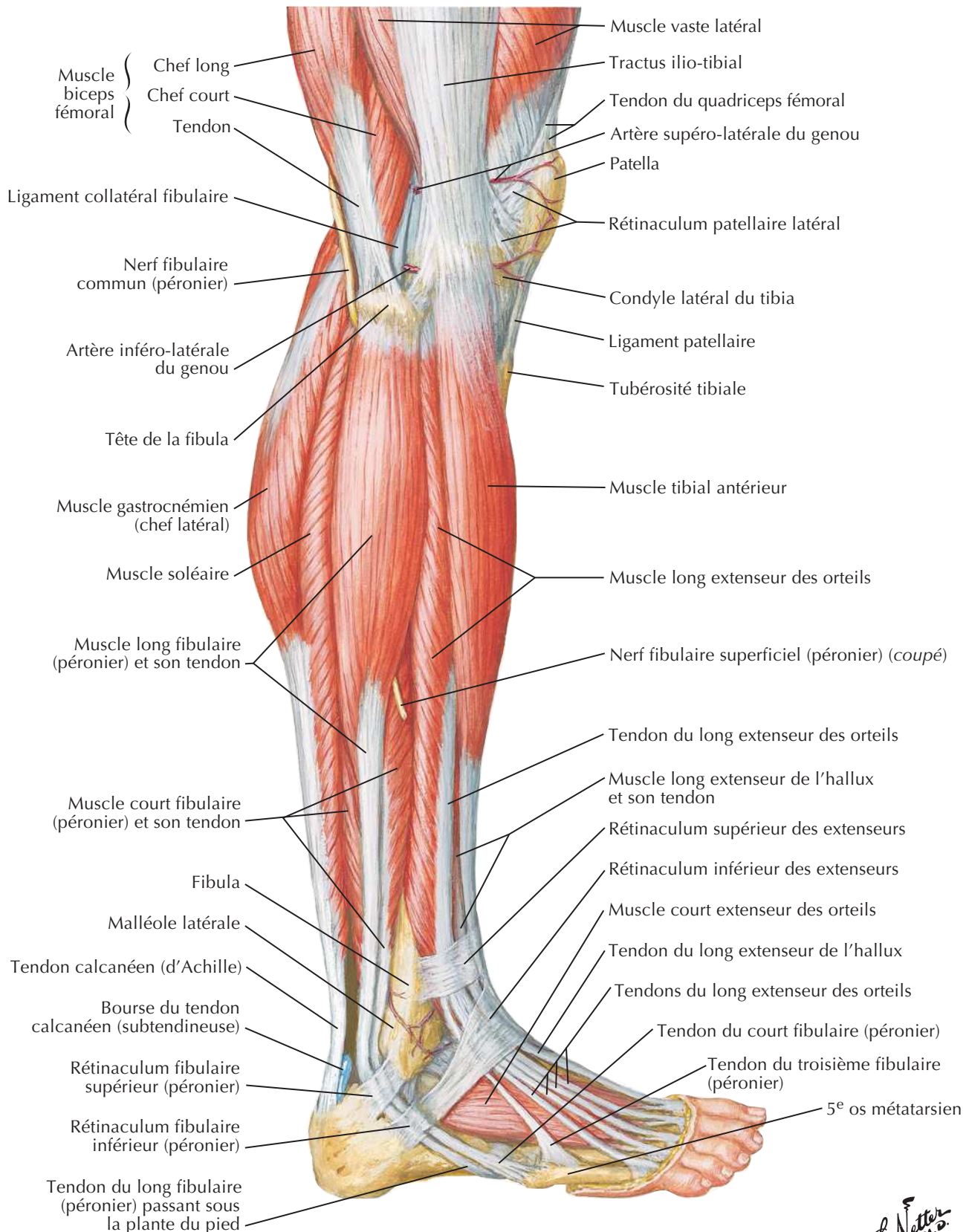
Muscles de la jambe (dissection profonde) : vue postérieure

Voir aussi **Planche 528**

Jambe droite



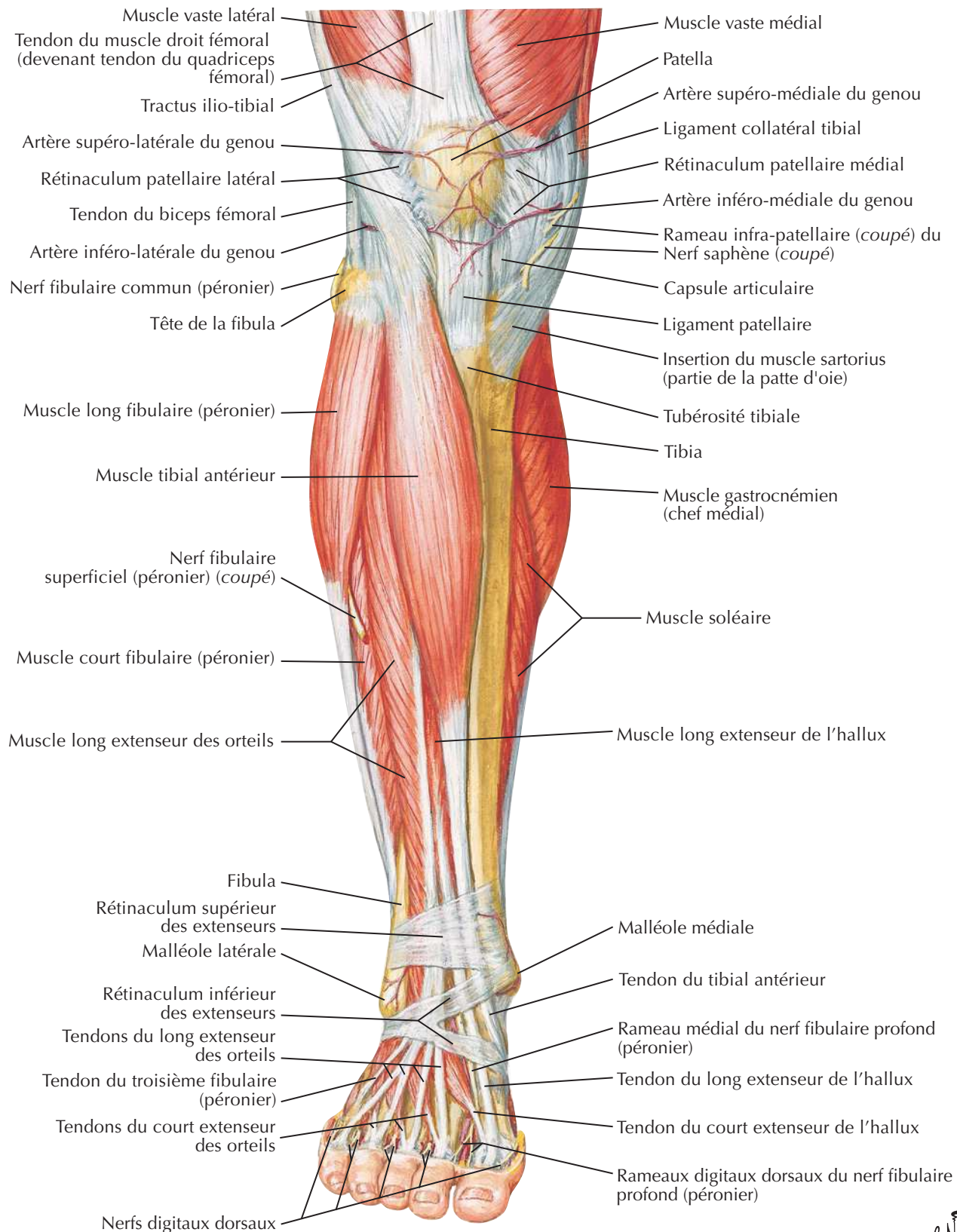
Muscles de la jambe : vue latérale

Voir aussi **Planches 516, 529**

Netter
M.D.

Muscles de la jambe (dissection superficielle) : vue antérieure

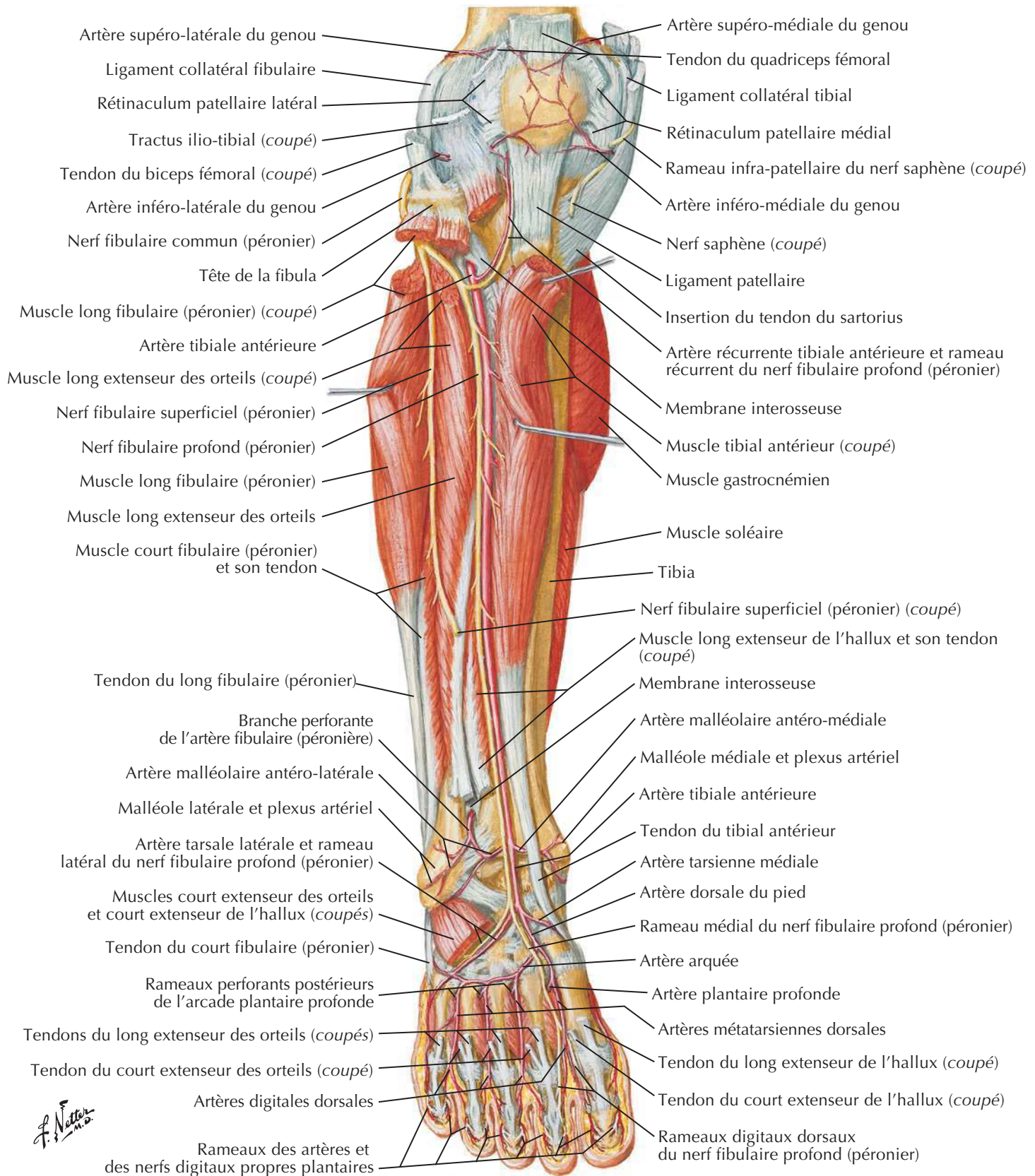
Voir aussi **Planche 529**



F. Netter M.D.

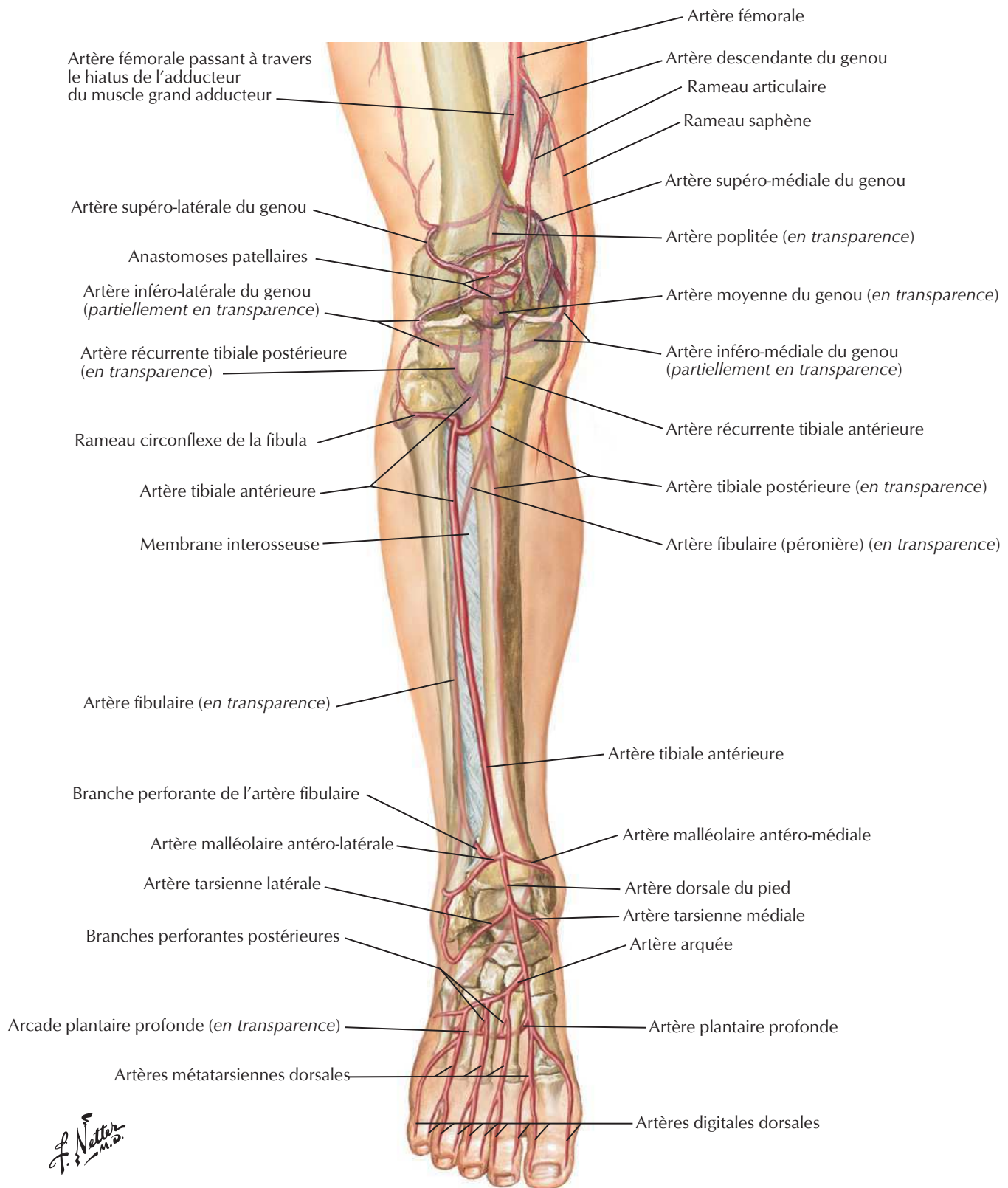
Muscles de la jambe (dissection profonde) : vue antérieure

Voir aussi Planches 499, 523, 529

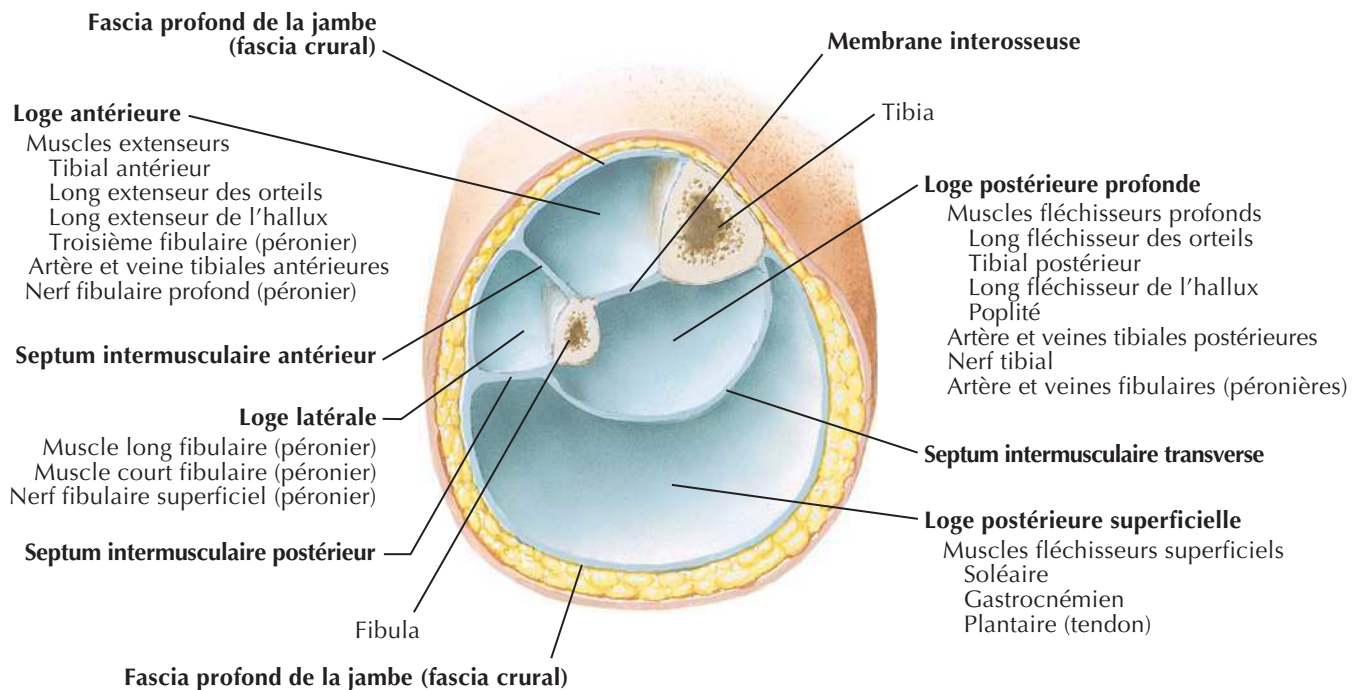


Artères du genou, de la jambe et du pied

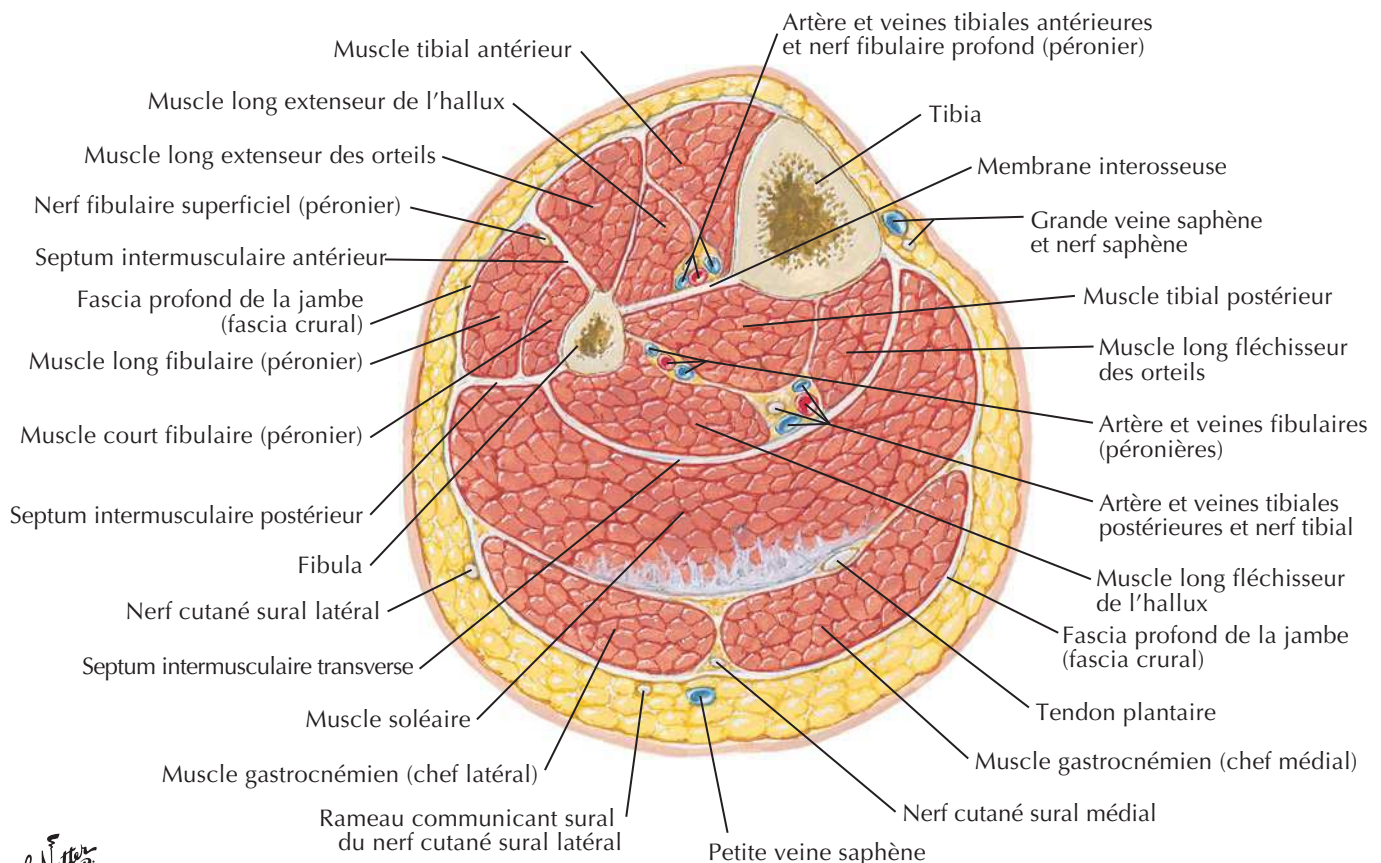
Voir aussi **Planche 531**



Jambe : coupes transversales et loges fasciales

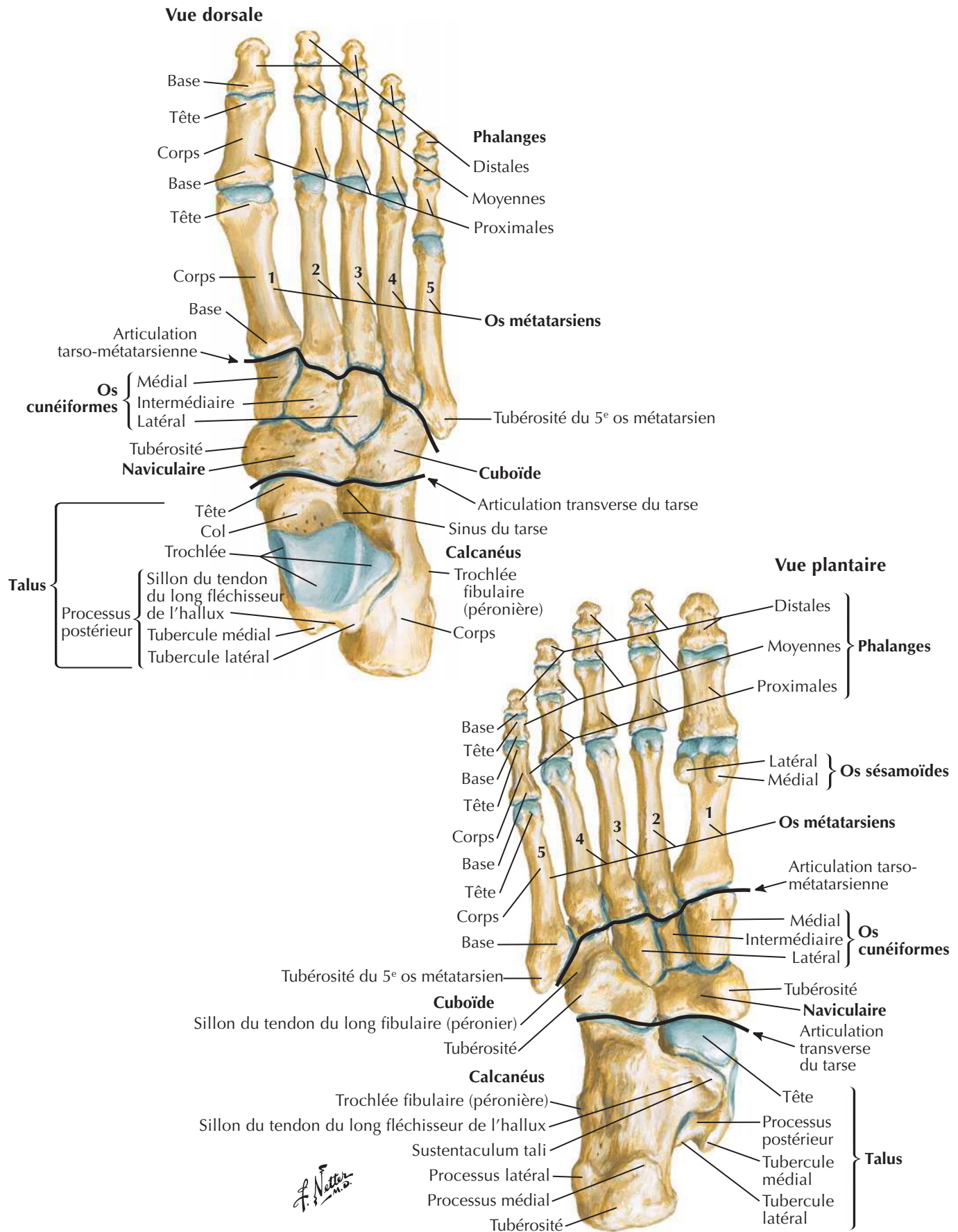


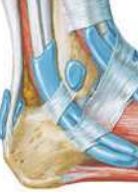Coupe transversale juste au-dessus du milieu de la jambe gauche



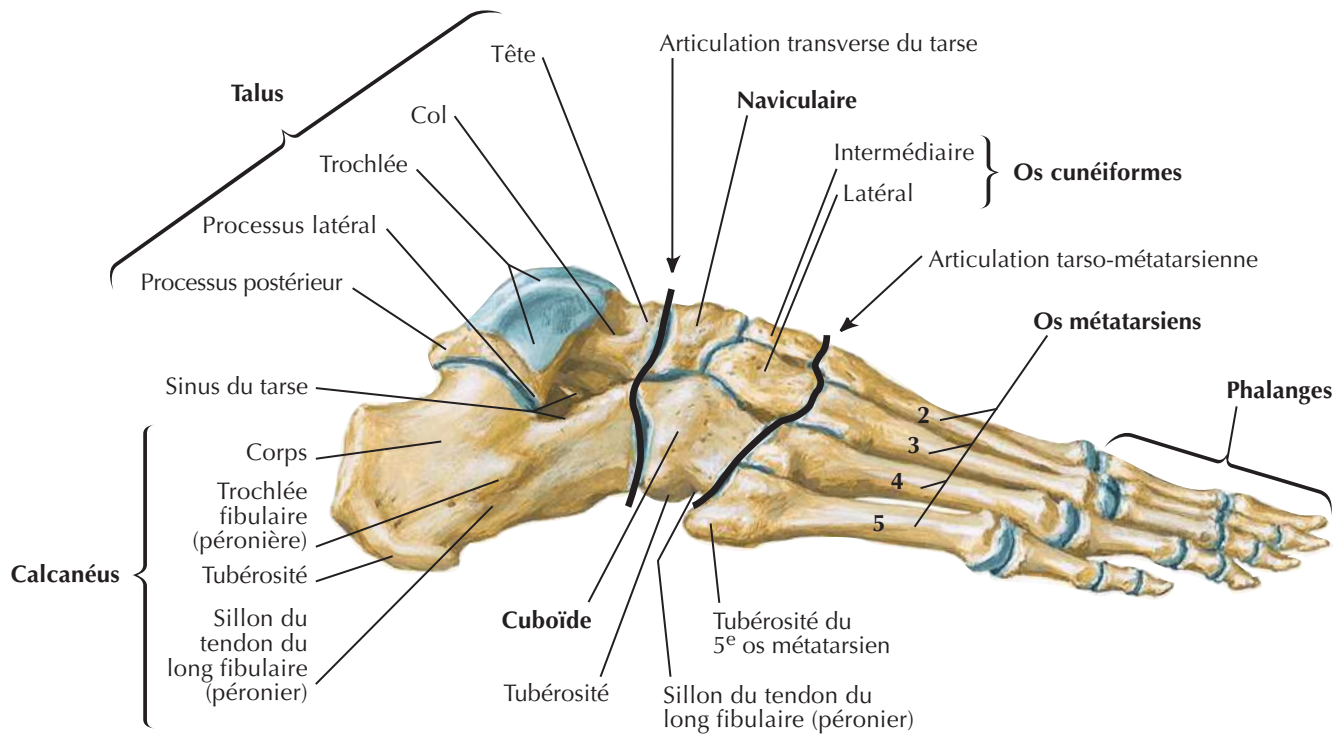
F. Netter M.D.

Os du pied

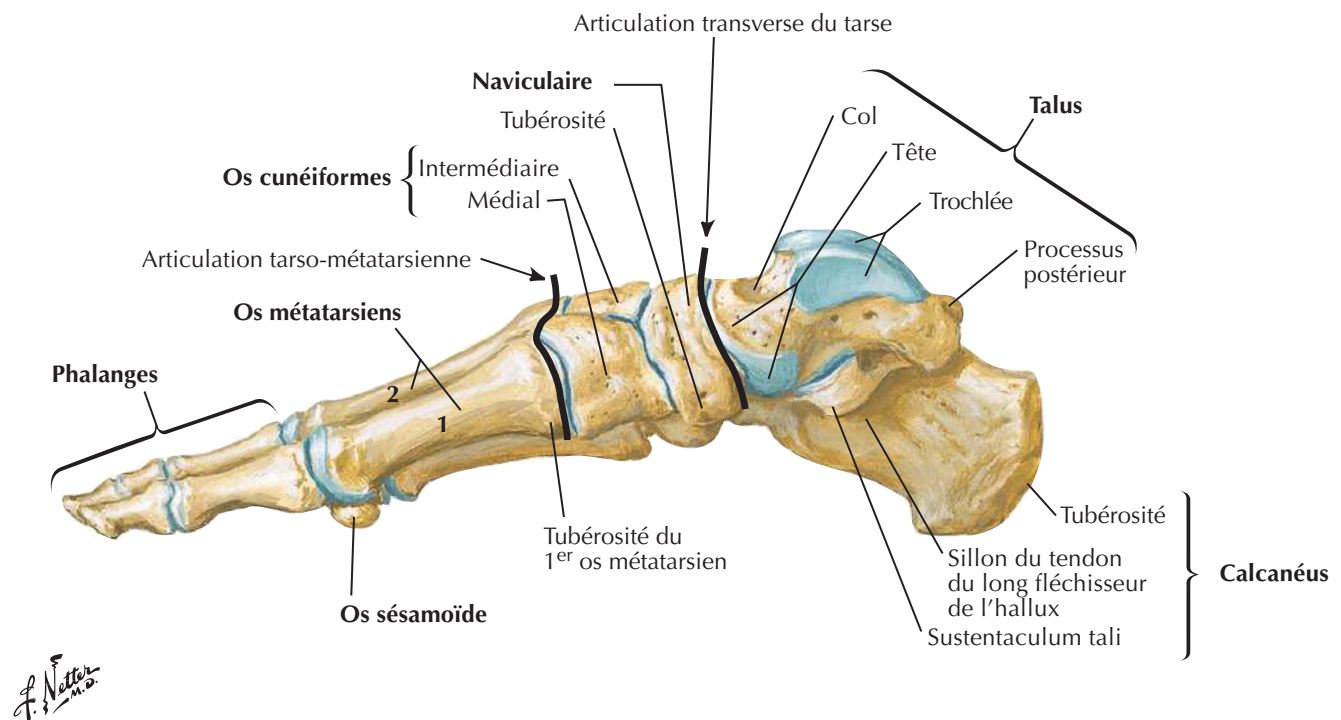


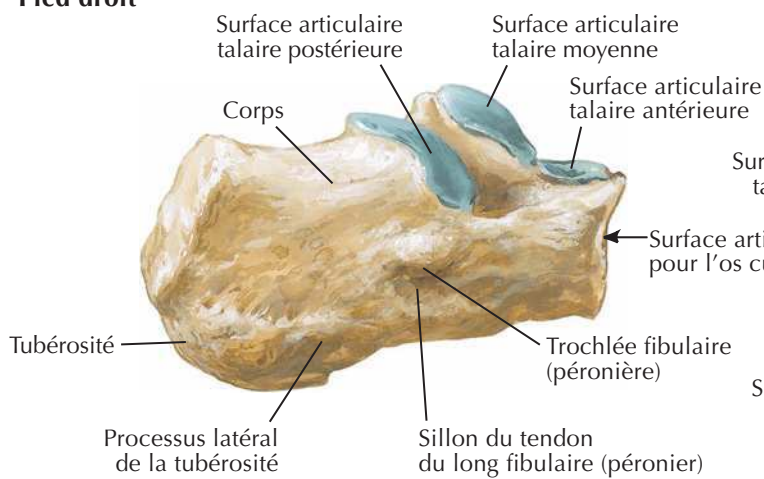
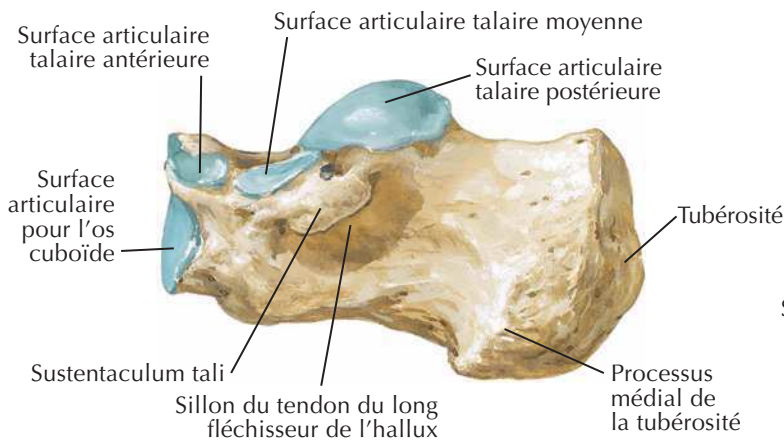
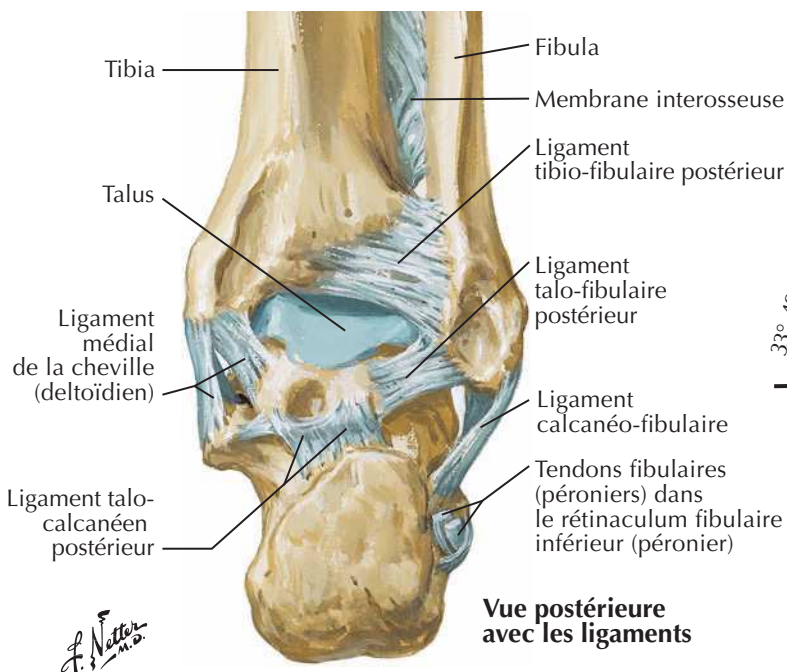
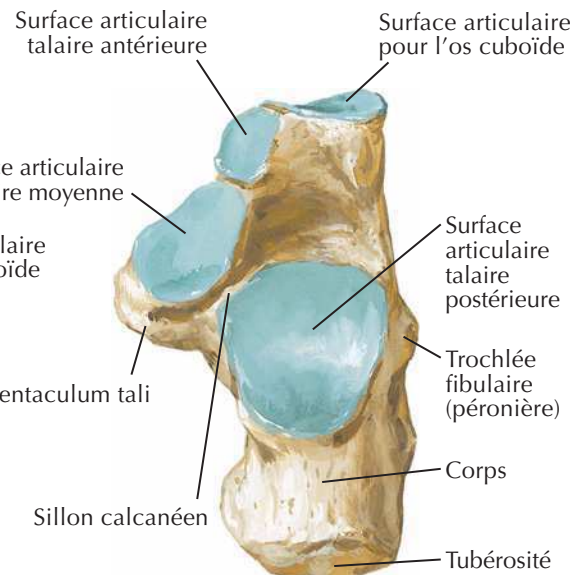
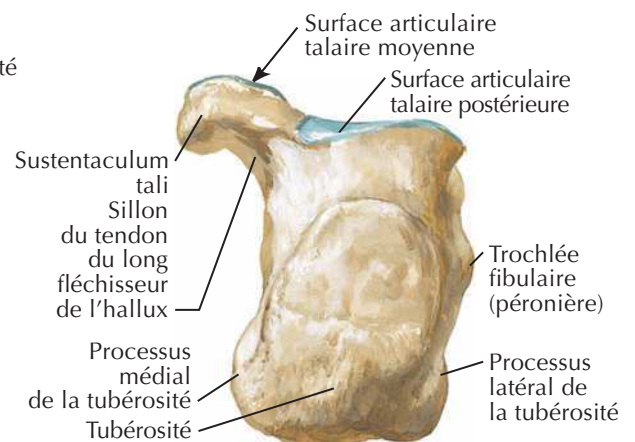
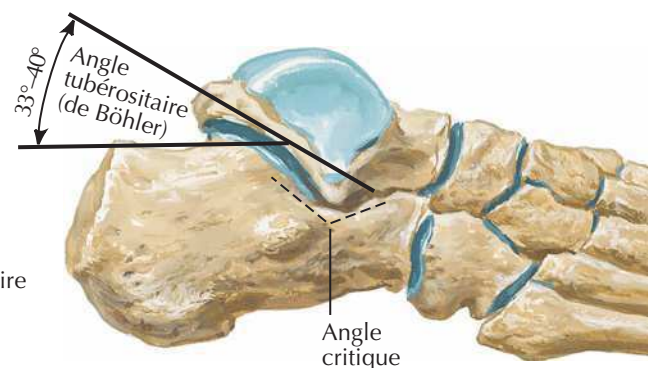


Vue latérale

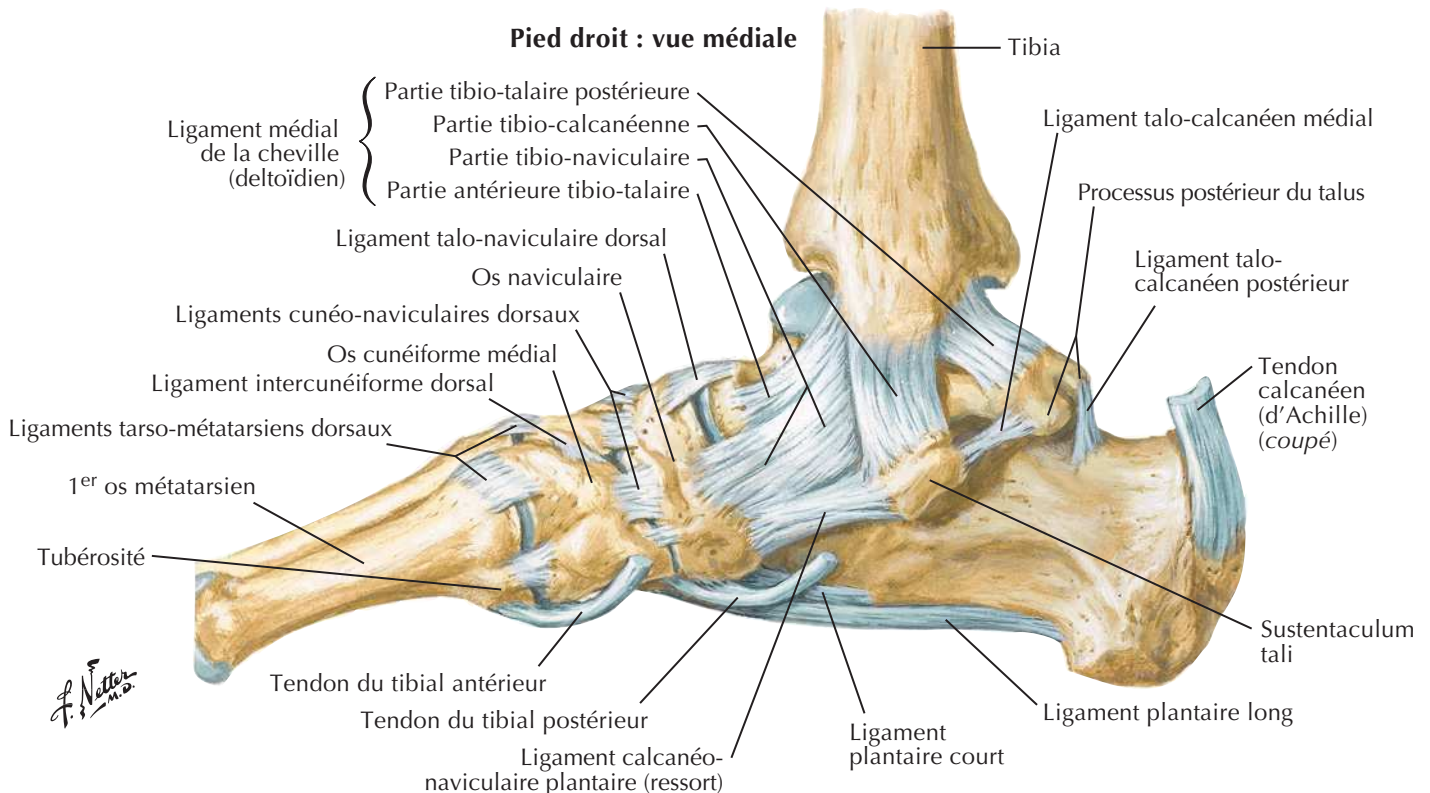
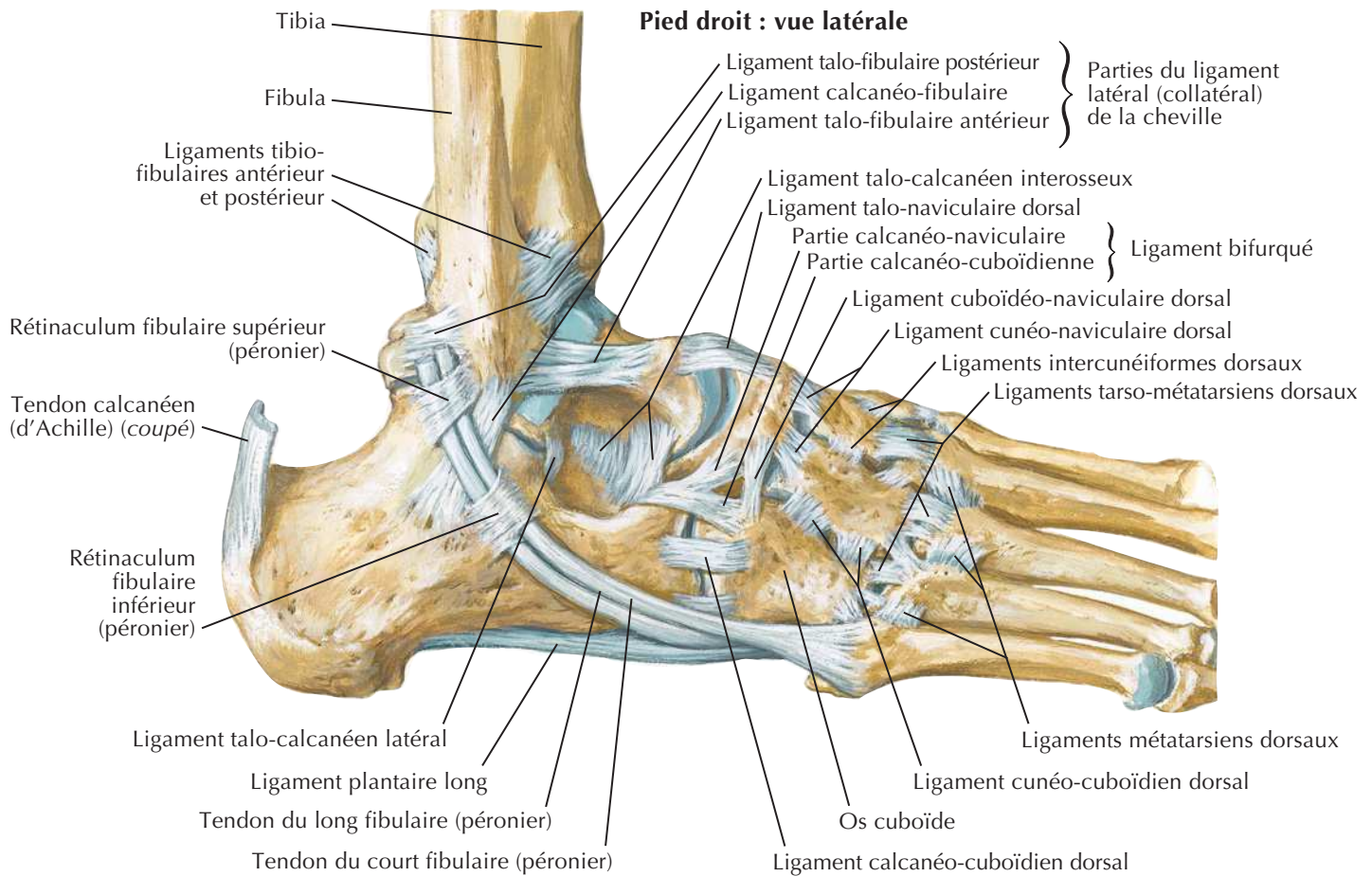


Vue médiale

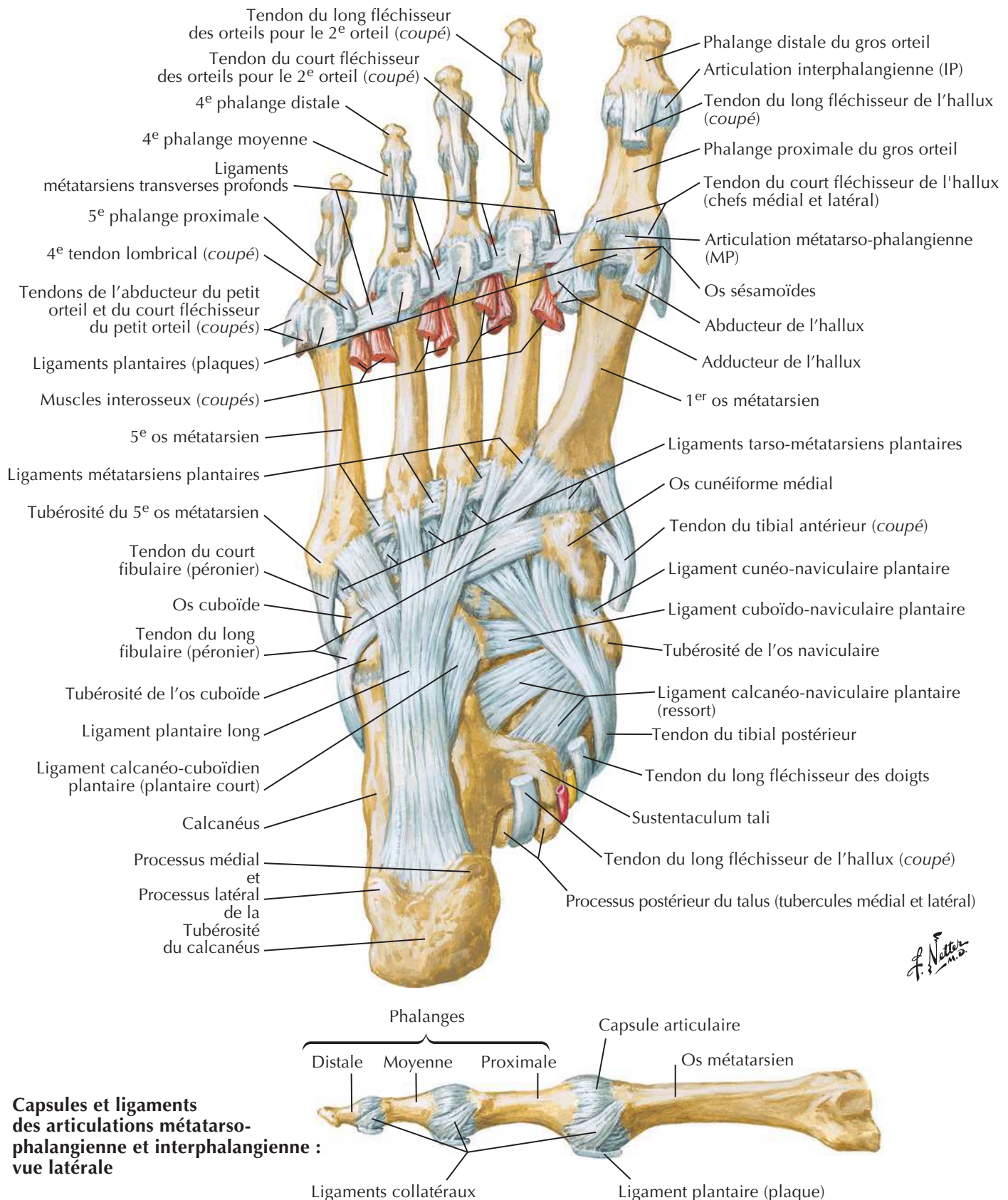


CalcanéusVoir aussi **Planche 531****Pied droit****Vue latérale****Vue médiale****Vue postérieure avec les ligaments****Vue supérieure****Vue postérieure****Rapports fonctionnels du calcanéus**

Ligaments et tendons de la cheville

Voir aussi **Planche 531**

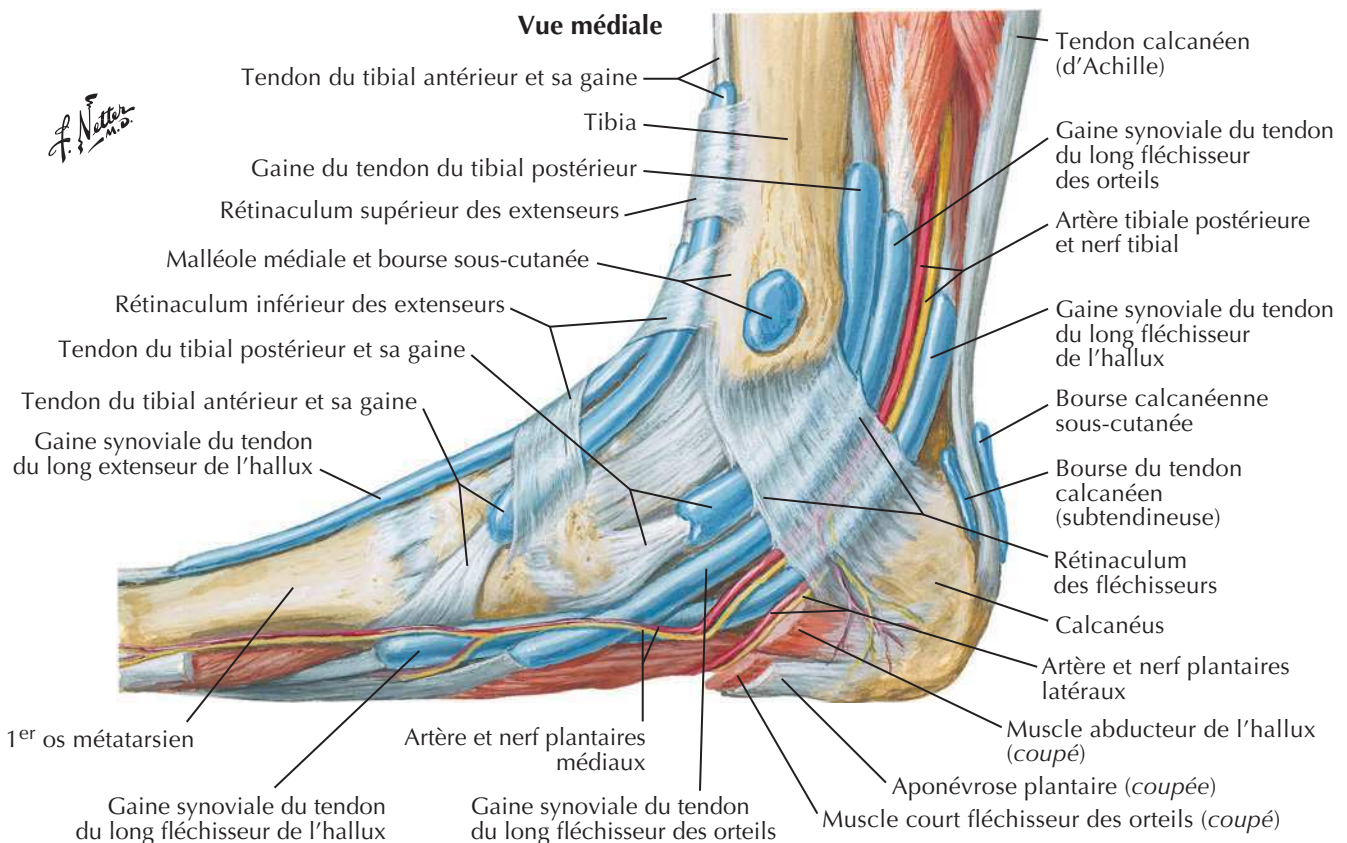
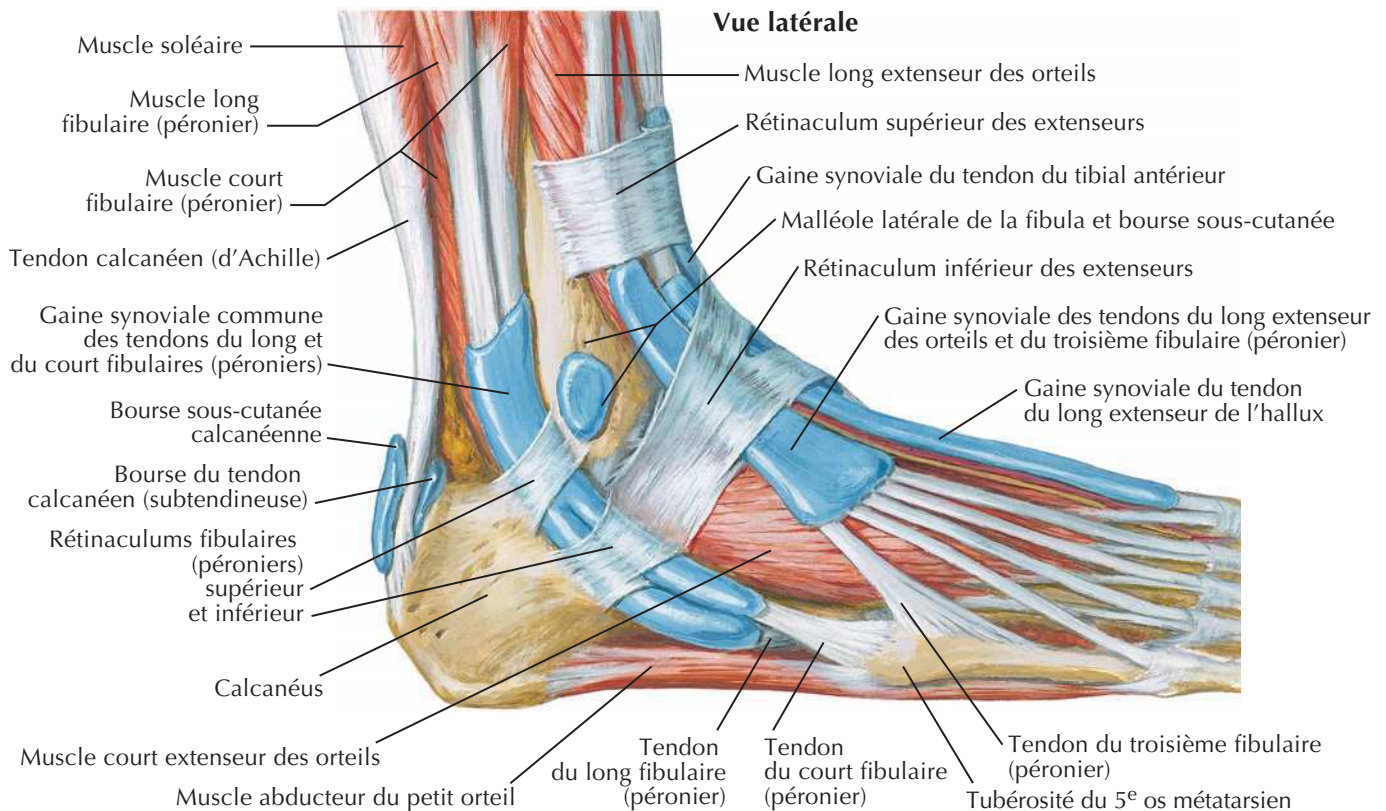
Ligaments et tendons du pied : vue plantaire



J. Netter M.D.

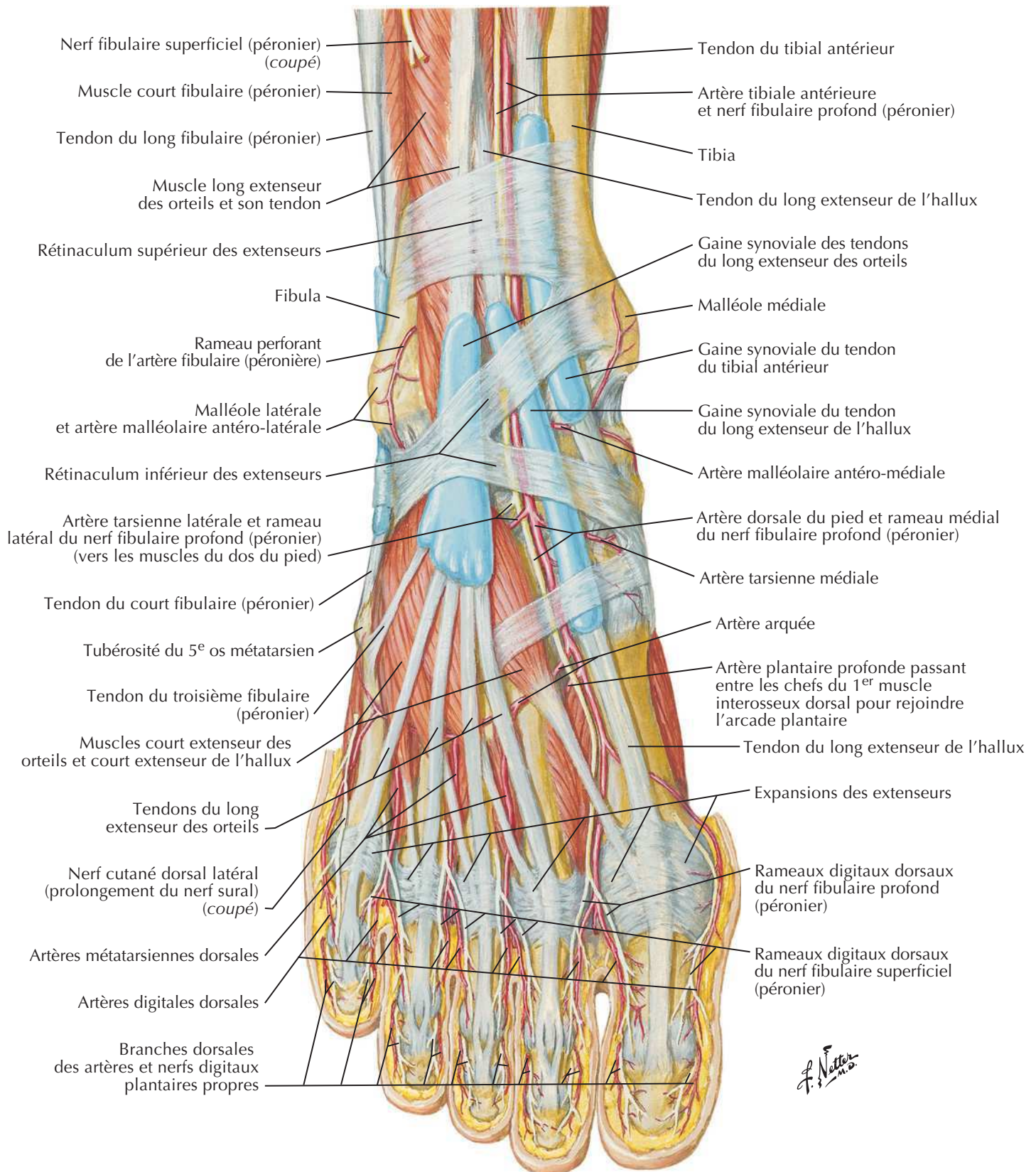
Gaines tendineuses de la cheville

Voir aussi **Planche 506**



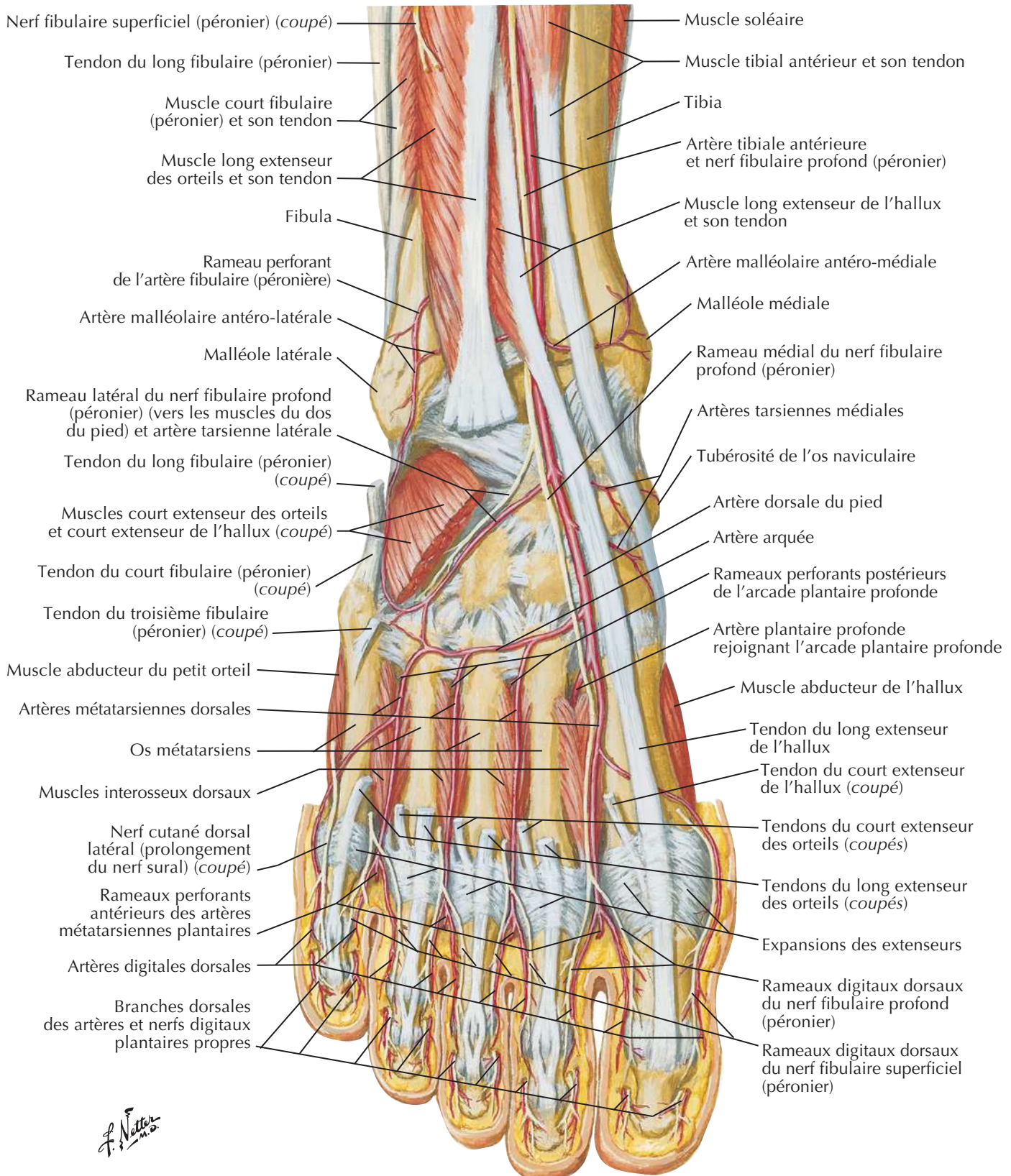
Muscles du dos du pied : dissection superficielle

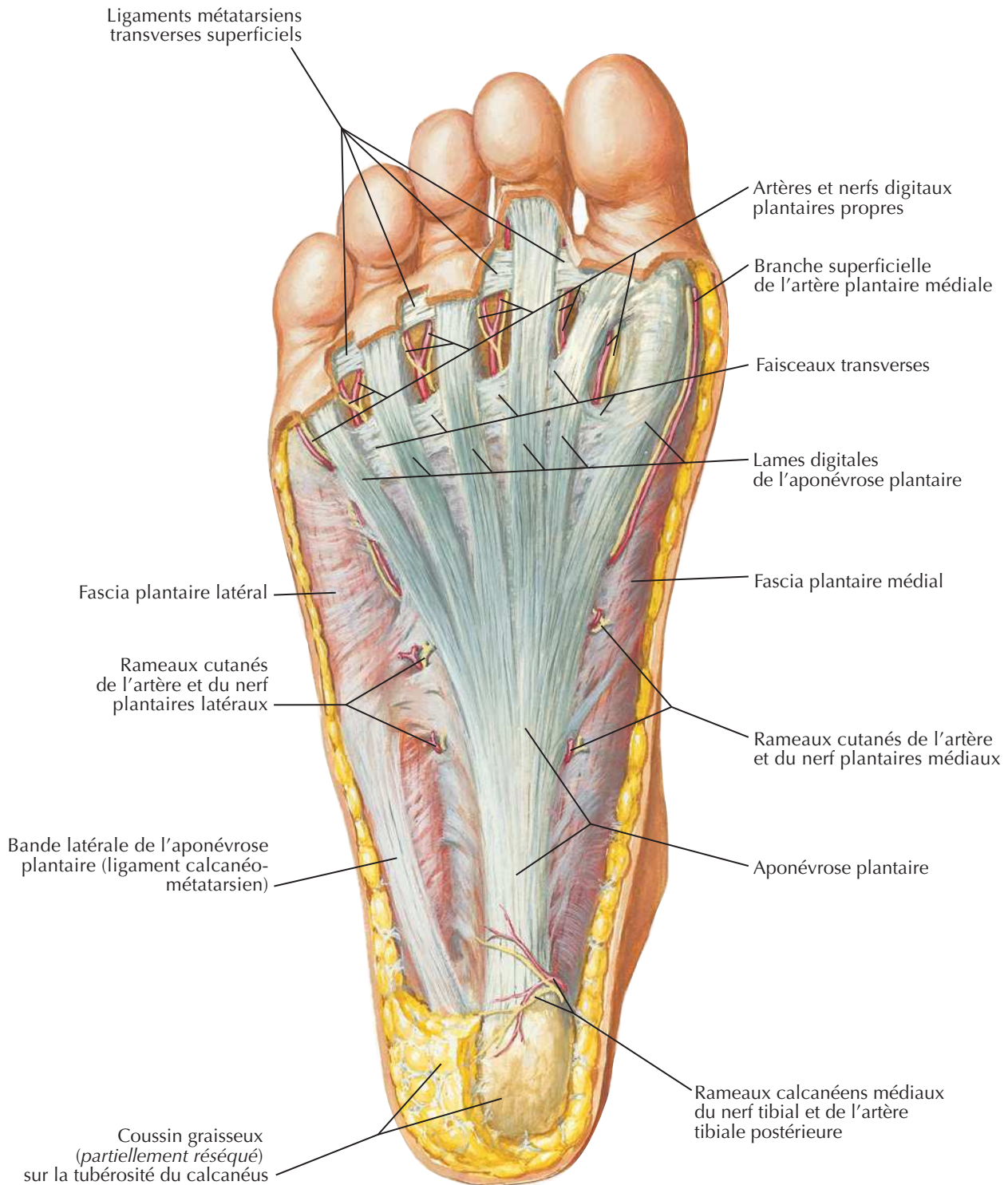
Voir aussi **Planche 529**



Dos du pied : dissection profonde

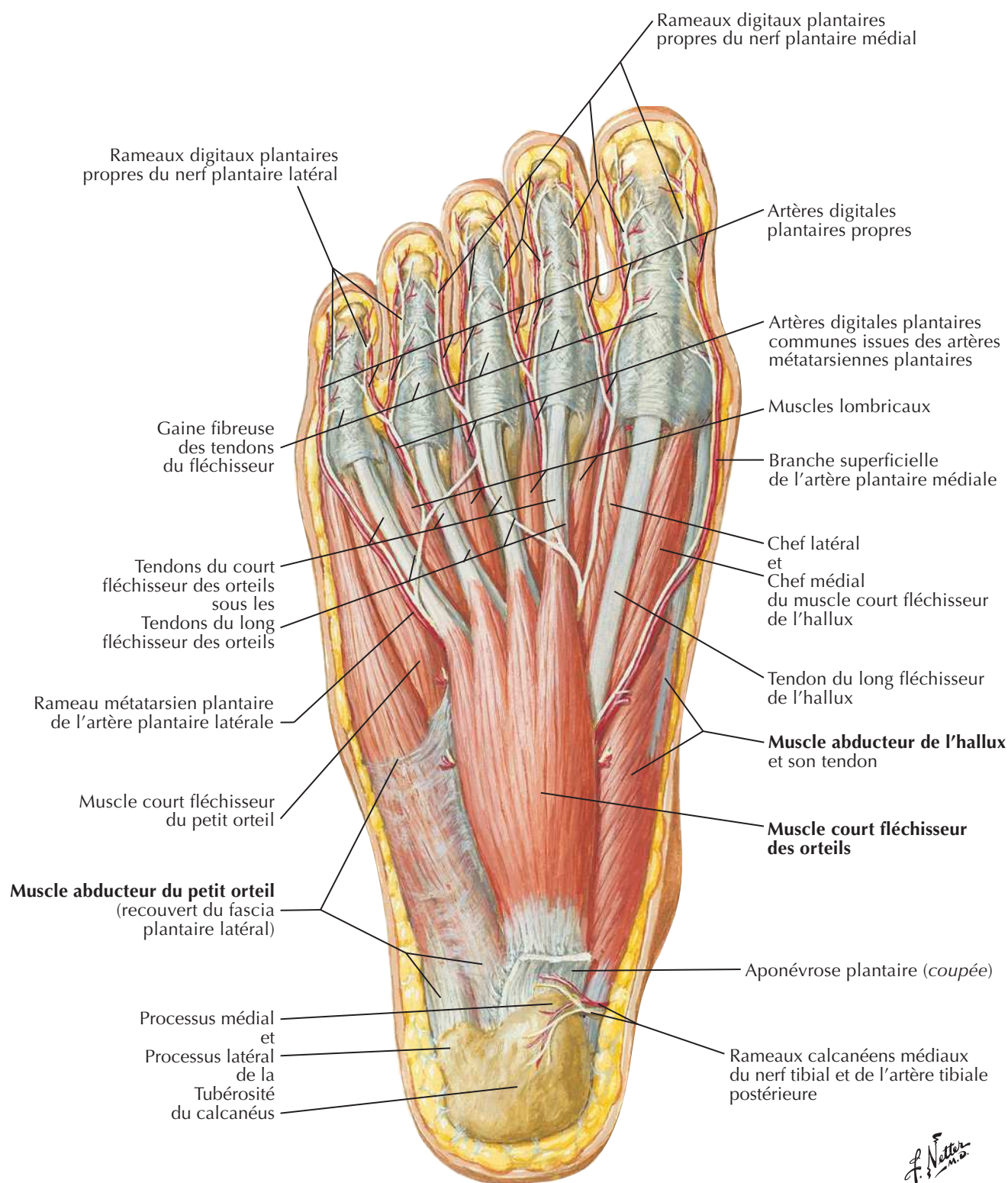
Voir aussi **Planches 509, 523**



Plante du pied : dissection superficielle

F. Netter M.D.

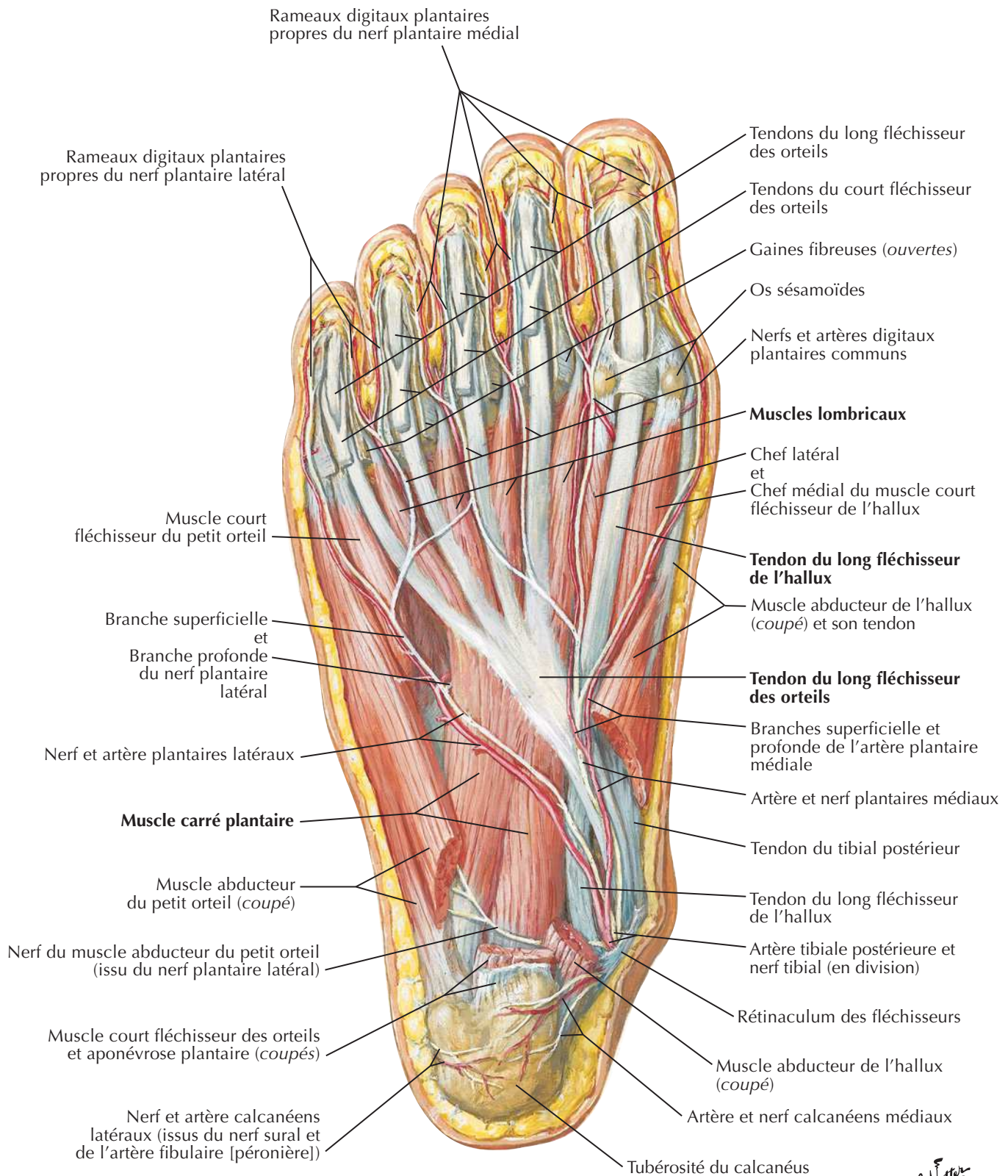
Muscles de la plante du pied : première couche

Voir aussi **Planche 528**

F. Netter M.D.

Muscles de la plante du pied : deuxième couche

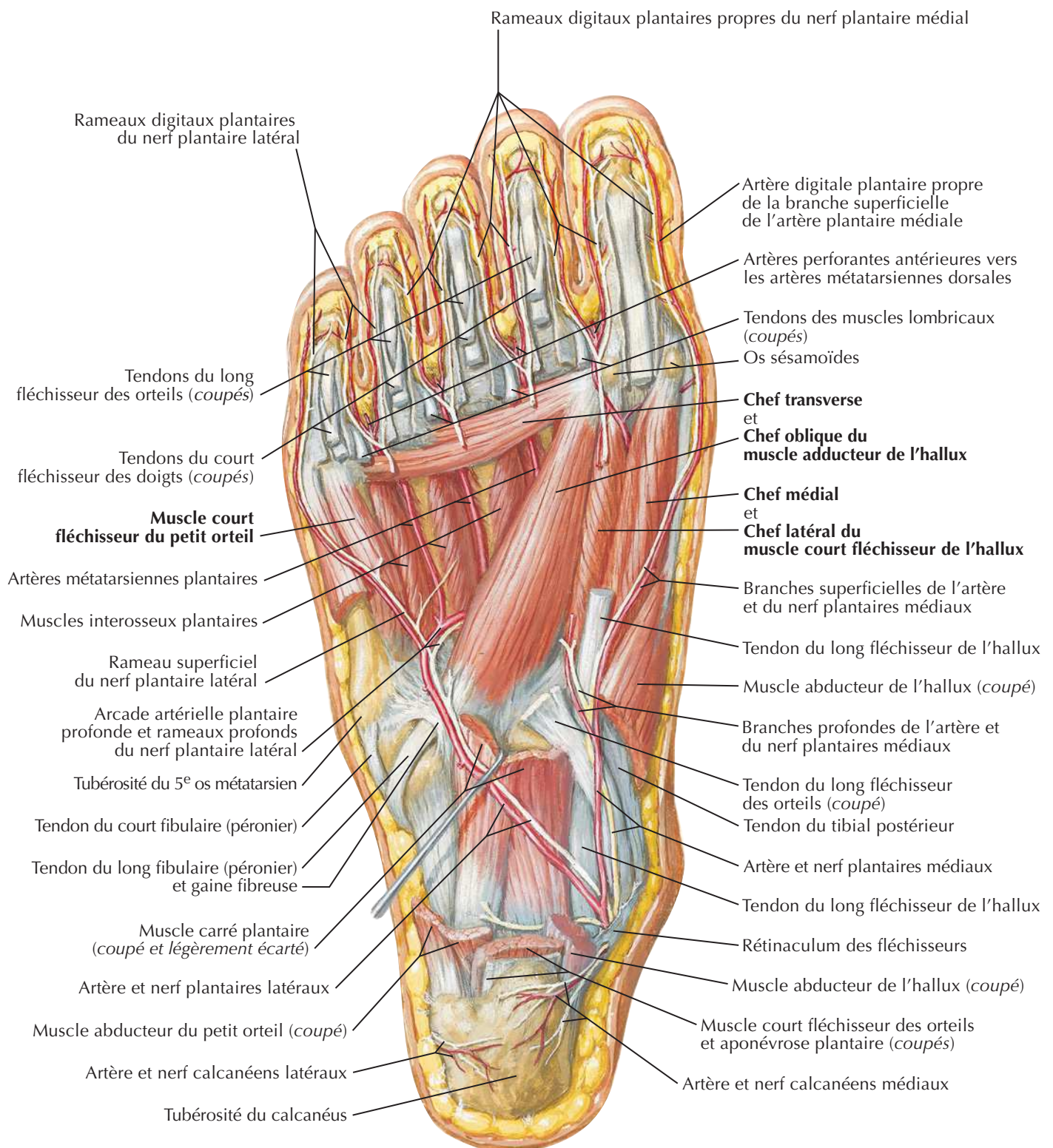
Voir aussi **Planche 528**



Second plan des tendons et muscles en caractères gras

J. Netter

Muscles de la plante du pied : troisième couche



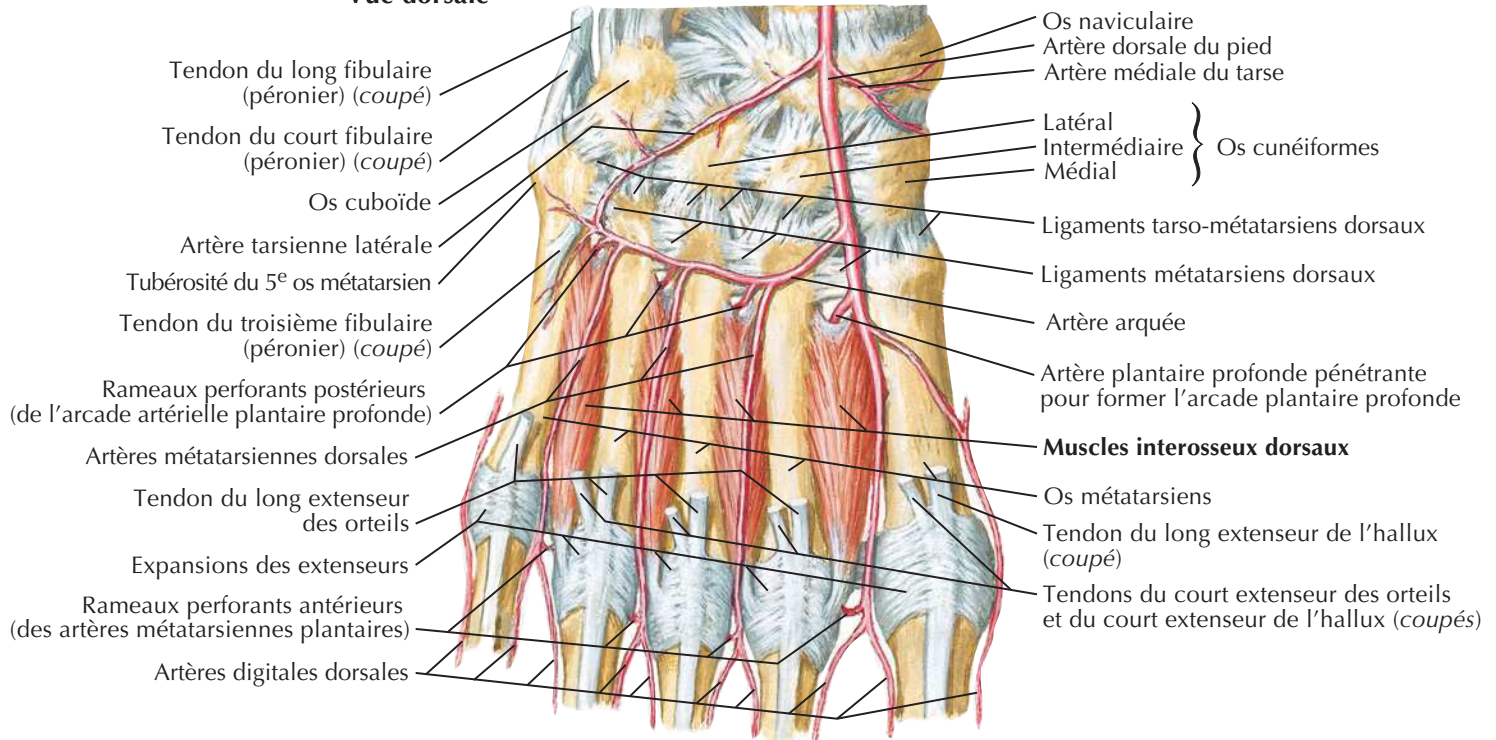
Troisième plan des muscles en caractères gras

F. Netter M.D.

Muscles interosseux et artères profondes du pied

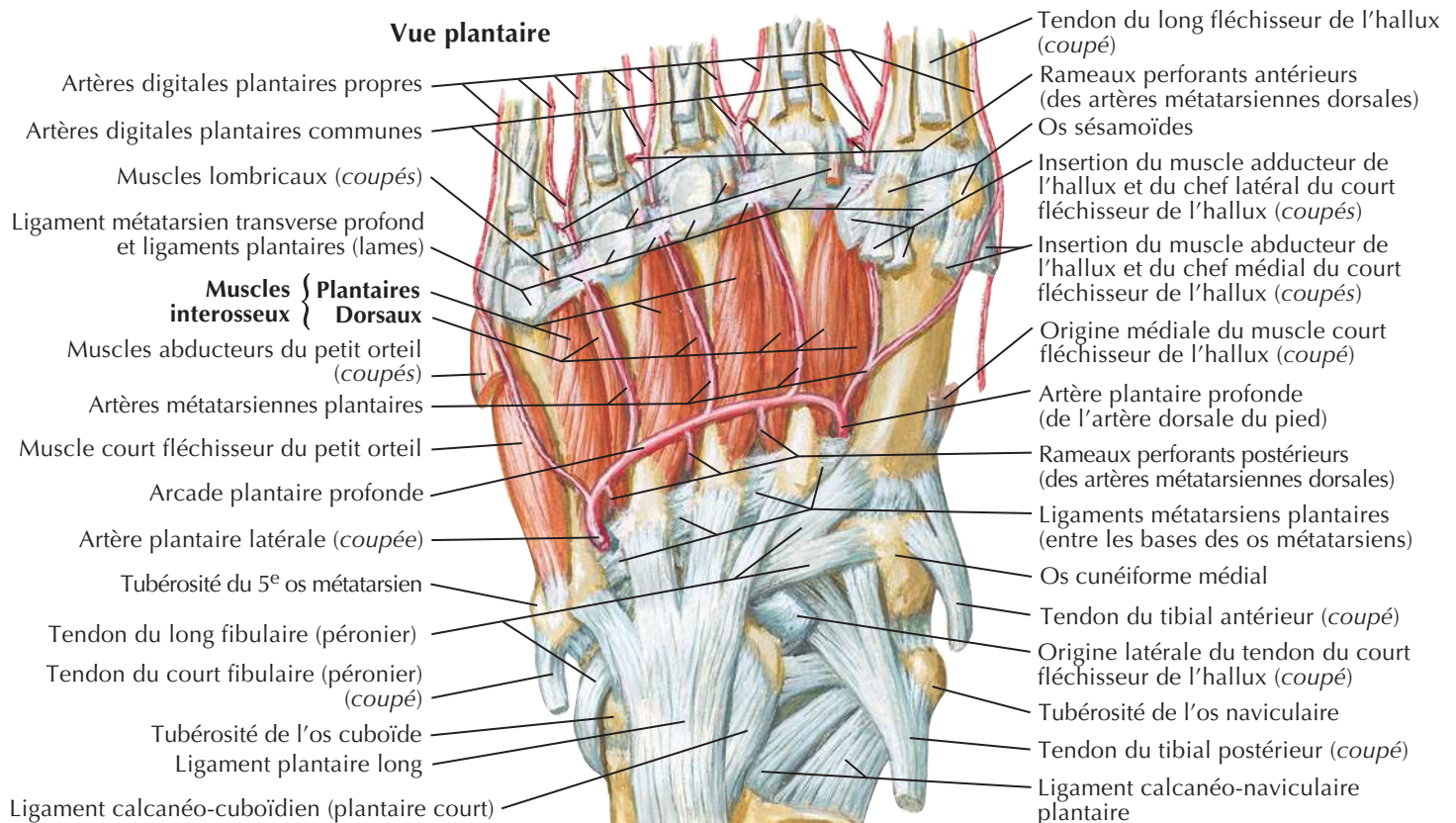
Voir aussi **Planches 508, 518**

Vue dorsale

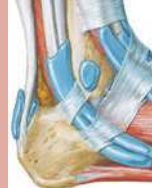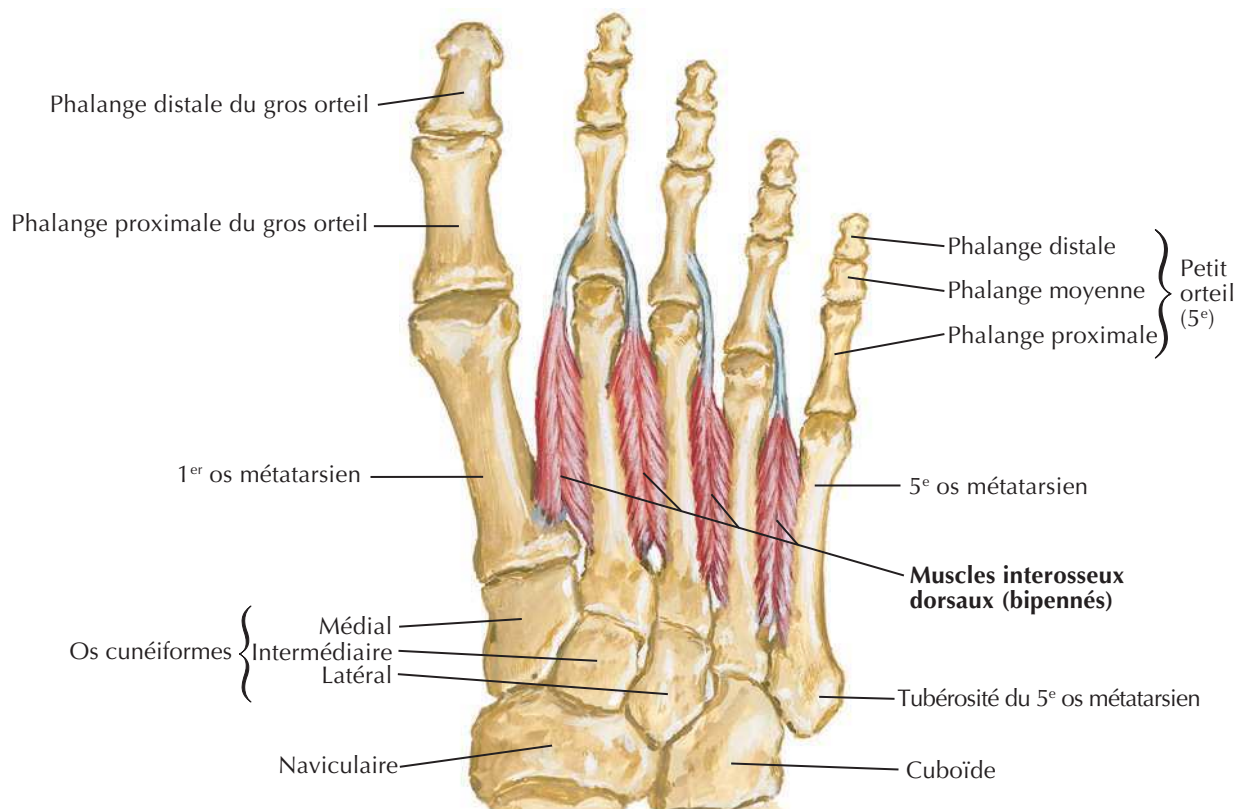
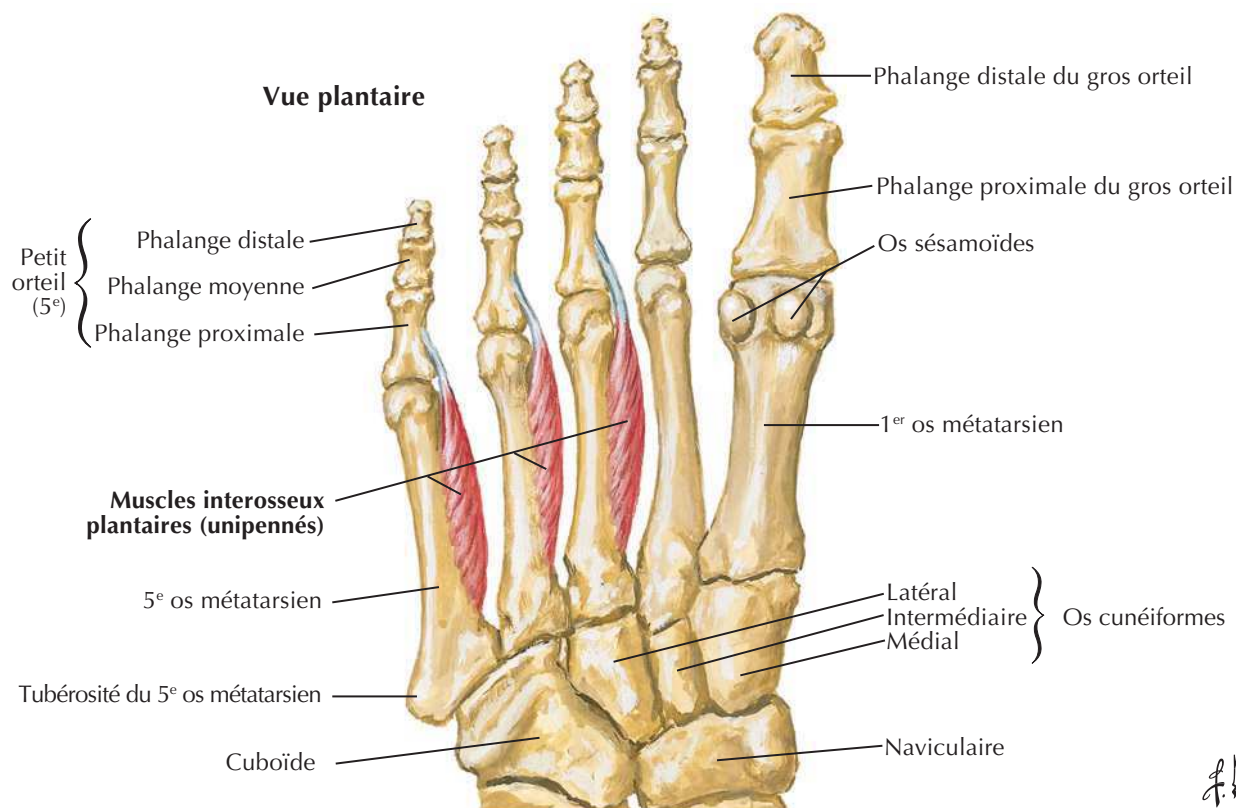


F. Netter M.D.

Vue plantaire

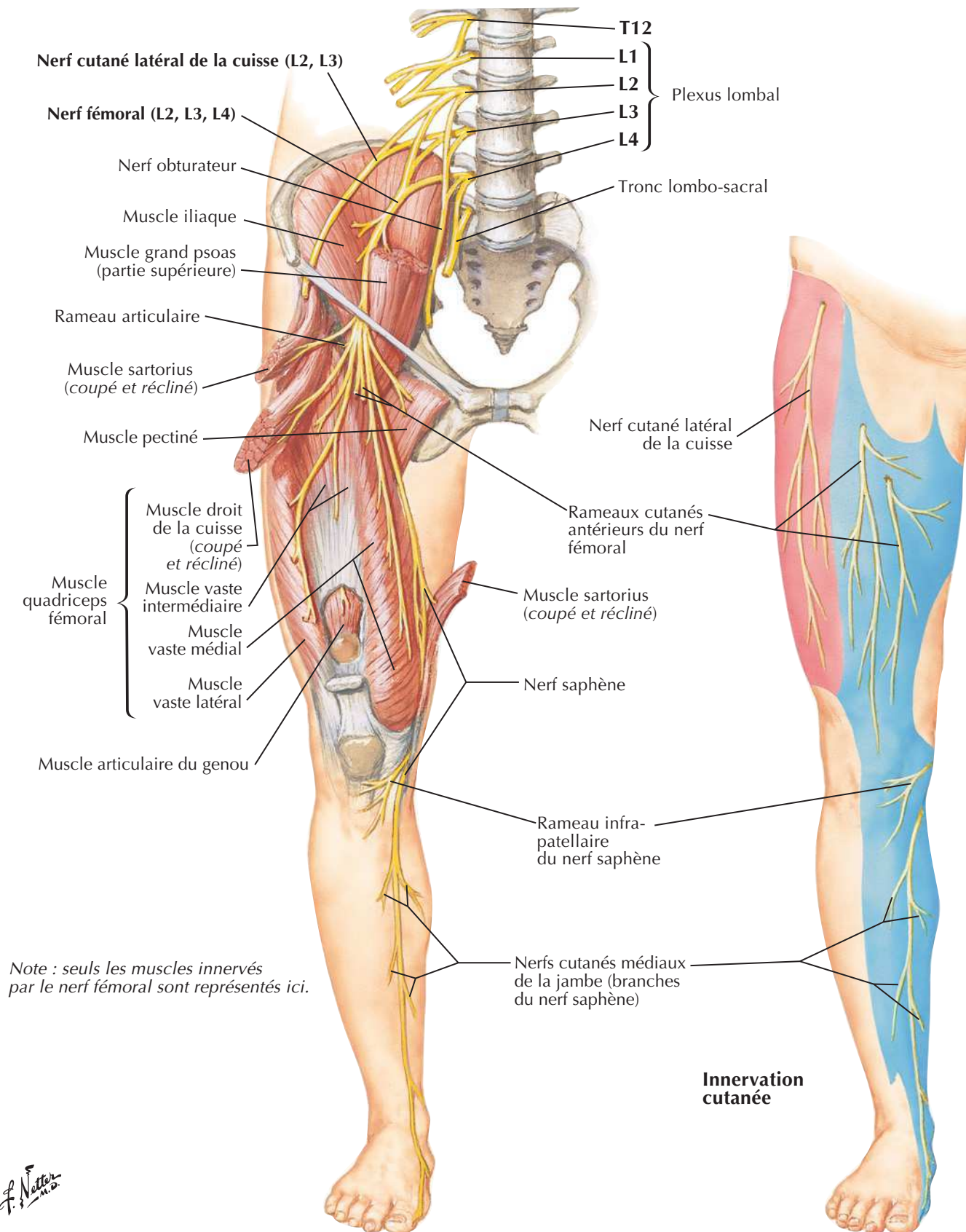


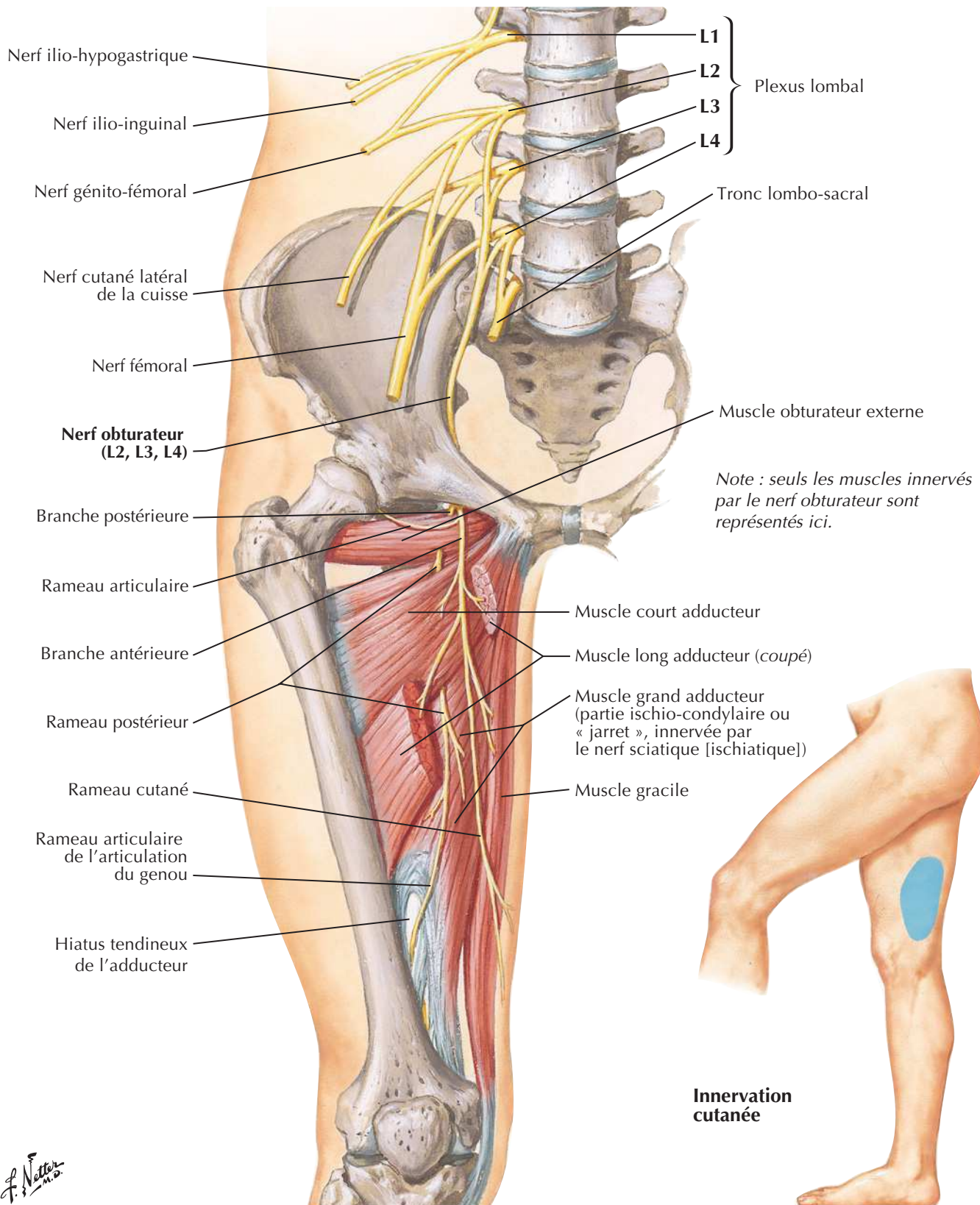
Quatrième plan des muscles en caractères gras

Voir aussi **Planche 452****Vue dorsale****Vue plantaire**
F. Netter M.D.

Nerfs fémoral et cutané latéral de la cuisse

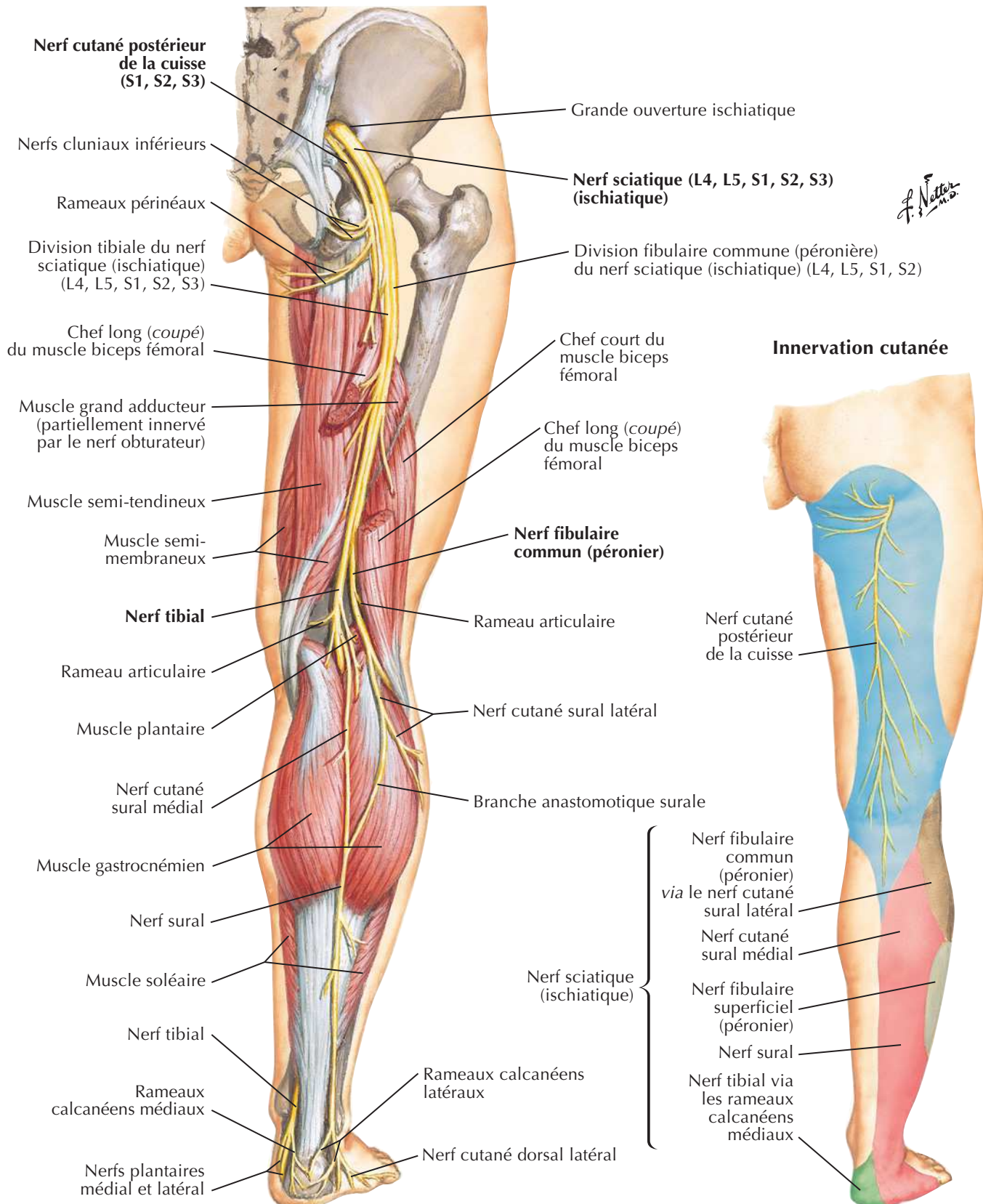
Voir aussi Planches 262, 487, 488

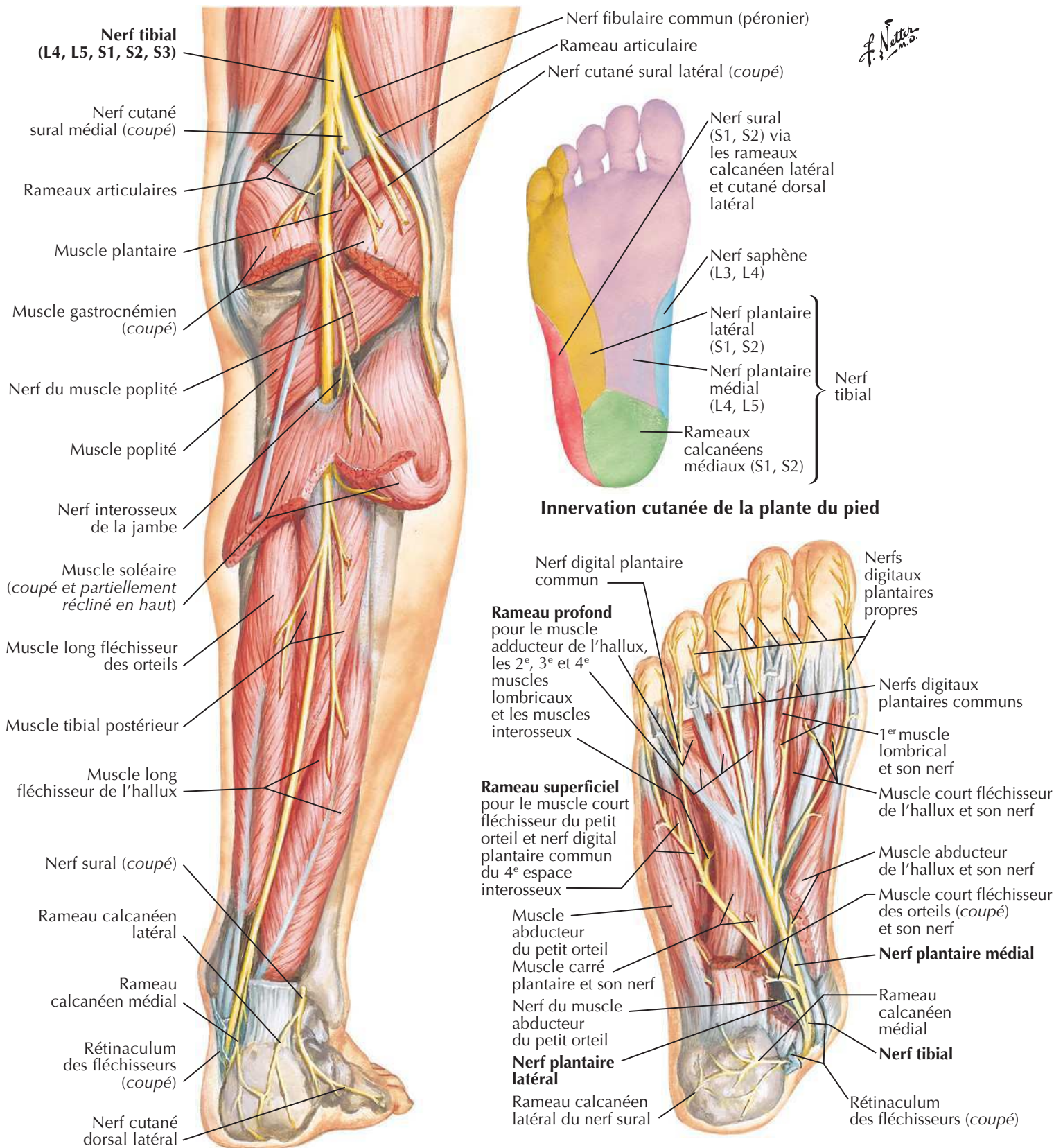




Nerfs sciatique (ischiatique) et cutané postérieur de la cuisse

Voir aussi **Planche 489**

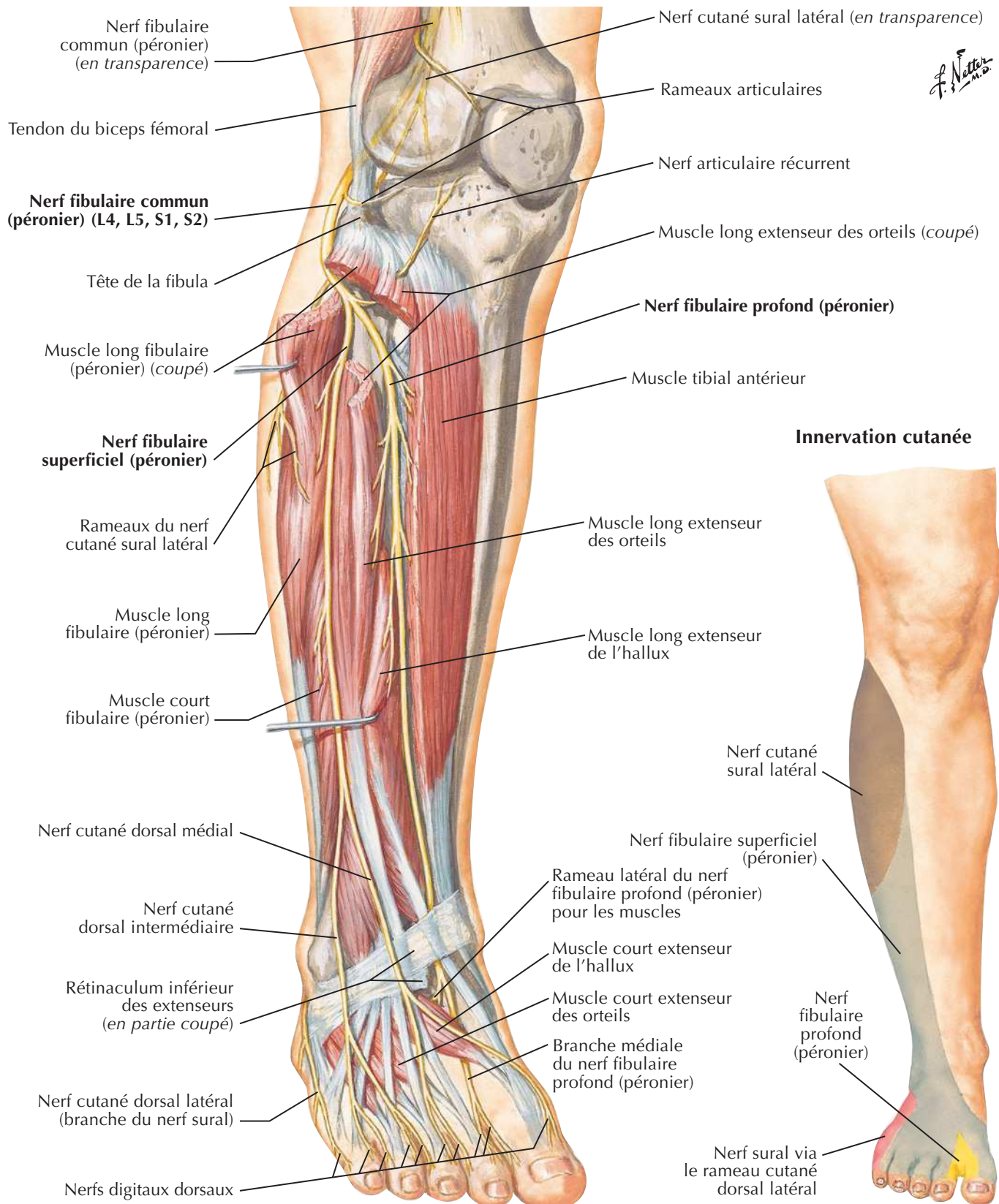


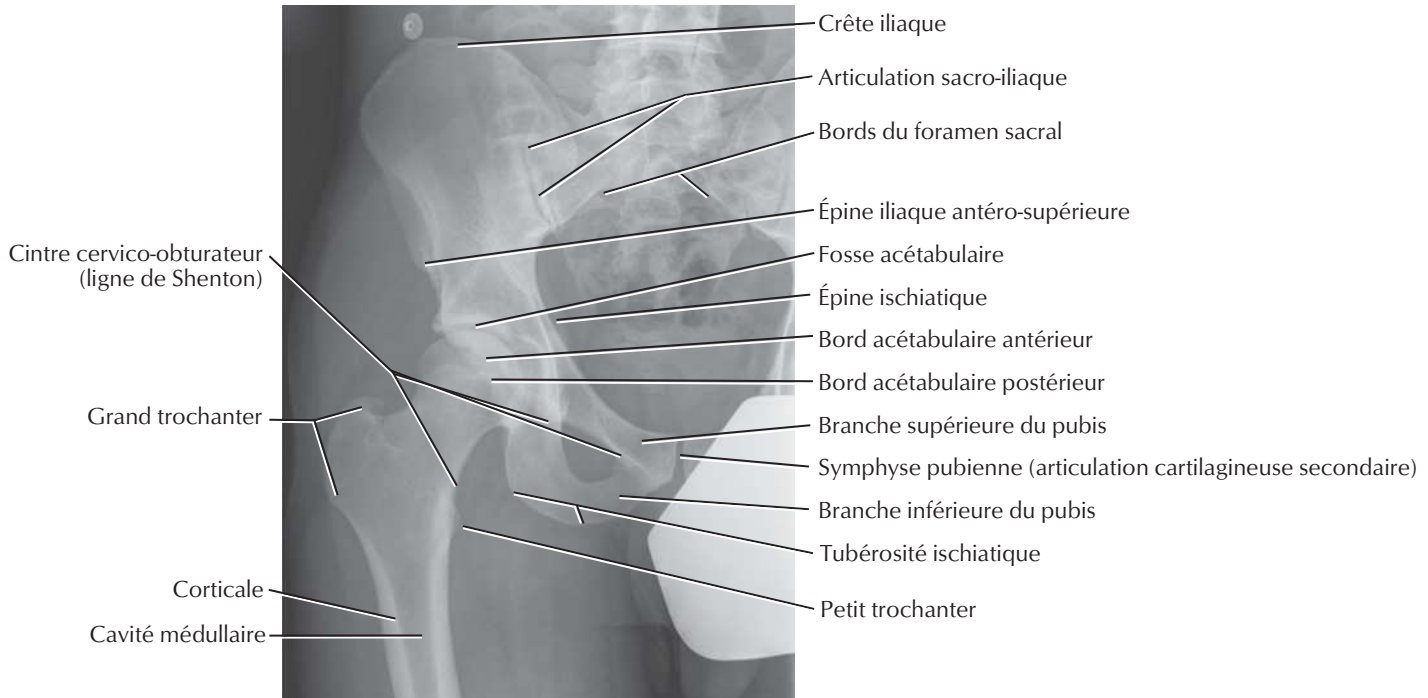
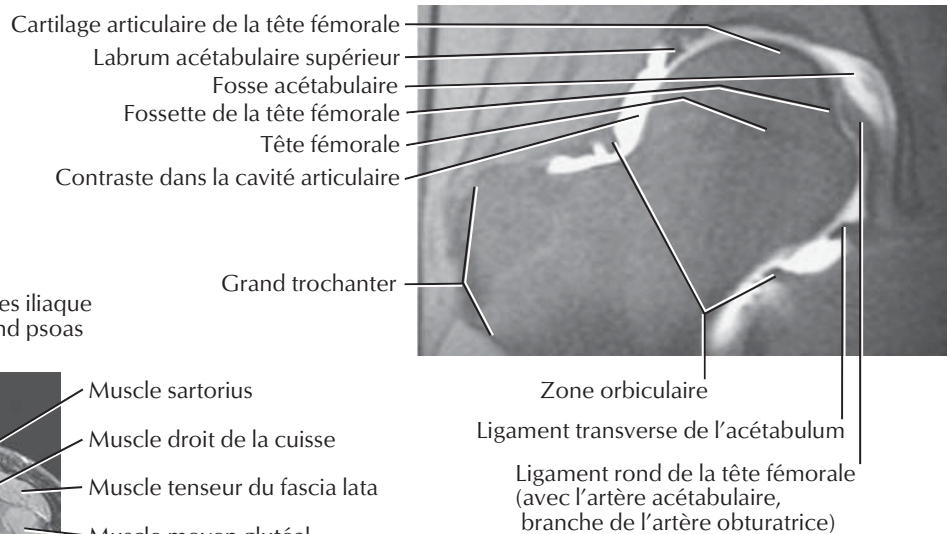
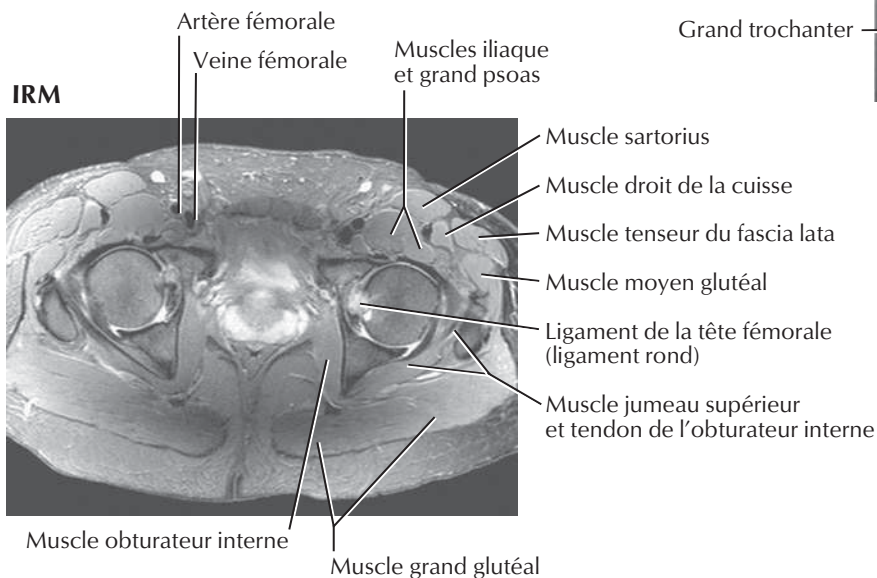


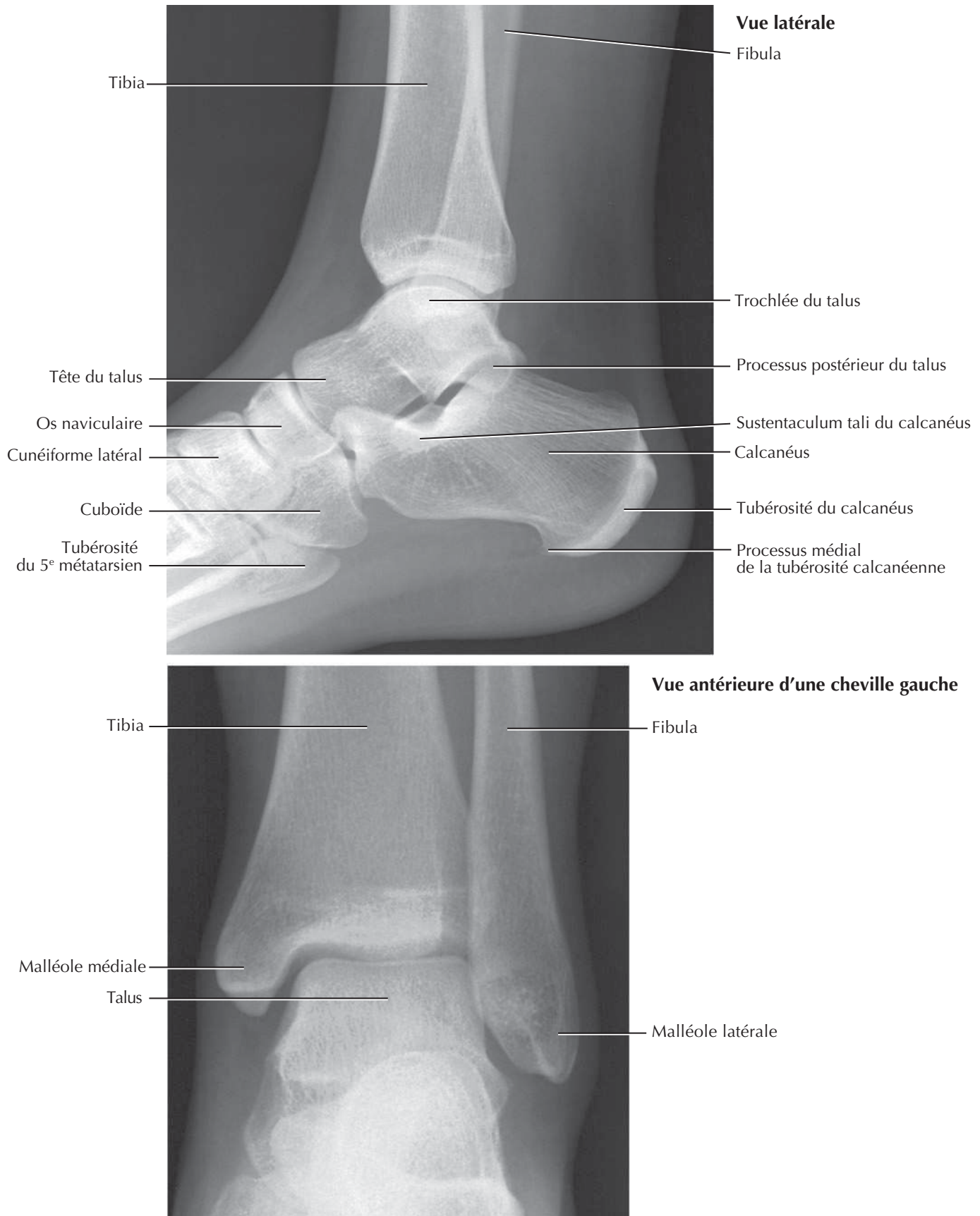
Note : Les branches articulaires ne sont pas montrées.

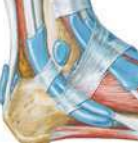Nerf fibulaire commun (péronier)

Voir aussi **Planches 506, 508, 516**



Voir aussi **Planches 330, 477, 491****Radiographie****Arthrographie de la hanche****IRM**

Cheville : radiographiesVoir aussi **Planches 506, 513, 514**



MUSCLE	INSERTION PROXIMALE (ORIGINE)	INSERTION DISTALE (TERMINAISON)	INNERVATION	ACTIONS PRINCIPALES	VASCULARISATION ARTÉRIELLE	GROUPE MUSCULAIRE
Abducteur du petit orteil	Tubercules médial et latéral de la tubérosité calcanéenne, aponévrose plantaire et septum intermusculaire	Côté latéral de la base de la phalange proximale du 5 ^e (petit) orteil	Nerf plantaire latéral	Abducteur et fléchisseur du 5 ^e orteil	Artère plantaire latérale, artères métatarsienne plantaire et digitale plantaire du 5 ^e orteil	Muscle du pied
Abducteur de l'hallux	Tubercule médial de la tubérosité calcanéenne, rétinaculum des fléchisseurs et aponévrose plantaire	Côté médial de la base de la phalange proximale du 1 ^{er} (gros) orteil	Nerf plantaire médial	Abducteur et fléchisseur du 1 ^{er} orteil	Artères plantaire médiale et 1 ^{re} métatarsienne plantaire	Muscle du pied
Adducteur de l'hallux	Chef oblique : base des métatarsiens du 2 ^e au 4 ^e Chef transverse : ligaments des articulations métatarso-phalangiennes des orteils 3-5	Tendons des deux chefs s'insérant sur le côté latéral de la base de la phalange proximale du 1 ^{er} (gros) orteil	Branche profonde du nerf plantaire latéral	Adducteur du 1 ^{er} orteil, contribue à maintenir l'arche transverse du pied	Artères plantaires médiale et latérale et arcade plantaire, artères métatarsiennes plantaires	Muscle du pied
Articulaire du genou	Partie distale de la face antérieure du fémur	Bourse supra-patellaire	Nerf fémoral	Attire vers le haut la bourse supra-patellaire lors de l'extension du genou	Artère fémorale	Muscle antérieur de la cuisse
Biceps fémoral	Chef long : tubérosité ischiatique Chef court : ligne âpre et ligne supra-condyloire latérale du fémur	Côté latéral de la tête de la fibula	Chef long : nerf sciatique (division tibiale) Chef court : nerf sciatique (division fibulaire commune)	Fléchisseur et rotateur latéral de la jambe, extenseur de la cuisse au niveau de la hanche	Branches perforantes de l'artère profonde de la cuisse, artères glutéale inférieure et circonflexe médiale de la cuisse	Muscle postérieur de la cuisse
Carré fémoral	Bord latéral de la tubérosité ischiatique	Tubercule carré de la crête intertrochantérique du fémur	Nerf du carré fémoral	Rotateur latéral de la cuisse au niveau de la hanche	Artère circonflexe médiale de la cuisse	Muscle de la région glutéale
Carré plantaire	Bords médial et latéral de la face plantaire du calcaneus	Bord postéro-latéral du tendon du muscle long fléchisseur des orteils	Nerf plantaire latéral	Corrige la traction oblique du tendon du muscle long fléchisseur des orteils et ainsi autorise la flexion des orteils	Artères plantaires médiale et latérale et arcade plantaire profonde	Muscle du pied
Court adducteur (de la cuisse)	Corps et branche inférieure du pubis	Ligne pectinée et partie proximale de la ligne âpre du fémur	Nerf obturateur	Adducteur de la cuisse au niveau de la hanche, fléchisseur accessoire de la cuisse	Artères profonde de la cuisse, circonflexe médiale de la cuisse et obturatrice	Muscle médial de la cuisse
Court extenseur des orteils et court extenseur de l'hallux	Face supéro-latérale du calcaneus, ligament talo-calcaneen latéral, rétinaculum inférieur des extenseurs	Premier tendon sur la face dorsale de la base de la phalange proximale de l'hallux, trois autres tendons sur le côté latéral des tendons du muscle long extenseur des orteils destinés aux orteils 2 à 4	Nerf fibulaire profond	Aide le muscle long extenseur des orteils dans l'extension des quatre orteils médiaux au niveau des articulations métatarso-phalangiennes et interphalangiennes	Artères dorsale du pied, tarsienne latérale, arquée et fibulaire	Muscles du pied
Court fibulaire	Deux tiers distaux de la face latérale de la fibula	Face dorsale de la tubérosité du côté latéral de la base du 5 ^e métatarsien	Nerf fibulaire superficiel	Éversion du pied et flexion plantaire accessoire du pied au niveau de la cheville	Artères tibiale antérieure et fibulaire	Muscle latéral de la jambe
Court fléchisseur de l'hallux	Face plantaire du cuboïde et du cunéiforme latéral	Deux côtés de la base de la phalange proximale du 1 ^{er} orteil	Nerf plantaire médial	Fléchisseur de la phalange proximale du 1 ^{er} orteil	Artère plantaire médiale, première artère métatarsienne plantaire	Muscle du pied
Court fléchisseur des orteils	Tubercule médial de la tubérosité calcanéenne, aponévrose plantaire et septum intermusculaire	Deux côtés des phalanges moyennes des quatre orteils latéraux	Nerf plantaire médial	Fléchisseurs du 2 ^e au 5 ^e orteils	Artères plantaire médiale et latérale et arcade plantaire, artères métatarsiennes plantaires et digitales plantaires	Muscle du pied
Court fléchisseur du petit orteil	Base du 5 ^e métatarsien	Partie latérale de la base de la phalange proximale du 5 ^e orteil	Branche superficielle du nerf plantaire latéral	Fléchisseur de la phalange proximale du 5 ^e orteil	Artère plantaire latérale, artère digitale plantaire du 5 ^e orteil, artère arquée	Muscle du pied
Droit fémoral (quadriceps)	Épine iliaque antéro-inférieure et l'ilium au-dessus de l'acétabulum	Base de la patella et tubérosité tibiale via le ligament patellaire	Nerf fémoral	Extenseur de la jambe au niveau du genou et fléchisseur de la cuisse au niveau de la hanche	Artère profonde de la cuisse (fémorale profonde) et artère circonflexe latérale de la cuisse	Muscle antérieur de la cuisse

Des variations dans les contributions des nerfs spinaux dans l'innervation des muscles, dans la vascularisation artérielle des muscles, dans leurs insertions et leurs actions sont des événements fréquents dans l'anatomie humaine. Ainsi, il peut exister des différences entre les textes de différents ouvrages : considérez que les variations

MUSCLE	INSERTION PROXIMALE (ORIGINE)	INSERTION DISTALE (TERMINAISON)	INNERVATION	ACTIONS PRINCIPALES	VASCULARISATION ARTÉRIELLE	GROUPE MUSCULAIRE
Grand adducteur (de la cuisse)	Faisceaux adducteurs : branche inférieure du pubis, branche de l'ischium Faisceau fléchisseur (apparenté aux ischio-jambiers) : tubérosité ischiatique	Faisceaux adducteurs : tubérosité glutéale, ligne âpre, ligne supra-condylaire médiale du fémur Faisceau fléchisseur (apparenté aux ischio-jambiers) : tubercule de l'adducteur du fémur	Faisceaux adducteurs : nerf obturateur Faisceau fléchisseur (apparenté aux ischio-jambiers) : nerf sciatique (division tibiale)	Faisceaux adducteurs : adducteur et fléchisseur de la cuisse Faisceau fléchisseur (apparenté aux ischio-jambiers) : extenseur de la cuisse	Artère fémorale, artère profonde de la cuisse et artère obturatrice	Muscle médial de la cuisse
Grand fessier	Ilium en arrière de la ligne glutéale postérieure, face dorsale du sacrum et du coccyx, ligament sacro-tubéreux	La plupart des fibres se terminent dans le tractus ilio-tibial qui s'insère sur le condyle latéral du tibia ; quelques fibres s'insèrent sur la tubérosité glutéale du fémur	Nerf glutéal inférieur	Extenseur de la cuisse fléchie, contribue à la rotation latérale et l'abduction de la cuisse	Artère glutéale inférieure principalement et artère glutéale supérieure occasionnellement	Muscle de la région glutéale
Gastrocnémien	Chef latéral : face latérale du condyle latéral du fémur Chef médial : surface poplitée au-dessus du condyle médial du fémur	Partie postérieure du calcaneus via le tendon calcanéen	Nerf tibial	Fléchisseur plantaire du pied au niveau de l'articulation de la cheville, contribue à la flexion de l'articulation du genou, soulève le talon pendant la marche	Artères poplitée et tibiale postérieure	Muscle postérieur de la jambe
Gracile	Corps et branche inférieure du pubis	Partie supérieure de la face médiale du tibia	Nerf obturateur	Adducteur de la cuisse, fléchisseur et rotateur médial de la jambe	Artère profonde de la cuisse (fémorale profonde), artère circonflexe médiale de la cuisse	Muscle médial de la cuisse
Grand psoas (ilio-psoas)	Processus transverses des vertèbres lombales, côtés des corps vertébraux de T12-L5, disques intervertébraux correspondants	Petit trochanter du fémur	Rameau ventral du premier nerf spinal lombal (L1)	Point fixe supérieur et en synergie avec le muscle iliaque fléchisseur de la hanche ; point fixe inférieur, incline latéralement la colonne vertébrale ; contribue à s'asseoir en fléchissant la colonne lombale sur le bassin ; point fixe inférieur et en synergie avec le muscle iliaque, fléchisseur du tronc	Branches lombales de l'artère ilio-lombale	Muscle antérieur de la cuisse
Iliaque (ilio-psoas)	Deux tiers supérieurs de la fosse iliaque, crête iliaque, aile du sacrum, ligaments sacro-iliaques antérieurs	Petit trochanter du fémur et la diaphyse sous-jacente, via le tendon du grand psoas	Nerf fémoral	Fléchisseur de la cuisse au niveau de la hanche, stabilisateur de l'articulation de la hanche, agit avec le muscle grand psoas	Branches iliaques de l'artère ilio-lombale	Muscle antérieur de la cuisse
Interosseux dorsaux (quatre muscles du pied)	Faces adjacentes du 1 ^{er} au 5 ^e métatarsien	1 ^{er} : côté médial de la phalange proximale du 2 ^e orteil 2 ^e au 4 ^e : côtés latéraux des phalanges proximales des orteils 2 à 4 Des expansions vers l'appareil extenseur des orteils 2 à 4	Nerf plantaire latéral	Abducteur du 2 ^e au 4 ^e orteil, fléchisseur au niveau des articulations métatarso-phalangiennes et contribue à l'extension au niveau des articulations interphalangiennes	Artère arquée, artères métatarsiennes dorsales et plantaires	Muscle du pied
Interosseux plantaires (trois muscles)	Base et côté médial du 3 ^e au 5 ^e métatarsiens	Partie médiale de la base de la phalange proximale du 3 ^e au 5 ^e orteils	Nerf plantaire latéral	Adducteur des orteils (3 à 5), fléchisseur des phalanges proximales au niveau des articulations métatarso-phalangiennes, extenseurs des phalanges moyennes et distales	Artère plantaire latérale et arcade plantaire, artères métatarsiennes plantaires et digitales plantaires	Muscle du pied
Jumeau inférieur	Tubérosité ischiatique	Face médiale du grand trochanter du fémur	Nerf du carré fémoral	Rotateur latéral de la cuisse en extension au niveau de la hanche	Artère circonflexe médiale de la cuisse	Muscle de la région glutéale



MUSCLE	INSERTION PROXIMALE (ORIGINE)	INSERTION DISTALE (TERMINAISON)	INNERVATION	ACTIONS PRINCIPALES	VASCULARISATION ARTÉRIELLE	GROUPE MUSCULAIRE
Jumeau supérieur	Face externe de l'épine ischiatique	Face médiale du grand trochanter du fémur	Nerf de l'obturateur interne	Rotateur latéral de la cuisse en extension au niveau de la hanche	Artères glutéale inférieure et pudendale interne	Muscle de la région glutéale
Lombrireaux	Tendons du muscle long fléchisseur des orteils	Bord médial des expansions tendineuses dorsales correspondantes du muscle long extenseur des orteils des quatre orteils latéraux	Lombrireaux : nerf plantaire médial Trois lombrireaux latéraux : nerf plantaire latéral	Fléchisseur des phalanges proximales au niveau des articulations métatarso-phalangiennes, extenseurs des phalanges moyennes et distales au niveau des articulations interphalangiennes proximales et distales	Artère plantaire latérale et artères métatarsiennes plantaires	Muscle du pied
Long adducteur (de la cuisse)	Corps du pubis, en dessous de la crête pubienne	Tiers moyen de la ligne âpre du fémur	Nerf obturateur (division antérieure)	Adducteur de la cuisse au niveau de la hanche	Artères profonde de la cuisse et circonflexe médiale de la cuisse	Muscle médial de la cuisse
Long extenseur de l'hallux	Partie moyenne de la face antérieure de la fibula et de la membrane interosseuse	Face dorsale de la base de la phalange distale du gros orteil	Nerf fibulaire profond	Extension du gros orteil et flexion dorsale du pied au niveau de la cheville	Artère tibiale antérieure	Muscle antérieur de la jambe
Long extenseur des orteils	Condyle latéral du tibia, trois quarts proximaux de la face antérieure de la membrane interosseuse et de la fibula	Phalanges moyennes et distales des quatre orteils latéraux	Nerf fibulaire profond	Extension des quatre orteils latéraux et flexion dorsale du pied au niveau de la cheville	Artère tibiale antérieure	Muscle antérieur de la jambe
Long fibulaire	Tête et deux tiers proximaux de la face latérale de la fibula	Face plantaire de la base du 1 ^{er} métatarsien et du cunéiforme médial	Nerf fibulaire superficiel	Éversion du pied et flexion plantaire accessoire du pied au niveau de la cheville	Artères tibiale antérieure et fibulaire	Muscle latéral de la jambe
Long fléchisseur de l'hallux	Deux tiers distaux de la face postérieure de la fibula et de la membrane interosseuse	Base de la phalange distale du gros orteil (hallux)	Nerf tibial	Fléchisseur de toutes les articulations du gros orteil et flexion plantaire accessoire du pied au niveau de la cheville	Artère fibulaire	Muscle postérieur de la jambe
Long fléchisseur des orteils	Partie médiale de la face postérieure du tibia sous la ligne soléaire	Face plantaire de la base des phalanges distales des quatre orteils latéraux	Nerf tibial	Fléchisseur des quatre orteils latéraux et fléchisseur plantaire du pied au niveau de la cheville, contribue au maintien des arches longitudinales du pied	Artère tibiale postérieure	Muscle postérieur de la jambe
Moyen fessier	Face latérale de l'ilium entre les lignes glutéales antérieure et postérieure	Face latérale du grand trochanter du fémur	Nerf glutéal supérieur	Abducteur et rotateur médial de la cuisse au niveau de la hanche ; stabilise le pelvis sur le membre inférieur en appui monopodal	Artère glutéale supérieure	Muscle de la région glutéale
Obturateur externe	Bords du foramen obturé, membrane obturatrice	Fosse trochantérique du fémur	Nerf obturateur	Rotateur latéral de la cuisse, stabilisateur de la tête du fémur dans l'acétabulum	Artère circonflexe médiale de la cuisse, artère obturatrice	Muscle médial de la cuisse
Obturateur interne	Face pelvienne de la membrane obturatrice et os avoisinant	Face médiale du grand trochanter du fémur	Nerf de l'obturateur interne	Rotateur latéral de la cuisse étendue, abducteur de la cuisse fléchie au niveau de la hanche	Artères pudendale interne et obturatrice	Muscle de la région glutéale
Pectiné	Branche supérieure du pubis	Ligne pectinée du fémur	Nerf fémoral et parfois nerf obturateur	Adducteur et fléchisseur de la cuisse au niveau de la hanche	Artère circonflexe médiale de la cuisse, artère obturatrice	Muscle médial de la cuisse
Petit fessier	Face latérale de l'ilium entre les lignes glutéales antérieure et inférieure	Face antérieure du grand trochanter du fémur	Nerf glutéal supérieur	Abducteur et rotateur médial de la cuisse au niveau de la hanche ; stabilise le pelvis sur le membre inférieur en appui monopodal	Tronc principal et branche profonde de l'artère glutéale supérieure	Muscle de la région glutéale
Piriforme	Face antérieure du sacrum segments 2-4, ligament sacro-tubéreux	Bord supérieur du grand trochanter du fémur	Rameaux ventraux des nerfs spinaux L5, S1 et S2	Rotateur latéral de la cuisse étendue, abducteur de la cuisse fléchie au niveau de la hanche	Artères glutéales supérieure et inférieure, artère pudendale interne	Muscle de la région glutéale

MUSCLE	INSERTION PROXIMALE (ORIGINE)	INSERTION DISTALE (TERMINAISON)	INNERVATION	ACTIONS PRINCIPALES	VASCULARISATION ARTÉRIELLE	GROUPE MUSCULAIRE
Plantaire	Partie inférieure de la ligne supracondylaire latérale du fémur et ligament poplité oblique	Partie postérieure du calcaneus via le tendon calcaneen	Nerf tibial	Assiste faiblement le muscle gastrocnémien	Artère poplitée	Muscle postérieur de la jambe
Poplité	Face latérale du condyle latéral du fémur et ménisque latéral	Face postérieure du tibia au-dessus de la ligne soléaire	Nerf tibial (L4-S1)	Fléchisseur accessoire du genou et le déverrouille par la rotation du fémur sur le tibia fixé	Artères géniculées inférieures médiale et latérale	Muscle postérieur de la jambe
Sartorius	Épine iliaque antéro-supérieure et partie supérieure de l'incisure sous-jacente	Partie supérieure de la face médiale du tibia	Nerf fémoral	Abducteur, rotateur latéral et fléchisseur de la cuisse ; fléchisseur de la jambe au niveau du genou	Artère fémorale	Muscle antérieur de la cuisse
Semi-membraneux	Tubérosité ischiatique	Partie postérieure du condyle médial du tibia	Nerf sciatique (division tibiale)	Fléchisseur de la jambe, extenseur de la cuisse	Branches perforantes de l'artère profonde de la cuisse et artère circonflexe médiale de la cuisse	Muscle postérieur de la cuisse
Semi-tendineux	Tubérosité ischiatique	Partie supérieure de la face médiale du tibia	Nerf sciatique (division tibiale)	Fléchisseur de la jambe, extenseur de la cuisse	Branches perforantes de l'artère profonde de la cuisse et artère circonflexe médiale de la cuisse	Muscle postérieur de la cuisse
Soléaire	Face postérieure de la tête de la fibula, quart proximal de la face postérieure de la fibula, ligne soléaire du tibia	Partie postérieure du calcaneus via le tendon calcaneen	Nerf tibial	Flexion plantaire du pied au niveau de la cheville, stabilisateur de la jambe sur le pied	Artères poplitée, tibiale postérieure et fibulaire	Muscle postérieur de la jambe
Tenseur du fascia lata	Épine iliaque antéro-supérieure et partie antérieure de la crête iliaque	Tractus ilio-tibial qui s'insère sur le condyle latéral du tibia	Nerf glutéal supérieur	Abducteur, rotateur médial et fléchisseur de la cuisse au niveau de la hanche ; contribue à maintenir le genou étendu	Branche ascendante de l'artère circonflexe latérale de la cuisse	Muscle de la région glutéale
Tibial antérieur	Condyle latéral et moitié proximale de la face latérale du tibia	Faces plantaire et médiale du cunéiforme médial et base du 1 ^{er} métatarsien	Nerf fibulaire profond	Flexion dorsale du pied au niveau de la cheville et inversion du pied	Artère tibiale antérieure	Muscle antérieur de la jambe
Tibial postérieur	Face postérieure du tibia sous la ligne soléaire, membrane interosseuse, moitié proximale de la face postérieure de la fibula	Tubérosité de l'os naviculaire, tous les os cunéiformes, l'os cuboïde et la base du 2 ^e au 4 ^e métatarsien	Nerf tibial	Flexion plantaire du pied au niveau de la cheville et inversion du pied	Artère fibulaire	Muscle postérieur de la jambe
Troisième fibulaire	Tiers distal de la face antérieure de la fibula et de la membrane interosseuse	Dos de la base du 5 ^e métatarsien	Nerf fibulaire profond	Flexion dorsale du pied au niveau de la cheville et contribution à l'éversion du pied	Artère tibiale antérieure	Muscle antérieur de la jambe
Vaste intermédiaire (quadriceps)	Faces antérieure et latérale de la diaphyse du fémur	Base de la patella et tubérosité tibiale via le ligament patellaire	Nerf fémoral	Extenseur de la jambe au niveau de l'articulation du genou	Artères circonflexe latérale de la cuisse et profonde de la cuisse (fémorale profonde)	Muscle antérieur de la cuisse
Vaste latéral (quadriceps)	Grand trochanter, lèvre latérale de la ligne âpre du fémur	Base de la patella et tubérosité tibiale via le ligament patellaire	Nerf fémoral	Extenseur de la jambe au niveau de l'articulation du genou	Artères circonflexe latérale de la cuisse et profonde de la cuisse (fémorale profonde)	Muscle antérieur de la cuisse
Vaste médial (quadriceps)	Ligne intertrochantérique, lèvre médiale de la ligne âpre du fémur	Base de la patella et tubérosité tibiale via le ligament patellaire	Nerf fémoral	Extenseur de la jambe au niveau de l'articulation du genou	Artère fémorale et artère profonde de la cuisse (fémorale profonde)	Muscle antérieur de la cuisse

Abdomen

- anatomie de surface, 242
- artères de, 251, 259 (*voir aussi les artères des différents organes associés*)
- muscles de, 245-250, 258
- nerfs de, 253, 254, 262 (*voir aussi les nerfs des différents organes associés*)
- - autonome, 297
- os de, 243
- paroi de, 245-247, 249-254
- plans de, 244
- quadrants de, 244
- régions de, 244
- squelette de, 243
- vaisseaux et nœuds lymphatiques de, 261, 293, 295, 296, 316 (*voir aussi les nœuds lymphatiques des différents organes associés*)
- veines de, 252, 260 (*voir aussi les veines des différents organes associés*)
- viscères de, 263, 269, 271, 273-276 (*voir aussi les différents organes associés*)

Acétabulum, 331, 334, 396, 473, 475, 530Achille (*voir Tendon calcanéen, Tendon d'*)**Acinus**, 201**Acromion**, 29, 183, 185, 398, **405**, 406-409, 411, 413-415, 417, 467**Action**

- des mâchoires, 18
- des muscles
- - infra-hyoïdiens, 28
- - intrinsèques de l'œil, 86
- - intrinsèques du larynx, 81
- - supra-hyoïdiens, 28
- du poignet, 440

Adamkiewicz (*voir Artère d', Artère médullaire segmentaire*)**Adéno-hypophyse**, 141, 148**Adhénence interthalamique**, 107, 109, 112, 116, 147, 148**Aditus** du larynx, 64, 66, 69**Agger nasi**, 36, 37**Aile**

- de l'ilium, 243, 330, 334, 338, 473
- du lobule central cérébelleux, 114
- du nez, 1
- du sacrum, 157, 331
- du sphénoïde
- - grande, 4, 6-8, 10, 11, 14
- - petite, 4, 5, 8, 11
- du vomer, 10

Aine, 244**Air**

- dans le colon, 156
- poche à air gastrique, 156, 210

Aire

- aortique, 210
- cardiaque d'auscultation, 210
- de Laimer, 69, 231
- de référence de la maladie
- - biliaire, 306
- - pancréatique, 307
- intercondyalaire du tibia, 500, 501
- mitrale, 210
- nue
- - du diaphragme, 268, 277, 308
- - du foie (area nuda), 277, 308, 315, 321
- - du péricarde, 193
- parolfactive (*voir Aire subcallose*)
- pulmonaire, 210
- septale (pellucidum), 120
- subcallose, 107, 120
- tricuspidiennne, 210
- vestibulaire du 4^e ventricule, 116

Aisselle, 178, 417-420 (*voir aussi Fosse axillaire*)

- coupe transversale de, 238-240, 412

Albini (*voir Nodule d'*)**Albuginée**

- du pénis, 359, 363
- du testicule, 368

Alcock (*voir Canal pudendal*)**Alvéoles**

- du pancréas, 281
- du poumon, 201, 202

Alvéus de l'hippocampe, 113**Ampoule**

- de l'oreille interne, 94
- de la trompe utérine, 352, 353
- de Vater (*voir Ampoule du duodénum, Ampoule hépato-pancréatique*)
- du conduit
- - déférent, 362
- - lactifère, 179
- - semi-circulaire, 97, 125
- du rectum, 346
- hépato-pancréatique, 280
- labyrinthique, 97, 125
- vestibulaire, 98

Anastomose

- acromiale, 414
- artérielle gastro-omentale, 266
- autour
- - de l'œil, 87
- - de l'orbite, 87
- - de la scapula, 414
- - du coude, 420
- - du genou, 499
- cubitale, 420
- entre
- - la branche septale postérieure de l'artère sphéno-palatine et l'artère grande palatine, 40, 54
- - les artères angulaire et nasale dorsale, 51, 87
- - les artères carotide et vertébrale, 139
- - les artères carotides droite et gauche, 139
- - les artères carotides externe et interne, 87, 138, 139
- - les artères cervicale et occipitale, 33
- - les artères circonflexes de la cuisse, 491
- - les artères intercostale et lombale, 251
- - les artères lacrymale et méningée moyenne, 102
- - les artères pancréatiques, 284, 286, 287
- - les artères subclavière et carotide, 139
- - les artères subclavière et vertébrale, 139
- - les branches pubiennes des artères obturatrice et épigastrique, 255, 343, 345
- - les nerfs grand palatin et naso-palatin, 54
- - les nerfs médian et ulnaire, 460, 463, 464

- épigastrique-obturatrice, 255

- paravertébrale, 168

- patellaire, 487, 488, 499, 509

- porto-cave, 292

- prévertébrale, 168

- scapulaire, 414

Anatomie de surface

- abdomen, 242

- cou, 1

- dos, 152

- membre

- - inférieur, 468

- - supérieur, 398

- pelvis, 329

- périnée, 329

- tête, 1

- thorax, 178

Anesthésie du périnée, 391**Angiographie**- des artères coronaires (*voir Artériographie des artères coronaires*)- du tronc coeliaque (*voir Artériographie du tronc coeliaque*)**Angioscanner**, 285**Angle**

- colique
- - droit (hépatique), 263, 265, 266, 269, 271, 276, 278, 281, 315, 325, 326
- - gauche (splénique), 263-266, 269, 271, 276, 278, 281, 320, 322, 325
- - hépatique (*voir Angle colique droit*)
- - splénique (*voir Angle colique gauche*)
- de la côte, 183, 184
- de la mandibule, 1, 15, 17, 66
- de la scapula, 241, 405, 406
- de Louis (*voir Angle du sternum*)
- du sternum, 183
- duodéno-jéjunal, 264, 271, 281, 315, 320
- irido-cornéen, 89, 90, 92
- mastoïdien, 11
- périnéal, 396
- sternal (*voir Angle du sternum*)
- sub-pubien, 331, 332
- tubéral, 513

Anneau

- fémoral, 255, 257, 341-343, 345, 364
- fibreux
- - du cœur, 219, 222
- - du disque intervertébral, 21, 155, 159
- graisseux sous-diaphragmatique (espace cellulaire hiatal), 232
- inguinal
- - profond, 247, 249, 255, 256, 355, 359, 364, 365
- - superficiel, 245, 255, 256, 355, 359, 364, 365
- tendineux commun (de Zinn), 85, 86, 88, 122
- trigonal, 347

Annexes- de l'orbite (*voir Paupières*)

- de l'utérus, 352

Anse

- anastomotique, 287
- cervicale, 31, **32**, 34, 71, 76, 129, 130
- de Galien, 82
- de Heiss, 67
- pectorale, 415
- postérieure, 347
- subclavière, 131, 206, 223, 224, 236

Anthélix de l'oreille externe, 95**Antitragus** de l'oreille externe, 1, 95**Antre**

- mastoïdien, 96
- pylorique, 269
- tympanique (*voir Antre mastoïdien*)

Anus, 340, 354, 358, 360, 366, 373**Aorte**, 216, 322

- abdominale, 176, 192, 226, 229, 258, **259**, 264, 267, 268, 271, 281, 283, 284, 303, 306, 308-310, 314, 315, 320, 321, 323, 326-328, 341, 342, 345, 376, 378-381, 390
- - branches urétériques de, 314
- arc (aortique), 76, 77, 139, 193, 203, 204, 207-212, 217, 218, 222, 226, 228, **229**, 230, 233
- ascendante, 139, 212, 214, 217, 220-222, 237, 240
- descendante, 139, 204, 213, 228, 229, 233, 237, 240, 241
- thoracique, 166, 168, 188, 191, 226, 228, 230, **233**, 324, 325
- - branches œsophagiennes de, 233

Apex

- de la fibula, 500, 501
- de la langue, 60
- de la prostate, 362
- de la vessie, 344
- du coccyx, 396
- du cœur, 209, 211, 241
- du poumon, 193, 194, 196
- du sacrum, 157

Aponévrose

- bicipitale, 402, 417, 419, 432, 460
- du crâne (*voir Aponévrose épicroânienne*)

- du muscle
- oblique externe, 245-248, 253, 257, 328, 359
- oblique interne, 247, 248, 253, 328
- transverse de l'abdomen, 328
- épicroténienne (galéa aponévrotique), 3, 25, 103, 175
- palatine, 57, 65
- palmaire, 402, 428, 432, 433, 441, 446, 447, 450
- pharyngienne, 65, 67, 69
- plantaire, 516, 519-522
- Apparition** des dents, 62
- Appendice**
 - atrial (de l'auricule), 209, 211, 212, 217, 218, 221
 - épидидymaire, 365, 367
 - épiploïque (voir *Appendice omental*)
 - omental (épiploïque), 265, 276, 328
 - testiculaire, 365, 367
 - vermiforme, 127, 265, 273, 274, **275**, 276
 - rétro-cæcal, 275
 - vésiculeux, 352, 367
- Aqueduc**
 - de la cochlée, 98
 - de Sylvius, 107-110, 116, 147
 - du vestibule, 97-99
 - mésentencéphalique (cérébral), 107-110, 116, 118, 147, 148, 151
- Arachnoïde**, 165
- Arachnoïde** mère, 101, 103, 110, 165, 166
- granulation, 101-103, 110
- Arantius, nodule d' (voir *Nodule de la valve semi-lunaire*)
- Arc**
 - aortique, 33, 210, 239
 - de l'atlas
 - antérieur, 7, 19, 21, 64
 - postérieur, 19, 151, 175
 - de la veine azygos, 239
 - du cartilage cricoïde, 79
 - lombo-costal du diaphragme, 192, 258 (voir aussi *Ligament arqué du diaphragme*)
 - palato-glosse, 47, 56, 60, 68
 - palato-pharyngien, 47, 56, 60, 66, 68
 - pharyngo-palatin (voir *Arc palato-pharyngien*)
 - vertébral, 159
- Arc (artériel) aortique**, 76, 77, 139, 194, 203, 205, 207-209, **211**, 212, 218, 222, 228-230, 233
- Arcade**
 - de Riolan (anastomose entre les artères mésentériques inférieure et supérieure), 291
 - du fascia obturateur (voir *Arcade tendineuse du muscle élévateur de l'anus*)
 - pubienne, 243, 330, 332
 - sourcillière, 1
 - tendineuse
 - du fascia pelvien, 56, 343, 351
 - du muscle crico-thyroïdien, 70
 - du muscle élévateur de l'anus, 258, 335-338, **339**, 343, 346, 348, 350, 356, 370
 - du muscle soléaire, 482, 504, 505
 - zygomatique, 6, 15, 16, 48
- Arcade (artérielle)**
 - carpienne dorsale, 456
 - palmaire
 - carpienne, 452
 - profonde, 435, 452, 453
 - superficielle, 435, 447, 449, 453, 460
 - plantaire profonde, 508, 518, 523
- Arcade (veineuse)**
 - dorsale du pied, 523
 - palmaire superficielle, 447
- Area nuda (voir *Aire nue du foie*)
- Artère**
 - abdominale, 285 (voir *Artère de la paroi abdominale*)
 - accessoire méningée, 51, 102
 - acétabulaire, 530 (voir *Artère, branche acétabulaire*)
 - acoustique interne, 137, 140-142, 144
 - acromiale (voir *Artère, branche acromiale*)
 - alvéolaire
 - antérieure supérieure, 51
 - inférieure, 47, 51, 58, 72, 73
 - moyenne supérieure, 51
 - supéro-antérieure, 54
 - supéro-moyenne, 54
 - supéro-postérieure, 51, 54, 72
 - angulaire (de la face), 3, 35, 51, 72, 87, 139
 - antéro-latérale centrale (lenticulo-striée), 140-142, 144
 - antéro-médiale centrale (perforante), 141
 - aortique intercostale (voir *Artère intercostale*)
 - appendiculaire, 273, 287, 288, 301
 - arquée
 - du bras, 419, 420, 460
 - du pied, 509
 - du rein, 508, 517, 518, 523
 - articulaire du fémur, 491 (voir aussi *Artère, rameau articulaire*)
 - ascendante (voir aussi *Artère, branche ascendante, Artère, rameau ascendant*)
 - cervicale, 33, 71, 72, 76-78, 137, 139, 167
 - frontale, 140, 142, 143
 - palatine, 51, 68, 72
 - pharyngienne, 34, 51, 72, 137, 139
 - atriale (voir *Artère coronaire droite, Artère, rameau atrial*)
 - atrio-ventriculaire, 216
 - auriculaire
 - antérieure, 3
 - postérieure, 3, 34, 51, 72, 96, 102, 137, 139, 175
 - profonde, 51, 72, 96
 - axillaire, 180, 186, 190, 195, 214, 251, 412, **414**, 415, 419
 - basilaire, 137, 139-142, 144, 150, 151, 167
 - brachiale, 180, 414, 415, 417, **419**, 420, 421, 432-435, 460
 - profonde, 413, 415, 418-421
 - brachio-céphalique (voir *Tronc (artériel) brachio-céphalique*)
 - branche (voir aussi *Artère, rameau*)
 - acétabulaire de l'artère obturatrice, 474
 - acromiale de l'artère thoraco-acromiale, 414, 415, 420
 - alaire de l'artère nasale, 40
 - ascendante de l'artère fémorale, 499
 - atrio-ventriculaire de l'artère coronaire, 216
 - carpienne de l'artère ulnaire, 434, 452, 453, 456
 - circonflexe (voir aussi *Artère, rameau circonflexe*)
 - de l'artère coronaire, 216
 - de la fibula, 509
 - claviculaire de l'artère thoraco-acromiale, 414, 415, 420
 - deltoïdienne de l'artère thoraco-acromiale, 409, 414, 415, 420
 - descendante de l'artère fémorale, 499
 - diagonale de l'artère coronaire, 216
 - digitale dorsale, 517, 518
 - du nœud atrio-ventriculaire, 216
 - du nœud sinu-atrial, 216
 - iléale de l'artère iléo-colique, 273, 287, 288, 292
 - intercostale de l'artère thoracique interne, 186
 - interventriculaire de l'artère coronaire, 215
 - antérieure, 216
 - postérieure, 211, 216
 - marginale de l'artère coronaire, 215, 216
 - méningée récurrente de l'artère lacrymale, 102
 - nasale de l'artère
 - ethmoïdale, 40
 - faciale, 40
 - sphéno-palatine, 40, 51, 54
 - œsophagienne de l'artère
 - bronchique, 233
 - gastrique, 233, 236, 283
 - phrénique, 233, 259
 - thyroïdienne, 233
 - ovarique de l'artère utérine, 382
 - palmaire
 - de l'artère radiale, 433-435, 441, 447, 452, 453
 - de l'artère ulnaire, 433-435, 441, 446, 447, 452, 453, 460
 - profonde de l'artère ulnaire, 433-435, 441, 446, 447, 452, 453, 460
 - superficielle de l'artère radiale, 435
 - pectorale de l'artère thoraco-acromiale, 414, 415, 420
 - pelvienne de l'artère rénale, 312
 - perforante
 - de l'artère fibulaire, 509
 - postérieure de l'artère métatarsienne dorsale, 509
 - périnéale de l'artère pudendale interne, 361
 - prostatique de l'artère vésicale inférieure, 381
 - récurrente méningée de l'artère lacrymale, 102
 - septale
 - interventriculaire de l'artère coronaire, 216
 - septale de l'artère
 - ethmoïdale, 40
 - faciale, 40
 - labiale, 40
 - sphéno-palatine, 40
 - temporale de l'artère
 - cérébrale moyenne, 142, 143
 - cérébrale postérieure, 144
 - maxillaire, 51, 72, 101
 - transverse de l'artère fémorale, 499
 - tubaire de l'artère
 - ovarique, 382
 - utérine, 382
 - urétérique
 - de l'aorte, 314
 - de l'artère iliaque commune, 314
 - de l'artère ovarique, 314
 - de l'artère rénale, 310, 312, 314
 - de l'artère vésicale inférieure, 314
 - de l'artère vésicale supérieure, 314
 - ventriculaire de l'artère coronaire gauche, 215, 216
 - zygomatique de l'artère lacrymale, 87
 - bronchique, 196, 202, 204, 227, 228, 233
 - buccale, 51, 72
 - cæcale, 273, 287, 288, 302
 - calcanéenne (voir aussi *Artère, rameau calcanéen*)
 - latérale, 521, 522
 - médiale, 521, 522
 - calcarine, 143, 144
 - callosa-marginale, 142, 143
 - carotico-tympanique, 96, 138, 139
 - carotide
 - commune, 3, 30, 31, 33, **34**, 55, 71-73, 76-78, 126, 129, 131, 132, 134, 135, **137**, 139, 170, 187, 190, 195, 203, 207, 208, 210, 211, 214, 229, 233, 238
 - externe, 3, 27, 28, 31, **34**, 40, 46, 47, 51, 54, 55, 59, 71-73, 76-78, 96, 102, 126, 131, 132, 134, 135, **137**, 139
 - interne, 3, 12, 26, **34**, 42, 47, 49, 53, 55, 71, 72, 76-78, 87, 88, 96, 100, 102, 105, 122, 124, 126, 129, 131-135, **137**, 138-144, 150
 - carpienne (voir *Artère, rameau carpien*)
 - centrale (voir aussi *Artère scissurale*)
 - antéro-latérale (lenticulo-striée), 138, 140, 142, 144
 - antéro-médiale (perforante), 141
 - de la rétine, 87, 89, 92, 93
 - postéro-médiale (perforante), 141
 - cérébelleuse
 - inféro-antérieure, 137, 139-142, 144, 167
 - inféro-postérieure, 137, 139, 140, 142, 144, 167
 - supérieure, 137, 139-142, 144, 167
 - cérébrale, 103
 - antérieure, 137-144, 150, 151
 - moyenne, 137-144
 - postérieure, 150
 - postérieure, 137-144
 - cervicale
 - ascendante, 33, 71, 72, 76-78, 139, 167
 - profonde, 33, 137, 139, 167
 - superficielle, 76, 77, 139, 174
 - transverse, 32, 33, 76-78, 139, 174, 414, 415
 - choroïdienne

BIBLIOTHEQUE DE LA RECHERCHE BIBLIOGRAPHIQUE SCIENCE MEDICALE

- antérieure, 138, 140-142, 144
- postérieure
- latérale, 140, 144
- médiale, 140, 144
- pour le 4^e ventricule, 144
- ciliaire, 87, 92, 143 (*voir aussi Artère paracentrale, Artère calloso-marginale*)
- antérieure, 93
- postérieure
- courte, 93
- longue, 93
- cingulaire, 143
- circonflexe (*voir aussi Artère, rameau circonflexe*)
- de l'humérus (*voir Artère de l'humérus circonflexe*)
- de la cuisse, 499 (*voir aussi Artère de la cuisse circonflexe*)
- de la fibula, 509
- de la scapula, 413-415, 417, 420
- du cœur, 216
- iliaque (*voir Artère iliaque circonflexe*)
- claviculaire (*voir Artère, branche claviculaire*)
- cœliaque (*voir Tronc (artériel) cœliaque*)
- colique
- droite, 287, 288, 301, 302, 313
- gauche, 259, 288, 297, 302, 303, 313, 376
- moyenne, 281, 284, 287, 288, 301, 302, 321
- collatérale
- du sternum, 187
- moyenne, 418, 420, 421, 431
- radiale, 418, 420, 421
- ulnaire
- inférieure, 419, 420, 431, 435
- supérieure, 419-421, 431, 435
- communicante
- antérieure, 137-143, 150
- postérieure, 105, 137-144, 150
- conjonctivale, 93
- coronaire
- descendante
- antérieure gauche, 215
- postérieure, 211, 215, 216
- droite, 209, 211, 215, 216, 219
- gauche, 215, 216, 219
- corticale radiée (interlobulaire) du rein, 312
- costo-cervicale (*voir Tronc (artériel) costo-cervical*)
- crémastérique, 251, 256, 257, 379 (*voir aussi Artère, rameau crémastérique*)
- crico-thyroïdienne, 72, 76
- cystique, 280, 283, 284
- d'Adamkiewicz, 167
- de Drummond (*voir Artère marginale*)
- de Heubner, 140-143
- de l'arcade plantaire, 522
- de l'avant-bras, 460
- de l'épaulle, 33
- de l'estomac, 283
- de l'humérus, 413-415, 418-420
- circonflexe
- antérieure, 413-415, 417, 419, 420
- postérieure, 413-415, 418-420
- de l'iléum, 287
- de l'index radiale, 435
- de l'intestin grêle, 287
- de l'intumescence lombale, 167
- de l'iris, 90, 92
- grand cercle artériel, 90, 92
- petit cercle artériel, 90, 92
- de l'œil, 92 (*voir aussi Artère ophtalmique*)
- de l'orbite, 87
- de l'utérus, 382
- de la bouche, 72
- de la branche antérieure du stapès, 96
- de la branche postérieure du stapès, 96
- de la cavité nasale, 40, 51
- de la conjonctive, 92
- de la cuisse
- circonflexe
- latérale, 487, 488, 491, 499
- médiale, 488, 489, 491, 499
- de la face, 3, 31, 34, 35, 40, 46, 47, 51, 72, 73, 77, 87, 132, 134, 137, 139
- de la fosse crânienne postérieure, 144
- de la fosse infra-temporale, 51
- de la glande mammaire, 180
- de la glande thyroïde, 76, 78
- de la hanche, 491, 499
- de la jambe, 503-505, 507, 508
- de la langue, 59 (*voir aussi Artère linguale*)
- de la macula (*voir Artériole de la macula*)
- de la main, 453, 456, 460
- de la paroi abdominale, 251, 259
- de la queue de cheval, 167
- de la rétine, 87, 89, 92 (*voir aussi Artériole de la rétine*)
- de la scapula, 413-415, 417, 420
- de la strie malléaire, 96
- de la tête du fémur, 491
- de la trompe auditive, 96
- de la vessie, 314
- de Willis (*voir Artère du cercle artériel du cerveau*)
- deltoïde (*voir Artère, branche deltoïdienne*)
- des dents, 51
- des glandes parathyroïdes, 78
- des paupières, 87
- des viscères pelviens, 378, 380-383
- descendante (*voir aussi Artère, branche descendante*)
- coronaire (*voir Artère coronaire descendante*)
- du genou, 487, 488, 492, 499, 509
- palatine, 51, 72
- diagonale (du cœur), 216
- digitale dorsale, 509
- digitale palmaire, 435, 446, 447, 450, 453, 458
- commune, 435, 446, 447, 450, 452, 453
- dorsale, 456, 458
- propre, 435, 447, 453, 456, 458
- digitale plantaire, 508, 517-520, 523
- commune, 520, 521, 523
- dorsale, 508, 517, 518, 523
- propre, 517, 518, 520, 522, 523
- dorsal
- du pénis, 361
- dorsale
- du carpe, 435
- du clitoris, 382
- du pénis, 359, 361, 379, 383
- du pied, 508, 509, 517, 518, 523
- scapulaire, 32, 33, 414, 415
- droite (arteria recta) de l'intestin grêle, 287, 288, 305
- du 4^e ventricule, 144
- du bras, 419, 420, 460
- du bulbe
- du pénis, 361, 383
- du vestibule, 350, 357, 382
- du canal
- anal, 376
- ptérygoïdien, 51, 54, 55, 96, 138
- du cercle artériel du cerveau (de Willis), 141
- du cerveau, 137, 139-144, 149
- du clitoris, 357
- dorsale, 357, 382
- profonde, 357, 382
- du cœur, 215
- du col du fémur, 491
- du conduit déférent, 259, 365, 376, 379, 381
- du coude, 420, 460
- du duodénum, 284, 286
- du fémur, 491
- du foie, 283, 284 (*voir aussi Artère hépatique*)
- du foramen
- déchiré, 138
- épineux, 138
- ovale, 138
- rond, 138
- du genou, 499
- descendante, 487, 488, 492, 499, 509
- latérale
- inférieure, 499, 503-509
- supérieure, 489, 499, 503-509
- médiale
- inférieure, 487, 488, 499, 504, 505, 507-509
- supérieure, 487-489, 503-505, 507-509
- moyenne, 499, 509
- du gyrus angulaire, 139, 142, 143
- du larynx, 76, 78
- du nœud
- atrio-ventriculaire (AV), 216, 219
- sinu-atrial (SA), 216, 222
- du pénis
- dorsal, 361
- dorsale, 251, 359, 361, 379, 381, 383
- du bulbe, 361
- du bulbe du, 361, 383
- profonde, 359, 361, 363, 383
- du périnée, 379, 382, 383
- du pied, 508, 517, 518, 520-523
- arquée, 508, 517, 518, 523
- dorsale, 508, 509, 517, 518, 523
- du poignet, 460
- du pont, 140-142, 144
- du pouce, 435, 453
- du poumon, 203 (*voir aussi Artère pulmonaire*)
- du rein, 310, 312 (*voir aussi Artère rénale*)
- arquée, 312
- corticale radiée (interlobulaire), 312
- du sinus caverneux, 102, 138
- du vermis, 144
- en candélabre (*voir Artère préfrontale*)
- épigastrique
- inférieure, 247, 249, 251, 255, **257**, 268, 314, 341, 343, 345, 376, 378, 379, 381, 499
- superficielle, 245, 247, 251, 259, 487, 499
- supérieure, 185-188, 208, 247, 251
- épiscclérale, 92
- ethmoïdale
- antérieure, 40, 87, 102
- postérieure, 87, 102
- faciale, **3**, 31, 34, 35, 42, 46, 47, 51, 72, 73, 77, 87, 132, 134, 137, 139
- transverse (de la face), 3, 34, 35, 46, 72, 87
- fémorale, 247, 251, 256, 257, 259, 358, 379, 385, 396, 397, 472, 480, 487, 488, 491, 492, **499**, 509, 530
- profonde, 397, 487, 488, 491, 492, 499 (*voir aussi Artère profonde de la cuisse*)
- fibulaire (péronière), 499, 503-505, 509, 510, 517, 518
- fissurale de la moelle spinale, 168
- fovéolaire, 491
- frontale polaire, 142, 143
- fronto-basale (orbito-frontale), 140, 142, 143
- médiale, 138
- gastrique
- courte, 268, 282-284, 300
- droite, 280, 284, 285, 298-300
- gauche, 233, 259, 266, 268, 283-285, 297-300, 388
- gastro-duodénale, 280, 284-287, 299-301, 306
- gastro-épiplœique (*voir Artère gastro-omental*)
- gastro-omental (gastro-épiplœique)
- droite, 266, 268, 283, 284, 287, 298-300
- gauche, 266, 282-284, 298-300
- glutéale
- inférieure, 259, 314, 376, 380, 381, 486, 489
- supérieure, 259, 314, 376, 380, 381, 486, 489
- hémorroïdale (*voir Artère rectale*)
- hépatique, 325
- commune, 259, 266, 280, 281, **283**, 284-288, 297, 300, 306
- droite, 280, 283, 284, 289
- intermédiaire, 284
- propre, 268, 271, 277, 278, 280, 281, 283, **284**, 285, 286, 294, 300, 321
- hypogastrique (*voir Artère iliaque interne*)
- hypophysaire, 141, 149
- inférieure, 138
- supérieure, 138
- hypothalamique, 141, 149

- iléale, 273, 287, 288, 290 (*voir aussi Artère, branche iléale*)
- iléo-colique, **273**, 287, 288, 301, 302, 313
- iliaque
- circonflexe
- profonde, 249, 251, 257, 259, 343, 381, 488, 499
- superficielle, 245, 247, 251, 259, 313, 487, 499
- commune, 259, 265, 268, 297, 308, 313, 314, **376**, 378-381, 390
- externe, 249, 255, **256**, 257, 265, 268, 273, 297, 308, 313, 340-345, 353, 370, 376, 378-381, 390, 488, 499
- interne, 288, 297, 308, 313, 314, 343, 350, 376, 378, 379, **380**, **381**, 390
- ilio-lombale, 259, 314, 380, 381
- infra-hyoïdienne, 76
- infra-orbitaire, 3, 35, 51, 54, 72, 83, 87
- innommée (*voir Tronc (artériel) brachio-céphalique*)
- intercostale, 168, 185, 186, 188, 204, 227, 228, 233, 251, 413 (*voir aussi Artère, branche intercostale*)
- antérieure, 187, 188, 251
- postérieure, 167, 168, 185, 186, 188, 204, 227, 228, 233, 251, 413
- suprême, 137, 139
- interlobaire du foie, 310, 312
- interlobulaire du foie, 320
- interosseuse (de l'avant-bras)
- antérieure, 420, 431, 433-436
- commune, 420, 433-436
- postérieure, 420, 431, 434-436
- récurrente, 420, 431, 435
- interventriculaire (*voir Artère, branche interventriculaire*)
- antérieure, 216
- postérieure, 216
- intestinale, 287, 288, 290
- intra-hépatique, 279
- intra-pulmonaire, 202
- intra-rénale, 312
- jéjunale, 272, 287, 289-298
- juxta-colique (*voir Artère marginale*)
- labiale
- de la face, 35, 40, 72
- du périnée, 357, 382
- labyrinthique (acoustique interne), 96, 137, 140-142, 144
- lacrymale, 87, 139
- laryngée inférieure, 82
- supérieure, 34, 69, 72, 76-78, 82, 137
- lenticulo-striée, 140-142, 144
- linguale, 3, 34, 47, 51, 59, 72, 77, 134, 137, 139
- dorsale, 59
- profonde, 56, 59
- lombale, 167, 251
- malléolaire
- antérieure
- latérale, 508, 509, 517, 518
- médiale, 508, 509, 517, 518
- mammaire, 180
- externe (*voir Artère, rameau mammaire*)
- interne (*voir Artère, rameau mammaire*)
- marginale
- du cœur, 216
- juxta-colique (de Drummond), 215, 288, 376 (*voir aussi Artère, rameau marginal*)
- massétérique, 48, 49, 51, 72
- mastoïdienne (*voir Artère, rameau mastoïdien*)
- maxillaire, 18, 34, 40, 48-50, **51**, 54, 55, 71, 72, 96, 102, 132, 134, 135, 137, 139
- médio-médiale, 142, 143
- médullaire segmentaire, 72, 139, 167-169, 188
- méningée (*voir aussi Artère, rameau méningé*)
- accessoire, 12, 51, 96, 102
- antérieure, 87
- moyenne, 12, 18, 49-51, 71, 72, 96, 101-103, 105, 132, 137-139
- postérieure, 12, 138
- récurrente (lacrymale), 102
- tentorielle, 138
- mentonnière, 51, 72
- mésentérique
- inférieure, 259, 264, 271, **288**, 297, 302, 303, 308, 310, 313, 314, 376, 378, 379, 388
- supérieure, 176, 226, 259, 264, 268, 271, 273, 281, 284-288, 290, 294, 298, 300, 301, 303, 307, 308, 310, 313-315, 321-323, 327, 388
- métacarpienne
- dorsale, 456
- palmaire, 435, 452, 453
- métatarsienne
- dorsale, 508, 509, 517, 518, 523
- plantaire, 520, 522, 523
- musculaire, 93
- musculo-phrénique, 186, 187, 195, 208, 251
- mylo-hyoïdienne, 18, 51, 58, 72
- nasale (*voir aussi Artère, branche nasale*)
- dorsale, 3, 35, 51, 72, 83, 87, 139
- externe, 35
- inférieure, 92
- septale, 40, 51
- supérieure, 92
- obturatrice, 249, 255, 259, 314, 342, 343, 376, 378, 380, 381, **380**, 388, 396, 474, 491, 499
- accessoire, 255, 376, 380
- occipitale, 3, 34, 71-73, 102, 137, 139, 175
- œsophagienne, 204, 233 (*voir aussi Artère, branche œsophagienne*)
- récurrente, 192, 283, 301
- ombilicale, 226, **249**, 259, 313, 376, 378, 380, 381
- partie oblitérée de, 247, 249, 256, 257, 259, 268, 316, 341, 343, 345, 353, 378, 380, 381
- partie perméable de, 249, 259, 314, 376, 378, 380, 381
- ophtalmique, 51, 55, 85, 87, 133, 137-139, 141, 144
- orbito-frontale, 142, 143
- ovarique, 259, 297, 308, 310, 313, 314, 341-343, 352, **378**, 382, 390, 393 (*voir aussi Artère, branche ovarique*)
- palatine
- ascendante, 51, 68, 72
- descendante, 51, 54, 55, 72
- grande, 12, 40, 51, 54, 55, 57
- petite, 12, 40, 51, 54, 55, 57, 68
- palmaire (*voir Artère, branche palmaire*)
- palpébrale, 87
- pancréatico-duodénale
- inférieure
- antérieure, 284, 286-288, 298-300
- postérieure, 284, 286-288, 299, 300
- portion commune, 284, 286
- supérieure
- antérieure, 266, 283, 284, 286, 287, 298-300
- postérieure, 283, 284, 286, 287, 299, 300
- pancréatique, 284, 286
- de la queue (du pancréas), 284
- dorsale (supérieure), 283, 284, 286, 287, 291
- grande, 284, 286
- inférieure, 284, 286, 287
- supérieure (*voir Artère pancréatique dorsale*)
- transverse, 284, 286, 287
- paracentrale, 142, 143
- pariétale, 142, 143
- pariéto-occipitale, 143, 144
- pectorale (*voir Artère, branche pectorale*)
- pelvienne (*voir Artère, branche pelvienne*)
- perforante (*voir aussi Artère, rameau perforant*)
- de l'arcade plantaire, 522
- du cercle artériel du cerveau (de Willis), 141
- fémorale, 499
- profonde, 488, 489, 499
- vers les artères métatarsiennes dorsales, 522
- péricalléuse, 142, 143
- postérieure, 143, 144
- péricardio-phrénique, 187, 190, 191, 203, 208, 209, 212, 213, 227, 228, 251
- périnéale, 350, 357, 381-383 (*voir aussi Artère, branche périnéale*)
- transverse, 383
- péronière (*voir Artère fibulaire*)
- pétéreuse
- superficielle, 96
- pharyngienne, 54
- ascendante, 34, 51, 55, 68, 72, 96, 137, 139
- phrénique inférieure, 192, 229, 233, 236, 259, 266, 268, 283, 284, 297-299, 310, 319, 320, 388
- plantaire
- latérale, 505, 519, 520, 522, 523
- médiale, 505, 519, 520, 522
- métatarsienne, 518, 520, 522, 523
- profonde, 508, 509, 517, 518, 523
- polaire frontale, 142, 143
- poplitée, 482, 489, 492, 499, 503-505, 509
- post-centrale, 143
- précentrale (*voir Artère scissurale*)
- précunéaire, 143
- préfrontale, 140, 142, 143
- pré-rolandique, 142, 143
- principale du pouce, 435, 453
- profonde
- de la cuisse (fémorale profonde), 397, 487-489, 491, 492, 499
- du bras (brachiale profonde), 413, 415, 418, 421
- du clitoris, 382
- du pénis, 359, 361, 363, 383
- propre, 519
- prostatique (*voir Artère, branche prostatique*)
- ptérygoïdienne, 51
- pubienne, 257
- pudendale
- externe
- profonde, 251, 259, 379, 487, 499
- superficielle, 245, 247, 251, 259, 379, 487, 499
- interne, 259, 314, 357, 361, 370, 376, 380-383, 396, 397, 486
- pulmonaire, 196, 202, 203, 209-211, 217, 218, 226-228, 240
- radiale, 419, **420**, 431, 432, **433**, **434**, **436**, 441, 447, 449, 452-454, 456, 457, 460
- collatérale, 418, 420, 421
- de l'index, 435
- radiculaire (*voir aussi Artère, rameau radiculaire*)
- antérieure, 167, 168
- postérieure, 167, 168
- rameau (*voir aussi Artère, branche*)
- articulaire du genou, 487, 488, 499, 509
- ascendant de l'artère
- circonflexe iliaque profonde, 251, 259
- de la cuisse, 499
- atrial de l'artère coronaire, 215
- calcanéen de l'artère
- fibulaire, 503-505
- tibiale, 503-505, 519, 520
- carpien de l'artère radiale, 434, 452-454
- circonflexe
- de l'artère coronaire, 216
- de la fibula, 509
- crémastérique de l'artère épigastrique, 247, 249, 259
- cutané latéral de l'artère intercostale postérieure, 180, 185, 186, 188, 413
- de l'artère circonflexe de la cuisse, 488, 491, 499
- dorsal de l'artère intercostale postérieure, 168, 188
- interventriculaire antérieure, 215
- interventriculaire de l'artère coronaire, 211, 215
- mammaire de l'artère
- thoracique interne, 180
- thoracique latérale, 180
- marginal de l'artère coronaire, 215, 216
- mastoïdien de l'artère occipitale, 102, 137
- méningé de l'artère
- carotide interne, 102
- ethmoïdale, 87, 102
- lacrymale, 102
- occipitale, 3
- pharyngienne ascendante, 102, 137

- vertébrale, 102, 137, 144
- pariétal de l'artère
- méningée moyenne, 102
- temporale superficielle, 3, 101
- perforant de l'artère
- fémorale, 488, 489, 499
- thoracique interne, 180, 185, 187, 188, 413
- radiculaire, 139, 188
- saphène de l'artère du genou, 487, 488, 499, 509
- tonsillaire de l'artère
- faciale, 51, 68
- linguale dorsale, 68
- maxillaire, 51
- petite palatine, 68
- pharyngienne ascendante, 68
- rectale
- inférieure, 259, 288, 376, 380-383
- moyenne, 259, 288, 302, 313, 343, 376, 378, 380, 381
- supérieure, 259, 268, 288, 297, 302, 303, 313, 343, 376, 378, 388
- recto-sigmoïdienne, 376
- récurrente (*voir aussi Artère, branche récurrente*)
- antérieure
- tibiale, 499, 508, 509
- ulnaire, 420, 433-435
- de Heubner, 140-143
- interosseuse, 420, 431, 435
- méningée (lacrymale), 102
- œsophagienne, 192, 283, 301
- postérieure
- tibiale, 499, 505, 509
- ulnaire, 420, 430, 431, 434, 435
- radiale, 419, 420, 433-435
- tarsienne
- latérale, 509
- médiale, 509
- tibiale
- antérieure, 499, 508, 509
- postérieure, 499, 505, 509
- ulnaire
- antérieure, 420, 433-435
- postérieure, 419, 430, 431, 434, 435
- rénale, 259, 285, 297, 300, 302, 308, **310**, 311, 312, 314, 315, 318, 320, 321, 327, 378, 379, 388, 395
- rétro-péritonéale (*voir Artère pancréatico-duodénale, Artère splénique*)
- rolandique, 142, 143
- sacrée
- latérale, 167, 259, 314, 376, 380, 381
- médiane, 167, 259, 288, 314, 342, 343, 376, 378, 380, 381
- saphène, 487, 488, 499 (*voir aussi Artère, rameau saphène*)
- scapulaire
- circonflexe, 413-415, 417, 420
- dorsale, 32, 170, 414, 415
- scissurale
- centrale (rolandique), 142, 143
- post-centrale, 143
- précentrale (pré-rolandique), 142, 143
- scrotale postérieure, 381, 383
- segmentaire (*voir Artère du rein, Artère médullaire*)
- septale
- interventriculaire, 216
- sigmoïde, 259, 268, 288, 302, 313, 376
- sinu-atriale, 215, 222
- spermatique (*voir Artère testiculaire*)
- sphéno-palatine, 12, 40, 51, 54, 72
- spinale, 167
- antérieure, 139, 140, 142, 144, 167, 168
- postérieure, 140, 142, 144, 167, 168
- splénique, 259, 268, 271, 281-287, 297-300, 306, 307, 321, 322, 325
- stapéidienne, 96
- sterno-cléido-mastoiïdienne, 34
- striée médiale (récurrente de Heubner), 138, 140-143

- stylo-mastoiïdienne, 96
- subclavière, 30, 32, **33**, 71-73, 76-78, 127, 131, 137, 139, 167, 180, 186, 187, 190, 195, 203, 208, 209, 211, 227-229, 233, 251, 413-415
- droite, 170
- gauche, 170, 238
- subcostale, 251, 259
- sublinguale, 46, 59
- submentonnaire, 51, 72
- subscapulaire, 413-415, 420
- supra-claviculaire, 32
- supra-duodénale, 283, 284, 286, 287
- supra-hyoïdienne, 59, 72
- supra-orbitaire, 3, 35, 51, 72, 83, 87, 139
- supra-scapulaire, 33, 76-78, 139, 413-415, 467
- supra-trochléaire, 3, 35, 51, 72, 83, 87, 139
- surrénale
- inférieure, 259, 310, 312, 320
- moyenne, 259, 310, 320
- supérieure, 192, 259, 310
- tarsienne
- latérale, 508, 517, 518, 523
- médiale, 508, 517, 518, 523
- temporale (*voir aussi Artère, branche temporale de l'artère*)
- profonde, 51, 72, 101
- superficielle, 3, 34, 35, 46, 51, 54, 71-73, 87, 96, 101, 102, 135, 137, 139
- tentorielle, 102, 105
- antérieure, 92, 142, 143
- moyenne, 101, 142, 143
- postérieure, 92, 142, 143
- testiculaire, 249, 251, 255-257, 259, 268, 291, 297, 308, 310, 313, 345, 365, 379, **379**, 381, 387, 394
- thalamique perforante, 144
- thalamo-striée, 141
- thoracique
- interne, 77, 139, **180**, 185, 186, **187**, 188, 190, 191, 195, 203, 208, 209, 213, 227-229, 233, 239-241, 251, 414
- latérale, 180, 185, 186, 251, 413-415, 420
- supérieure, 186, 413-415, 420
- thoraco-acromiale, 185, 186, 412, 414, 415, 420
- thoraco-dorsale, 33, 413-415, 420
- thyro-cervicale (*voir Tronc (artériel) thyro-cervical*)
- thyroïdienne
- inférieure, 33, 72, 76-78, 137, 139, 223, 233, 414
- supérieure, 31, 34, 72, 76-78, 137, 139
- tibiale
- antérieure, 499, 505, 508, 510, 517, 518
- postérieure, 499, 503-505, 510, 516, 519-521
- tonsillaire (*voir Artère, rameau tonsillaire*)
- trabéculaire, 149
- tubaire (*voir Artère, branche tubaire*)
- tympanique
- antérieure, 96
- inférieure, 96
- postérieure, 96
- supérieure, 96
- tympanique antérieure, 51, 72, 139
- ulnaire, 419, **420**, 430-433, **434**, 435, 436, 441, 446, 447, 449, 452, 453, 456, 460
- collatérale
- inférieure, 419-422, 424-431, 435
- supérieure, 419-421, 431, 435
- urétérique (*voir Artère, branche urétérique*)
- urétrale, 361, 383
- utérine, 313, 314, 342, 343, 350, 352, 353, 378, 380, **382**
- vaginale, 313, 343, 346, 350, 353, 378, 380, 382
- ventriculaire (*voir Artère, branche ventriculaire de l'artère coronaire gauche*)
- vertébrale, 12, 22, 32, 33, 71, 72, 77, 78, 102, 131, **137**, 139-142, 144, 150, 151, 167, 175, 223, 233
- droite, 170
- gauche, 170
- vésicale
- inférieure, 259, 313, 314, 343, 346, 376, 378-381

- supérieure, 249, 259, 313, 314, 343, 376, 378, 380, 381
- vestibulaire (*voir Artère du bulbe du vestibule*)
- zygomatiko-faciale, 3, 87
- zygomatiko-orbitaire, 3, 87
- zygomatiko-temporale, 3
- zygomatique (*voir Artère, branche zygomatique*)
- Arteria recta (*voir Artère droite*)
- Artériographie**
- des artères coronaires, 216
- du tronc cœliaque, 285
- Artériole**
- de la macula, 92
- de la rétine
- nasale, 92
- temporale, 92
- du foie
- intra-lobulaire, 279
- péri-portale, 279
- portale, 279
- du rein
- corticale radiée, 312
- interlobulaire, 312
- Articulation**
- acromio-claviculaire, 408, 411
- atlanto-axoïdienne, 19, 22, 23
- latérale, 21
- médiane, 21
- atlanto-occipitale, 22
- carpo-métacarpienne, 440, 442
- chondro-costale, 184
- costo-transversaire, 238
- crico-thyroidienne, 79
- de l'épaule (gléno-humérale), 408, 413, 418
- de la hanche, 474, 479, 480, 483, 491
- du corps vertébral, 20
- du coude, 422, 424, 460
- du dos, 158, 159
- du genou, 493-496, 498
- du poignet (radio-carpienne), 439-442
- gléno-humérale, 408, 413, 418, 467
- intercarpienne, 440, 442
- interchondrale, 184
- intermétacarpienne, 442
- interphalangienne (de l'orteil), 515
- interphalangienne (du doigt), 398, 445, 451, 458
- manubrio-sternale, 184, 240
- médio-carpienne, 440, 442
- métacarpo-phalangienne, 445, 515
- radio-carpienne, 439-442
- radio-ulnaire
- distale, 439-442
- proximale, 422, 424, 425
- sacro-iliaque, 331, 332, 338, 530
- sterno-claviculaire, 193, 238, 404
- sterno-costale, 184, 404
- tarso-métatarsienne, 511, 512
- temporo-mandibulaire, 18, 48, 49
- transverse du tarse, 511, 512
- unco-vertébrale, 21
- zygapophysaire, 22, 23, 158, 241
- Atlas (C1)**, 15, **19**, 21-23, 33, 64, 153
- arc antérieur (*voir Arc de l'atlas antérieur*)
- surface articulaire antérieure, 19
- arc postérieur (*voir Arc de l'atlas postérieur*)
- ligament transverse, 19
- surface articulaire supérieure, 19
- tubercule antérieur, 21
- tubercule du ligament transverse, 19
- vue inférieure, 19
- vue supérieure, 19
- Atrium**
- droit, 209-214, **217**, 220, 221, 227, 241
- gauche, 211-213, 217, **218**, 220, 221, 241
- Auerbach (*voir Plexus (nerveux) d'; Plexus (nerveux) myentérique*)

Auricule

- de l'oreille, 94, 95
- droit (appendice atrial), 209, 211, 217, 221
- gauche (appendice atrial), 209, 211, 212, 218, 221, 222

Autonome (voir *Système nerveux autonome*)

Avant-bras

- artères de l', 460
- coupes transversales de l', 436
- fascias de l', 402, 436
- muscles de l', 426, 434
- nerfs de l', 463, 466
- - cutanés, 402
- nœuds lymphatiques de l', 403
- os de l', 425
- veines superficielles de l', 401

Axe

- cœliaque (voir *Tronc (artériel) cœliaque*)
- du cristallin, 91

Axillaire (voir *Fosse axillaire*)

- pli axillaire antérieur, 178
- pli axillaire postérieur, 178

Axis (C2), 15, **19**, 21, 23, 47, 153

- dent (voir *Dent de l'axis*)
- surface articulaire-inférieure de la masse latérale, 19
- vue antérieure, 19
- - corps, 19
- vue postéro-supérieure, 19

Bandelette (voir aussi *Fibre*)

- latérale des extenseurs, 458
- modératrice, 217, 221, 222

Bartholin (voir *Conduit sublingual, Glande vestibulaire majeure*)

Base

- de la prostate, 362
- de la pyramide rénale, 311
- des os métacarpiens, 443, 444
- des os métatarsiens, 511
- des phalanges (de la main), 443
- des phalanges (du pied), 511
- du cœur, 211
- du crâne, 10-13, 16
- - foramen de la, 13
- - os de la, 11
- du sacrum, 157

Bâtonnets de la rétine, 121

Batson (voir *Plexus veineux cérébral (de Batson)*)

Bertin (voir *Colonne de, Colonne rénale*)

Biceps (voir *Muscle*)

Bigelow (voir *Ligament en Y de Bigelow, Ligament ilio-fémoral*)

Bord

- acétabulaire, 333, 473, 530
- de l'ulna
- - antérieur, 425
- - interosseux, 425
- - postérieur, 425
- de la fibula
- - antérieur, 500, 501
- - interosseux, 500, 501
- - postérieur, 500, 501
- de la scapula
- - latéral, 405, 406
- - médial, 405, 406
- - supérieur, 405, 406, 411
- du cœur
- - droit, 193
- - gauche (émoussé), 193, 209
- - inférieur (aigu), 209
- du foie, 269
- du poumon, 193, 194, 196
- du radius
- - antérieur, 425
- - interosseux, 425
- - postérieur, 425
- du tibia
- - antérieur, 500, 501
- - interosseux, 500, 501

- - postérieur, 500, 501

- infra-orbitaire, 1

Bouche

- examen de la, 56
- glandes de la, 46
- muscles de la, 47, 58
- nerfs de la, 61, 71
- nœuds lymphatiques de la, 74, 75
- palais, 57
- plancher de la, 58
- veines de la, 73

Bourgeon épithélial du gland, 366

Bourrelet glénoïdal, 467

Bourse

- ansérine, 493, 494
- du ligament collatéral fibulaire, 493-495, 498
- du muscle gastrocnémien, 498
- du tendon calcanéen, 506, 516
- du tendon du biceps fémoral, 493, 494, 498
- du tractus ilio-tibial, 493-495
- ilio-pectinée, 474, 483
- infra-patellaire, 498
- olécrânienne, 424
- omentale, 266, 267, 321 (voir aussi *Sac péritonéal*)
- - coupe transversale de la, 267
- - récessus inférieur de la, 321
- - récessus supérieur de la, 266, 268, 277, 321
- radiale, 447-450
- semi-membraneuse, 493, 497, 498
- sous-cutanée
- - calcanéenne, 516
- - infra-patellaire, 498
- - malléolaire
- - - latérale, 516
- - - médiale, 516
- - prépatellaire, 498
- subacromiale, 417
- subdeltoidienne, 408
- subtendineuse
- - calcanéenne, 506
- - du muscle biceps fémoral, 493, 494, 498
- - du muscle gastrocnémien, 497, 498
- - du muscle subscapulaire, 408
- - infra-patellaire, 498
- supra-patellaire, 494, 495, 498
- synoviale supra-patellaire, 494, 495, 498
- ulnaire, 447-450

Bowman (voir *Capsule de, Capsule glomérulaire*)

Boyden (voir *Sphincter du conduit cholédoque*)

Branche

- cutanée du nerf fémoral (voir *Nerf, rameau cutané du nerf fémoral*)
- de l'anthélix, 95
- de l'hélix, 95
- de l'incus, 95
- de la mandibule, 4-6, 15, 17, 24, 29, 47
- du fornix, 107, 111, 113, 144
- du nerf cutané de la cuisse (voir *Nerf, rameau cutané du nerf fémoral*)
- du pubis (voir *Branche pubienne*)
- du stapès, 94-96
- ischio-pubienne, 333, 334, 339, 344, 350, 355, 356, 358, 360-362, 373
- pubienne (voir aussi *Os pubien*)
- - inférieure, 243, 330, 337, 340, 348, 473
- - supérieure, 243, 255, 330, 331, 333, 334, 338, 340, 344, 360, 361, 473, 474, 480, 483, 486
- sous-endocardique, 222

Bras

- artères du, 419, 420, 460
- coupes transversales du, 421
- du colliculus inférieur, 112, 115
- du colliculus supérieur, 112, 115
- fascias du, 401, 421
- muscles du, 417, 418
- nerfs du, 401, 462, 465
- os du, 405, 406, 422
- vaisseaux et nœuds lymphatiques du, 403

Bregma, 9

Bronche, 163, 164

- artères des, 204
- basale, 200
- cardiaque (du poumon gauche), 200
- de 2^e ordre, 200 (voir aussi *Bronche lobaire*)
- de 3^e ordre, 200 (voir aussi *Bronche segmentaire*)
- de 4^e ordre, 200
- division supérieure des, 199, 200
- droite, 210
- épartérielle, 196, 199, 200, 203, 229
- extra-pulmonaire, 199
- innervation des, 207
- intermédiaire, 196, 199, 200, 203
- intra-pulmonaire, 199, 201
- intra-segmentaire, 201
- linguale, 199, 200
- lobaire
- - inférieure, 196, 199, 200
- - moyenne, 199, 200
- - supérieure
- - - droite (épartérielle), 196, 199, 200, 203
- - - gauche, 199, 200
- nomenclature des, 200
- primaire (voir *Bronche principale*)
- principale, 196, **199**, 200, 204, 206, 213, 227-231, 237, 240
- segmentaire, 200, 201
- sous-segmentaire, 200, 201
- veines des, 204

Bronchiole, 201, 202

Brunner (voir *Glande duodénale*)

Buck (voir *Fascia de*)

Bulbe

- du corps spongieux, 360
- du pénis, 348, 360, 361, 363
- du vestibule, 348, 350, 355-357, 382
- oculaire, 43, **89**, 90-92
- artères du, 92
- - chambres du, 92
- - cristallin et structures de maintien du, 91
- - muscles extrinsèques du, 91
- - veines du, 92
- olfactif, 39, 108, 120
- urétral, 348, 361, 362

Bulle ethmoïdale, 36, 37

Burns (voir *Espace supra-sternal*)

Cæcum, 127, 263, 265, 273, 275, 276, 341, 345

Calcanéus, 511, 512, **513**, 515, 516, 531 (voir aussi *Sustentaculum tali, Tubérosité calcanéenne*)

Calcar avis, 112, 113

Calice du rein, 311, 327

Calot (voir *Nœud lymphatique cystique, Nœud lymphatique de, Triangle de*)

Calvaria, 9, 103

Camper (voir *Fascia de*)

Canal

- anal, 370, 371, 415 (voir aussi *Rectum*)
- carotidien, 10, 12, 13, 100
- carpien, 441
- central de la moelle spinale, 109, 110, 116, 118
- cervical de l'utérus, 352
- condylaire, 10, 13
- d'Alcock, 288, 291, 370, 376, 377, 380, 382, 383, 391
- de Hering (voir *Ductule biliaire*)
- de Hunter (voir *Canal des adducteurs*)
- de l'œil, 89
- de l'utérus, 352
- de la dent, 63
- de la moelle spinale, 109, 110, 116
- de Schlemm, 89-92
- des adducteurs, 487, 488, 492
- facial, 95, 125
- fémoral, 257, 472
- hyaloïdien de l'œil, 89
- hypoglosse, 8, 10, 12, 13, 129
- incisif, 8, 36-41, 51, 54
- infra-orbitaire, 52

- inguinal, 257
- lacrymo-nasal, 37
- mandibulaire, 47
- naso-frontal, 37
- obturateur, 334, 336, 338, 342, 343, 346, 380, 488
- optique, 4, 8, 13, 85
- ptérygoïdien, 54, 96
- pudendal, 291, 370, 376, 377, 380, 382, 383, 389, 391
- pulpaire de la dent, 63
- pylorique, 269, 325
- sacral, 157, 338
- semi-circulaire, 55, 94, 97-99
- spinal (*voir Canal vertébral*)
- vertébral, 23, 154, 155

Canalicule

- biliaire, 279
- lacrymal, 84
- mastoïdien, 10
- tympanique, 10, 12

Capillaire

- intra-pulmonaire, 202
- sous-pleural, 202

Capitatum, 439-444**Capitulum**

- de l'humérus, 405, 422, 423
- de la mandibule (*voir Tête de la mandibule*)

Capsule (*voir aussi Articulation, Ligament*)

- de l'articulation
 - atlanto-axoïdienne, 22, 23
 - atlanto-occipitale, 22, 23
 - temporo-mandibulaire, 18
 - vertébrale, 22, 23
 - zygapophysaire, 22, 23
- de la glande surrénale, 320
- de la rate, 282
- de Tenon, 85, 89 (*voir aussi Gaine du bulbe de l'œil, Tunique fibreuse du bulbe de l'œil*)
- des noyaux de la base (ganglions) du cerveau
 - externe, 111
 - interne, 109, 111, 142
- du cerveau externe, 111
- extrême, 111
- interne, 109, 111, 142
- du cristallin, 89-91
- du foie, 278
- du rein, 311, 315, 327
- fibreuse de la glande thyroïde, 78
- otique, 97, 98
- prostatique, 344, 348, 362

Caroncule

- hyménéale, 350, 354
- lacrymale, 83, 84
- sublinguale, 46, 56

Carpe (*voir Os du carpe*)**Cartilage**

- alaire, 35, 37, 38, 42
- aryténoïde, 65, 79, 80
- auriculaire, 42
- corniculé, 65, 79
- costal, 183, 184, 191, 193, 238, 240, 243, 254, 324
- cricoïde, 15, 27, 28, 64, 65, 69, 70, 76, **79**, 80, 82, 193, 199, 203, 230, 231
- de la trompe auditive, 42, 49, 57, 65, 67, 68, 100
- du larynx, 79
- du plateau vertébral, 159
- nasal septal, 35, 38, 42
- processus latéral du, 35, 37, 38
- thyroïde, 1, 15, 27, 28, 31, 64, 65, 69, 70, 76, **79**, 80, 82, 193, 199, 203, 230, 231
- trachéal, 199
- tritiqué, 79

Cavité

- de l'oreille externe (*voir Conque de l'oreille externe*)
- du septum pellucidum, 101
- glénoïdale, 467
- glénoïdale de la scapula, 183, 405, 408
- nasale, 36-45, 50, 51, 53, 84, 85, 119
- artères de la, 40

- innervation autonome de la, 53
- nerfs de la, 39, 41
- sinus paranasaux, 43-45
- orale, 43, 56-58, 61 (*voir aussi Bouche*)
- inspection de la, 56
- péricardique, 213
- péritonéale, 244, 263-268
- pleurale, 191, 193, 194, 213
- tympanique, 50, 53, 94, 95, 98, 125, 126

Cellule

- ciliée de l'organe spiral (de Corti), 98
- de l'organe spiral (de Corti), 98
- de la rétine
 - amacrine, 121
 - bi-polaire, 121
 - ganglionnaire, 121
 - horizontale, 121
 - pigmentaire, 121
- des piliers de l'organe spiral (de Corti), 98
- du bulbe olfactif
 - étoilée, 120
 - glomérulaire, 120
 - granulaire, 120
 - mitrale, 120
- ethmoïdale, 43-45, 85
- mastoïdienne, 7, 42, 55, 96
- olfactive, 120
- sustentaculaire du calicule gustatif, 60

Cément, 63**Cercle** (artériel)

- de l'iris, 90, 93
- du cerveau (de Willis), 140, 141

Cérébro-spinal (*voir Liquide cérébro-spinal*)**Cerveau**, 103, 106-116

- artères du, 137, 139-143
- schéma des, 139
- méninges du, 101-103
- sinus veineux du, 105
- veines du
 - profondes, 146
 - sous-épendymaires, 147
 - superficielles, 103

- **Cervelet**, 99, 107, 112, 114, 116, 145, 147, 151
- (*voir aussi Tente du cervelet*)

Chambre de l'œil

- antérieure, 83, 89-92
- postérieure, 83, 89-92
- vitrée, 92

Charnière recto-sigmoïdienne, 369**Chef**

- claviculaire, 1, 178, 242
- latéral, 152, 398
- du muscle gastrocnémien, 497
- du triceps brachial, 240
- long, 152, 398
- du biceps brachial, 240
- du triceps brachial, 240
- médial
- du muscle gastrocnémien, 497
- sternal, 1, 178, 242

Cheville

- gaines tendineuses de la, 516
- ligaments de la, 514
- os de la, 500, 501, 511-513
- tendons de la, 514
- vaisseaux lymphatiques de la, 472

- **Chiasma** optique, 105, 107, 108, 115, 121, 138, 141, 142, 146-148

- **Choane**, 10, 16, 38, 49, 57, 66, 67, 100

- **Cholangiopancréatographie** par IRM, 281

- **Choroïde**, 89, 91, 92, 121

- **Cils** de l'œil, 83

- **Cintre cervico-obturateur**, 530

Circulation

- du liquide cérébro-spinal, 110
- sanguine
- intra-pulmonaire, 202

- post-natale, 226
- prénatale, 226

Citerne

- cérébello-médullaire, 110
- chiasmatique, 110
- de la grande veine cérébrale (de Galien), 110, 151
- du chyle, 261, 295, 297
- du corps calleux, 110
- grande (*voir Citerne cérébello-médullaire*)
- interpédonculaire, 110
- lombale, 156
- prépontique, 110
- quadrigéminal, 110, 151

Clastrum, 111

- **Clavicule**, 1, 27-29, 31, 178, 183-187, 193-195, 210, 214, 227, 228, 238, 398, **404**, 405, 407-409, 411, 412, 414, 415, 467, 499

- **Clitoris**, 340, 354, 356, 366, 373

- **Clivus**, 11, 23

- Cloquet (*voir Nœud lymphatique de*)

- **Coccyx**, 153, 156, 157, 159-161, 243, 330, 332-336, 338, 339, 356, 358, 360, 369, 373

- **Cochlée**, 55, 94, 97-99

- **Cœur**, 127, 156, 163, 164, 208, 209, 211, 214, 215, 218-220, **221-224**

- aires d'auscultation, 210

- artères du, 215

- coupe transversale du, 213, 221

- *in situ*, 205

- innervation du, 224

- nerfs du, 223

- sac péricardique du, 208, 212

- surfaces du, 209, 211

- système de conduction du, 222

- valves du, 210, 219, 220

- veines du, 215

- ventricules du, 217, 218, 221

- vues du

- externe, 209, 211

- interne, 217-221

- **Coiffe** des rotateurs, 408, 411, 413

Col

- chirurgical de l'humérus, 238

- de l'humérus, 405-407, 467

- de la côte, 183, 184, 241

- de la fibula, 497, 500

- de la scapula, 183, 405, 406

- de la vessie, 344, 348

- du fémur, 396, 397, 474-476

- du pancréas, 281

- du radius, 422, 423, 425

- Colles (*voir Fascia de, Fascia superficiel du périnée*)

- **Collet** de la dent, 63

- **Collicule** facial du 4^e ventricule, 116

Colliculus

- inférieur, 107, 112, 115, 116, 145

- séminal, 348, 362

- supérieur, 107, 108, 112, 115-117, 133, 144, 145

- **Collier** d'Helvétius, 232

- **Côlon** (*voir aussi Intestin, gros*)

- air, 156

- angle du (*voir Angle colique*)

- ascendant, 127, 263, **265**, 271, 276, 309, 326-328, 341, 345

- descendant, 163, 164, 263, **265**, 271, 276, 315, 322, 323, 325-328, 341, 345

- sigmoïde, 163, 164, 263, 265, 276, 341, 342, 345, 369-372, 390

- transverse, 263, 264, **265**, 267, 271, 276, 280-282, 290, 321-323, 325-327

Colonne

- anale, 371

- cellulaire intermedio-latérale, 304, 319

- de Bertin, 311

- de Morgagni, 371

- du fornix, 107, 111-113, 146

- rectale (*voir Colonne anale*)

- rénale, 311

- spinale (voir *Colonne vertébrale*)

-- vertébrale, 153

-- artères de la, 168

-- rapport entre les nerfs et la, 160, 161

-- veines de la, 169

Commissure

- cérébrale

-- antérieure, 107, 116, 120, 147, 148

-- postérieure, 107, 112, 116

- des grandes lèvres, 363

- du fornix, 113

- habénulaire, 107, 112, 116

- labiale, 1, 25

Complexe olivaire inférieur, 118

Conduction (voir *Fibre de conduction*, *Système de conduction*)

Conduit (voir aussi *Ouverture*)

- aérifère intra-pulmonaire, **201**

- alvéolaire, 201

- artériel, 226

- biliaire, 163, 164

-- commun, 267, 268, 271, 278, 280, 281, 283, 284, 286, 294

-- intra-hépatique, 279

- bulbo-urétral, 361

- cholédoque, 267, 268, 271, 272, 277, 278, 280, 281, 283, 284, 325, 326

- cochléaire, 94, 97-99

- cystique, 277, 280, 283, 284

- de Bartholin (voir *Conduit sublingual*)

- de Gartner, 367

- de l'époophoron, 367

- de la glande bulbo-urétrale, 361

- de la glande lacrymale, 84

- de Müller, 367

- de Santorini (voir *Conduit pancréatique accessoire*)

- de Sténon (voir *Conduit parotidien (de Sténon)*)

- de Wharton (voir *Conduit submandibulaire (de Wharton)*)

- de Wirsung (voir *Conduit pancréatique principal*)

- de Wolff, 364, 367

- déférent, 249, 255-257, 313, 344, 345, 348, 362, 364, 365, **368**, 369, 381, 387, 388, 394, 472

- du labyrinthe, 97-99, 125

- éjaculateur, 362, 367, 396

- endolymphatique, 97-99

- épидидymaire, 368

- hépatique commun, 277, 278, 280, 281, 284

- lacrymo-nasal, 45, 84 (voir aussi *Canal lacrymo-nasal*)

- lactifère, 179

- lymphatique (voir aussi *Conduit thoracique*, *Tronc (lymphatique)*)

-- de la citerne du chyle, 295

-- droit, 182, 205, 295

- mastoïdien, 12

- mésonéphrique (de Gartner), 367

- mésonéphrique (de Wolff), 364, 367

- naso-frontal (voir *Canal naso-frontal*)

- pancréatique, 280

-- accessoire (de Santorini), 281

-- principal (de Wirsung), 281

- para-mésophrénique (de Müller), 364, 367

- parotidien (de Sténon), 24, 46, 48, 49, 56, 72

- semi-circulaire du labyrinthe, 97-99, 125

- sublingual (de Rivinus), 46

- submandibulaire (de Wharton), 46, 47, 56, 58, 59

- thoracique, 74, 186, 191, 195, 203, 205, 206, 208, 213, 228, 229, 234, **235**, 238-241, 258, 261, 295, 297, 324

- veineux, 226

Condyle

- de l'humérus, 405, 422

- de la mandibule, 7

- du fémur, 476, 494-496

-- latéral, 497

-- médiale, 497

- du tibia, 481, 494, 496, 500, 501, 506

-- latéral, 497

-- médial, 497

- masse latérale, 19

- occipital, 8, 10, 11, 16, 30, 100, 129

- surface articulaire inférieure, 19

- surface articulaire supérieure, 19

Cône

- artériel, 209, 217-219, 221

- coccygien, 157

- de la rétine, 121

- élastique, 80, 82

- médullaire, 156, 160, 161, 166, 327

- sacral, 157

Confluent des sinus, 104, 105, 145, 146

Conjonctive, 93

- bulbaire, 83, 85, 89, 90, 92

Connexion interlaryngée, 82

Conque de l'oreille externe, 2, 95

Constriction de la pupille (voir *Muscle sphincter de la pupille*)

Cooper (voir *Ligament de*, *Ligament pectiné*, *Ligament suspenseur du sein*)

Cordages tendineux, 217, 218, 220

Corde

- du tympan, 12, 50, 55, 61, 71, 95, 96, 123-125, **132**, 134-136

- oblique du coude, 425

- tendineuse (voir *Cordages tendineux*)

Cordon

- du plexus brachial, 461

- génital, 367

- latéral, 116

- spermatique, 245, 249, 251, 253, 256, 379, 383, 396

Corne

- coccygienne, 157

- de l'os hyoïde

-- grande, 15, 70

-- petite, 15

- de la substance grise, 166, 319

- dorsale, 165

- du cartilage thyroïde, 69, 70, 79

- du ventricule latéral

-- antérieure, 109

-- frontale, 109

-- inférieure, 109, 112, 113, 147

-- occipitale, 109, 111-113, 144, 147

-- postérieure, 109, 111-113, 144, 147

-- temporale, 109, 112, 113, 147

- latérale, 165

- occipitale, 110

- sacrale, 157

- ventrale, 165

Cornée, 83, 85, 89, 90, 92, 93

Cornet

- nasal, 154

-- inférieur, 4, 5, 8, 16, 36, 37, 43-45, 66, 84

-- moyen, 4, 8, 36, 37, 43-45, 84

-- supérieur, 8, 36, 37, 45

-- suprême, 37, 45

- sphénoïdal, 45

Corps

- adipeux (voir aussi *Tissu graisseux*)

-- de l'orbite, 43, 85

-- de la fosse ischio-rectale, 355, 358, 370

-- infra-patellaire, 495, 498

- amygdaloïde, 111, 113, 120

- blanc, 352

- calleux, **107**, 108, 109, 111-113, 142, 144, 146, 147, 151

- carotidien (voir *Glomus carotidien*)

- caverneux, 344, 348, 359, 360, 363

- cellulaire préganglionnaire sympathique, 133-135

- ciliaire, 89-92

- d'Arantius (voir *Nodule d'Arantius*, *Nodule de la valve semi-lunaire*)

- de l'axis, 19

- de l'épididyme, 365, 368

- de l'estomac, 269, 322

- de l'humérus, 238-240

- de l'ilium, 334, 473

- de l'ischium, 473

- de l'os hyoïde, 15, 58

- de l'utérus (voir *Corps utérin*)

- de la côte, 183

- de la fibula, 500, 501

- de la langue, 43, 60

- de la mandibule, 4, 6, 15, 17, 29, 43

- de la scapula, 412

- de la vertèbre, 156

-- C4, 19, 20

-- C7, 20, 21

-- T2, 467

- de la vésicule biliaire, 280

- de la vessie, 344

- des os métacarpiens, 443, 444

- des os métatarsiens, 511

- des phalanges

-- de la main, 443

-- du pied, 511

- du clitoris, 340, 348, 350, 356, 366

- du fémur, 476

- du fornix, 107, 109, 113, 116

- du noyau caudé, 109, 111

- du pancréas, 281, 322

- du pénis, 329, 366

- du pubis, 396

- du sphénoïde, 8, 38, 45

- du sternum, 178, 183, 187, 189, 242, 243

- du tibia, 500, 501

- géniculé

-- latéral, 108, 111, 112, **115**, 116, 117, 121, 133, 140, 144-146

-- médial, 111, 112, 115, 116, 140, 144-146

- jaune, 352

- mamillaire, 107-109, 113, 115, 148

- périnéal, 361 (voir *Périnée*, *Centre tendineux du périnée*)

- pinéal, 107, 111, 112, 115, 116, 151

- spongieux, 344, 359-361, 363

- strié, 111, 142

- utérin, 340, 342, 352

- vertébral, 20, 21, 154, 155, 158, 159, 166, 176, 237, 238, 241, 324

- vitré de l'œil, 89

Cortex

- de la glande surrénale, 319, 320

- du cristallin, 91

- rénal, 311, 312, 319, 320, 326

Corti (voir *Organe spiral*)

Côte, 21, 156, 183, 184, 193, 194, 210, 237, 239, 240, 243, 467

Cou

- anatomie de surface, 1

- artères du, 33, 34, 72

- de la vésicule biliaire, 280

- fascias du, 26

- ligaments du, 22, 23

- muscles du, 30

- nerfs du, 2, 31, 32, 71, 130, 131

-- cutanés, 31

- nœuds lymphatiques du, 74, 75

- os du, 15, 19, 20

- veines du, 31, 73

Couche (voir aussi *Lame*)

- de la gaine du muscle droit de l'abdomen, 248

Couche musculaire (muscleuse)

- de l'appendice, 275

- de l'iléum, 274

- de l'œsophage, 67, 77

- de la vessie, 342, 346, 348, 362, 363

- du côlon, 274

- du duodénum, 280

- du gros intestin, 276

- ondoblastique, 63

Coude

- artères du, 460

- articulation du (voir *Articulation du coude*)

- circulation collatérale du (*voir Anastomose autour du coude*)
- ligaments du, 424
- os du, 422
- Coupe** transversale anatomique, 323, 396, 530, 531
- de l'abdomen
- appendice (transversale), 275
- bourse omentale (transversale), 267
- jonction gastro-œsophagienne (coronale), 232
- paroi abdominale antérieure (transversale), 248
- paroi abdominale et viscères (médiane), 321
- paroi abdominale et viscères au niveau de T12 (transversale), 320
- paroi abdominale latérale (coronale), 249
- rein au niveau du hile (transversale), 315
- rein droit et région lombale (sagittale), 315
- rein et ses artères (coronale), 312
- vésicule et voies biliaires (sagittale), 280
- de l'orbite
- bulbe oculaire (transverse), 89
- chambres antérieure et postérieure du, 90
- vaisseaux sanguins du, 92
- milieu de l'orbite (coronale), 85
- orbite antérieure (sagittale), 83
- orbite droite (transverse), 85
- orbite droite et ses veines (sagittale), 87
- orbite gauche et sinus maxillaire (sagittale), 44
- orbites droite et gauche (coronale), 43
- orbites droite et gauche (transverse), 43
- de l'oreille
- à travers une spire de la cochlée, 98
- labyrinthes osseux et membraneux, 98
- trompe auditive, 100
- de la bouche
- cavité orale, oropharynx et région de la glande parotide (transversale), 47
- langue et plancher de la bouche (coronale), 47
- de la cavité nasale
- artères (charnière osseuse schématique), 40
- nerfs (charnière osseuse schématique), 41
- paroi latérale (médiane), 36
- paroi latérale (osseuse) (médiane), 8, 37
- septum (médiane), 38
- septum (osseux) (médiane), 38
- sinus paranasaux (coronale), 43
- sinus paranasaux (sagittale), 44
- sinus paranasaux (transverse), 43
- de la langue
- (coronale), 47
- (sagittale), 64
- cou
- lames fasciales (médiane schématique), 26
- lames fasciales (transversale schématique), 26
- dents, 63
- de la région de la glande parotide
- (transverse), 24, 47
- de la tête et du cou
- hémisection (section médiane)
- de la tête et du cou, 64
- du crâne, 8
- du crâne et des artères méningées, 102
- du cerveau et de la boîte crânienne
- cervelet au niveau du pédoncule cérébelleux, 114
- cervelet et tronc cérébral (médiane), 116
- encéphale et noyaux de la base, 111
- encéphale et ses artères (coronale), 142
- encéphale et ses artères (médiane), 142
- hémisection de l'encéphale avec le tronc cérébral réséqué, 107
- hémisection de l'encéphale, du tronc cérébral et de la moelle spinale avec l'espace subarachnoïdien, 110
- hémisection du crâne et du cerveau, 107
- sinus caverneux et sphénoïdal (coronale), 105
- thalamus, 112
- ventricules de l'encéphale (coronale), 109
- du dos

- moelle spinale et ses artères (transversale et médiane), 168
- moelle spinale et ses veines (transversale), 169
- région lombale du dos (transversale), 176
- une vertèbre lombale de la moelle spinale (transversale), 166
- une vertèbre thoracique de la moelle spinale (transversale), 166, 168
- du membre inférieur
- articulation de la cuisse et ses artères (coronale), 491
- cuisse (transversale sériée), 492
- genou (sagittale, latérale à la ligne médiane), 498
- jambe (transversale, au-dessus du milieu), 510
- du membre supérieur
- aisselle (sagittale), 412
- articulation sterno-claviculaire (coronale), 404
- articulations du poignet (coronale), 442
- avant-bras (transversale sériée), 436
- bras (transversale sériée), 421
- doigt, distal (sagittale), 458
- doigt, distal (transversale), 458
- épaule (coronale), 408
- main (transversale au milieu), 450
- poignet et canal carpien (transversale), 449
- du pelvis, 375
- du pelvis et du périnée
- espaces périnéo-pelviens (médiane), 374
- fosse ischio-rectale (coronale), 370
- paroi du canal anal (coronale), 372
- paroi et plancher pelviens (coronale), 249
- périnée et urètre masculins (coronale), 361
- prostate (transversale), 362
- prostate et ses artères (coronale), 381
- prostate, vésicules séminales et urètre masculin (médiane), 362
- rectum (coronale), 371
- scrotum et testicules (coronale), 368
- testicules (coronale), 368
- urètre masculin (coronale), 363
- urètre prostatique et bulbe de l'urètre (coronale), 362
- utérus et annexes (coronale), 352
- vagin et fascia endopelvien (coronale), 348
- vessie et urètre féminins (coronale), 348
- vessie et urètre masculins (coronale), 348
- viscères pelviens et périnée féminins (médiane), 340, 352
- viscères pelviens et périnée masculins (médiane), 344
- du pharynx
- muqueuse (médiane), 64
- muscles (médiane), 65
- du thorax
- cœur : atrium, ventricules et septum interventriculaire (oblique), 221
- glande mammaire (sagittale), 179
- médiastin (transversale), 213
- paroi thoracique et nerf spinal (transverse), 177, 254
- trachée (transverse), 199
- paroi abdominale et viscères (transversale), 325-328
- paroi thoracique et viscères, 238-241
- Coupole**
- diaphragmatique, 193, 194
- pleurale, 76, 193, 194, 227, 228
- Courbure**
- cervicale, 153
- de l'estomac, 269
- de la colonne vertébrale, 153
- lombale, 153
- sacrale, 153
- thoracique, 153
- Couronne**
- de la dent, 63
- du gland, 360
- Cowper (*voir Glande de, Glande bulbo-urétrale*)
- Coxal (*voir Os de la hanche*)

- Crâne**, 4, 6, 8-11 (*voir aussi Base du crâne*)
- du nouveau-né, 14
- vue
- antérieure, 4
- inférieure, 10
- latérale, 6
- sagittale médiane, 8
- supérieure, 9
- Crête**
- de Passavant, 65
- du sphénoïde, 38
- du tubercule de l'humérus, 405
- frontale, 9, 11
- iliaque, 159, 171-174, 242, 243, 250, 308, 309, 315, 329, 330, 333, 334, 468, 471, **473**, 481-483, 489, 490, 530
- infra-temporale, 6
- intertrochantérique, 474-476, 490
- nasale
- de l'os palatin, 38
- du maxillaire, 38
- obturatrice, 334
- occipitale
- externe, 10, 16
- interne, 11
- pubienne, 255, 338
- sacrale, 157, 334, 335
- sclérale, 89
- supra-condyloire, 405, 406, 422
- supra-mastoldienne, 6
- supra-ventriculaire, 217, 221
- terminale, 217, 222
- urétrale, 362, 363
- Cricoïde (*voir Cartilage cricoïde*)
- Crista galli**, 5, 11, 38
- Cristallin**, 83, 85, 89-92
- Crochet (*voir Hamulus*)
- Crypte**
- anale, 371
- de la tonsille linguale, 60
- de Lieberkühn, 275
- des glandes intestinales, 275
- Cuboïde**, 511, 512, 514, 515, 523, 524, 531
- Cuisse**
- artères de la, 487-489, 499
- coupes transversales de la, 492
- muscles de la, 479-483
- nerfs de la, 487-489, 525-527
- nœuds lymphatiques de la, 472
- os de la, 476-478
- Cul-de-sac**
- du périnée (*voir Espace du périnée*)
- recto-utérin, 340, 342, 343, 352, 369
- recto-vésical, 321, 344, 345, 369
- vésico-utérin, 340, 343, 346, 353, 369
- Culmen** du cervelet, 114, 116, 145
- Cunéiforme**, 531 (*voir Os cunéiforme*)
- Cunéus**, 107, 108
- Cupule** de la cochlée, 97
- Cuspide**
- de la valve aortique
- coronaire (*voir Cuspide de la valve aortique semi-lunaire droite, semi-lunaire gauche*)
- non coronaire (*voir Cuspide de la valve aortique semi-lunaire postérieure*)
- semi-lunaire
- droite, 218, 219, 222
- gauche, 218, 219, 222
- postérieure, 218, 219, 222
- de la valve atrio-ventriculaire droite (tricuspidale), 241
- antérieure, 213, 217, 219-221
- postérieure, 213, 217, 219-221
- septale, 213, 217, 219-221
- de la valve atrio-ventriculaire gauche (mitrale), 241
- antérieure, 213, 218-221
- aortique, 218-221 (*voir aussi Cuspide de la valve atrio-ventriculaire gauche (mitrale) antérieure*)
- commissurale, 219, 220

-- postérieure, 213, 218-221

- de la valve pulmonaire semi-lunaire

-- antérieure, 217, 219

-- droite, 217, 219

-- gauche, 217, 219

Cyphose

- sacrale, 153

- thoracique, 153

Dartos (*voir Fascia superficiel du pénis, Fascia superficiel du scrotum*)

Darwin (*voir Tubercule de l'oreille externe*)

Déclive du cervelet, 114, 116, 145

Décussation

- des pédoncules cérébelleux supérieurs, 114

- des pyramides, 115, 116

Deltoïde (*voir Muscle deltoïde*)

Denonvilliers (*voir Fascia de*)

Dent de l'axis (vertèbre C2), 7, **19**, 20, 21, 23, 64

- surface articulaire, 19

Dentine, 63

Dents, 9, 62, 63, 230

- incluses, 5

Dépression du ganglion trigéminal (*voir Empreinte trigéminal*)

Dermatomes (*voir aussi la planche 2 pour les zones de la tête et du cou*)

- du cou, 399

- du membre inférieur, 526

- du membre supérieur, 399

- topographie, 162

Descemet (*voir Membrane de, Lamelle limitante postérieure de la cornée*)

Descente des testicules, 364

Desmodonte, 63

Détroit du pelvis

- inférieur, 332

- supérieur, 331

Détroit supérieur du pelvis, 332

Diamètres du pelvis, 332

Diaphragme, 210, 214, 324-327 (*voir aussi Coupole diaphragmatique*)

- centre tendineux du, 191, 192, 258, 321

- partie costale du, 192

- partie sternale du, 187, 192

- pelvien, 335-340, 344, 369, 370, 372 (*voir aussi Muscle élévateur de l'anus*)

-- féminin, 335-337

-- masculin, 338, 339

- thoracique, 187, 192-195, 203, 206, 208, 227-230, 232-234, 249, 254, 258, 260, 266, 267, 269, 277, 282, 306, 308, 309, 315, 321, 388, 485

-- artères du, 192, 259

-- centre tendineux du, 192, 258, 321

-- face

--- abdominale, 192

--- projection, 193

-- innervation du, 190

-- nerfs du, 190, 192

-- piliers du, 176, 192, 258, 264, 315

-- veines du, 260

- uro-génital, 249, 336, 338, 339, 346, 348, **356**, **361**, 362, 363, 369, 374, 381, 383 (*voir aussi Membrane périnéale*)

Diaphyse du fémur, 476

Diastole, 219

Dilatation de la pupille, 90, 122, 133

Diploé, 9

Disque

- articulaire

-- radio-carpien, 440, 442

-- temporo-mandibulaire, 18, 49

- intervertébral, 21, 22, 155, 156, 158, 159, 191, 239, 240, 326-328

- optique, 85, 92

- sterno-claviculaire, 184, 238

Disse (*voir Espace péri-sinusoïdal*)

Division

- du nerf

-- mandibulaire (V₃), 50

-- oculo-moteur (III), 85, 88, 122

-- vestibulaire, 97, 125

- du plexus brachial, 416

- du poumon gauche, 197, 198

- hépatique (*voir Secteur hépatique*)

Doigt, 451, 458

Dôme de la plèvre (*voir Coupole pleurale, Plèvre (coupole de la)*)

Dos

- anatomie de surface, 152

- articulation du, 158, 159

- coupe transversale du (région lombale), 168

- de la langue, 60

- de la main, 400, 450, 455-457, 459

- de la selle, 11

- du pied, 507, 508, 517, 518

- ligaments du, 158, 159

- muscles du, 171-173, 175

- nerfs du, 174

- os du, 153-155, 157

Douglas (*voir Cul-de-sac recto-utérin, Ligne arquée de la gaine du muscle droit*)

Douleur

- dans la maladie biliaire, 306

- dans la maladie pancréatique, 307

Drummond (*voir Artère marginale*)

Ductule

- biliaire, 279

- du testicule, 367, 368

Ductus reuniens, 98

Duodénum, 127, 267, 268, **271**, 281, 286, 308, 313, 328

- artères du, 284, 286

- coupe transversale du, 315, 321

- *in situ*, 271

- innervation du, 300

- nerfs du, 298-300

- partie ascendante du (4^e), 264

- partie descendante du (2^e), 176, 266, 269, 280, 315, 326, 327

- partie horizontale du (3^e), 264, 321, 327

- partie supérieure du (1^e), 325

- partie supérieure du (1^e), 267, 269, 277, 280

- veines du, 289

Dure-mère, 38, 101-103, 110, 120, 160, 161, 165, 166, 170, 176

Ebner (*voir Glande de von Ebner*)

Edinger-Westphal (*voir Noyau oculo-moteur accessoire*)

Émail de la dent, 63

Éminence

- arquée, 94

- collatérale, 112

- hypothénar, 398

- ilio-pectinée (*voir Éminence ilio-pubienne*)

- ilio-pubienne, 243, 330, 332-334, 338, 473, 474

- intercondyloire du tibia, 495, 497, 500, 501

- médiale du 4^e ventricule, 116

- médiane du tuber cinéréum, 148

- pyramidale de la cavité tympanique, 96

- thénar, 398

Empreinte

- du foie, 277

- du poumon, 196

- trigéminal, 11

Encéphale, 103, 106-111

Endomètre, 352

Endothélium cornéen, 90

Épaule

- artères de, 33, 414

- articulation de, 404, 408

- coupe transversale de, 408

- fascia de, 412

- muscles de, 409, 411, 413

- nerfs de, 465

- os de, 404-406

- vaisseaux et nœuds lymphatiques de, 403

Épendyme, 109

Épicondyle

- de l'humérus

-- latéral, 405, 406, 417, 418, 422-424, 426-429, 431, 434, 466

-- médial, 405, 406, 417-419, 422-424, 426-434, 464, 465

- du fémur

-- latéral, 476, 480, 494, 497

-- médial, 476, 480, 488, 489, 493, 494, 496, 497

Épicrâne, 103

Épididyme, 364, 365, 367, 368, 394

Épiglotte, 15, 60, 64, 66-69, 78-80, 82, 136, 230

Épine (*voir aussi Colonne vertébrale*)

- de la scapula, 152, 171, 174, 183, 194, 406, 407, 409, 411-414

- du sphénoïde, 10, 16, 100

- iliaque

-- antéro-inférieure, 243, 258, 330, 333, 334, 338, 473, 474, 479, 480

-- antéro-supérieure, 242, **243**, 245, 246, 255, 256, 258, 329, 330, 333, **334**, 355, 358, 468, **473**, 474, 479-481, 483, 487, 530

-- postéro-inférieure, 159, 334, 473

-- postéro-supérieure, 152, 159, 333, 334, 473

- ischiatique, 159, 243, 258, 330-338, 376, 389, **473**, 474, 490, 530

- mentonnière (tubercule génien), 17, 58

- nasale

-- antérieure du maxillaire, 4, 6, 8, 35, 37, 38

-- de l'os frontal, 37, 38

-- du palais osseux, 3

-- postérieure de l'os palatin, 10, 37, 38

Épiploon (*voir Omentum*)

Épithélium

- de la chambre postérieure de l'œil, 90

- gingival, 63

- pigmenté, 90

Époophoron, 352, 367

Équateur du cristallin, 91

Espace (*voir aussi Cul-de-sac, Fosse, Récessus*)

- axillaire, 413, 414

- costo-médiastinal, 195

- de Fontana, 90

- de l'angle irido-cornéen (de Fontana), 90

- de Poirier, 441

- de Retzius (*voir Espace rétro-pubien (de Retzius)*)

- du nerf optique (II), 89

- du périnée

-- profond, 350, **357** (*voir aussi Diaphragme uro-génital*)

-- superficiel, 344, 350, 355-357, 359-361, 374, 382, 383, 389

- endopelvien, 343

- épidual, 101, 166

-- vertébral, 166

- épiscéral, 85, 89

- extra-péritonéal, 370

- graisseux, 26

- interdentaire, 63

- interglobulaire, 63

- lombal

-- inférieur, 250

-- supérieur, 250

- palmaire moyen, 447, 448, 450

- paravésical, 348

- parotidien, 33

- péri-anal, 370, 371, 374

- périchoroidien, 89, 90

- péri-portal, 279

- péri-sinusoïdal, 279

- prérectal, 374

- présacral, 343, 374

- prévésical (*voir Espace rétro-pubien*)

- quadrangulaire, 413, 414

- recto-cervical, 342

- recto-prostatique, 374
 - recto-vaginal, 342, 343
 - recto-vésical, 344, 374
 - rétro-anal, 374
 - rétro-pharyngien, 26, 47, 64, 65
 - rétro-pubien (de Retzius), 247, 321, 339, 343, 344, 346, 374
 - sous-aponévrotique, 450
 - sous-cutané, 450
 - sous-muqueux, 370, 374
 - subacromial, 467
 - subarachnoïdien, 101, 103, 110, 151, 166
 - subdural, 101
 - supra-sternal (de Burns), 26, 27, 64
 - thénarien, 447, 448, 450
 - vésico-cervical, 342, 343
 - vésico-vaginal, 342, 343
Estomac, 163, 164, 193, 214, 229, 230, 232, 233, 263, 266, 267, **269**, 277, 278, 280-282, 322, 325 (voir aussi *Corps*)
 - artères de, 283
 - coupe transversale de, 267
 - fundus de, 324
 - *in situ*, 269
 - innervation de, 300
 - nerfs de, 298, 299
 - poche à air, 156, 210
 - variations de configuration de, 269
Éternuement, 207
Ethmoïde, 4, 6, 8, 11, 13, 14, 36-39, 45
 Eustache (voir *Trompe auditive*, *Valvule d'*)
Examen de la bouche, 56
Extrémité du rein, 311
Face
 - artères de la, 3, 51, 72
 - du cœur, 209, 211
 - du foie, 277
 - - diaphragmatique, 277
 - - viscérale, 277
 - du poumon, 193-196
 - - costale, 193-195
 - - diaphragmatique, 196
 - - médiastinale, 196
 - du sacrum
 - - dorsale, 157
 - - pelvienne, 157
 - muscles de la, 25, 48
 - nasale du maxillaire, 8
 - nerfs de la, 2, 24, 71
 - nœuds lymphatiques de la, 74, 75
 - orbitaire de l'os frontal, 11
 - veines de la, 3, 73
 - zones d'innervation sensitive de la, 2
Faisceau (voir aussi *Fibre*)
 - atrio-ventriculaire (de His), 222
 - cunéiforme, 115, 116
 - de His (voir *Faisceau atrio-ventriculaire*)
 - de l'aponévrose
 - - palmaire, 446
 - - plantaire, 519
 - des fibres conductrices du cœur, 222
 - du plexus brachial, 214, 416, 462, 463
 - gracie (de Goll), 115, 116
 - longitudinal
 - - dorsal, 148
 - - du ligament cruciforme, 23
 - - médial, 114, 116
 - mamillo-thalamique, 107
 - postérieur, 410
 - transverse
 - - de l'aponévrose palmaire, 446
 - - de l'aponévrose plantaire, 519
 Fallope (voir *Trompe utérine*)
Fascia
 - alaire, 26, 35, 37
 - antébrachial, 402, 436
 - axillaire, 401, 412
 - brachial, 401, 421

- bucco-pharyngien, 26, 47, 64, 65
 - cervical, 25-27, 64, 185, 409
 - - lame prétrachéale du, 26, 27, 64
 - - lame prévertébrale du, 26, 47, 64, 65
 - - lame superficielle du, 25-27, 31, 64
 - clavi-pectoral, 185, 412
 - crémastérique, 246, 247, 256, 362, 365, 368
 - criblé, 245, 252, 472
 - crural, 470, 472, 510
 - de Buck, 245-247, 251, 252, 321, 344, 358, **359**, 360, 361, 363, 365, 373, 374, 379, 381, 383
 - de Camper, 245, 248, 321, 344, 355, 358
 - de Colles (voir *Fascia superficiel du périnée*, *lame superficielle (de Colles)*)
 - de Denonvilliers, 321, 339, 344, 362, 369, 374 (voir aussi *Fascia recto-prostatique*)
 - de Gallaudet, 344, 348, 350, 355, **356**, **359**, 360, 361, 369, 374
 - de l'abdomen (voir *Tissu graisseux sous-cutané de l'abdomen*)
 - - sous-cutané fibreux (voir *Fascia de Scarpa*)
 - - sous-cutané graisseux (voir *Fascia de Camper*)
 - - sous-cutané membraneux (voir *Fascia de Scarpa*)
 - de la cuisse (voir *Fascia lata*)
 - de la glande thyroïde, 78
 - de la jambe, 470, 472, 510
 - de la main, 454, 455
 - de recouvrement (voir *les différents muscles ou régions associés*)
 - de Scarpa, 245, 248, 321, 344, 355, 358, 359
 - de Sibson, 227, 228
 - des muscles de l'œil, 85
 - diaphragmatique, 232, 315
 - dorsal de la main, 450, 455
 - du bras (voir *Fascia brachial*)
 - du bulbe oculaire, 85
 - du cou, 25, **26**, 27, 64, 185, 409
 - du diaphragme pelvien
 - - inférieur, 355, 356, 370, 372, 374, 383
 - - profond (voir *Fascia du diaphragme pelvien supérieur*)
 - - superficiel (voir *Fascia du diaphragme pelvien inférieur*)
 - - supérieur, 342, 343, 346, 355, 370, 372, 374
 - du diaphragme uro-génital
 - - inférieur, 321, 338, 355, **356**, 359-361, **361**, 373, 382, 383
 - - profond (voir *Fascia du diaphragme uro-génital supérieur*)
 - - superficiel (voir *Fascia du diaphragme uro-génital inférieur*)
 - - supérieur, **336**, 355, 361, 362, 382
 - du muscle élévateur de l'anus (voir *Fascia du diaphragme pelvien supérieur*)
 - du nez, 35, 37
 - du pénis
 - - profond (de Buck), 245-247, 251, 252, 321, 344, 358, **359**, 360, 361, 363, 365, 373, 374, 379, 381, 383
 - - superficiel, 365
 - - superficiel (dartos), 245-247, 321, 344, **358**, 359, 360
 - - superficiel (de Colles), 365
 - du périnée
 - - superficiel
 - - - lame profonde (de recouvrement de Gallaudet), 344, 348, 350, 355, 356, 359-361, 369, 374
 - - - lame superficielle (de Colles), 321, 344, 348, 350, 355, 356, **358**, 359-361, 369, 370, 373, 374, 382, 383, 389
 - du psoas, 176, 315
 - du scrotum, 245-247, 321, 344, **358**, 365, 368, 373, 383
 - endopelvien, 343, 351
 - - paravésical, 348
 - extra-péritonéal, 176, 247, 248, 256, 257, 390 (voir aussi *Fascia endopelvien*)
 - fibro-adipeux du nez, 35, 37
 - génio-hyoïdien, 26
 - glutéal, 309, 481, 482, 489
 - iliaque, 255, 256, 343, 370
 - infra-épineux, 171, 174, 250, 409
 - intercaverneux de Buck, 360
 - lata, 245, 246, 350, 355, 358, 359, 385, 470, 472, **487**, 492
 - lombo-dorsal (voir *Fascia thoraco-lombal*)
 - massétérique, 25
 - obturateur, 335, 336, 338, 342, 343, 346, 350, 356, 370, 380, 389
 - ombilico-prévésical, 249, 256, 343, 344, 346
 - orbitaire, 85, 154
 - paravésical (voir *Fascia endopelvien paravésical*)
 - parotidien, 25
 - pectiné, 247
 - pectoral, 25, 179, 412
 - pelvien (voir *Fascia endopelvien*)
 - - arcade tendineuse du (voir *Arcade tendineuse du fascia pelvien*)
 - pharyngo-basilaire, 36, 57, 59, 64, 65, 67, 68, 70, 75
 - phrénico-pleural, 232
 - plantaire, 519
 - présacral, 343, 374
 - prétrachéal, 199 (voir aussi *Lame pré-trachéale*)
 - prévertébral, 26, 47, 64, 65
 - profond
 - - de l'avant-bras (voir *Fascia antébrachial*)
 - - de la jambe, 470-472, 510
 - - de la main (voir *Aponévrose palmaire*, *Fascia dorsal de la main*)
 - - du bras (voir *Fascia brachial*)
 - - du pénis (de Buck), 245-247, 321, 344, 358-361, 363, 365, 373, 374, 379, 381, 383
 - profonde du fascia superficiel du périnée, 348, 350
 - prostatique, 344, 348, 362
 - pubo-cervical, 351
 - rectal, 342, 343, 355, 362, 369-372, 374
 - recto-prostatique (de Denonvilliers), 321, 339, 344, 362, 369, 374
 - rénal, 176, **315**, 320, 327
 - sous-cutané
 - - de l'abdomen, 245, 248, 321, 344, 355, 358, 359
 - - - fibreux (voir *Fascia de Scarpa*)
 - - - graisseux (voir *Fascia de Camper*)
 - - - membraneux (voir *Fascia de Scarpa*)
 - du cou, 26
 - sous-séreux, 176, 247, 248, 256, 257, 390
 - spermatique
 - - externe, 245-247, 255, 256, 344, 358-360, **365**, 368, 383
 - - interne, 247, 256, 257, 365, 368
 - sterno-cléido-mastôïdien, 25
 - superficiel
 - - cervical, 25-27, 64
 - - de l'abdomen (voir *Tissu graisseux sous-cutané de l'abdomen*)
 - - du pénis, 365
 - - du pénis (dartos), 245-247, 344, 358-360, 365
 - - du périnée
 - - - lame profonde (de recouvrement de Gallaudet), 344, 348, 350, 355, 356, 359-361, 369, 374
 - - - lame superficielle (de Colles), 321, 344, 348, 350, 355-357, **358-361**, 361, 369, 370, 373, 374, 382, 383, 389
 - du scrotum (dartos), 245-247, 344, 358, 365, 368, 373, 383
 - temporal, 25, 48, 50
 - thoraco-lombal, **171**, 172-174, 176, 250, 309, 328
 - transversalis, 176, 232, 247, 248, **249**, 255-257, 259, 315, 321, 328, 341, 343-346, 355
 - utérin, 343
 - utéro-vaginal, 342, 350, 355
 - vaginal, 342, 369
 - vésical, 342-344, 348, 355, 369, 374
 Fausse corde vocale (voir *Pli vocal (corde)*)

Faux

- du cerveau, 38, 103-105, 142, 145
- du cervelet, 104, 145
- inguinale (tendon conjoint), 246, 247, 249, 255
- pelvis, 334, 341

Fémur, 331, 396, 475, **476**, 491, 492, 494, 497, 498, 530

Fenêtre

- cochléaire, 94, 95, 97, 98
- ovale (*voir Fenêtre vestibulaire*)
- ronde (*voir Fenêtre cochléaire*)
- vestibulaire, 94, 95, 97, 98

Fente

- interglutéale, 152
- nasale, 13

Fesse (nerfs de la), 471, 489, 490

Fibre (*voir aussi Faisceau*)

- de conduction (*voir Faisceau de His, Fibre de Purkinje*)
- de Luschka (*voir Muscle élévateur de l'anus, Fibre prérectale du*)
- de Purkinje, 222
- du bulbe olfactif, 120
- fasciale
- vagino-rectale, 343
- vésico-cervicale, 343
- intercrurale inguinale, 245, 256
- nerveuse
- afférente (sensitive), 117-120, 122-127, 129, 130, 133, 207, 303, 304, 306, 307, 318, 393-395
- vagale, 224, 300
- conduction antidromique, 163, 304
- efférente (motrice), 117-119, 122-124, 126-130, 303 (*voir aussi Fibre nerveuse somatique efférente*)
- mixte, 117, 118
- motrice (*voir Fibre nerveuse efférente*)
- olfactive, 120
- parasympathique, 122-124, 126, 127, 207, 303
- postganglionnaire, 53, 133-135, 164, 224, 300, 304, 306, 307, 318, 393-395
- préganglionnaire, 53, 133-135, 164, 224, 300, 304, 306, 307, 318, 393-395
- postganglionnaire, 319
- préganglionnaire, 319
- proprioceptive, 123, 128
- sensitive (*voir Fibre nerveuse afférente*)
- somatique efférente, 303, 395
- sympathique, 122-124, 207, 303
- postganglionnaire, 53, 133-135, 163, 224, 225, 300, 304, 306, 307, 318, 393-395
- préganglionnaire, 53, 133-135, 163, 224, 225, 300, 304, 306, 307, 318, 393-395
- vagale, 127
- prérectale du muscle élévateur de l'anus, 339
- supra-optique, 148
- zonulaire de l'œil, 89-92

Fibula, 497, **500**, 501, 506, 507, 510, 513, 514, 517, 518, 531

Filum terminal

- partie durale, 160
- partie piaie, 160, 166

Fimbria de l'hippocampe, 107, 109, 111-113, 120

Fissure (*voir aussi Sillon*)

- de Luschka, 21
- du cerveau
- de Sylvius (*voir Sillon de Sylvius*)
- latérale (*voir Sillon du cerveau latéral*)
- longitudinale, 108, 144, 146, 151
- du cervelet, 114
- du foie, 277
- du ligament
- rond du foie, 277
- veineux du foie, 277
- du poumon, 193-196, 239
- orbitaire
- inférieure, 4, 6, 16, 85
- supérieure, 4, 5, 13, 85
- pétro-squameuse, 14

- pétro-tympanique, 10, 12

- ptérygo-maxillaire, 6

Flanc, 244

Flocculus du cervelet, 114, 115

Foie, 127, 163, 164, 193, 194, 210, 214, 226, 234, 237, 263, 266, 269, 271, **277**, 278-280, 315, 320, 321, 324-327, 375

- artères du, 283, 284

- faces du, 277

- histologie du, 279

- *in situ*, 278

- innervation du, 306

- lobe

-- droit, 322

-- gauche, 322

- loges du, 277

- structure du, 279

- variations de forme du, 278

Folium du cervelet, 114, 116, 145

Follicule

- de Graaf, 352

- lingual, 60

- lymphatique

-- de l'appendice (*voir Nodule lymphatique agrégé de l'appendice*)

-- de l'intestin grêle (*voir Nodule lymphatique agrégé de l'iléum*)

- ovarique, 352

- pileux, 163

Fond d'œil, 92

Fontana (*voir Espace de, Espace de l'angle*

irido-cornéen)

Fontanelle, 14

Foramen (*voir aussi Ouverture*)

- alvéolaire du maxillaire, 6

- apical de la dent, 63

- cæcum

-- de l'os frontal, 11, 13

-- de la langue, 60, 64

- cochléaire, 14

- de l'os frontal, 11, 13

- de la base du crâne, 12, 13

- de la dent, 63

- de la lame criblée, 13

- de la langue, 60, 64

- de la veine cave, 192, 258, 262

- de Luschka, 109, 110 (*voir aussi Ouverture du 4^e*

ventricule latérale)

- de Magendie, 109, 110, 116, 118 (*voir aussi Ouverture du 4^e ventricule médiane*)

- de Monro, 107, 109, 110, 112, 116, 146, 147

- de Vésale, 13

- de Winslow (*voir Foramen omental*)

- déchiré, 10, 12, 13, 100, 138

- du cœur, 218, 226

- du crâne, 6, 10, 13, 50, 100

- du maxillaire, 6

- du processus transverse, 19, 20

- épineux, 10, 12, 13, 16, 50, 100, 138

- épiploïque (*voir Foramen omental*)

- ethmoïdal

-- antérieur, 4, 13, 14

-- postérieur, 4, 13

- incisif, 39

- infra-orbitaire, 4, 6, 14, 35

- interventriculaire (de Monro), 107, 109, 110, 112, 116, 146, 147

- intervertébral, 20, 21, 155, 157-159, 177

- ischiatique

-- grand, 159, 333-335, 527

-- petit, 159, 333, 334

- jugulaire, 8, 10, 13, 105, 126-128

- lacrymo-nasal, 45

- magnum, 8, 10, 12, 13, 16, 100, 128

- mandibulaire, 17, 50, 58

- mastoïdien, 10, 12, 13, 16

- mentonnier, 4, 6, 17

- obturé, 243, 330, 331, 333, 473, 475, 488

- omental, 266, 267, 269, 278, 321

- optique, 4

- ovale, 12, 13, 49

-- du cœur, 218, 226

-- du crâne, 6, 10, 13, 14, 16, 50, 100, 138

-- vestibulaire, 14

- palatin

-- grand, 10, 12, 37, 38, 40, 57, 62

-- petit, 10, 12, 37, 38, 40, 57, 62

- pariétal, 9

- pelvien

-- antérieur (*voir Foramen sacral antérieur*)

-- postérieur (*voir Foramen sacral postérieur*)

- pour la veine émissaire, 9 (*voir aussi Canal condylaïre, Foramen mastoïdien, Foramen pariétal, Foramen veineux du sphénoïde*)

- rond, 5, 13, 14, 52, 53, 138

-- cochléaire, 14

- sacral, 331, 530

-- antérieur, 157, 333, 338

-- dorsal, 157, 333, 335

-- pelvien, 157, 333, 338

-- postérieur, 157, 333, 335

- sphéno-palatin, 6, 8, 16, 37, 40, 51

- stylo-mastoïdien, 10, 12, 24, 100, 124, 126

- supra-orbitaire, 4, 6, 14

- supra-scapulaire, 411

- transversaire, 20, 21

- veineux du sphénoïde, 13

- vertébral, 19, 20, 154, 155

- zygomatico-facial, 4, 6, 14

Fornix

- conjonctival, 83

- du cerveau, 107, 112, **113**, 146, 148, 151

-- colonne du, 111, 113, 146

-- commissure du, 113

-- corps du, 107, 109, 113, 116

-- pilier du, 107, 111, 113, 144

- du vagin, 340, 351, 352

Fosse

- acétabulaire, 334, 396, 473, 474, 530

- axillaire, 238-240, 412, 414-416 (*voir aussi Aisselle*)

- condylaïre de l'os occipital, 10

- coronodienne de l'humérus, 405, 422

- crânienne, 11

- cubitale, 398

- de l'humérus, 405, 406, 422

- de l'os occipital, 10

- de l'urètre, 344, 363

- de la mandibule, 17

- digastrique de la mandibule, 17

- du 4^e ventricule, 115

- du cœur, 217, 226

- du fascia lata, 245, 246, 252, 257, 355, 358, 470, 472

- du fémur, 476

- du sac lacrymal, 4, 6

- du sphénoïde, 10, 11, 45, 100

- du vestibule, 354

- duodénale, 264, 271

- glénoïdale (*voir Cavité glénoïdale de la scapula*)

- hypophysaire (selle turcique), 7, 11, 45

- iléo-colique (*voir Récessus iléo-cæcal*)

- iliaque, 333, 334, 341, 473

- incisive, 10, 12, 16, 57, 62

- infra-épineuse, 183, 406

- infra-temporale, 6, 16

- interpédonculaire, 108

- ischio-rectale, 249, 348, 350, 355, 356, 358-360, **370**, 372, 374, 383, 396

- jugulaire, 10, 12

- mandibulaire, 6, 10, 14, 18, 100

- naviculaire de l'urètre, 344, 363

- olécrânienne de l'humérus, 406, 422, 423

- ovale

-- du cœur, 214, 217, 226

-- du fascia lata (*voir Hiatus saphène*)

- paraduodénale, 264

- pararectale, 341, 342, 345
- paravésicale, 342
- pariéto-mésentérique, 264
- parotidienne (*voir Espace parotidien, Loge de la glande parotide*)
- poplitée, 468
- ptérygoïdienne, 16
- de la mandibule, 17
- du sphénoïde, 10
- ptérygo-palatine, 6, 16, 51, 53, 54
- radiale de l'humérus, 405, 422
- rétro-cæcale (*voir Récessus rétro-cæcal*)
- rétromolaire, 17
- rhomboïde du 4^e ventricule, 115
- scaphoïde, 95
- scaphoïde du sphénoïde, 10, 100
- scaphoïdienne, 16
- sublinguale, 17
- submandibulaire, 17
- subscapulaire, 183, 405
- supra-épineuse, 183, 406
- supra-tonsillaire, 68
- supra-vésicale, 249
- temporale, 6, 15
- triangulaire de l'oreille, 95
- trochantérique du fémur, 476
- Fossette**
- articulaire pour la dent de l'atlas, 19
- costale
- inférieure (pour la tête de la côte), 184
- supérieure (pour la tête de la côte), 154, 184
- transverse (pour le tubercule de la côte), 154, 184
- de l'atlas
- pour l'axis, 19
- pour la dent, 19
- pour le condyle occipital, 19
- de la côte
- pour la vertèbre, 184
- pour le processus transverse, 184
- de la fenêtre
- cochléaire, 95
- ronde, 95
- de la tête fémorale, 530
- de la vertèbre
- avec le sacrum, 155
- pour la côte, 20, 154
- du 4^e ventricule
- inférieure, 116
- supérieure, 116
- du processus transverse pour la côte, 154
- du sacrum pour la vertèbre, 157
- granulaire, 9, 101, 103
- incisive, 12
- piriforme, 66, 230 (*voir Récessus piriforme (fossette)*)
- ptérygoïdienne de la mandibule, 17
- Fourchette (*voir Commissure labiale*)
- Fovéa**
- caudale (*voir Fossette du 4^e ventricule inférieure*)
- centralis, 89, 92
- de la tête du fémur, 476
- du 4^e ventricule
- inférieure (*voir Fossette du 4^e ventricule inférieure*)
- supérieure (*voir Fossette du 4^e ventricule supérieure*)
- Frangée** de la trompe utérine, 352, 353
- Frein**
- de la langue, 46, 56
- de la lèvre, 56
- de la valve iléo-cæcale, 274
- du clitoris, 354
- du pénis, 360
- Fundus**
- de l'estomac, 230, 232, 269, 324
- de l'utérus, 340-342, 352, 375
- de la vésicule biliaire, 277, 280, 323
- de la vessie, 344, 348

- Gaine**
- carotidienne, 26, 27, 47
- des fléchisseurs (*voir Gaine du tendon de l'orteil, Gaine du tendon du doigt, Gaine fibreuse, Gaine synoviale*)
- du bulbe de l'œil, 85, 89
- du muscle droit, 186, 245-248, 255
- de l'abdomen, 251-255, 328
- lame antérieure, 185, 253, 344, 355, 409
- lame postérieure, 251, 253
- du nerf optique (II), 85, 89
- du tendon
- de l'orteil, 517, 520, 521
- de la cheville, 516
- du doigt, 445, 447, 448, 450, 453, 458
- fasciale œsophagienne, 232
- fémorale, 246, 247, 249, 257, 487, 525
- fibreuse
- du tendon de l'orteil, 520, 521
- du tendon du doigt, 445, 447, 448, 450, 453, 458
- hypogastrique, 343
- méningée dure-mérienne, 165
- rectusienne, 409
- synoviale
- des fléchisseurs, 447-450
- du tendon de l'orteil, 517
- du tendon de la cheville, 516
- ulnaire, 448, 453
- Galéa** aponévrotique, 3, 25, 103, 175
- Galien (*voir Veine cérébrale grande (de Galien)*)
- Gallaudet (*voir Fascia de, Fascia superficiel du périnée, lame profonde*)
- Ganglion**
- aortico-rénal, 163, 262, **297**, 299-303, 317, **318**, 387, 388, 392-395
- basal, 109, 111, 142
- caudal (*voir Ganglion du nerf vague inférieur*)
- cervical sympathique
- inférieur (*voir Ganglion cervico-thoracique, Ganglion stellaire*)
- moyen, 33, 71, 131, 223, 224, 236
- supérieur, 47, 53, 55, 126, 129, **131**, **132**, 133-135, 163, 207, 223, 224, 236
- cervico-thoracique (stellaire), 131, 206, 224, 236
- ciliaire, 52, 55, 88, 122, 123, 132, **133**, 163, 164
- coeliaque, 127, 163, 164, 236, 262, **297**, 298-302, **303**, 304, 306, 307, 317-319, 387, 388, 395
- de la cochlée spiral, 98, 125
- du nerf glosso-pharyngien (IX)
- inférieur, 126, 135, 136, 207
- supérieur, 126
- du nerf vague (X)
- inférieur, 127-129, 136, 236
- jugulaire (*voir Ganglion du nerf vague supérieur*)
- supérieur, 127, 128, 236
- du tronc sympathique
- cervical
- inférieur, 236 (*voir Ganglion cervico-thoracique, Ganglion stellaire*)
- moyen, 33, 71, 129, 131, 223, 224, 236
- supérieur, 47, 53, 126, 129, **131**, **132**, 133-135, 207, 223, 224, 236
- lombal, 166, 225, 297, 317, 318, 387, 388, 390, 392-394
- sacral, 297
- thoracique, 133, 166, 188, 206, 213, 223-225, 236, **236**, 300, 304, 393, 394
- vertébral, 131, 223, 224, 236
- géniculé, 50, 53, 96, 99, 117, 124-126, 132, 136
- inférieur
- du nerf glosso-pharyngien (IX), 55, 96, 126, 135, 136, 207
- du nerf vague (X), 55, 127-129, 136, 236
- jugulaire (*voir Ganglion du nerf glosso-pharyngien supérieur, Ganglion du nerf vague supérieur*)
- lombal sympathique, 163, 166, 225, 297, 317, 318, **387**, **388**, 390, 392-394
- mésentérique
- inférieure, 163, 297, **302**, 303, 317, 387, 388, 392-395
- supérieure, 127, 163, 164, 262, 297, 299, 300, **301**, **302**, 303, 304, 307, 317-319, 387, 388, 392-395
- otique, 18, 49, 50, 96, 123, 124, 126, 132, 134, **135**, 136, 163, 164
- phrénique, 192, 299, 306
- ptérygo-palatin, 39, 41, 52-55, 61, 71, 122-124, 126, 132, **134**, 136, 163, 164
- rénal, 317, 318, 394
- rostral (*voir Ganglion du nerf vague supérieur*)
- sacral sympathique, 163, 297
- semi-lunaire, 50, 88, 136 (*voir aussi Ganglion trigéminal*)
- spinal (de la racine dorsale), 165, 166, 177, 188, 306, 307
- spinal sensitif (racine dorsale), 254, 300, 303, 304, 318, 395
- spiral de la cochlée, 98, 125
- stellaire, 131, 206, 223, 224, 236
- submandibulaire, 46, 50, 59, 71, 123, 124, 132, 134, 163, 164
- supérieur
- du nerf glosso-pharyngien (IX), 126
- du nerf vague (X), 127, 128, 236
- thoracique sympathique, 133, 163, 166, 188, 206, 213, 223-225, 236, **236**, 304, 393, 394
- trigéminal (de Gasser), 50, 52, 88, 105, 117, 118, 123, 132-136
- vertébral sympathique, 131, 223, 224, 236
- vestibulaire (de Scarpa), 97, 125
- Gartner (*voir Conduit de, Conduit de l'époophoron*)
- Gasser (*voir Ganglion trigéminal*)
- Gastrocnémien (*voir Muscle gastrocnémien*)
- Gencive**, 63
- Genou**, 493-498, 507
- artères du, 499
- articulation du (*voir Articulation du genou*)
- coupe transversale du, 498
- de la capsule interne, 111
- du corps calleux, 107, 108, 111, 113, 147, 151
- du nerf facial (VII), 50, 53, 99, 117, 125, 126
- externe (*voir Ganglion géniculé*)
- interne, 118
- nœuds lymphatiques du, 472
- Gerdy (*voir Tubercule de*)
- Gimbernat (*voir Ligament de, Ligament lacunaire*)
- Glabelle**, 1, 4, 6
- Gland**
- du clitoris, 354, 366
- du pénis, 329, 344, 360, 363, 366
- Glande**
- anale, 371
- aréolaire (de Montgomery), 179
- bulbo-urétrale (de Cowper), 249, 321, 344, 348, 361-363, 367
- de Bartholin (*voir Conduit de Bartholin, Glande vestibulaire majeure*)
- de Brunner, 278 (*voir Glande duodénale*)
- de Cowper, 249, 321, 344, 348, 361-363, 367
- de la langue, 60
- de Littré, 363
- de Meibomius, 83
- de Skene, 367
- de Sténon (*voir Glande parotide*)
- de Tyson, 360
- de von Ebner, 60
- de Wharton (*voir Glande submandibulaire (de Wharton)*)
- génitale, 163, 164
- intestinale, 305
- lacrymale, 84, 85, 87, 88, 134, 163, 164
- linguale, 56, 60
- mammaire, 179-181
- artères de la, 180
- coupe transversale de la, 179
- vaisseaux et nœuds lymphatiques de la, 173
- muqueuse de la langue, 60
- palatine, 57, 64, 68

- parathyroïde, 77, 78
 - para-urétrale, 367
 - parotide, **24**, 27, 29, 31, 42, 46, 47, 66, 74, 94, 126, 135, 163, 164
 -- accessoire, 46
 - pinéale (*voir Corps pinéal*)
 - pituitaire, 36, 105, 107, 108, 148
 - préputiale, 360
 - prostatique (*voir Prostate*)
 - rétro-molaire, 57
 - salivaire, 46, 47 (*voir aussi Glande parotide, Glande sublinguale, Glande submandibulaire*)
 - sébacée, 83
 - sublinguale, 46, 47, 50, 56, 58, 124, 134, 163, 164
 - submandibulaire, 1, 27, 29, 31, 46, 47, **50**, 58, 66, 72, 73, 124, 134, 163, 164
 - sudorifère, 163, 371
 - surrénale, 163, 194, 266, 268, 271, 277, 281, 282, 308, 311, 315, 319, **320**, 321, 325, 326, 364
 -- artères de la, 310, 320
 -- coupe transversale de la, 320
 -- de l'enfant, 311
 -- innervation de la, 319
 -- nerfs de la, 319
 -- veines de la, 320
 - tarsale (de Meibomius), 83
 - thymus (*voir Thymus*)
 - thyroïde, 26-28, 31, 33, 64, 73, **76**, 77, **78**, 82, 193, 195, 203, 214
 -- artères de la, 72, 76
 -- veines de la, 73, 76
 - urétrale, 363
 -- chez l'homme, 363, 367
 -- chez la femme, 367
 - vestibulaire majeure (de Bartholin), 356, 357, 367, 382
 Glisson (*voir Capsule du foie*)
 Globe oculaire (*voir Bulbe oculaire*)
Globus pallidus, 109, 111
Glomérule des nerfs olfactifs, 120
Glomus carotidien, 34, 71, 126, 131, 137, 207
Gonade, 364, 367 (*voir aussi Ovaire, Testicule*)
Gosier, 68
Goût, 60, 61, 124, 126, 136
Gouttière paracolique, 265, 273, 341, 345
 Graaf (*voir Follicule de, Follicule ovarique*)
Graisse (*voir aussi Corps adipeux, Tissu graisseux*)
 - de l'espace épidural, 166
 - de la fosse ischio-rectale (*voir Tissu graisseux de la fosse ischio-rectale*)
 - de la paroi abdominale (*voir Tissu graisseux sous-cutané de l'abdomen*)
 - pararénale, 176, 315, 327
 - périrénale, 176, 315, 327
Granulation arachnoïdienne, 101-103, 110
Gubernaculum, 364, 367
Gyrus
 - angulaire, 106
 - de l'insula, 106
 - dentatus, 107, 109, 112, 113, 120
 - droit, 108
 - du cingulum, 107, 108
 - frontal, 106, 107
 - lingual, 107, 108
 - occipito-temporal, 107, 108
 - orbitaire, 108
 - parahippocampal, 107-109, 120
 - paraterminal, 107
 - post-central, 106
 - précentral, 106
 - supra-marginal, 106
 - temporal, 106, 108
 -- moyen, 106
Habénula, 111
Hamatum, 439, 440, 442-444 (*voir aussi Hamulus*)
Hampe du pénis, 366

Hamulus
 - de l'os hamatum, 428, 434, 439, 441, 443-445, 453
 - de la cochlée, 97
 - ptérygoïdien, 6, **8**, 10, 14-16, 37, 45, 49, 50, 57, 65, 68, 70, 100
Hanche
 - artères de la, 491
 - ligaments de la, 474, 476
 - muscles de la, 481-483
 - nerfs de la, 490
 - os de la, 473
 Hartmann (*voir Infundibulum de la vésicule biliaire*)
Haustriation du gros intestin, 273, 276
Hélicotréma de la cochlée, 94, 97, 98
Hélix de l'oreille externe, 1, 95
 Helvétius (*voir Collier d'*)
Hématome
 - épidural, 103
 - subdural, 103
Hémisphère cérébral, 103, 106-108, 111
 Henle (*voir Anse du néphron*)
 Hering-Breuer (*voir Réflexe d'*)
 Hesselbach (*voir Triangle d'*)
 Heubner (*voir Artère récurrente de, Artère striée médiale*)
Hiatus (*voir aussi Orifice, Ostium, Ouverture*)
 - ano-rectal, 338
 - aortique, 192
 - de l'adducteur, 480, 488, 489, 499, 509, 526
 - de l'urètre, 338
 - de la veine cave inférieure, 258
 - de la veine dorsale profonde du pénis, 338
 - du nerf grand pétreux, 13
 - du nerf petit pétreux, 13
 - œsophagien, 192, 324
 - sacral, 157
 - saphène, 246, 252, 355, 358, 470, 472
 - semi-lunaire de l'éthmoïde, 36, 37, 44, 45
 - uro-génital, 347
Hile
 - de la rate, 282
 - du poumon, 196, 209
 - du rein, 311
 Hilton (*voir Ligne blanche de Hilton*)
Hippocampe, 109, 111-113
 His (*voir Faisceau atrio-ventriculaire*)
Homologie des organes génitaux
 - externes, 366
 - internes, 367
 Houston (*voir Pli du rectum*)
Humérus, 238-240, 405-407, 419, 421-424, 437, 438, 467
 Hunter (*voir Canal des adducteurs*)
Hydatide de Morgagni, 352 (*voir aussi Appendice vésiculaire*)
Hymen du vagin, 350
 Hyoïde (*voir Os hyoïde*)
Hypochondre, 244
Hypophyse (glande pituitaire), 36, 105, 107, 108, 148, 151
 - artères et veines de, 149
Hypothalamus, 109, 136, 148, 303
Iléum, 263, 265, 273, 274, 276, 328, 341, 345, 475
Ilium, 156, 331-334, 338, 473 (*voir aussi les différents mots associés*)
Ilot de Reil, 106 (*voir aussi Insula*)
Incisure
 - angulaire de l'estomac, 269
 - cardiaque de l'estomac, 232, 269
 - cardiaque du poumon, 193, 195, 196
 - cérébelleuse
 -- antérieure, 114
 -- postérieure, 114
 - de l'acétabulum, 334, 473
 - de l'estomac
 -- angulaire, 269
 -- cardiaque, 232, 269
 - de l'ulna

-- radiale, 422, 425
 -- trochléaire, 422, 425
 - du cartilage thyroïde, 79
 - du poumon, 193, 195, 196
 - du radius, 425
 - fibulaire, 500
 - inter-aryténoïdienne, 66
 - intertragique, 95
 - ischiatique
 -- grande, 243, 330, 473
 -- petite, 243, 330, 473
 - jugulaire, 1, 27, 178, 183, 193
 - mandibulaire, 6, 15, 17
 - mastoïdienne, 10
 - pancréatique, 281
 - pré-occipitale, 106
 - radiale de l'ulna, 422, 425
 - scapulaire, 411
 - sciatique (*voir Incisure ischiatique*)
 - supérieure du cartilage thyroïde, 79
 - supra-orbitaire, 1, 4, 6, 14
 - supra-scapulaire, 183, 405, 406, 408, 411, 413, 414
 - trochléaire de l'ulna, 422, 423, 425
 - ulnaire du radius, 425
 - vertébrale
 -- inférieure, 154, 155
 -- supérieure, 154, 155
Incus, 94
Infundibulum
 - de l'éthmoïde, 115, 141, 148
 - de l'hypophyse, 36, 37
 - de la vésicule biliaire, 280
Inion, 6, 8, 16
Innervation
 - afférente de la bouche et du pharynx, 61
 - autonome
 -- de l'estomac et du duodénum, 298, 299
 -- de la cavité nasale, 53
 - cutanée
 -- de l'abdomen, 253, 254
 -- de l'intestin grêle, 301
 -- de la tête et du cou, 2
 -- du dos, 174, 188
 -- du dos du cou et de la tête, 174, 175
 -- du gros intestin, 302
 -- du membre inférieur, 469-471, 525-529
 -- du membre supérieur, 399-402, 459, 462-464, 466
 -- du thorax, 177, 185, 188, 253, 254
 - de l'arbre trachéo-bronchique, 207
 - de l'estomac, 304
 - de la vessie, 395
 - des intestins, 303
 - des muscles extrinsèques de l'œil, 86
 - des organes de la reproduction
 -- féminins, 393
 -- masculins, 394
 - des reins, 318
 - des uretères, 318, 395
 - des vaisseaux sanguins, 225
 - des viscères abdominaux, 301-311
 - des voies biliaires, 306
 - du cœur, 224
 - du duodénum, 298, 300
 - du foie, 306
 - du pancréas, 307
 - segmentaire
 -- de la peau (*voir Dermatomes*)
 -- des mouvements du membre inférieur, 469
Insertion
 - du cæcum, 273
 - du côlon
 -- ascendant, 268
 -- descendant, 268
 - du grand omentum, 268
 - du mésocôlon
 -- sigmoïde, 268
 -- transverse, 268, 281

- du petit omentum, 268
 - musculaire (voir *Origine des différents muscles*)
Insula, 106, 111, 142
Intersection tendineuse du muscle droit de l'abdomen, 246
Intestin, 163, 164
 - grêle, 127, 263, 321, 328 (voir aussi *Duodénum, Iléum, Jéjunum*)
 -- artères de, 287
 -- nerfs de, 301
 --- autonomes, 305
 -- rapports mésentériques de, 264
 -- vaisseaux et nœuds lymphatiques de, 295
 -- veines de, 290, 291
 - gros, 263, 265, 276 (voir aussi *Côlon*)
 -- artères du, **288**
 -- muqueuse du, 276
 -- musculuse du, 276
 -- nerfs du, 302
 -- rapports mésentériques du, 265
 -- vaisseaux et nœuds lymphatiques du, 296
 -- veines du, 291
 - innervation de, 303
 - plexus autonomes intrinsèques de, 305
Introït vaginal, 354, 366
Iris, 83, 89-92
 - irrigation sanguine, 93
 Irrigation sanguine (voir *Artère, Veine*)
Ischium, 331, 397, 473, 475 (voir aussi les différents mots associés)
Isthme
 - de la glande thyroïde, 76
 - de la prostate, 362
 - du gyrus du cingulum, 107, 108
 Jacobson (voir *Nerf de, Nerf tympanique*)
Jambe, 503-505 (voir aussi *Cuisse*)
 - artères de la, 503-505, 507, 508
 - coupes transversales de la, 510
 - fascia profond de la, 470-472, 510
 - muscles de la, 503-508
 - nerfs de la, 503-505, 507, 508, 527-529
 - nœuds lymphatiques de la, 472
 - os de la, 500, 501
 - veines de la, 503-505, 507, 508
 Jarret (voir *Muscle adducteur, grand jarret (partie ischio-condyloire du)*)
Jéjunum, 263-265, 271, 323, 325-328 (voir aussi *Intestin grêle*)
Jonction
 - ano-rectale, 339 (voir aussi *Ligne ano-rectale, Ligne pectinée*)
 - cholédoco-duodénale, 280
 - cornéo-sclérale, 83
 - des 2^e et 3^e parties du duodénum, 327
 - duodéno-jéjunale (voir *Angle duodéno-jéjunale*)
 - gastro-œsophagienne, 214, 232, 324
 - iléo-cæcale, 273, 274
 - pharyngo-œsophagienne, 69
 - recto-sigmoïdienne, 276, 369, 371, 372
 - urétéro-pelvienne, 327
Jugum du sphénoïde, 11
 Kerckring (voir *Pli circulaire (valve de)*)
 Kohn (voir *Pore alvéolaire (de Kohn)*)
 Labbé (voir *Veine anastomotique inférieure, Veine de*)
Labrum
 - acétabulaire, 334, 474, 491, 530
 - glénoïdal de la scapula, 408, 467
Labyrinthe
 - membraneux, 97-99
 - osseux, 97-99
Lac lacrymal, 83, 84
Lacune
 - de Morgagni, 363
 - urétrale, 363
 - vasculaire, 257
 - veineuse (de Trolard), 101, 102
 Laimer (voir *Aire de*)

Lame, 20 (voir aussi *Face, Surface*)
 - costale, 20
 - criblée
 -- de l'ethmoïde, 8, 11, 13, 37-39, 120
 -- de la sclère, 89
 - de l'espace-porte, 279
 - de l'ethmoïde
 -- criblée, 8, 11, 13, 37-39, 120
 -- orbitaire, 4, 6, 14
 -- perpendiculaire, 4, 8, 38
 - de l'os palatin
 -- horizontale, 8, 10, 16, 37, 38, 57, 100
 -- perpendiculaire, 8, 37, 38
 - de la cochlée, 98
 - de la sclère, 89
 - de la vertèbre, 20, 154, 155, 158, 159
 -- lombale, 156
 - du cartilage
 -- cricoïde, 79, 80
 -- thyroïde, 67, 79
 - du fascia
 -- cervical, 25-27, 64
 -- superficiel du périnée, 361
 -- temporal, 48
 -- thoraco-lombal, 173, 176, 328
 - du ligament large, 353
 - du processus ptérygoïde du sphénoïde
 -- latérale, 6, 8, 10, 14, 16, 37, 38, 49, 70, 100
 -- médiale, 8, 10, 16, 37, 38, 45, 49, 57, 65, 68
 - du thalamus, 112
 - horizontale de l'os palatin, 8, 10, 37, 38, 57, 100
 - limitante
 -- de l'espace-porte, 279
 -- postérieure de la cornée (membrane de Descemet), 90
 - médullaire du thalamus, 112
 - orbitaire de l'ethmoïde, 4, 6, 14
 - perpendiculaire
 -- de l'ethmoïde, 4, 6, 38
 -- de l'os palatin, 8, 37, 38
 - prétrachéale, 26, 27, 64
 - profonde du fascia superficiel du périnée, 361
 - ptérygoïdienne
 -- latérale, 15, 16
 -- médiale, 16, 55
 - quadrigéminale, 107, 116
 - spirale osseuse de la cochlée, 98
 - tectale, 107, 116
 - terminale, 107, 108, 116, 148
 - vaginale du testicule, 321, 365, 368
Lamina
 - affixa, 112
 - propria de la gencive, 63
 Langerhans (voir *Îlot de, Îlot pancréatique*)
Langue, 38, 43, **46, 47, 59, 60**, 64, 66, 68, 75, 126, 129, 136
 - artères de la, 59
 - coupe transversale de la, 47, 64
 - dos de la, 60
 - histologie de la, 60
 - muscles de la, 59
 - vaisseaux et nœuds lymphatiques de la, 75
 - veines de la, 59
Langnette du tendon du muscle extenseur des doigts, 438, 451
Laryngopharynx, 61, 64, 66
Larynx, 80, 136, 163, 164, 207
 - artères du, 78
 - cartilage du, 79
 - muscles du, 80, 81
 -- extrinsèques (muscles infra-hyoïdiens et supra-hyoïdiens), 28
 -- intrinsèques, 80
 --- action des, 81
 - nerfs du, 76, 78, 82
Leptoméniges, 166

Lèvre, 56 (voir *Commissure*)
 - de la crête iliaque, 243, 330, 333, 334
 - des organes génitaux
 -- grande, 340, 346, 350, 354, 366
 -- petite, 340, 346, 350, 354, 357, 366
 - du sillon bicapital (voir *Crête du tubercule de l'humérus*)
Ligament (voir aussi *Pli, Raphé*)
 - alaire, 23
 - annulaire
 -- de la gaine du tendon du doigt, 447, 450
 -- de la trachée, 199
 -- du coude, 424
 -- du radius, 424
 - ano-coccygien, 355, 356, 360, 373, 374
 - antérieur de la tête de la fibula, 501
 - apical de la dent, 23, 64, 65
 - arqué
 -- du diaphragme, 192, 258
 -- du pubis (voir *Ligament inférieur du pubis*)
 -- poplité, 495, 498
 -- radial métaphysaire dorsal, 442
 - artériel, 203, 209, 218, 226, 228
 - atlanto-axoïdien accessoire, 23
 - atlanto-occipital antérieur, 23
 - bifurqué de la cheville, 514
 - calcanéo-cuboïdien, 514, 523
 -- dorsal, 514
 -- plantaire, 515
 - calcanéo-fibulaire, 501, 513, 514
 - calcanéo-métatarsien, 519
 - calcanéo-naviculaire plantaire (ressort), 514, 515, 523
 - capitato-triquétrum, 441
 - capito-hammatien, 441, 442
 - cardinal, 342, 343, 350-352 (voir aussi *Ligament cervical latéral, Ligament de Mackenrodt*)
 - carpien (voir *Ligament du carpe*)
 - carpo-métacarpien, 445
 -- dorsal, 442
 -- palmaire, 441
 - carré, 424
 - cervical latéral, 342, 343, 350-352 (voir aussi *Ligament cardinal, Ligament de Mackenrodt*)
 - collatéral
 -- accessoire, 445
 -- de l'articulation interphalangienne
 --- de l'orteil, 515
 --- du doigt, 445, 451
 -- de l'articulation métacarpo-phalangienne, 445
 -- de l'articulation métatarso-phalangienne, 515
 -- de l'orteil, 515
 -- de la cheville, 514
 -- du coude, 424
 -- du doigt, 445, 451
 -- du genou, 480, 481, 493-496, 498, 501, 504-508, 514
 -- du poignet, 441, 442
 -- du tibia, 480, 493-496, 498, 504, 508
 -- fibulaire (du genou), 480, 481, 493-498, 501, 504-508, 514
 -- radial
 --- du coude, 424
 --- du poignet, 441, 442
 -- tibial, 497
 -- ulnaire
 --- du coude, 424
 --- du poignet, 441, 442
 -- vrai, 445
 - conoïde, 408, 411
 - coraco-acromial, 408, 411, 413, 417
 - coraco-claviculaire, 408, 411
 - coraco-huméral, 408
 - coronaire du foie, 268, 277, 321
 - costo-claviculaire, 184, 404, 412
 - costo-coracoïdien, 412
 - costo-transversaire, 184
 - costo-xiphoidien, 184

BIBLIOTHEQUE DE LA RECHERCHE BIBLIOGRAPHIQUE SCIENCE MEDICALE

- crano-vertébral, 22, 23
- crico-thyroïdien, 28, 65, 70, 76, 79, 199
- cruciforme
 - de l'atlas, 23
 - de la gaine du tendon du doigt, 447, 450
 - du genou, 494-496, 501
- cuboïdo-naviculaire
 - dorsal, 514
 - plantaire, 515
- cunéo-cuboïdien dorsal, 514
- cunéo-naviculaire
 - dorsal, 514
 - plantaire, 515
- de Cooper, 179, 246, 247, 249, 255, 257, 258
- de Gimbernat, 246, 247, 249, 255, 257, 258, 472
- de l'acétabulum, 334, 474, 530
- de l'aisselle, 412
- de l'angle irido-cornéen, 90
- de l'articulation temporo-mandibulaire, 18
- de l'atlas, 23
- de l'avant-bras, 402
- de l'humérus, 408
- de l'orteil, 515
- de l'ovaire
 - propre, 340-342, 350-352, 367
 - suspenseur, 340-343, 350, 352, 367, 378
- de l'utérus, 260, 313, 340-342, 348, **350**, 351, 355, 367, 378
- de la cheville, 501, 514, 516
- de la cochlée, 98
- de la colonne vertébrale, 158, 159
- de la dent, 23, 64, 65
- de la gaine du tendon du doigt
 - annulaire, 447, 450
 - cruciforme, 447, 450
- de la glande mammaire, 179
- de la gonade, 364
- de la hanche, 474, 479, 480, 491
- de la main, 445
- de la scapula, 408, 411, 413, 414
- de la tête
 - du fémur, 530
- de la tête costale, 184
- de la tête de la fibula, 498, 501
- de la tête du fémur, 474
- de la trachée
 - annulaire, 199
 - intercartilagineux, 199
- de Mackenrodt, 342, 343, 350-352 (*voir aussi Ligament cardinal, Ligament cervical latéral*)
- de Marshall, 212, 218 (*voir aussi Veine oblique de l'atrium gauche*)
- de Poupart, 245, 255, **256**, 257, 258, 336, 355, 358, 359, 385, 470, 472, 479, 485, 488 (*voir aussi Ligament inguinal*)
- de Treitz (*voir Muscle suspenseur du duodénum*)
- deltoïdien, 501, 513, 514
- dentelé, 165, 166
- diaphragmatique de la gonade, 364, 367
- du carpe, 402, 432, 433, 441, 445-447, 449, 453
 - transverse (rétinaculum des fléchisseurs), 433, 441, 447, 449, 450, 452, 453, 460
- du clitoris, 355, 356
- du coude
 - annulaire, 424
 - collatéral, 424
- du cristallin, 89-91
- du diaphragme, 192, 258
- du doigt, 445, 451
- du fémur, 474, 530
- du foie
 - rond, 226, 249, 269, 277, 278, 292, 328
 - triangulaire, 268, 277
- du genou, 479-481, 493-496, 498, 501, 504-506
 - collatéral, 480, 481, 493-498, 501, 504-508
 - cruciforme, 494-496, 501
- du malléus
 - antérieur, 95
 - supérieur, 95
- du pelvis, 333, 334
- du pénis
 - fundiforme, 245, 255, 321, 344
- du suspenseur, 246, 321, 344
- du périnée, 336, 338, 344, 346, 355, 361, 383
- du pied, 514, 515
- du poignet, 441, 442
- du pubis
 - arqué, 243, 330, 336-339, 343, 344, 346, 355, 361
 - inférieur, 361
- du sein, 179
- du tibia, 480, 493-496, 498, 504, 505, 507, 508
- en Y de Bigelow, 474, 483, 491 (*voir aussi Ligament ilio-fémoral*)
- expansion (ligamentaire) des muscles droits, 85
- falciforme, 248, 249, 263, 268, 269, 292
- fibulaire collatéral, 480, 481, 493-496, 498, 501, 504-506, 508, 514
- fundiforme du pénis, 245, 255, 344
- gastro-colique, 266
- gastro-liénal (*voir Ligament gastro-splénique*)
- gastro-phrénique, 266, 268, 308
- gastro-splénique (gastro-liénal), 266-268, 282
- gléno-huméral, 408
- glosso-épiglottique, 80
- hépato-duodénal, 266, 267, 269, 271, 278, 325
- hépato-gastrique, 267, 269, 278
- hyo-épiglottique, 64, 79
- ilio-fémoral, 474, 483, 491
- ilio-lombal, 159, 309, 333
- inférieur du pubis, 243, 330, 336-339, 343, 344, 346, 355, 361
- infundibulo-pelvien (*voir Ligament suspenseur de l'ovaire*)
- inguinal (de Poupart), 242, 245-247, 250, 255-258, 329, 341, 343, 345, 355, 358, 359, 385, 468, 470, 472, 479, 485, 487, 488
 - réfléchi, 246, 247, 255
- intercartilagineux de la trachée, 199
- interclaviculaire, 184, 404
- intercunéiforme dorsal, 514
- interépineux, 158, 159
- interfovéolaire, 249
- interosseux
 - intercarpien, 442
 - talo-calcanéen, 514
- interphalangien
 - de l'orteil, 515
- du doigt, 445, 448, 451, 458
- intertransversaire, 184
- ischio-fémoral, 474, 491
- jaune, 22, 158, 159, 328
- lacunaire (de Gimbernat), 246, 247, 249, 255, 257, 258, 472
- large, 313, 340-342, 350, 352, 353, 367
- latéral
 - (collatéral) de la cheville, 514
 - de l'articulation temporo-mandibulaire, 18, 51
- liéno-rénal, 266, 268
- lombo-costal, 309
- longitudinal
 - antérieur, 22, 64, 65, 158, 159, 176, 184, 328, 333, 341, 345
 - postérieur, 23, 158, 159
- luno-triquétral, 441
- médial (collatéral) de la cheville, 501, 513, 514
- médio-carpien dorsal, 442
- ménisco-fémoral postérieur, 495, 496
- métacarpien
 - dorsal, 442
 - palmaire, 441, 445
 - transverse, 402, 445, 446, 452
- métacarpo-phalangien, 445, 451
- métatarsien
 - dorsal, 514, 523
 - plantaire, 515, 519, 523
 - transverse, 515, 519, 523
- nuchal, 22, 152
- ombilical (*voir aussi Pli ombilical*)
- médial, 226, 247, 248, **249**, 255-257, 259, 313, 314, 341, 343, 345, 378, 380, 381
- médian, 249, 255-257, 321, 343, 346, 378, 381
- palmaire
 - carpo-métacarpien, 441, 445
 - du carpe, 402, 431-433, 441, 446, 447, 449, 453, 464
 - du doigt, 445, 451, 458
 - métacarpien, 441, 445
 - radio-carpien, 441
 - radio-ulnaire, 441
 - ulno-carpien, 441
- palpébral, 83, 85
- patellaire, 468, 479-481, 488, 493-495, 498, 501, 506-508
- pectiné (de Cooper), 246, 247, 249, 255, 257, 258
- de l'angle irido-cornéen, 90
- pelvien, 351
- phrénico-colique, 266, 268
- phréno-œsophagienne (*voir Gaine fasciale œsophagienne*)
- piso-hamatum, 441
- piso-métacarpien, 441
- plantaire
 - calcanéo-cuboïdien, 515
 - calcanéo-naviculaire, 514, 515, 523
 - court, 514, 515, 523
 - cuboïdo-naviculaire, 515
 - cunéo-naviculaire, 515
 - long, 514, 515, 523
 - métatarsien, 515, 523
 - tarso-métatarsien, 515
- poplité
 - arqué, 495, 497, 498
 - oblique, 495, 497, 498
- profond
 - métacarpien transverse, 445, 452
 - métatarsien transverse, 515, 523
- sacro-coccygien postérieur, 333
- propre de l'ovaire, 340-342, 350-352, 367
- pubien (*voir Ligament du pubis*)
- pubo-fémoral, 474
- pubo-prostatique, 346
- pubo-vésical, 343, 346
- pulmonaire, 196, 205, 227, 228
- radial collatéral
 - du coude, 424
 - du poignet, 441, 442
- radié
 - de la côte, 184
 - du carpe, 441
 - sterno-costal, 184, 404
- radio-carpien
 - dorsal, 442
 - palmaire, 441
 - radio-lunaire
 - court, 441
 - long, 441
- radio-scapulo-capital, 441
- radio-ulnaire
 - dorsal, 442
 - palmaire, 441
- recto-sacral (*voir Ligament utéro-sacral*)
- ressort, 514, 515, 523 (*voir aussi Ligament calcanéo-naviculaire plantaire*)
- rond, 353
- de l'utérus, 313, 340-342, 348, **350**, 351, 355, 367, 378
- du fémur, 474, 530
- du foie, 226, 249, 252, 269, 277, 278, 292, 322
- sacro-coccygien
 - antérieur, 333, 336, 338, 343
 - latéral, 159, 333, 334
 - postérieur, 159, 333, 334
- sacro-épineux, 159, 333-335, 337, 339, 388, 482, 490
- sacro-génital, 268 (*voir aussi Ligament utéro-sacral, Pli sacro-génital*)

BIBLIOTHEQUE DE LA RECHERCHE BIBLIOGRAPHIQUE SCIENCE MEDICALE

- sacro-iliaque
- antérieur, 333
- dorsal (*voir Ligament sacro-iliaque postérieur*)
- postérieur, 159, 333, 334
- sacro-tubéral, 159, 333-335, **333**, 337, 339, 356, 373, 374, 380, 388, 389, 391, 396, 482, 489, 490
- scapho-capital, 441
- scapho-lunaire, 442
- scapho-trapézo-trapézoïdien, 441
- scrotal, 367
- sphéno-mandibulaire, 18, 49, 51
- spiral de la cochlée, 98
- spléno-rénal, 266, 268, 282, 308
- sterno-claviculaire, 404
- sterno-costal, 404
- stylo-hyoïdien, 15, 59, 65, 68, 70
- stylo-mandibulaire, 1, 18
- supra-épineux, 22, 158, 159, 176, 333, 334
- suspenseur
- de l'aisselle, 412
- de l'ovaire, 340-343, 350, 352, 353, 367, 378
- de la gonade, 364
- du clitoris, 355-357
- du cristallin, 89-91
- du pénis, 246, 344
- du sein, 179
- talo-calcanéen, 513, 514
- talo-crural
- latéral (*voir Ligament collatéral de la cheville*)
- médial (*voir Ligament deltoïdien*)
- talo-fibulaire, 501, 513, 514
- talo-naviculaire, 514
- tarso-métatarsien
- dorsal, 514, 523
- plantaire, 515
- thyro-épiglottique, 79
- tibio-fibulaire, 501, 513, 514
- transverse
- (supérieur) de la scapula, 411
- de l'acétabulum, 334, 474, 530
- de l'atlas, 23
- de l'avant-bras, 402
- de l'humérus, 517
- du carpe, 433, 441, 447, 449, 450, 452, 460
- du col de l'utérus, 342
- du genou, 496
- du périnée, 336, 338, 343, 344, 346, 355, 361, 383
- métacarpien, 402, 445, 452
- métatarsien, 515, 519, 523
- supérieur de la scapula, 410
- trapézo-capital, 442
- trapézoïde, 408, 411
- trapézoïdo-capital, 441
- trapézo-trapézoïdien, 441, 442
- triangulaire du foie, 268, 277
- triquétero-capital, 441
- triquétero-hamatién, 441, 442
- ulnaire collatéral
- du coude, 424
- du poignet, 441, 442
- ulno-capital, 441
- ulno-carpien
- dorsal, 442
- palmaire, 441
- ulno-lunaire, 441
- ulno-triquétral, 441, 442
- utéro-sacral, 340, 342, 343, 351, 352 (*voir aussi Ligament sacro-génital*)
- veineux, 226
- vocal, 79, 80
- Ligne** (*voir aussi Plan*)
- ano-cutanée, 370-372
- ano-rectale, 371
- âpre du fémur, 476
- arquée
- de l'ilium, 243, 330, 333-336, 338, 473
- de la gaine du muscle droit, 249, 251, 255

- blanche, 178, 185, 242, **245**, 246-248, 254, 255, 328, 329, 341, 345
- blanche de Hilton (*voir Ligne ano-cutanée*)
- de l'abdomen, 244 (*voir aussi Plan de la ligne semi-lunaire*)
- de l'estomac, 232
- de l'ilium, 243, 330, 333-336, 338, 473
- de la crête iliaque, 333, 334, 473
- de la gaine du muscle droit, 247, 249, 251, 255, 321
- de la mandibule, 6, 17, 70
- de Schwalbe, 90
- de Shenton (*voir Cintre cervico-obturateur*)
- dentelée du canal anal, 371
- du canal anal
- dentelée, 371
- pectinée, 371
- du cartilage thyroïde, 28, 79
- du fémur
- âpre, 476
- intertrochantérique, 474, 476
- pectinée, 476
- du pelvis, 157, 333, 343, 345, 350
- du pubis, 243, 258, 330, 333, 334, 338, 473
- du sacrum, 157
- du tibia, 494, 500
- glutéale, 334, 473
- ilio-pectinée, 333, 338, 370
- intertrochantérique du fémur, 474, 476
- mylo-hyoïdienne, 17
- nuchale
- inférieure, 10, 16
- supérieure, 10, 16, 171-173
- oblique
- de la mandibule, 6, 17, 70
- du cartilage thyroïde, 28, 79
- du tibia, 494, 500
- pectinée
- du canal anal, 371
- du fémur, 476
- du pubis, 243, 330, 333, 334, 338, 473
- semi-circulaire (*voir Ligne arquée de la gaine du muscle droit*)
- semi-lunaire de l'abdomen, 242, 244, 329
- sinueuse de l'estomac, 232
- soléaire du tibia, 500
- spino-ombilicale, 275
- supra-condyloire, 476
- temporale, 6
- terminale du pelvis, 157, 333, 343, 345, 350
- transverse du sacrum, 157
- Limbe**
- acétabulaire, 473
- de la cornée, 83
- de la fosse ovale, 217
- Limen**
- de l'insula, 106, 142
- nasal, 36
- Limite** des muscles constricteurs du pharynx, 65
- Lingula**
- de la mandibule, 17, 58
- du cercelet, 114, 116, 145
- du poumon, 195-198
- Liquide** cérébro-spinal, 110
- Lister (*voir Tubercule dorsal du radius (de Lister)*)
- Littre (*voir Glande de, Glande urétrale chez l'homme*)
- Iléum**, 327
- Lobe**
- caudé du foie, 269
- cérébelleux, 114
- cérébral, 106, 120, 121, 142
- de l'hypophyse, 141, 148
- de l'oreille (*voir Lobule de l'auricule*)
- de la glande
- pituitaire, 141, 148
- thyroïde, 76, 78
- de la prostate, 362, 381
- du foie, 269, 322
- du poumon (*voir Lobe pulmonaire*)

- épartériel (*voir Bronche épartérielle*)
- frontal du cerveau, 106
- nerveux de la neuro-hypophyse, 148
- occipital du cerveau, 106, 121
- pariétal du cerveau, 106
- piriforme, 120
- pulmonaire, 195-198, 213, 237, 324
- temporal du cerveau, 106, 142, 151
- Lobule**
- cérébelleux, 114, 116, 145
- cérébral, 106, 107
- de l'auricule, 1, 95
- de la glande mammaire, 179
- du testicule, 368
- paracentral du cerveau, 107
- pariétal du cerveau, 106
- Locus ceruleus**, 116
- Loge**
- de l'ongle, 457
- de la glande
- parotide, 34, 47
- sublinguale, 47
- submandibulaire, 47
- des tendons extenseurs du poignet, 430, 431, 457
- du foie, 277
- du périnée
- profonde (*voir Espace du périnée profond*)
- superficielle (*voir Espace du périnée superficiel*)
- fasciale
- de l'avant-bras, 436
- de la cuisse, 492
- de la jambe, 510
- du bras, 421
- parotidienne, 34
- Lordose**
- cervicale, 153
- lombale (lombaire), 153
- Lunatum**, 439-444
- Lunule**
- de l'ongle, 458
- de la cuspidé semi-lunaire, 220
- Luschka (*voir Foramen de, Muscle élévateur de l'anus, Fibre prérectale du, Ouverture du 4^e ventricule latérale*)
- Lymphatique**
- conduit (*voir Conduit lymphatique, Conduit thoracique, Tronc (lymphatique)*)
- follicule (*voir Follicule lymphatique*)
- nodule (*voir Nodule lymphatique*)
- nœud (*voir Nœud lymphatique*)
- plexus (*voir Plexus lymphatique*)
- tronc (*voir Tronc (lymphatique)*)
- Mâchoires**, 14 (*voir aussi Mandibule, Maxillaire*)
- Mackenrodt (*voir Ligament cardinal, Ligament cervical latéral, Ligament de*)
- Macula**, 89, 92, 121
- Magendie (*voir Foramen de, Ouverture du 4^e ventricule médiane*)
- Magenstrasse (*voir Canal gastrique*)
- Main**
- artères de la, 453, 456, 460
- ligaments de la, 445
- muscles (intrinsèques) de la, 446-452, 457
- nerfs de la, 453-457, 459, 460, 463, 464, 466
- nœuds lymphatiques de la, 403
- os de la, 443
- veines de la, 402, 455
- Mall (*voir Espace de, Espace péri-portal*)
- Malléole**, 468, 500, 501, 503-508, 516-518, 531
- Malléus**, 94, 95, 98, 125
- Malpighi (*voir Corpuscule de, Corpuscule rénal*)
- Mamelon (*voir Papille mammaire*)
- Manche**
- du malléus, 96
- Manche** du malléus (*voir Manubrium du malléus*)
- Mandibule**, 1, 4, 6, 15, **17**, 18, 26, 29, 42, 47, 58, 64, 66, 70
- branche, 5

- condyle, 7
- processus coronoïde, 7
- Manubrium**
- du malléus (*voir Manche du malléus*)
- sternal, 26, 27, 29, 64, 183, 184, 187, 195, 238, 239, 404
- Marshall (*voir Ligament de, Veine oblique de l'atrium gauche*)
- Masse latérale**, 19 (*voir aussi Atlas (C1)*)
- Matière**
- blanche (*voir Substance blanche*)
- grise (*voir Substance grise*)
- Maxillaire**, 4, 6, 8, 10, 14, 16, 35-38, 42, 43, 45, 57, 62, 83, 100
- McBurney (*voir Point de*)
- Méat**, 329
- acoustique
- externe, 6, 10, 15, 94, 95, 98
- interne, 8, 13, 94, 99, 124, 125
- nasal
- inférieur, 36, 43, 84
- moyen, 36, 43, 45
- supérieur, 36, 45
- naso-pharyngien, 36
- urétral externe (*voir Ostium de l'urètre externe*)
- Mediastin**, 69, 191, 203, 213, 227-236
- coupe transversale du, 213
- vues latérales du, 227, 228
- Mediastinum testis**, 368
- Médulla** de la glande surrénale, 319, 320
- Médullaire** rénale, 311, 326
- Meibomius (*voir Glande de, Glande tarsale*)
- Meissner (*voir Plexus (nerveux) de, Plexus (nerveux) sous-muqueux*)
- Membrane**
- atlanto-occipitale
- antérieure, 22, 64, 65
- postérieure, 22
- basilaire de la cochlée, 98
- costo-coracoïdienne, 412
- crico-thyroïdienne (*voir Ligament crico-thyroïdien*)
- de Descemet, 90
- de la cochlée
- basilaire, 98
- tectoriale, 98
- de Reissner, 98
- intercostale
- externe, 177, 185, 186, 188, 254, 413
- interne, 177, 188, 227, 228, 254
- interosseuse, 509
- de l'avant-bras, 425, 427, 429, 436, 441, 442
- de la jambe, 497-499, 501, 505, 508, 510, 513
- obturatrice, 334, 350, 358
- périnéale, 258, 321, 335, 339, 340, 344, 348, 350, 355-357, 359-362, 369, 372-374, 381-383, 389, 391, 395
- pharyngo-basilaire (*voir Fascia pharyngo-basilaire*)
- supra-pleurale, 227, 228
- tectoriale
- de l'articulation atlanto-axoïdienne, 23
- de la cochlée, 98
- thyro-hyoïdienne, 28, 64, 65, 67, 69, 70, 76, 78, 79, 82
- tympanique, 94, 95, 98
- secondaire, 98
- vascularisation, 96
- vestibulaire (de Reissner), 98
- Membre**
- inférieur, 469-496, 498-508, 510-529
- anatomie de surface, 468
- supérieur, 399-422, 424-434, 436-443, 445-460, 462-466
- anatomie de surface, 398
- Méninges**, 101-103, 110, 165, 166
- artères des, 102
- veines des, 101-103
- Ménisque** du genou, 494-496, 498
- Mésencéphale**, 151
- Mésentère**, 176, **263-268**, 271, 290, 305, 321, 328, 341, 345
- Mésopappendice**, 273, 275, 301
- Mésocôlon**
- sigmoïde, 265, 276, 288, 308, 313, 369
- transverse, 263-268, 271, 276, 288, 290, 308, 321
- Mésomètre** du ligament large, 352
- Mésosalpinx** du ligament large, 342, 352, 353
- Mésovarium** du ligament large, 342, 350, 352, 353
- Mesures** du pelvis, 332
- Métacarpien (*voir Os métacarpien*)
- Métatarsien (*voir Os métatarsien*)
- Modiolus**
- cochléaire, 98
- des lèvres, 25
- Moelle**
- allongée, 12, 42, 53, 107, 116, 125, 135, 136, 163, 164, 224, 303, 318
- spinale, 53, 133-135, 151, 160, 166, 207, 238, 239, 303, 304, 306, 307, 318, 319, 395
- artères de la, 167, 168
- cône, 156
- *in situ*, 160, 166
- rapport entre les nerfs et la, 161
- veines de la, 169
- Monro (*voir Foramen de, Foramen interventriculaire*)
- Mont** du pubis, 354
- Montgomery (*voir Glande aréolaire (de Montgomery)*)
- Morgagni (*voir Appendice vésiculaire, Colonne anale, Colonne de, Hydatide de, Lacune de, Lacune urétrale*)
- Mouvement (*voir Action*)
- Müller (*voir Conduit de, Conduit para-mésophrénique, Muscle de, Muscle tarsal supérieur*)
- Muqueuse**
- de l'estomac, 232
- de l'iléum, 305
- de l'intestin
- grêle, 305
- gros, 276, 305
- de l'œsophage, 69, 232
- de la langue, 60
- de la trachée, 199
- de la vessie, 313
- du côlon, 276
- du jéjunum, 305
- olfactive, 39, 120
- pharyngienne, 68
- Muscle**
- abaisseur
- de l'angle de la bouche, 25, 48, 124
- de la lèvre inférieure, 25, 48, 124
- du septum nasal, 25, 35, 124
- abducteur
- court du pouce, 449, 452, 453, 463
- de l'hallux, 515, 516, 518, 520-523, 528
- du petit doigt, 449, 452, 456, 464
- du petit orteil, 515, 516, 518, 520-523, 528
- long du pouce, 427, 430, 431, 436, 454, 456, 457, 466
- adducteur
- court, 480, 488, 492, 526
- de l'hallux, 515, 522, 523, 528
- du pouce, 447, 449, 450, 452, 453, 464
- grand, 468, **480**, 482, 487, 489, 492, 493, 498, 504, 526, 527
- jarret (partie ischio-condyloïde du), 526
- long, 396, 479, 480, 487, 488, 492, 526
- minime, 480, 482, 489
- partie ischio-condyloïde du, 526
- anconé, 418, 430, 431, 436, 465, 466
- articulaire du genou, 492, 494, 498, 525
- ary-épiglottique, 80, 82
- aryténoïdien
- oblique, 67, 69, 80-82
- transverse, 64, 67, 69, 80-82
- auriculaire, 25
- biceps, 467
- brachial, 178, 238-240, 398, 408, 409, 411-413, 415, **417**, 419, 421, 424, 433, 434, 460, 462
- fémoral, 468, 481, **482**, 489, 490, 493, 494, 497, 498, 501, 503-508, 527, 529
- brachial, 415, **417**, 419, 421, 432-434, 460, 462, 465
- brachio-radial, **417**, 418, 419, 421, 430, 431, **432**, 433, 434, 436, 460, 465, 466
- buccinateur, 25, 43, 46-48, **49**, 50, 57, 65, 70, 72, 124
- bulbo-caverneux (*voir Muscle bulbo-spongieux*)
- bulbo-spongieux, 321, 344, 348, 350, 355-357, **359**, 361, 373, 374, 382, 383, 395
- carré
- des lombes, 173, 176, **192**, 258-260, 262, 308, 309, 315, 328, 341, 345, 483, 485
- fémoral, 480, 482, 488-490
- plantaire, 521, 522, 525, 528
- ciliaire, 89, 90, 122, 133
- circulaire
- de l'estomac, 232
- de l'intestin, 305
- de l'œsophage, 65, 67, 69-77, 231, 232
- du rectum, 339, 371, 372
- coccygien (ischio-coccygien), 258, 335-339, 376, 380, 388-390, 486
- compresseur de l'urètre, 335, 347, 350, 356, 357
- constricteur du pharynx, 82
- inférieur, 29, 65, 67, 69, **70**, 77, 78, 82, 127, 230, 231
- moyen, 29, 59, 65, **67**, 68-70, 77, 127
- supérieur, 47, 49, 51, 57, 59, **65**, 67-70, 72, 77, 127
- - partie glosso-pharyngienne du, 59, 65
- coraco-brachial, 239, 240, 410, 413, 415, 417, 419, 421, 460, 462
- corrugateur
- de la marge de l'anus, 371, 372
- du sourcil, 25, 35, 124
- crémaster, 246, 247, 255, 256, 365
- crico-aryténoïdien
- latéral, 80-82
- postérieur, 67, 69, 80-82
- crico-pharyngien, 65, 67, 70, 77, 82
- crico-thyroïdien, 28, 70, 76, 80-82, 127
- de l'abdomen
- droit, 185, 186, 188, **246**, 247-249, 251, 253-256, 321, 322, 328, 341, 343-345, 355, 375
- oblique
- - externe, 171, 172, 174, 176, 179, 185, 188, **245**, 246-251, 253-256, 258, 309, 315, 341, 345, 358, 359, 409, 481
- - interne, 171, 172, 176, 185, 186, **246**, 247-251, 253, 255, 256, 258, 309, 315, 341, 345
- transverse, 172, 173, 176, 186, 187, **247**, 248-251, 253-256, 258, 262, 308, 309, 328, 341, 345, 483, 485
- de l'aile du nez, 25, 48, 124
- de l'angle de la bouche
- abaisseur, 25, 48, 124
- élévateur, 25, 48, 124
- de l'anus
- élévateur, 258, 276, 292, 303, 321, **335, 336**, 337-340, 344, 348, 350, 355, 356, 359-361, 369-374, 376, 380, 382, 388, 396, 397, 486
- sphincter
- - externe, 276, 303, 321, 335, 340, 344, 346, 355, 356, 359-361, 366, 369-374, 376, 382
- - interne, 370-372
- de l'avant-bras, 426-434
- de l'épaule, 409, 411, 413 (*voir aussi les différents muscles associés*)
- de l'estomac, 232
- circulaire, 232
- longitudinal, 232
- de l'hallux
- abducteur, 515, 516, 518, 520-523, 528
- adducteur, 515, 522, 523, 528
- extenseur
- - court, 507, 508, 517, 518, 523, 529
- - long, 506-508, 510, 516-518, 523, 529
- fléchisseur
- - court, 510, 520-523, 528

- long, 505, 510, 528
- de l'index, 427, 431, 436, 456, 457, 466
- de l'intestin
- circulaire, 305
- longitudinal, 305
- de l'œil, 86, 122
- droit
- inférieur, 85, 86, 122
- latéral, 85, 86, 88, 89, 122
- médial, 85, 86, 88, 89, 122
- supérieur, 85, 86, 88, 122
- extrinsèque
- oblique inférieur, 85, 86, 122
- oblique supérieur, 85, 86, 88, 122
- intrinsèque
- ciliaire, 89, 90, 122, 133
- dilateur de la pupille, 90, 122, 133
- sphincter de la pupille, 90, 122, 133
- orbiculaire, 25, 83, 124
- de l'œsophage
- circulaire, 65, 67, 69, 77, 231, 232
- longitudinal, 65, 67, 69, 77, 231, 232
- de l'orteil
- extenseur
- court, 506-508, 516-518, 523, 529
- long, 481, 494, 506-508, 510, 516-518, 523, 529
- interosseux, 528
- interosseux dorsal, 515, 517, 518, 523, 524, 528
- lombical, 515, 520-523, 528
- de l'urètre, 249, 346, 348, 356, 361, 382, 395
- sphincter
- externe, 344, 361-363, 381, 395
- de la bouche, 48, 49, 58
- orbiculaire, 25, 35, 47, 48, 124
- de la cuisse, 479-483 (*voir aussi Muscle fémoral*)
- droit, 397 (*voir Muscle droit de la cuisse*)
- de la hanche, 481-483
- de la jambe, 503-508
- de la langue, 47, 59, 60, 129
- de la lèvre inférieure, 25, 48, 124
- de la lèvre supérieure, 25, 48, 66, 124
- de la main, 446-452, 457 (*voir aussi les différents muscles associés*)
- de la marge de l'anus, 371, 372
- de la mastication, 48, 49
- de la mimique, 25, 48, 124
- de la paroi
- abdominale, 245-250, 258
- thoracique, 185-187
- de la paupière supérieure, 83, 85, 86, 88, 122
- de la pupille, 90, 122, 133
- de la scapula, 26, 29, 171, 174, 186, 409, 413, 414, 465
- de la sous-muqueuse anale, 371, 372
- de la tête
- droit
- antérieur, 30, 75
- latéral, 30
- postérieur, 172, 173, 175
- long, 29, 30, 47
- longissimus, 172, 175
- oblique
- inférieur, 172, 173, 175
- supérieur, 172, 173, 175
- semi-épineux, 171-173, 175
- splénus, 29, 171, 172, 175
- de la vessie (*voir Couche musculaire de la vessie*)
- de Luschka, 339
- de Müller, 83
- deltoïde, 27, 29, 152, 171, 174, 178, 214, 238-240, 242, 398, 404, 408, **409**, 412, 413, 415, 417-419, 421, 460, 465, 467
- dentelé
- antérieur, 171, 177-179, 185, 186, 188, 214, 238-242, 245, 246, 250, 254, 324, 329, 398, 409, 412, **413**, 415
- postéro-inférieur, 171, 172, 176, 250, 309
- postéro-supérieur, 171, 172
- des côtes, 173
- detrusor (*voir Couche musculaire de la vessie*)
- digastrique
- ventre antérieur, 27-29, 31, 34, 43, 46, 47, 50, 51, **58**, 59, 67, 70, 75, 124
- ventre postérieur, 27-29, 34, 46, 47, 50, 51, **58**, 59, 67, 70, 75, 124
- dilateur de la pupille, 90, 122, 133
- dorsal
- grand, 239-241, 324, 328, 467
- droit
- de l'abdomen, 178, 185, 186, 188, 242, **246**, 247-249, 251, 253-256, 321, 324, 329, 341, 343-345, 355, 375
- de l'œil
- inférieur, 85, 86, 122
- latéral, 85, 86, 88, 89, 122
- médial, 85, 86, 88, 89, 122
- supérieur, 85, 86, 88, 122
- de la cuisse, 396, 397, 479-481, 487, 488, 492, 507, 525, 530
- de la tête
- antérieur, 30, 42, 75
- latéral, 30
- postérieur, 172, 173, 175
- fémoral (*voir Muscle droit de la cuisse*)
- latéral, 86
- supérieur, 93
- du bras, 417, 418
- du carpe
- extenseur
- court radial, 165, 416, 418, 427, 430-432, 436, 454, 456, 457, 465, 466
- long radial, 165, 416, 418, 421, 427, 430-432, 436, 454, 456, 457, 465, 466
- ulnaire, 416, 418, 427, 430, 431, 436, 456, 457, 465, 466
- fléchisseur
- radial, 417, 419, 428, 432-434, 436, 441, 447, 449, 450, 460, 463
- ulnaire, 418, 428, 430-434, 436, 441, 447, 449, 452, 460, 464
- du cou, 27, 28, 30
- interépineux, 173
- long, 26, 30, 229
- longissimus, 172
- semi-épineux, 175
- splénus, 171, 172, 175
- du diaphragme uro-génital, 356, 362
- du doigt
- extenseur, 418, 427, 430, 436, 450, 451, 456-458, 465, 466
- court, 515, 516, 520-522, 528
- fléchisseur
- court, 515, 516, 520-522, 528
- long, 503-505, 510, 516, 528
- profond, 429, 434, 436, 441, 445, 447-451, 458, 460, 463, 464
- superficiel, 429, 432-434, 436, 441, 445, 447-451, 458, 460, 463
- interosseux dorsal, 431, 447, 450-452, 454, 457, 464
- lombical, 447-452, 463, 464
- du dos, 171-173, 175
- du duodénum, 264, 280
- du fascia lata, 250, 479, 481, 487-490, 492
- du genou articulaire, 492, 494, 498, 525
- du larynx, 80, 81
- du palais mou, 65
- du périnée transverse, 361 (*voir Muscle transverse du périnée*)
- du petit doigt
- abducteur, 449, 452, 456, 464
- extenseur, 427, 430, 431, 436, 456, 457, 466
- fléchisseur, 449, 452, 464
- opposant, 449, 452, 464
- du petit orteil
- abducteur, 515, 516, 518, 520-523, 528
- fléchisseur, 515, 520-523, 528
- du pharynx, 65, 67-70, 76
- constricteur
- inférieur, 29, 65, 67, 69, **70**, 77, 78, 82, 127, 230, 231
- moyen, 29, 59, 65, **67**, 68-70, 77, 127
- supérieur, 47, 49, 51, 57, 59, **65**, 67-70, 72, 77, 127
- du pied, 517-524
- du plancher de la cavité orale, 58
- du pouce
- abducteur, 449, 452, 453, 463
- adducteur, 447, 449, 450, 452, 453, 464
- extenseur
- court, 427, 430, 431, 434, 436, 454, 456, 457, 466
- long, 427, 430, 431, 436, 450, 454, 456, 457, 466
- fléchisseur
- court, 434, 449, 452, 453, 463, 464
- long, 429, 432, 436, 441, 447, 449, 450, 460, 463
- opposant, 449, 452, 453, 463
- opposant, 449
- du rachis, 171-173, 176, 177, 188, 254, 309, 315
- du rectum
- circulaire, 339, 371, 372
- longitudinal, 339, 370-372
- du septum nasal, 25, 35, 124
- du sourcil, 25, 35, 124
- du thorax
- longissimus, 172
- semi-épineux, 173
- transverse (*voir Muscle transverse du thorax*)
- du tympan, 50, 95
- du voile du palais, 44, 49, 57, 65, 67, 68, 70, 95, 127
- tenseur, 49, 50, 57, 65, 68, 70
- élévateur
- de l'aile du nez, 25, 48, 124
- de l'angle de la bouche, 25, 48, 124
- de l'anus, 258, 276, 292, 303, 321, 335-340, 344, 347, 348, 350, 355, 356, 359-361, 369-374, 376, 380, 382, 388, 396, 397, 486
- fibres prérectales du, 339
- de la lèvre supérieure, 25, 48, 66, 124
- de la paupière supérieure, 83, 85, 86, 88, 122
- de la scapula, 26, 29, 32, 171, 174, 409, 413, 414, 465
- des côtes, 173
- du voile du palais, 42, 49, 57, 65, 67, 68, 70, 95, 127
- épïcrañien, 25
- ventre frontal, 25
- ventre occipital, 25
- épineux, 172
- érecteur du rachis, 152, 171, **172**, 173, 176, 177, 188, 238, 254, 309, 324, 328
- extenseur
- court de l'hallux, 507, 508, 517, 518, 523, 529
- court de l'orteil, 506-508, 516, **517**, 518, 523, 529
- court du pouce, 427, **427**, 430, 431, 434, 436, 454, 456, 457, 466
- court radial du carpe, 398, 418, 427, **427**, 430, 431, 436, 454, 456, 457, 465, 466
- de l'index, 427, 431, 436, 456, 457, 466
- du doigt, 418, 427, **427**, 430, 436, 450, 451, 456-458, 465, 466
- du petit doigt, 427, **427**, 430, 431, 436, 456, 457, 466
- long de l'hallux, 506-508, 510, 516-518, 523, 529
- long de l'orteil, 165, 481, 494, 506, **507**, 508, 510, 516-518, 523, 529
- long du pouce, 427, **427**, 430, 431, 436, 450, 454, 456, 457, 466
- long radial du carpe, 398, 418, 421, 427, **427**, 430, 431, 436, 454, 456, 457, 465, 466
- ulnaire du carpe, 398, 418, 427, 430, **431**, 436, 456, 457, 465, 466
- fémoral, 468, 480, 482, 488-490
- fibulaire (péronier), 488
- court, 503-505, **506**, 507, 508, 510, 513-518, 522, 523, 529
- long, 481, 493, 494, 503-508, 510, 513-518, 522, 523, 529

- troisième, 506, 507, 510, **514**, 516-518, 523
- fléchisseur
- court
 - de l'hallux, 510, 520-523, 528
 - de l'orteil, 515, 516, 520-522, 528
 - du petit doigt, 449, 452, 464
 - du petit orteil, 515, 520-523, 528
 - du pouce, 434, 449, 452, 453, 463, 464
- long
 - de l'hallux, 505, 510, 528
 - de l'orteil, 503-505, 510, 516, 522, 528
 - du pouce, 429, **429**, 433, 434, 436, 441, 447, 449, 450, 460, 463
- profond du doigt, 429, 434, 436, 441, 445, 447-451, 458, 460, 463, 464
- radial du carpe, 417, 419, 428, **428**, 432-434, 436, 441, 447, 449, 450, 460, 463
- superficiel du doigt, 429, **429**, 432-434, 436, 441, 445, 447-451, 458, 460, 463
- ulnaire du carpe, 398, 418, 428, **428**, 430-434, 436, 441, 447, 449, 452, 460, 464
- frontal, 25, 35, 124
- gastrocnémien, 468, 481, 482, 489, 493, 494, 497, 498, **503**, 504-508, 510, 527, 528
- génio-glosse, 43, 47, 59, 64, 129
- génio-hyoidien, 26, 43, 58, 59, 64, 65, 129, 130
- glosso-pharyngien, 59, 65
- glutéal
- grand, 152, 171, 174, 250, 309, 339, 356, 359, 360, 373, 374, 388, 389, 391, 396, 397, 468, 478, 481, **482**, 489, 490, 492, 530
- moyen, 152, 171, 250, 309, 396, 397, 468, 478, 479, 481, **482**, 483, 487-490, 530
- petit, 396, 478, 482, 483, 487-490
- gracile, 479, 480, 482, 487-489, 492-494, 497, 503, 526
- grand dorsal, 152, **171**, 174, 176, 177, 185, 245, 246, 250, 253, 254, 309, 409, 412, 413, 415, 417, 419, 421
- hyo-glosse, 28, 29, 34, 47, 58, 59, 65, 68, 70, 129
- hypothénarien, 446, 447, 450, 452, 464
- iliaque, 249, 258, 308, 343, 370, 396, 479, **483**, 485, 486, 525, 530
- ilio-coccygien, 335-339, 350, 373
- ilio-costal, 172
- ilio-psoas, 249, 255, 396, 397, 479, 480, **483**, 487, 488, 491, 492
- infra-épineux, 152, 171, 177, 188, 238-240, 408, 409, 411-414, 418, 465, 467
- infra-hyoidien (*voir les différents muscles associés*)
- intercostal, 214, 238-240
- externe, 173, 177, 185, 186, 188, 195, 227, 228, 246, 251, 254, **413**
- interne, 126, 177, 186-188, 195, 197, 251, 254
- intime, 177, 187, 188, 227, 251, 254
- interépineux
- des lombes, 173
- dorsal (de l'orteil), 515, 517, 518, 523, 524, 528
- dorsal (du doigt), 431, 447, 450-452, 454, 457, 464
- du cou, 173
- palmaire, 450-452, 464
- plantaire, 515, 522-524, 528
- interosseux
- dorsal (de la main), 464
- du pied, 524, 525
- palmaire, 464
- intertransversaire, 173
- intrinsèque du larynx, 81
- ischio-caverneux, 340, 348, 350, 355-357, 359-361, 369, 373, 382, 383
- jumeau
 - inférieur, 396, 397, 477, 482, 489, 490
 - supérieur, 477, 482, 489, 490, 530
- lombical
 - de l'orteil, 515, 520-523, 528
 - du doigt, 447-452, 463, 464
- long
 - de la tête, 29, 30, 42, 47
 - du cou, 26, 30, 229
- longissimus, 172
- de la tête, 172, 175
- du cou, 172
- du thorax, 172
- longitudinal
 - de l'estomac, 232
 - de l'intestin, 305
 - de l'œsophage, 65, 77
 - du pharynx, 65, 69
 - du rectum, 339, 370-372
- masséter, 24, 27, 29, 42, 46-48
- mentonnier, 25, 48, 124
- multifide, 173, 176
- mylo-hyoidien, 27-29, 31, 34, 43, 46, 47, 50, **58**, 59, 64, 65, 70
- nasal, 25, 35, 124
- oblique
 - de la tête
 - inférieur, 172, 173, 175
 - supérieur, 172, 173, 175
- externe, 171, 172, 174, 176, 178, 179, 185, 188, 242, 245-251, 253-256, 258, 309, 326, 328, 329, 341, 345, 358, 359, 409, 481
- inférieur, 85, 86, 122
- interne, 171, 172, 176, 185, 186, 246-251, 253, 255, 256, 258, 309, 328, 341, 345
- supérieur, 85, 86, 88, 122
- obturateur
 - externe, 397, 480, 488, 526
 - interne, 249, 258, 335-339, 348, 350, 370, 376, 380, 396, 397, 482, 486, 489, 490, 530
- occipital, 25, 124, 175
- occipito-frontal
- ventre frontal, 25, 35, 124
- ventre occipital, 124, 175
- omo-hyoidien
 - ventre inférieur, 1, 27, **28**, 29, 32, 129, 130, 185, 409, 412, 414, 415
 - ventre supérieur, 26, 27, **28**, 29, 31, 58, 129, 130, 185, 195
- opposant
 - du petit doigt, 449, 452, 464
 - du pouce, 449, 452, 453, 463
- orbiculaire
 - de l'œil, 25, 83, 124
 - de la bouche, 25, 35, 47, 48, 124
- palato-glosse, 47, 57, 59, 60, 68, 127
- palato-pharyngien, 47, 57, 59, 60, 65, 67-69, 127
- palmaire
 - court, 446, 464
 - interosseux, 450-452, 464
 - long, 428, 432-434, 436, 441, 446, 447, 449, 463
- papillaire, 241
- antérieur, 213, 217, 218, 220-222
- du cône artériel (*voir Muscle papillaire septal*)
- postérieur, 213, 217, 218, 220-222
- septal, 217, 220, 221
- pectiné, 217, 396, 397, 479, 480, 487, 488, 491, 492, 529
- pectoral
 - grand, 27, 29, 31, 178, 179, 182, **185**, 186, 188, 195, 213, 214, 238-242, 245, 246, 398, 404, 409, 412, 415, 417, 419, 421
 - petit, 182, **185**, 186, 195, 214, 238-240, 412, 413, 415, 417, 419
- périnéal (*voir Muscle du périnée*)
- péronier, 468 (*voir aussi Muscle fibulaire*)
- pétro-pharyngien, 67
- piriforme, 258, **335**, **336**, 337, 338, 380, 388-390, 482, 486, 489, 490
- plantaire, 481, 482, 489, 493, 497, 498, 503, **504**, 505, 510, 527, 528
- carré, 521, 522, 525, 528
- interosseux, 515, 522-524, 528
- platysma (*voir Platysma*)
- poplité, 482, 494-497, **498**, 504, 505, 510, 528
- prévertébral, 30
- procérus, 25, 35, 124
- pronateur
 - carré, 426, **426**, 434, 436, 450, 452, 463
 - rond, 417, 419, 426, **426**, 431-434, 436, 460, 463
- psoas, 396
- grand, 176, 192, 249, 255, 258-260, 262, 271, 308, 309, 315, 327, 328, 341, 343, 345, 378, 479, **483**, 485, 486, 525, 530
- petit, 258, 328, 341, 345, 483
- ptérygoidien
 - latéral, 42, 48-51
 - médial, 24, 42, 47, 49-51, 57, 67, 71
- pubo-coccygien, 335-339, 350, 373
- pubo-rectal, 321, 335, 337-339, 369, 373, 376, 380, 396, 397
- pyramidal, 246, 256
- quadriceps
 - fémoral, 525
- quadriceps fémoral, 479, 525 (*voir aussi Muscle droit de la cuisse, Muscle vaste intermédiaire, Muscle vaste latéral, Muscle vaste médial*)
- recto-coccygien, 258
- recto-urétral, 339
- rhomboïde, 239
- grand, 171, 174, 177, 188, 238, 240, 250, **409**, 465
- petit, 171, 174, 409, 465
- risorius, 25, 124
- rond, 157
- grand, 152, 171, 174, 177, 239, 240, 409, 412, **413**, 414, 415, 417-419, 421, 465, 467
- petit, 171, 174, 188, 238, 239, 408, 409, **411**, 412-414, 418, 465
- rotateur (épineux transverse)
 - du cou, 173
 - du thorax, 173
- sacro-épineux (*voir Muscle érecteur du rachis*)
- salpingo-pharyngien, 65, 67, 68, 127
- sartorius, 396, 397, 468, **479**, 480-482, 487, 488, 492-494, 497, 503, 507, 508, 525, 530
- scalène
 - antérieur, 26-29, **30**, 32, 33, 71-73, 76, 186, 187, 190, 195, 203, 208, 214, 227-229, 413-415
 - moyen, 26-29, **30**, 32, 71-73, 186, 229, 413
 - postérieur, 26-30, 186, 413
- semi-épineux
- de la tête, 171-173, 175
- du cou, 173, 175
- du thorax, 173
- semi-membraneux, 481, **482**, 489, 492, 493, 495, 497, 498, 503-505, 527
- semi-tendineux, 468, 479, 480, **482**, 489, 490, 492-494, 497, 503, 527
- soléaire, 482, 493, 503-508, 510, 516, 518, 527, 528
- sphincter
 - de l'anus
 - externe, 276, 303, 321, 335, 340, 344, 346, 355, 356, 359-361, 366, 369-371, **372-374**, 376, 382
 - interne, 370-372
- de l'urètre, 335, 340, 344
- externe, 249, 344, 346-348, 350, 356, 361-363, 374, 381, 382, 395
- interne, 347
- de la pupille, 90, 122, 133
- externe, 344
- uréthro-vaginal, 335, 346, 348, 350, 355-357, 361, 382, 395
- splénus
 - de la tête, 29, 171, 172, 175
- du cou, 171, 172, 175
- stapédien, 96
- sternal, 185
- sterno-cléido-mastoïdien, 1, 26, 27, **29**, 31, 32, 34, 46, 47, 75, 128, 130, 171, 175, 178, 185, 195, 242, 409, 415
- sterno-hyoidien, 26, 27, **28**, 29, 31, 58, 129, 130, 185, 187, 195
- sterno-thyroidien, 26, 27, **28**, 29, 31, 82, 129, 130, 185, 187, 195
- stylo-glosse, 42, 47, 51, 59, 65, 70, 129

- stylo-hyoidien, 27-29, 34, 46, 47, 50, 51, 58, 59, 67, 70, 124
 - stylo-pharyngien, 47, 59, 65, 67-70, 126, 127
 - subclavier, 179, 185, 186, 214, 227, 228, 404, 412, 415
 - subcostal, 254
 - subscapulaire, 177, 188, 238-240, 408, 411-413, 417, 419, 467
 - supinateur, 426, 431, 433, 434, 436-438, 460, 466
 - supra-épineux, 171, 174, 408, 409, **411**, 412-414, 418, 465, 467
 - supra-hyoidien (*voir les différents muscles associés*)
 - suspenseur du duodénum, 264, 280
 - tarsal supérieur (de Müller), 83
 - temporal, 46, 48, 50, 101
 - tenseur
 - du fascia lata, 396, 397, 468, 479, **481**, 487-490, 492, 530
 - du tympan, 50, 95, 96
 - du voile du palais, 49, 50, 57, 65, 68, 70, 100
 - thénarien, 446, 447, 452, 453, 463
 - thyro-aryténoïdien, 80-82
 - thyro-épiglottique, 80-82
 - thyro-hyoidien, 27-29, 31, 58, 82, 129, 130
 - tibial
 - antérieur, 468, 481, 493, 494, 506, **507**, 508, 510, 514, **515**, 516-518, 523, 529
 - postérieur, 503, 504, **505**, 510, 514, **515**, 516, 521-523, 528
 - trachéal, 199
 - transversaire épineux , 238 (*voir aussi Muscle longissimus, Muscle multifide, Muscle semi-épineux*)
 - transverse
 - de l'abdomen, 172, 173, 176, 186, 187, **247**, 248-251, 253-256, 258, 262, 308, 309, 341, 345, 483, 485
 - du menton (*voir Muscle mentonnier*)
 - du périnée
 - profond, 321, 335, 340, 346, 350, 356, 357, 361, 369, 374, 382
 - superficiel, 335, 355-357, 359-361, 369, 373, 374, 382, 383
 - du thorax, 177, 186-188, 213
 - trapèze, 26-29, 31, 128, 130, 152, **171**, 174, 175, 177, 185, 186, 188, 238-242, 250, 398, 409, 410, 412, 415
 - triangulaire (*voir Muscle abaisseur de l'angle de la bouche*)
 - triceps brachial, 152, 178, 238-240, 398, 409, 413-415, 418, 419, **418**, 421, 424, 430, 438, 465
 - uréthro-vaginal, 346-348, 356, 357, 361, 382, 395
 - uvulaire, 57
 - vaste
 - intermédiaire, **479**, 480, 488, 492, 494, 525
 - latéral, 397, 468, 479, 480, **481**, 487-489, 492-494, 506, 507, 525
 - médial, 468, **479**, 480, 487, 488, 492-494, 507, 525
 - vocal, 80-82
 - zygomatique
 - grand, 25, 48, 124
 - petit, 25, 48, 124
- Muscularis mucosae**
- de l'intestin, 305
 - du canal anal, 371, 372
- Muscleuse (*voir Couche musculaire*)
- Myomètre**, 352
- Narine**, 1
- Nasion**, 4
- Nasopharynx**, 36, 61, 64, 66, 94, 105
- Naviculaire**, 511, 512, 514, 523, 524
- Nerf**
- abducens (VI), 55, 85, 88, 105, 115, 118, 119, **122**
 - accessoire (XI), 12, 32-34, 42, 55, 71, 74, 75, 105, 115, 117-119, 127, **128**, 130, 174, 413
 - obturateur, 262, 484, 485
 - racine bulbaire du, 127
 - racine spinale du, 12
 - alvéolaire
 - inférieur, 49-51, 58, 61, 71, 123, 132, 135
 - supérieur, 53, 54, 61, 71, 123
 - antérieur, 52
 - moyen, 52
 - postérieur, 52
 - supéro-moyen, 54
 - supéro-postérieur, 54
 - anal (rectal) inférieur, 303, 357, 388, 389, 391, 392, 484, 490
 - anastomose
 - du nerf glosso-pharyngien (IX)
 - avec la branche auriculaire du nerf vague (X), 126
 - avec le nerf facial (VII), 126
 - du plexus cervical avec le plexus brachial, 130
 - entre les nerfs naso-palatin et grand palatin, 41
 - rameau communicant
 - des nerfs intercostaux, 254
 - du plexus cervical avec le nerf vague (X), 33
 - ano-coccygien, 389, 391, 484, 486
 - auriculaire
 - antérieur, 123
 - grand, 2, 31, 33, 130, 174, 175
 - postérieur, 24, 50, 124
 - auriculo-temporal, 2, 18, 46, 49-51, **50**, 71, 72, 123, 126, 135
 - autonome, 53, 117-119, 122, 126, 127, **131**, 132-135, 163, **206**, 207, 224, 225, 236, **297**, 298-307, 317-319, 387, 388, 390, 392-395
 - de l'abdomen, 301
 - de la tête, 132
 - du cou, 131
 - du thorax, 206
 - axillaire, 174, 400, 411, 413, 415, 416, 418, 461-463, **465**
 - branche (*voir aussi Nerf, rameau*)
 - coeliaque du nerf vague (X), 127, 301, 302
 - cutanée, 174, 175, **177**
 - dorsale du nerf
 - radial, 436, 454, 466
 - ulnaire, 402, 430, 433, 434, 436, 455, 456, 459, 464
 - externe du nerf
 - accessoire (XI), 128
 - laryngé supérieur, 71, 76, 78, 82, 127
 - gastrique du nerf vague (X), 127, 298, 299
 - hépatique du nerf vague (X), 127, 301, 302
 - interne du nerfaccessoire (XI), 128
 - laryngé supérieur, 82
 - méningée récurrente de la moelle spinale, 304
 - palmaire du nerf
 - médian, 400, 402, 432, 433, 446, 447, 453, 459, 463
 - ulnaire, 400, 402, 433, 446, 447, 453, 459, 464
 - péricardique du nerf phrénique, 190
 - profonde du nerf
 - plantaire latéral, 521, 522, 528
 - radial, 431, 433, 434, 436, 460, 466
 - ulnaire, 433, 441, 446, 447, 452, 453, 460, 464
 - pylorique du plexus hépatique, 127
 - récurrente
 - de l'artère phrénique inférieure gauche, 301
 - méningée de la moelle spinale, 304
 - superficielle du nerf
 - plantaire latéral, 521, 522, 528
 - radial, 400, 402, 430, 433, 436, 454-456, 459, 460, 466
 - ulnaire, 433, 446, 447, 453, 460, 464
 - calcanéen
 - latéral, 471, 505, 521, 522, 527, 528
 - médial, 471, 505, 519, 520, 522, 527, 528
 - cardiaque (sympathique)
 - cervical, 72, 131, 132, 163, 206, 223, 224, 236
 - thoracique, 225
 - cardiaque (vagal)
 - cervical, 71, 72, 127, 131, 132, 206, 223, 224, 236
 - thoracique, 127, 131, 190, 206, 223, 224, 236
 - cardio-pulmonaire, 225
 - carotico-tympanique, 96, 124, 126
 - carotidien
 - externe, 163
 - interne, 53, 55, 131, 132, 134, 163, 225
 - carré plantaire, 528
 - caveux du pénis, 388, 394
 - cervical
 - cardiaque (sympathique), 72, 131, 132, 163, 206, 223, 224, 236
 - cardiaque (vagal), 71, 72, 127, 131, 132, 206, 223, 224, 236
 - spinal, 2, 26, 32, 71, 115, 128, 160, 161, 174, 175, 177, 190, 224, 225
 - transverse, 2, 31, 130
 - ciliaire
 - court, 52, 88, 122, 123, 132, 133
 - long, 52, 88, 122, 123, 132, 133
 - clunial
 - inférieur, 174, 389, 391, 471, 489, 490, 527
 - moyen, 174, 471, 489
 - supérieur, 174, 250, 471, 489
 - coccygien, 160, 161, 486
 - cochléaire, 94, 97-99, **125**
 - crânial, 117-119, 132-136 (*voir aussi les différents nerfs associés*)
 - cutané (*voir aussi des différents nerfs associés*)
 - de l'avant-bras, 400, 402, 456, 462, 466
 - latéral, 400-402, 417, 421, 432-434, 436, 456, 459-462
 - médial, 400-402, 415, 416, 419, 421, 436, 456, 459-463
 - postérieur, 400-402, 418, 421, 436, 455, 456, 459, 461, 465, 466
 - de l'épaule, 400, 401
 - de la cuisse (*voir Nerf de la cuisse cutané*)
 - de la face, 2
 - de la jambe, 470, 471, 525, 529
 - de la main, 400, 401, 459, 463, 464
 - de la paroi abdominale antérieure, 253, 254
 - de la tête, 2
 - dorsal
 - intermédiaire (fibulaire), 470, 529
 - latéral (sural), 470, 471, 517, 518, 527-529
 - médial (fibulaire), 470, 529
 - du bras, 400, 401, 466
 - latéral inférieur, 400, 401, 418, 465, 466
 - latéral supérieur, 174, 400, 401, 413, 418, 465, 466
 - médial, 253, 400, 401, 415, 416, 419, 421, 460-463
 - postérieur, 400, 418, 465, 466
 - du cou, 2, 31
 - du membre inférieur, 470, 471
 - du pied, 470, 471, 528, 529
 - fémoral, 249, 257, 262, 343, 385, 387, 472, 483-485, 487, 488, 492, 525, 526 (*voir aussi Nerf de la cuisse cutané*)
 - latéral (*voir Nerf de la cuisse cutané latéral*)
 - postérieur (*voir Nerf de la cuisse cutané postérieur*)
 - fibulaire (péronier)
 - commun, 482, 484, 486, 489, 492-494, 503-508, 527, 528, **529**
 - dorsal intermédiaire, 470, 529
 - dorsal médial, 470, 529
 - inféro-latéral du bras (*voir Nerf cutané du bras latéral inférieur*)
 - intercosto-brachial, 400
 - perforant, 391, 471, 484, 486, 490
 - supéro-latéral du bras (*voir Nerf cutané du bras latéral supérieur*)
 - sural, 503, 504, 527-529
 - de Jacobson, 124, 126, 135 (*voir aussi Nerf tympanique*)
 - de l'anus, 262, 484, 486
 - de l'arbre trachéo-bronchique, 207
 - de l'avant-bras, 460, 463, 464, 466
 - de l'épaule, 401, 465, 466
 - cutané (*voir Nerf cutané de l'épaule*)
 - de l'estomac, 163, 297-300
 - de l'intestin
 - grêle, 127, 163, 301, 303, 305
 - gros, 127, 163, 302, 303, 305
 - de l'œil, 85, 88, 119, 122, 133
 - de l'œsophage, 236

- de l'orbite, 88
- de l'orteil, 470, 507, 508, 517, 518, 529
- de l'uretère, 317, 318, 395
- de la bouche, 61, 71
- de la cavité nasale, 39, 41, 53
- de la corde du tympan (*voir Corde du tympan*)
- de la cuisse, 472, 483-485, 487-489, 492, **525**, 526, 527 (*voir aussi Nerf fémoral*)
- cutané, 470, 471, **525**, 526, 527
- antérieur, 262, 387, 470, 471, 525
- latéral, 253, 257, 262, 308, 387, 470, 471, 483-485, 487, 488, 492, **525**, 526
- postérieur, 160, 389, 391, 471, 484, 486, 489, 490, 492, 527
- de la face, cutané (*voir Nerf cutané de la face*)
- de la glande
- lacrymale, 163
- parotide, 163
- sébacée, 163
- sublinguale, 163
- submandibulaire, 163
- sudorifère, 163
- thyroïde, 76
- de la hanche, 490
- de la jambe, 503-505, 507, 508, 525-529
- cutané (*voir Nerf cutané de la jambe*)
- de la langue, 59, 61
- de la main, 402, 453-456, 458-460, 463, 464, 466
- cutané (*voir Nerf cutané de la main*)
- de la paroi
- abdominale, 253, 254, 262
- thoracique, 188
- de la prostate, 163
- de la pupille
- dilateur, 122, 163
- sphincter, 122, 163
- de la scapula, 130
- de la tête
- cutané (*voir Nerf cutané de la tête*)
- du muscle long de, 130
- de la trachée, 163, 207
- de la vésicule biliaire, 163
- de la vessie, 163, 317, 395
- des artères, 225
- des bronches, 163, 207
- des conduits biliaires, 163, 306
- des dents, 50
- des glandes surrénales, 163, 319
- des muscles
- auriculaires, 124
- de l'œil, 85, 88, 119, 122, 133
- scalènes, 130, 416
- des organes génitaux, 163, 387, 391, 393, 394
- des vaisseaux sanguins, 225
- périphériques, 163
- des viscères pelviens, 388, 390, 393, 394
- digital
- dorsal
- de l'orteil, 470, 507, 508, 517, 518, 529
- du doigt, 400, 402, 454-456, 458, 459, 466
- palmaire, 400, 402, 446, 447, 453, 458-460, 463, 464
- commun, 446, 447, 450, 453, 459, 460, 463, 464
- du pouce, 447, 453
- propre, 447, 453, 455, 456, 458-460, 463
- plantaire
- commun, 528
- propre, 517-522, 528
- division
- du nerf mandibulaire (V₃)
- antérieure, 50
- postérieure, 50
- du nerf obturateur
- antérieure, 488, 492, 526
- postérieure, 488, 526
- dorsal
- du clitoris, 357, 391, 392, 484, 490
- du pénis, 359, 361, 383, 387-389, 394, 484, 490
- du bras, 174, 400, 401, 460, 462, 465, 466
- du canal ptérygoidien (Vidien), 39, 41, 52, 53, 55, 96, 123, 124, 126, 132, 134, 136
- du clitoris, 262, 391, 392, 484, 490
- du cœur, 163, 223, 224
- du côlon
- descendant, 163
- sigmoïde, 163
- du cou, 27, 31, 32, 71, 130, 131
- cutané (*voir Nerf cutané du cou*)
- du muscle long du, 33, 130, 416
- transverse, 2, 31, 32, 130
- du diaphragme, 190
- du doigt, 400, 402, 454-456, 458, 459, 466
- du dos, 174
- du duodénum, 297-300
- du foie, 163, 306
- du follicule pileux, 163
- du larynx, 76, 78, 82, 163
- du membre inférieur, cutané (*voir Nerf cutané du membre inférieur*)
- du muscle
- abducteur
- de l'hallux, 528
- du petit orteil, 528
- carré fémoral, 484, 486, 490
- carré plantaire, 528
- coccygien, 484, 486
- digastrique (ventre postérieur), 24
- dilateur de la pupille, 122, 163
- droit de la tête, 33, 130
- élévateur
- de l'anus, 484, 486
- de la scapula, 32, 130
- fléchisseur de l'hallux court, 528
- fléchisseur des orteils court, 528
- génio-hyoïdien, 33
- iliaque, 484, 485
- jumeau
- inférieur, 484, 486, 490
- supérieur, 484, 486, 489, 490
- lombical, 528
- long de la tête, 33, 130
- long du cou (*voir Nerf du cou*)
- du mylo-hyoïdien, 47, 58, 123 (*voir aussi Nerf mylo-hyoïdien*)
- obturateur interne, 484, 486, 489, 490
- omo-hyoïdien, 33 (*voir aussi Anse cervicale*)
- piriforme, 484, 486
- psoas, 484, 485
- ptérygoidien
- latéral, 50, 71
- médial, 50, 71, 123
- sphincter de la pupille, 122, 163
- stapédien, 124
- sterno-hyoïdien, 33 (*voir aussi Anse cervicale*)
- sterno-thyroïdien, 33 (*voir aussi Anse cervicale*)
- stylo-hyoïdien, 24
- stylo-pharyngien, 126
- subclavier, 416
- tenseur
- du tympan, 50, 123
- du voile du palais, 50, 71, 123
- thyroïdien (*voir Anse cervicale*)
- du pancréas, 163, 306, 307
- du pénis, 262, 359, 361, 383, 387, 388, 394, 484, 490
- dorsal, 389
- du périnée, 391, 393, 394
- du pharynx, 61, 71
- du pied, 517-522, 527, 528
- cutané (*voir Nerf cutané du pied*)
- du poignet, 459
- du poumon, 163, 206, 207
- du rectum, 163
- du rein, 163, 317, 318
- du thyro-hyoïdien, 130
- du tibia, 482, 484, 486, 489, 492, 503-505, 510, 516, 521, 527, 528
- du tympan, 50, 61, 71, 95, 123
- du voile du palais, 50, 71, 123
- ethmoïdal
- antérieur, 2, 39, 41, 52, 88, 122, 123
- postérieur, 52, 88, 122, 123
- facial (VII), 12, **24**, 31, 34, 42, 46, 47, 50, 51, 53, 55, 71, 94, 96, 99, 105, 115, 117-119, **124**, 125, 126, 132, 134-136, 163
- fémoral, 249, 255, 257, 262, 385, 387, 396, 397, 472, 483-485, 487, 488, 492, **525**, 526 (*voir aussi Nerf de la cuisse*)
- fibulaire (péronier)
- commun, 482, 484, 486, 489, 492-494, 497, 503-508, 527, 528, **529**
- cutané dorsal intermédiaire, 470, 529
- cutané dorsal médial, 470, 529
- du pied, 517-522, 527, 528
- profond, 507, 508, 510, 517, 518, 529
- superficiel, 470, 506-508, 510, 517, 518, 527, 529
- frontal, 52, 85, 88, 122, 123, 132
- génito-fémoral, 253, 257, 262, 265, 308, 313, 328, 387, 470, 483-485, 526
- glosso-pharyngien (IX), 12, 34, 42, 55, 61, 68, 71, 72, 96, 105, 115, 117-119, 124, **126**, 127, 131, 132, 134-136, 163, 207
- glutéal
- inférieur, 160, 484, 486, 489, 490
- supérieur, 160, 484, 486, 489, 490
- hypogastrique, 163, 297, 302, 303, 317, 318, **387**, 388, **390**, 392-395
- hypoglosse (XII), 12, 33, 34, 42, 47, 50, 55, 59, 71, 73, 75, 105, 115, 118, 119, **129**, 130
- ilio-hypogastrique, 160, 174, 250, 253, 262, 308, 309, 328, 387, 392, 471, 483-485, **485**, 526
- ilio-inguinal, 160, 253, 256, 262, 308, 309, 328, 387, 391, 392, 470, 483, 484, **485**, 526
- infra-orbitaire, 2, 35, 41, 52-55, 71, 83, 85, 122, 123
- infra-trochléaire, 2, 35, 52, 88, 123
- intercostal, 160, 166, 177, 185-188, 190, 206, 224, 225, 227, 228, 236, 253, **254**, 318, 413, 416, 484 (*voir aussi Nerf spinal thoracique*)
- intercosto-brachial, 186, 253, 400, 401, 413, 415, 460
- intermédiaire (de Wrisberg), 12, 61, 96, 105, 115, 119, 124, 125, 132, 136
- intermésentérique (*voir Plexus (nerveux) intermésentérique*)
- interosseux
- antérieur, 434, 436, 463
- de la jambe (tibial), 528
- postérieur, 431, 436, 455, 466
- ischiatique (*voir Nerf sciatique*)
- jugulaire, 131
- labial (*voir Nerf, rameau labial*)
- lacrymal, 2, 54, 85, 88, 122, 123, 132
- rameau communicant, 52
- laryngé
- récurrent, 26, 33, 69, 71, 76-78, 82, 127, 131, 190, 203, 206-209, 223, 228, 229, 236, 238, 239
- gauche, 190
- supérieur, 61, 65, 67, 69, 71, 76-78, 82, 127, 131, 132, 136, 207, 236
- lingual, 18, 46, 47, 49-51, 56, 58, 59, 61, 71, 123, 124, 132, 134-136
- lombal
- spinal, 159-161, 166, 174, 176, 177, 224, 225, 250, 254, 388, 393, 395
- splanchnique, 163, 297, 302, 303, 317-319, 387, 388, 390, 392-395
- mandibulaire (V₃), 2, 12, 18, **50**, 61, 71, 88, 105, 119, 122, 123, 126, 132, 134-136
- massétérique, 48-51, 71, 123
- maxillaire (V₂), 2, 39, 50, 52-55, 61, 71, 88, 105, 119, 122, 123, 132, 134-136
- médian, 400, 402, 415-417, 419, 421, 432-434, 436, 441, 446, 447, 449, 452, 453, 456, 459-462, **463**
- mentonnier, 2, 50, 71, 123
- moteur, racine du nerf trijumeau (V), 50, 132
- musculo-cutané, 415-417, 419, 421, 434, 459-461, **462**, 463

- mylo-hyoïdien, 18, 47, 49-51, 71, 123 (*voir aussi Nerf du muscle mylo-hyoïdien*)
- naso-ciliaire, 50, 52, 85, 88, 122, 123, 132, 133
- naso-palatin, 12, 39, 41, 53, 54, 123
- obturateur, 249, 262, 378, 388, 396, 470, 471, 483-486, 488, 492, 525, **526**
- accessoire, 262, 484, 485
- branche antérieure du, 488, 526
- branche cutanée, 471
- branche postérieure du, 488, 526
- occipital
- grand, 2, 130, 174, 175
- petit, 2, 32, 33, 130, 174, 175
- troisième, 2, 174, 175
- oculo-moteur (III), 55, 85, 86, 88, 105, 115, 117-119, **122**, 132, 145, 163
- olfactif (I), 13, 39, 41, 119, 120
- ophtalmique (V₁), 2, 50, 52, 55, 88, 105, 119, 122, 123, 132-136
- optique (II), 43, 55, 85, 86, 88, 89, 92, 93, 105, 108, 119, **121**, 133, 138, 144, 145
- palatin
- descendant, 134
- grand, 12, 39, 41, 53-55, 57, 61, 71, 123, 132, 134
- petit, 12, 39, 41, 53-55, 57, 61, 71, 123, 132, 134
- palmaire, 400, 402, 446, 447, 453, 458-460, 463, 464
- commun, 446, 447, 450, 453, 459, 460, 463, 464
- du pouce, 447, 453
- parasympathique (*voir Fibre nerveuse parasympathique*)
- pectoral
- latéral, 185, 412, 415, 416
- médial, 185, 412, 415, 416
- pelvien splanchnique, 163, 262, 297, 302, 303, 317, 318, 388, 390, 392-395, 484, 486
- perforant cutané, 389, 391, 471, 484, 486, 490
- périnéal, 357, 388, 389, 391, 484, 490
- péronier (*voir Nerf fibulaire*)
- pétreux
- grand, 12, 13, 39, 53, 55, 61, 88, 96, 124-126, 132, 134, 136
- petit, 12, 13, 50, 88, 95, 96, 123, 124, 126, 135
- profond, 39, 53, 124, 126, **132**, 134
- phrénique, 31-33, 76, **190**, 238, 239
- partie abdominale, 192, 297, 306, 319
- partie cervicale, 26, 30, 32, 33, 71, 72, 76, 130, 131, 186, 190, 195, 203, 208, 209, 223, 229, 413
- partie thoracique, 187, 190, 191, 208, 209, 212, 213, 227, 228, 251, 415
- plantaire
- digital, 508, 517-522, 528
- commun, 521, 528
- propre, 517-522, 528
- latéral, 471, 505, 519-522, 527, 528
- médial, 471, 505, 516, 519-522, 527, 528
- postérieur
- cutané de la cuisse (*voir Nerf cutané de la cuisse postérieur*)
- division
 - du nerf mandibulaire (V₃), 50
 - du nerf obturateur, 488, 526
- labial, 391
- présacral (*voir Plexus (nerveux) hypogastrique supérieur*)
- ptérygoïdien médial, 49
- pudendal (honteux), 160, 262, 303, 357, 388-397, 484, 486, 489, 490
- bloc du (infiltration anesthésique), 391
- racine
- motrice du nerf trijumeau (V), 50, 132
- sensitive du nerf trijumeau (V), 50, 132
- radial, 400, 413, 415, 416, 418, 421, 430, 431, 433, 434, 436, 446, 454-456, 459-463, **465**, **466**
- rameau (*voir aussi Nerf, branche*)
- auriculaire du nerf
 - mandibulaire (V₃), 123
 - vague (X), 2, 12
- buccal du nerf
 - facial (VII), 24, 124
 - mandibulaire (V₃), 2, 50, 51, 61, 71, 123
 - calcanéen
 - latéral, 528
 - médial, 528
 - carotidien du nerf glosso-pharyngien (IX), 34
 - cervical du nerf facial (VII), 24, 124
 - communicant
 - des nerfs intercostaux, 254
 - du nerf vague (X) avec le nerf glosso-pharyngien (IX), 127
 - du nerf zygomatique avec le nerf lacrymal, 52, 123, 134
 - du plexus cervical avec le nerf vague (X), 33
 - cutané
 - du nerf fémoral antérieur, 387, 470, 471, 525
 - du nerf fémoral latéral, 471
 - du nerf fémoral postérieur, 471
 - du nerf ilio-hypogastrique, 250, 253, 262, 387
 - du nerf lacrymal, 52
 - du nerf spinal, 174, 175, 177, 250, 254
 - du nerf subcostal, 250, 253, 262
 - intercostal, 185-188, 253, 254, 413
 - médial de la jambe du nerf saphène, 525
 - perforant, 391, 471, 484, 486, 490
 - dentaire du nerf maxillaire (V₂), 54
 - digital
 - commun palmaire, 447, 460
 - dorsal, 400, 454-456, 458, **459**, 466, 517, 518
 - palmaire, **400**, 447, 453, 456, 458-460, **459**, 463
 - du sinus carotidien (de Herring) du nerf glosso-pharyngien (IX), 34, 71, 126, 131, 132
 - fémoral du nerf génito-fémoral, **253**, 257, 262, 387, 470, 484, 485
 - génital du nerf génito-fémoral, 253, 255-257, 262, 365, 387, 470, 484, 485
 - gingival du nerf maxillaire (V₂), 54
 - infra-patellaire du nerf saphène, 488
 - interne du nerf laryngé supérieur, 65, 69, 71, 76, 78, 82, 127
 - intestinal du nerf vague (X), 127
 - labial du nerf
 - ilio-inguinal antérieur, 262, 391
 - pudendal postérieur, 391, 484, 490
 - laryngo-pharyngien du ganglion cervical supérieur, 131
 - lingual du nerf glosso-pharyngien (IX), 61, 126
 - marginal mandibulaire du nerf facial (VII), 24, 31, 124
 - méningé du nerf
 - hypoglosse (XII), 129
 - mandibulaire (V₃), 12, 50, 88
 - maxillaire (V₂), 88, 123
 - ophtalmique (V₁), 88, 123
 - spinal, 254
 - vague (X), 127
 - moteur du nerf médian pour les muscles thénariens, 446, 452, 453, 460
 - nasal
 - alvéolaire supéro-antérieur, 41
 - du ganglion ptérygo-palatin, 39, 41, 53, 132, 134
 - du nerf ethmoïdal antérieur, 2, 35, 39, 41, 52, 123
 - du nerf maxillaire (V₂), 54, 123
 - grand palatin, 39, 41, 132, 134
 - infra-orbitaire, 41, 53
 - occipital du nerf auriculaire postérieur, 124
 - palpébral du nerf lacrymal, 2
 - parotidien du nerf auriculo-temporal, 123
 - périnéal
 - du 4^e nerf sacral, 484, 486
 - du nerf cutané fémoral, 391, 490, 527
 - du nerf pudendal, 388, 391, 484, 490
 - pharyngien
 - du ganglion ptérygo-palatin, 39, 61, 123, 134
 - du nerf glosso-pharyngien (IX), 126
 - du nerf vague (X), 126, 127, 131, 132, 236
 - récurrent du nerf
 - fibulaire profond, 508
- mandibulaire (V₃) (*voir Nerf, rameau méningé du nerf mandibulaire (V₃)*)
- scrotal du nerf
 - ilio-inguinal antérieur, 253, 262, 387, 470
 - pudendal postérieur, 388, 389, 484, 490
- temporal
 - du nerf facial (VII), 24, 124
 - profond du nerf mandibulaire (V₃), 50, 51, 71, 123
 - tentorial du nerf ophtalmique (V₁), 88, 123
- tonsillaire du nerf glosso-pharyngien (IX), 61, 68, 71, 126
- tubaire du nerf glosso-pharyngien (IX), 126
- tympanique du nerf glosso-pharyngien (IX), 12
- ventral du nerf spinal, 388, 392
- zygomatique du nerf
 - facial (VII), 24, 124
 - maxillaire (V₂), 71, 122, 123
- rectal
 - inférieur (*voir Nerf anal (rectal) inférieur*)
 - supérieur, 303
- récurrent (*voir aussi Nerf, branche récurrente, Nerf, rameau récurrent*) laryngé, 26, 33, 69, 71, 76-78, 82, 127, 131, 190, 203, 206, 208, 209, 223, 228, 229, 236
- sacral
 - spinal, 160, 161, 174, 177, 392
 - splanchnique, 163, 303, 317, 388, 390, 392-395
 - saphène, 470, 471, 487, 488, 492, 507, 508, 510, 525, 528
- scapulaire
 - dorsal, 415, 416, 465
 - inférieur, 410
 - supérieur, 410
- sciatique (ischiatique), 160, 396, 397, 482, 484, 486, 489, 490, 492, **527**
- scrotal (*voir Nerf, rameau scrotal*)
- spinal, 32, **177**, 225, 254
 - cervical, 2, 26, 32, 71, 115, 128, 160, 161, 174, 175, 177, 190, 224, 225
 - foramens intervertébraux, 20
 - lombal, 159-161, 166, 174, 176, 177, 224, 225, 250, 254, 388, 393, 395
 - sacral, 160, 161, 174, 177, 392
 - sillon, 20, 21
 - thoracique, 134, 135, 160, 161, 165, 166, 174, 177, 188, 224, 225, 250, 254, 304 (*voir aussi Nerf intercostal*)
- splanchnique
 - abdomino-pelvien, 225
 - cardio-pulmonaire, 225
 - grand, 163, 191, 192, 206, **206**, 213, 227, 228, 236, 254, 258, 262, 297-304, 306, 307, 317-319, 388, 392-394
 - imus, 163, 192, 206, 258, 262, 297-304, 317-319, 388, 392-394
 - lombal, 163, 297, 302, 303, 317-319, 387, 388, 390, 392-395
 - pelvien, 163, 164, 302, 303, 317, 318, 388, 390, 392-395, 484, 486
 - petit, 163, 192, 206, **206**, 254, 258, 262, 297-304, 317-319, 388, 392-394
 - sacral, 163, 303, 317, 388, 390, 392-395, 486
 - stapédien, 55
 - subclaviculaire, 32
 - subcostal, 160, 250, 253, 262, 308, 309, 387, 392, 470, 483-485
 - sublingual, 50
 - suboccipital, 22, 175
 - subscapulaire
 - inférieur, 413, 415, 416, 465
 - moyen, 416 (*voir aussi Nerf thoraco-dorsal*)
 - supérieur, 415, 416
 - supra-claviculaire, 2, 31-33, 130, 400, 401
 - supra-orbitaire, 2, 35, 52, 83, 88, 123
 - supra-scapulaire, 413, 415, 416, 465, 467
 - supra-trochléaire, 2, 35, 52, 83, 88, 123
 - sural cutané, 469-471, 489, 503, 504, 510, 517, 518, 527-529
- sympathique (*voir Fibre nerveuse sympathique*)

- temporal profond, 50, 51, 71, 123
- thoracique
 - cardiaque (vagale), 127, 131, 190, 206, 223, 224, 236
 - long, 180, 185, 186, 253, 413, 415, 416, 454
 - spinal, 134, 135, 160, 161, 165, 166, 174, **177**, 188, 224, 225, 250, **254**, 304 (*voir aussi Nerf intercostal*)
- thoraco-abdominal, 185, 254
- thoraco-dorsal, 413, 415, 416
- tibial, 482, 484, 486, 489, 492, 503-505, 510, 516, 521, 527, 528
- transverse du cou, 2, 31, 33, 130
- trijumeau (V), 2, 50, 52, 55, 61, 99, 115, 117-119, **123**, 132, 134-136, 145, 162
 - racine motrice et sensitive du, 50, 132
- trochléaire (IV), 55, 85, 88, 105, 115-119, **122**, 145
- tympanique (de Jacobson), 55, 95, 124, 126, 135
 - inférieur, 96
- ulnaire, 400, 415, 416, 418, 419, 421, 430-434, 436, 441, 447, 449, 452, 453, 455, 456, 459-463, **464**
- vague (X), 12, 26, 32-34, 42, 55, 61, 71-73, 76-78, 105, 115, 117-119, 126, **127**, 128, 131, 132, 136, 163, 164, 190, 203, 206-209, 223, 224, 227-229, 236, 238, 239, 303, 304, 318
 - droit, 209, 223
 - ganglion inférieur, 127-129
 - ganglion supérieur, 128
 - gauche, 223
- vestibulaire, 94, 97, 99, 125
- vestibulo-cochléaire (VIII), 94, 97, 99, 105, 115, 117-119, **125**, 132
- Vidian, 39, 41, 52, 53, 96, 123, 124, 126, 132, 134, 136
- zygomatofacial, 2, 52, 54, 71, 123
- zygomatofacial-temporal, 2, 52, 54, 71, 123
- zygomatique, 54, 71
 - rameau communicant, 52
- Neuro-hypophyse**, 141, 148
- infundibulum de la (*voir Infundibulum de l'hypophyse*)
- Nez**, 42
 - cartilage du, 35
 - cornet du, 36-38
 - paroi
 - latérale du, 8, 36, 37
 - médiale du, 38
 - région superficielle du, 35
 - septum du, 38
- Nodule**
 - d'Albini, 220
 - d'Arantius, 220
 - de la valve semi-lunaire, 220
 - du cervelet, 114, 116, 145
 - fibreux de la valve mitrale, 220
 - lymphatique
 - agrégé de l'appendice vermiciforme, 275
 - de l'appendice, 275
 - de l'estomac (*voir Follicule lymphatique de l'estomac*)
 - de l'intestin grêle, 264
- Nœud**
 - atrio-ventriculaire (AV), 216, 222
 - sinu-atrial (SA), 216
- Nœud lymphatique** (*voir aussi Vaisseau lymphatique*)
 - abdominal (*voir Nœud lymphatique de la cavité abdominale*)
 - aortique latéral, 261, 316, 384 (*voir aussi Nœud lymphatique lombal*)
 - apical, 181
 - appendiculaire, 296
 - axillaire, 74, 181, 412
 - antérieur, 181, 182, 412
 - apical, 74, 181, 182
 - central, 181, 182, 412
 - latéral, 181, 182, 403
 - postérieur, 181, 182
 - broncho-pulmonaire, 196, 205, 227, 228
 - buccal, 74
 - buccinateur, 74
 - cervical, 74, 75, 205, 235
 - transverse, 74
 - coeliaque, 235, 261, 293-295
 - colique, 296
 - cubital, 403
 - cystique, 294
 - de Calot, 294
 - de Cloquet, 257, 261, 384-386
 - de l'estomac, 293
 - nœud autour du cardia, 235, 293
 - de l'intestin grêle, 295
 - de l'œsophage, 235
 - de la bouche, 74, 75
 - de la carina, 205
 - de la cavité abdominale, 261, 328
 - de la face, 74, 75
 - de la glande mammaire, 181
 - de la langue, 75
 - de la tête, 74
 - de la vessie, 316, 386
 - de Rosenmüller (*voir Nœud lymphatique inguinal profond suprême*)
 - de Rotter (*voir Nœud lymphatique inter-pectoral*)
 - delto-pectoral, 403
 - des organes génitaux, 386
 - du cou, 74, 75
 - du gros intestin, 296
 - du ligament artériel, 205
 - du membre
 - inférieur, 525
 - supérieur, 403
 - du pancréas, 293, 294
 - du pelvis, 384, 386
 - du périnée, 384-386
 - du pharynx, 74, 75
 - du poumon, 205
 - du promontoire, 316, 384, 386
 - du rein, 316
 - épicolique, 296
 - épigastrique
 - inférieur, 261
 - superficiel, 261
 - gastrique gauche, 235, 293, 294
 - gastro-épiploïque, 293
 - gastro-omental, 293
 - hépatique, 293, 294
 - hilaire, 196, 205, 227, 228 (*voir Nœud lymphatique axillaire latéral*)
 - hypogastrique (*voir Nœud lymphatique iliaque interne*)
 - iléo-colique, 296
 - iliaque
 - circonflexe superficiel, 385
 - commun, 261, 296, 316, 384, 386
 - externe, 261, 296, 316, 384, 386, 472
 - interne, 261, 296, 316, 384, 386
 - infra-mammaire, 182
 - infra-parotidien, 74
 - infra-pylorique, 293
 - inguinal
 - profond, 261, 384-386, 472
 - profond suprême, 261, 384-386
 - superficiel, 261, 296, 384-386, 472
 - intercostal, 235
 - interpectoral, 181, 182
 - interrupteur, 74, 75
 - intestinal (*voir Nœud lymphatique du gros intestin*)
 - intra-pulmonaire, 205
 - jugulaire
 - antérieur, 74
 - externe, 74
 - interne, 74, 75
 - jugulo-digastrique, 74, 75
 - jugulo-omo-hyoïdien, 74, 75
 - juxta-œsophagien, 235
 - lombal, 261, 316, 384
 - mandibulaire, 74
 - mastoïdien, 74
 - médiastinal, 235, 238
 - mésentérique
 - inférieur, 261, 294, 296
 - supérieur, 261, 293-296
 - naso-labial, 74
 - obturateur, 384
 - occipital, 74
 - pancréatico-duodénal, 294
 - parasternal, 181, 182
 - paratrachéal, 205, 235
 - paravésical, 316
 - parotidien, 74
 - pectoral, 412 (*voir aussi Nœud lymphatique axillaire antérieur*)
 - phrénique
 - inférieur, 181, 261
 - supérieur, 235
 - poplitée, 472
 - préaortique, 261, 296, 384, 386
 - précæcal, 296
 - présacral (*voir Nœud lymphatique sacral moyen*)
 - prétrachéal, 74, 76
 - pulmonaire, 196, 205
 - pylorique, 294
 - rectal, 296
 - rétro-pharyngien, 75
 - rétro-pylorique, 293
 - sacral
 - latéral, 261, 384, 386
 - moyen, 261, 316, 384, 386
 - scalène (*voir Nœud lymphatique cervical*)
 - sigmoïde, 296
 - sinu-atrial (SA), 215, 222
 - spinal accessoire, 74
 - splénique, 293, 294
 - sterno-cléido-mastoïdien, 74
 - subclavier, 74 (*voir aussi Nœud lymphatique axillaire apical*)
 - subinguinal (*voir Nœud lymphatique inguinal*)
 - submandibulaire, 47, 74, 75
 - submentonnier, 74, 75
 - subscapulaire (*voir Nœud lymphatique axillaire postérieure*)
 - supra-claviculaire, 74
 - supra-hyoïdien, 74
 - supra-pylorique, 293
 - thoracique interne, 181
 - thyroïdien, 74
 - trachéal, 205, 235
 - trachéo-bronchique, 205, 227, 228, 235, 239, 240, 261
 - vésical, 316, 386
 - viscéral, 261, 296, 386
 - Nomenclature des bronches**, 200
 - Nouveau-né**
 - circulation sanguine du (*voir Circulation sanguine post-natale*)
 - crâne du, 14
 - Noyau**
 - abducens, 117, 118, 122
 - ambigu, 117, 118, 126-128
 - antérieur
 - olfactif, 120
 - thalamique, 112
 - cardio-pneumo-entérique, 127
 - caudé, 109, 111-113, 142, 146, 151
 - cérébelleux (*voir Noyau du cervelet*)
 - cérébral, 111
 - cochléaire, 117, 118, 125
 - d'Edinger-Westphal (*voir Noyau oculo-moteur accessoire*)
 - de l'hypothalamus
 - dorso-médial, 148
 - mamillaire, 148
 - paraventriculaire, 148
 - postérieur, 148
 - supra-optique, 148
 - tubéral, 148
 - ventro-médial, 148

- de la base (ganglion), 111
- de la moelle allongée, 114
- denté du cervelet, 114, 116
- des nerfs crâniens, **117**, 118, 122-129
- dorsal
 - cochléaire, 117, 118, 125
 - du nerf vague (X), 117, 118, 127, 224, 303, 318
- dorso-médial de l'hypothalamus, 148
- du cervelet
 - denté, 114, 116
 - emboliforme, 114
 - fastigial, 114
 - globuleux, 114
- du corps géniculé latéral, 121
- du cristallin, 90, 91
- du nerf
 - accessoire, 117, 118
 - hypoglosse (XII), 117, 118, 129
 - trijumeau (V)
 - mésencéphalique, 117, 118, 123, 136
 - moteur, 117, 118, 123, 136
 - pontique, 117, 118, 123
 - spinal, 117, 118, 123, 126, 127
 - vague (X) dorsal, 117, 118, 127, 224, 303, 318
- du thalamus
 - antérieur, 112
 - intra-laminaire, 112
 - latéral, 112
 - médial, 112
 - médian, 112
 - ventral postéro-médial, 136
- du tractus solitaire, 117, 118, 124, 126, 127, 136, 224, 318
- emboliforme du cervelet, 114
- facial, 117, 118
- fastigial du cervelet, 114
- globuleux du cervelet, 114
- inférieure
 - salivaire, 117, 118, 126, 135
 - vestibulaire, 125
- infundibulaire de l'hypothalamus, 148
- intermédiaire-latéral, 133-135 (*voir aussi Corne de la substance grise*)
- intra-laminaire du thalamus, 112
- latéral
 - du corps géniculé, 121
 - du tractus olfactif, 120
 - thalamique, 112
 - vestibulaire, 125
- lenticulaire, 109, 111, 142
- mamillaire de l'hypothalamus, 148
- médial
 - thalamique, 112
 - vestibulaire, 125
- médian du thalamus, 112
- mésencéphalique du nerf trijumeau (V), 117, 118, 123, 136
- moteur
 - du nerf facial (VII), 124
 - du nerf trijumeau (V), 117, 118, 123, 136
- oculo-moteur, 117, 118, 122
- accessoire, 117, 118, 122, 133
- olfactif, 120
- paraventriculaire de l'hypothalamus, 148
- pontique
 - du goût, 136
 - du nerf trijumeau (V), 117, 118, 123
- postérieur de l'hypothalamus, 148
- pulpeux, 21, 155, 159
- réticulaire, 112
- rouge, 108, 117, 118, 151
- salivaire
 - inférieur, 117, 118, 126, 135
 - supérieur, 53, 117, 118, 124, 134
- sensitif principal du nerf trijumeau (V), 117, 118, 123
- septal, 120
- spinal du nerf trijumeau, 117, 118, 123, 126, 127
- supérieur
 - salivaire, 53, 117, 118, 124, 134
 - vestibulaire, 125
- supra-optique de l'hypothalamus, 148
- trigéminal, 118, 123
- trochléaire, 117, 118, 122
- tubéral de l'hypothalamus, 148
- ventral
 - cochléaire, 117, 118, 125
 - postéro-médial du thalamus, 136
 - ventro-médial de l'hypothalamus, 148
- vestibulaire, 117, 118, 125
 - inférieur, 125
 - supérieur, 125
- Oddi (*voir Sphincter de l'ampoule hépato-pancréatique*)
- **Ceil**, 43, 83, 86, 89-92, 122, 163, 164 (*voir aussi Orbites, Muscle de l'œil*)
- **Œsophage**, 26, 64-67, 69, 70, 77, 78, 80, 127, 191, 203, 204, 213, 214, 227-231, **231**, 233, 234, 236, 238, 240, 241, 258, 260, 264, 268, 269, 302, 308, 310, 321
- artères de, 233
- coupe transversale de, 213
- *in situ*, 229
- jonction
 - gastro-œsophagienne, 232
 - pharyngo-œsophagienne, 69
- muqueuse et sous-muqueuse de, 69, 232
- muscles de, 69, **231**
- rétrécissements de, 230
- vaisseaux et nœuds lymphatiques de, 235
- **Olécrâne** de l'ulna, 398, 418, 422, 423, 425, 427, 430, 431, 465
- **Ombilic**, 242, 249, 329, 375
- de la membrane du tympan, 95
- **Omentum**
 - grand, 263, 265, 267, 269, 321, 327, 328
 - petit, 267, 269, 278, 281, 298, 299, 321
- **Ongle**, 458
- **Ora serrata**, 89, 91, 97
- **Orbite**, 4, 6, 14, 43, 45, 83-88
- annexes de, 83, 84
- artères de, 87
- fascia de, 85
- muscles de, 86
- nerfs de, 88
- veines de, 87
- **Oreille**, 95
 - externe, 95
 - moyenne, 95 (*voir aussi Cavité tympanique*)
- **Organe spiral** (de Corti), 94, 98
- **Organes génitaux**
 - féminins, 354, 366
 - masculins, 358-360, 365, 366
- **Orifice** (*voir aussi Hiatus, Ostium, Ouverture*)
 - anal, 366
 - du col utérin, 352
 - iléal, 274, 276
 - vaginal, 357
- **Origine**
 - des muscles (*voir aussi les tableaux de fin de section*)
 - de l'avant-bras, 437, 438
 - de l'épaule, 404-406
 - de la cuisse, 477, 478
 - de la hanche, 477, 478
 - de la jambe, 502
 - du bras, 405, 406
 - du diaphragme, 192
 - du muscle
 - crémaster, 246
 - génio-glosse, 58
 - scalène, 30
- **Oropharynx**, 26, 56, 61, 64, 66-68
- **Os**
 - calcanéus, 511, 512, **513**, 515, 516
 - capitatum, 439-444
 - coxal (*voir Os de la hanche*)
 - cuboïde, 511, 512, 514, 515, 523, 524, 531
 - cunéiforme, 511, 512, 514, 515, 523, 524, 531
 - de l'abdomen, 243
 - de l'avant-bras, 425
 - de l'épaule, 404-406
 - de l'oreille (*voir Osselets de l'ouïe*)
 - de la cage thoracique, 183
 - de la cavité nasale, 37, 45
 - de la cheville, 500, 501, 511-513
 - de la clavicule (*voir Clavicule*)
 - de la cuisse, 474, 492
 - de la fibula (*voir Fibula*)
 - de la hanche, 332, 334, 473-478
 - de la jambe, 500, 501
 - de la main, 443
 - de la poitrine (*voir Sternum*)
 - de la tête, 15
 - du bras, 405, 406
 - du carpe, 439-443
 - du cou, 15, 18-20
 - du coude, 422
 - du dos, 153-155, 157
 - du fémur (*voir Fémur*)
 - du pelvis, 243, 330, 332-334, 473
 - du pied, 511-513
 - du poignet, 439, 440, 443
 - du sternum (*voir Sternum*)
 - du talus, 511-513
 - du tibia (*voir Tibia*)
 - ethmoïde (*voir Ethmoïde*)
 - frontal, 1, 4, 6, 8-11, 14, 35, 37, 38, 83, 84
 - hamatum, 439, 440, 442-444
 - hyoïde, 15, 27-29, 31, 34, 46, 47, 58, 59, 64, 65, 67, 70, 76, 78, 79, 82
 - ilial (*voir Ilium*)
 - ischial (*voir Ischium*)
 - lacrymal, 4, 6, 8, 14, 37, 45
 - lunatum, 439-444
 - mandibulaire (*voir Mandibule*)
 - maxillaire (*voir Maxillaire*)
 - métacarpien, 437-443, 445, 449, 451, 454
 - du pouce, 444
 - métatarsien, 505, 506, 511, 512, 514-516, 518, 523, 524
 - nasal, 1, 4, 6, 8, 14, 35, 37, 38, 45
 - naviculaire, 511, 512, 514, 523, 524, 531
 - occipital, 6, 8-11, 14, 22, 30, 36-38, 64-68, 160, 161
 - partie basilaire de (*voir Partie basilaire de l'os occipital*)
 - palatin, 4, 7, 8, 10, 14, 16, 37, 45
 - pariétal, 4, 6, 8-11, 14
 - pisiforme, 432-434, **439**, 440-447, 449, 452, 453
 - pubien, 321, 331, 333, 335, 338, 347, 361, 375, 396, 397, 473, 530
 - scaphoïde, 439-454
 - sésamoïde, 440, 443, 511, 512, 515, 521-524
 - sphénoïde (*voir Sphénoïde*)
 - sutural, 6, 9
 - tarsien (*voir Os du pied*)
 - temporal, 4, 6, 8, 10, 11, 14, 15
 - trapèze, 439, 440, 442-445, 449, 454
 - trapézoïde, 439-444
 - triquétrum, 439, 440, 442-444
 - vertébral (*voir Vertèbre*)
 - vomer (*voir Vomer*)
 - wormien, 6, 9
 - zygomatique, 1, 4, 6, 10, 14, 83
- **Osselets** de l'ouïe, 95
- **Ostium** (*voir aussi Hiatus, Orifice, Ouverture*)
 - de l'uretère, 348, 362
 - de l'urètre externe, 329, 340, 344, 354, 357, 360, 363, 366, 373, 374
 - de l'utérus, 352
 - de la glande
 - de Bartholin, 354
 - de Tyson, 360
 - préputiale, 360
 - vestibulaire majeure, 354
 - de la trompe
 - auditive, 36, 64, 66-68, 126

- utérine, 352
- de la veine cave, 220
- de la vessie, 346
- des artères coronaires, 220, 221
- du conduit
- bulbo-urétral, 362, 363
- de Skène, 354
- éjaculateur, 362, 363, 367
- para-urétral, 354
- prostatique, 362, 363
- du sinus coronaire, 217
- du vagin, 340, 354
- maxillaire, 55
- pharyngien de la trompe auditive, 36, 64, 66-68, 126
- Ouraque**, 248, **249**, 256, 257, 268, 321, 341, 343-346, 355, 378, 381
- Ouverture** (voir aussi *Hiatus, Orifice, Ostium*)
- de l'appendice vermiforme, 274
- de l'aqueduc du vestibule, 97, 99
- de la veine cérébrale supérieure, 102
- des cellules ethmoïdales, 36, 37, 45
- du 4^e ventricule
- latérale (de Luschka), 109, 110, 147
- médiane (de Magendie), 109, 110, 116, 118, 147
- du conduit
- alvéolaire, 201
- naso-lacrymal, 36, 37, 44, 84
- para-urétral, 354
- parotidien, 56
- sublingual, 46, 56
- submandibulaire, 46, 56
- du pelvis, 157, 332, 350 (voir aussi *Ligne terminale du pelvis*)
- du sinus
- maxillaire, 36, 37, 43-45
- sphénoïdal, 36, 37, 44
- iléo-cæcale, 276
- nasale postérieure, 16, 38
- pharyngienne, 126
- Ovaire**, 313, 340-342, 350, 352, 353, 367, 378, 390, 393
- Palais**, 38, 43, 45, 57
- Palatin (voir *Os palatin*)
- Pancréas**, 163, 164, 176, 266-268, 271, 280, **281**, 286, 307, 320, 321, 323, 325-327 (voir aussi *Tête*)
- artères du, 284, 286
- conduit du, 280
- corps, 322
- coupe transversale du, 267
- histologie du, 281
- *in situ*, 281
- incisure du, 281
- innervation du (schéma), 163, 307
- vaisseaux et nœuds lymphatiques du, 294
- veines du, 289
- Papille**
- circumvallée, 60, 136
- de la pyramide rénale, 311
- de Vater (voir *Papille duodénale majeure*)
- duodénale
- majeure, 280
- mineure, 280
- filiforme, 60
- foliée, 60, 136
- fungiforme, 60, 136
- gingivale, 63
- iléale, 274
- incisive, 57
- lacrymale, 83, 84
- mammaire (mamelon), 178, 179, 329
- parotidienne, 56
- Paracervix**, 351
- Paradidyme**, 367
- Paramètre** de l'utérus, 342, 351
- Parasympathique (voir *Système nerveux parasympathique*)
- Paravagin**, 351
- Pariétal (voir *Os pariétal*)

- Paroi**
- abdominale, 245-262
- antérieure, 245-249, 251-253
- artères de la, 251
- dissection de la, 245-247
- nerfs de la, 253
- péritoine de la, 249
- veines de la, 252
- vue interne de la, 249
- postérieure, 258-262
- artères de la, 259
- muscles de la, 258
- nerfs de la, 262
- péritoine de la, 268
- vaisseaux et nœuds lymphatiques de la, 261
- veines de la, 260
- vue interne de la, 258
- postéro-latérale, 250
- thoracique
- antérieure, 185-187
- coupe transversale de la, 188
- muscles de la, 185-188
- nerfs cutanés de la, 185
- de la cavité nasale
- latérale, 36, 37
- médiale, 38 (voir aussi *Septum nasal*)
- vaginale, 357
- Paroophoron**, 367
- Pars**
- flaccida de la membrane tympanique, 95
- tensa de la membrane tympanique, 95
- Partie**
- atrio-ventriculaire du septum membraneux, 213, 218-222
- basilaire de l'os occipital, 8, 10, 11, 22, 23, 30, 36-38, 57, 65-67
- cardiaque de l'estomac, 232
- ciliaire de la rétine, 89, 91
- contournée du cortex rénal, 311
- de l'hypothalamus, 303
- de l'os temporal, 8, 11, 99
- pétreuse, 8, 10, 11, 99
- squameuse, 6, 8, 11
- de la glande lacrymale, 84
- distale de l'adéno-hypophyse, 148
- du duodénum (D), 264, 271, 321
- ascendante (D4), 271
- descendante (D2), 271
- horizontale (D3), 271
- supérieure (D1), 271
- du gyrus frontal inférieur, 106
- du ligament médial de la cheville
- tibio-calcanéenne, 514
- tibio-naviculaire, 514
- tibio-talaire, 514
- du muscle oblique externe de l'abdomen, 245
- flaccide de la membrane tympanique (pars flaccida), 95
- frontale du ventricule latéral gauche, 109
- horizontale du vagin, 351
- intermédiaire de l'adéno-hypophyse, 148
- interventriculaire du septum membraneux, 213, 218-222
- lisse de l'orbiculus ciliaire, 91
- musculaire du septum interventriculaire, 217, 218, 220-222
- optique de la rétine, 89
- tendue de la membrane tympanique (pars tensa), 95
- tubérale de l'adéno-hypophyse, 148
- Passavant (voir *Crête de*)
- Patella**, 468, 479-481, 488, 493, 494, 497, 498, 506, 507
- Patte** d'oie, 479, 493, 494
- Paupières**, 83
- Peau**, 103, 248
- du pénis, 359, 360, 365
- du scrotum, 365
- Pecten**
- anal, 371
- du pubis, 243, 330, 333, 334, 338, 473
- Pédicule**, 20
- de l'axis, 19
- de la vertèbre, 19, 154, 155, 158, 159
- lombale, 156
- Pédoncule**
- cérébelleux
- inférieur, 114-116, 125, 145
- moyen, 114-116, 145
- supérieur, 114-116, 145
- cérébral, 107, 108, 116, 140, 146
- Pelvis**
- anatomie de surface, 329
- artères du, 376, 378-383
- chez l'homme, 381
- chez la femme, 378, 380, 382
- diamètre conjugué vrai du, 332
- diamètre transverse du, 332
- diaphragme du, 335-339
- différences sexuelles du, 332
- faux, 334, 341
- féminin, 375
- ligaments du, 333, 334
- masculin, 375
- mesures du, 332
- muscles du (voir *Diaphragme pelvien, Diaphragme uro-génital*)
- nerfs du, 388, 390, 393, 394
- chez l'homme, 394
- chez la femme, 390, 392
- os du, 330, 332-334, 473
- ouverture du, 332
- rénal, 311, 327
- vaisseaux et nœuds lymphatiques du, 316, 384-386
- chez l'homme, 386
- chez la femme, 384
- veines du, 378, 380-383
- viscères du
- chez l'homme, 344, 345, 348, 362
- chez la femme, 340, 341, 348
- vrai, 334
- Pénis**, 358-360, 363, 365, 366, 375
- Péricarde**, 26, 191, 195, 203, 208, 209, 212, 227-230
- Périnée**, 340, 344, 354-356, 358, 359, 361, 383, 385, 391
- anatomie de surface, 329
- centre tendineux du, 339, 344, 346, 347, 355, 356, 360-362, 369, 373, 383
- féminin
- artères du, 382
- dissection profonde du, 356
- dissection superficielle du, 355
- nerfs du, 391
- organes génitaux externes (vulve), 354
- vaisseaux et nœuds lymphatiques du, 384, 385
- veines du, 382
- masculin
- artères du, 379, 383
- dissection profonde du, 361
- dissection superficielle du, 359, 360
- nerfs du, 387
- organes génitaux externes, 358
- scrotum et son contenu, 365
- testicule et épiddidyme, 368
- urètre, 363
- vaisseaux et nœuds lymphatiques du, 386
- veines du, 379, 383
- Périorbite**, 85
- Péritoine**, 176, 232, 247-249, 256, 276, 301, 308, 315, 320, 340, 341, 344, 345, 350, 355, 369, 370, 378, 390 (voir aussi *Cavité péritonéale*)
- de la paroi abdominale postérieure, 268
- pariétal, 257, 265, 267, 268, 321, 328, 345, 346, 348
- viscéral, 267, 275, 305, 374
- Petit (voir *Triangle de*)
- Peyer (voir *Nodule lymphatique agrégé de l'iléum*)

Phalange, 437, 438, 443, 445, 451, 458, 511, 515, 524

- distale, 444
- moyenne, 444

Pharynx (et région pharyngienne), 26, 36, 56, 61, 64, 66-68, 100, 105

- artères du, 72
- muqueuse du, 66
- muscles du, 65, 67, 68, 70, 76
- nerfs du, 61, 71
- vaisseaux et nœuds lymphatiques du, 71, 74
- veines du, 73

Philtrum, 56

Pied

- artères du, 523
- de l'hippocampe, 112, 113
- face plantaire, 468
- ligaments du, 514, 515
- muscles du, 517-524
- nerfs du, 527, 528
- nœuds lymphatiques du, 472
- os du, 511-513
- plante du, 519, 520, 522
- tendons du, 515

Pie-mère, 101, 103, 109, 161, 165, 166

Pilier

- de l'anneau inguinal superficiel, 255
- du clitoris, 357
- du diaphragme, 176, 192, 258, 264, 315, 324-327
- du fornix, 107, 111, 113, 144
- du pénis, 348, 360, 363

Pisiforme, 432-434, **439**, 440, 441, 443-447, 449, 452, 453

Plan

- de l'abdomen, 244
- de la ligne semi-lunaire, 244
- interépineux, 244
- intertuberculaire, 244
- subcostal, 244
- transpylorique, 244

Plancher

- de l'urètre, 369
- de la bouche, 58
- de la cavité nasale, 36

Plaque digitale

- palmaire, 445, 448, 451, 458
- plantaire, 515, 523

Platysma, 25-27, 31, 124

Plèvre

- coupole de la (*voir Coupole pleurale*)
- dôme (*voir Coupole pleurale*)
- pariétale cervicale, 193, 194
- partie costale de la, 191, 193-195, 203, 208, 227-229, 309
- partie diaphragmatique de la, 190, 191, 195, 203, 208, 227-229, 249
- partie médiastinale de la, 190, 191, 195, 203, 208, 209, 212, 213, 227-229
- péricardique (*voir Plèvre partie médiastinale de la*)
- viscérale, 202

Plexus (artériel)

- malléolaire, 508
- patellaire, 487, 488, 499
- pial, 167, 168

Plexus (choroïde)

- du 3^e ventricule, 107, 109, 110, 144
- du 4^e ventricule, 110, 115, 116, 145
- du ventricule latéral, 101, 109, 111-113, 140, 144, 146

Plexus (lymphatique) sous-pleural, 205

Plexus (nerveux)

- aortique, 206, 262, 297, 300, 317, 387, 388, 390, 392-395 (*voir aussi Plexus (nerveux) intermésentérique*)
- appendiculaire, 301, 302
- autonome intrinsèque de l'intestin, 305
- brachial, 1, 29-32, 71, 160, 180, 186, 190, 195, 203, 208, 214, 225, 227-229, 410, 412, 413, 415, **416**, 419
- cœcal, 302

- cardiaque, 127, 163, 206, 223, 224, 236

- carotidien, 96
- - autonome, 12
- - commun, 131, 132
- - externe, 131, 132, 134, 163
- - interne, 53, 55, 88, 122, 124, 126, 132, 133, 163
- caverneux, 122
- cervical, 2, 129, 130, 160, 175 (*voir aussi Anse cervicale*)
- coccygien, 484, 486
- coeliaque, 127, 236, **297-300**, 301, 302, 317-319, 388, 393
- colique
- - droit, 301, 302
- - gauche, 297, 302, 303
- - moyen, 301, 302
- d'Auerbach, 305
- de l'artère méningée moyenne, 132
- de Meissner, 305
- dentaire inférieur, 123
- du conduit déférent, 387, 388, 394
- entérique, 304, 305
- facial, 132
- gastrique
- - droit, 298-300
- - gauche, 297-300, 388
- gastro-duodénal, 299, 301, 306
- gastro-épiplorique, 298, 299
- hépatique, 127, 297-299, 301, 306
- hypogastrique
- - inférieur, 163, 164, 297, 302, 303, 317, 318, 387, 388, 390, 392-395
- - supérieur, 163, 297, 302, 303, 317, 318, 341, 345, 387, 388, 390, 392-395
- iléo-colique, 301, 302
- iliaque
- - commun, 297, 390
- - externe, 297, 390
- - interne, 297, 390
- intermésentérique, 163, 262, 297, 301-303, 317, 318, 328, 388, 390, 392-395
- intrinsèque autonome de l'intestin, 305
- lombal, 160, 225, 262, **483**, **484**, 485, 525, 526
- lombo-sacral, 317, 484
- marginal, 302
- maxillaire, 132
- méningé moyen, 132
- mésentérique
- - inférieur, 297, 302, 303, 388
- - supérieur, 297-299, **301**, 303, 307, 388
- myentérique (d'Auerbach), 305
- œsophagien, 127, 203, 206, 213, 227-229, 236, 300
- ovarique, 297, 390, 393
- pancréatico-duodénal
- - inférieur, 301
- - inféro-antérieur, 298, 299
- - supéro-antérieur, 298, 299
- - supéro-inférieur, 299
- - supéro-postérieur, 299
- patellaire, 470
- pelvien, 297, 302, 303, 317, 318, 387, 388, 390, 392-395
- périglandulaire, 305
- périvasculaire, 304
- pharyngien, 61, 71, 126, 127, 131, 132
- phrénique inférieur, 297-299, 319, 388
- prostatique, 317, 388, 394, 395
- pulmonaire, 127, 163, 164, 206, 207, 236
- pylorique, 298
- rectal, 302, 303, 317, 388, 390
- - moyen, 302
- - supérieur, 297, 302, 388
- rénal, 297, 302, 317-319, 388, 395
- sacral, 160, 225, 262, 302, 318, 388, 393-395, **484**, **486**
- sigmoïdien, 302
- sous-muqueux (de Meissner), 305
- sous-séreux, 305

- splénique, 297-299

- surrénal, 297, 302
- testiculaire, 297, 387, 394
- tympanique, 95, 96, 124, 126, 133, 135
- urétérique, 297, 317, 388
- utérin, 390, 392, 393
- vaginal, 390, 392, 393
- vertébral, 131
- vésical, 302, 317, 388, 390, 392, 394, 395

Plexus (veineux), 12

- anal, 370
- aréolaire, 252
- basilaire, 104, 105
- de l'artère vertébrale, 170
- œsophagien, 234
- pampiniforme, 252, 365, 379, 381
- pariétal, 348
- pial, 169
- prévésical, 346, 381
- prostatique, 344, 381
- ptérygoïdien, 73, 87
- rectal
- - externe, 291, 371, 372, 377
- - interne, 371, 372, 377
- - périmusculaire, 260, 291
- rétro-pubien, 346, 381
- sous-muqueux, 234
- utéro-vaginal, 260
- vaginal, 397
- vertébral (de Baston)

- - antérieur

- - - externe, 170

- - - interne (épidural), 170

- vertébral (de Batson), 104

- - externe, 169

- - interne (épidural), 166, 169

- vésical, 260, 348

Pli (*voir aussi Ligament*)

- alaire du genou, 494
- ary-épiglottique, 66, 67, 80
- avasculaire de Treves, 273
- axillaire, 178
- cœcal, 273, 341, 345
- - vasculaire, 273
- de l'iris, 90
- de la conjonctive, 83, 84
- de la trompe utérine, 352
- de la veine cave gauche, 212
- du canal cervical, 352
- du gosier
- - semi-lunaire, 68
- - triangulaire, 68
- du gros intestin, 276
- du rectum, 371
- duodénal, 264, 271, 280
- frangé de la langue, 56
- gastrique, 232, 324
- gastro-pancréatique, 266
- glosso-épiglottique, 60
- glutéal, 152, 468
- iléo-cœcal, 273
- infra-patellaire, 494
- inguinal, 367
- inter-urétérique, 348
- ombilical
- - latéral, 249, 268, 341, 345
- - médial, 248, 249, 268, 341, 345, 378
- - médian, 249, 268, 341, 345
- palatin transverse, 57
- palmaire proximal, 398
- palmé du canal cervical, 352
- pharyngo-épiglottique, 65, 67, 69
- pubo-vésical, 249
- radial longitudinal, 398
- recto-sacral (*voir Pli utéro-sacral, Pli sacro-génital*)
- sacro-génital, 268, 345, 370 (*voir aussi Pli utéro-sacral*)
- salpingo-pharyngien, 66, 68

- semi-lunaire
- de la conjonctive, 83, 84
- du gosier, 68
- du gros intestin, 276
- sublingual, 46, 56
- transverse du rectum, 371
- triangulaire du gosier, 68
- urétérique, 341, 342, 345
- uro-génital, 366
- utéro-sacral, 313, 341, 342, 370 (*voir aussi Pli sacro-génital*)
- vasculaire caecal, 273, 345
- ventriculaire (corde), 80
- vésical transverse, 249, 341, 345, 353
- vésico-sacral, 345
- vestibulaire, 82
- vocal (corde), 64, 80, 82
- Poche**
- à air gastrique, 156
- de Rathke, 45
- Poignet**
- artères du, 449, 460
- dissection
- profonde du, 447
- superficielle du, 446, 454-456
- ligaments du, 441, 442
- mouvements du, 440
- nerfs du, 449, 459
- os du, 439, 443
- tendons du, 449, 457
- Point**
- central du périnée (*voir Périnée, Centre tendineux du périnée*)
- de McBurney, 275
- lacrymal, 83, 84
- Poirier (*voir Espace de*)
- Pôle** du cerveau, 106, 108
- Pomme d'Adam (*voir Proéminence laryngée*)
- Pont**, 107, 115, 116, 135, 136, 151
- acoustique interne, 99
- du septum alvéolaire (de Kohn), 201
- Porte** du foie, 277
- Position**
- de l'appendice, 275
- de l'estomac, 269
- Poumon**, 156, 163, 164, 193-195, **196-198**, 205, 208-210, 213, 214, 238-240, 315
- circulation sanguine intra-pulmonaire, 202
- coupe transversale du, 213
- *in situ*, 195
- lobe
- inférieur droit, 324
- inférieur gauche, 324
- supérieur gauche, 237
- segments broncho-pulmonaires, 197, 198
- topographie du, 193, 194
- vaisseaux et nœuds lymphatiques du, 205
- vues externes du, 193-196
- Poupart (*voir Ligament de*)
- Précunéus**, 107
- Prépuce**
- du clitoris, 354, 366
- du pénis, 344, 366
- Pré-rolandique (*voir Artère pré-rolandique*)
- Processus**
- accessoire de la vertèbre lombale, 155
- alvéolaire du maxillaire, 4, 6, 8, 16, 37, 43
- articulaire
- de la vertèbre, 154
- inférieur, 19-21, 154-156, 158, 159
- supérieur, 20, 21, 154, 155, 158, 159
- inférieur, 154
- supérieur du sacrum, 157
- axillaire, 180
- bifide, 20
- caudé du foie, 277
- ciliaire, 89-91
- clinioïde
- antérieur, 8, 11, 155
- postérieur, 11
- condyalaire de la mandibule, 6, 15, 17
- coracoïde de la scapula, 183, 185, 186, 405-408, 411-415, 417, 419
- coronoïde
- de l'ulna, 422, 423, 425, 429
- de la mandibule, 6, 7, 15, 17, 42
- de l'atlas, 19, 30, 173
- de l'axis
- épineux, 19, 173
- transverse, 19, 30
- de l'ethmoïde, 36, 37, 44, 45
- de l'os
- ethmoïde, 36, 37, 44, 45
- maxillaire
- alvéolaire, 4, 6, 8, 37, 43
- frontal, 4, 6, 35, 37, 83
- palatin, 8, 10, 36-38, 57, 100
- zygomatique, 4, 10
- occipital, 30
- palatin
- orbitaire, 4, 37
- pyramidal, 10, 14
- sphénoïde, 37
- sphénoïde
- épineux, 10
- ptérygoïde, 6, 8, 10, 14, 37, 38
- temporal
- mastoïde, 6, 10, 15, 24, 27, 29, 30, 34, 58, 59, 100, 173
- styloïde, 6, 10, 14, 15, 18, 29, 30, 34, 58, 59, 67, 70
- zygomatique, 6, 10, 14
- zygomatique
- frontal, 4
- de l'os maxillaire
- palatin, 7
- de l'ulna
- coronoïde, 422, 423, 425, 429
- styloïde, 425, 439, 444
- de la mandibule
- condyalaire, 6, 15, 17
- coronoïde, 6, 7, 15, 17
- de la scapula
- coracoïde, 183, 185, 186, 405-408, 411-415, 417, 419
- de la tubérosité calcanéenne
- médial, 531
- de la vertèbre
- articulaire
- inférieur, 19-21, 154, 155, 158, 159
- supérieur, 10, 21, 154, 155, 158, 159
- de la vertèbre cervicale, 19, 20, 30, 137
- de la vertèbre lombale
- accessoire, 155
- mamillaire, 155
- transverse, 155, 158, 159, 176, 192, 243, 330
- de la vertèbre thoracique, 154
- de Spence, 179, 180
- du cartilage
- aryténoïde
- musculaire, 79, 80
- vocal, 79, 80
- nasal septal, 35, 37, 38
- du coccyx, 157
- du cornet nasal inférieur, 37
- du foie
- caudé, 277
- papillaire, 277
- du maxillaire
- alvéolaire, 4, 6, 8, 37, 43
- frontal, 4, 6, 35, 37, 83
- palatin, 8, 10, 36-38, 57, 100
- zygomatique, 4, 10
- du pancréas, 281
- du radius, 425, 439
- styloïde, 444
- du sacrum, 157
- du sphénoïde
- épineux, 10
- ptérygoïde, 6, 8, 10, 14, 37, 38
- du talus, 514, 515, 531
- épineux, 19, 20
- de l'axis, 19, 173
- de la vertèbre, 19, 20, 22, 152, 154, 155, 158, 159, 171, 173, 174, 176, 194, 237, 328
- lombale, 156
- thoracique, 156
- du sphénoïde, 10
- ethmoïdal du cornet nasal inférieur, 37
- frontal
- de l'os zygomatique, 4
- du maxillaire, 4, 6, 35, 37, 83
- jugulaire de l'os occipital, 30
- mamillaire de la vertèbre lombale, 155
- mastoïde, 16
- de l'os temporal, 6, 10, 15, 24, 27, 29, 30, 34, 58, 59, 100, 173
- musculaire du cartilage aryténoïde, 79, 80
- odontoïde (*voir Dent de l'axis*)
- orbitaire de l'os palatin, 4, 37
- palatin du maxillaire, 7, 8, 10, 16, 36-38, 57, 100
- postérieur du talus, 514, 515
- ptérygoïde du sphénoïde, 6, 8, 10, 14, 16, 37, 38
- pyramidal de l'os palatin, 10, 14, 16
- sphénoïde de l'os palatin, 37
- styloïde, 16, 42, 96
- de l'os temporal, 6, 10, 14, 15, 18, 29, 30, 34, 58, 59, 67, 70
- de l'ulna, 425, 439, 444
- du radius, 425, 439, 444
- supérieur du sacrum, 157
- temporal de l'os zygomatique, 4, 6
- transverse, 19-21
- de l'atlas, 19, 30, 173
- de l'axis, 19, 30
- de la vertèbre, 154, 156
- cervicale, 19, 20, 30, 137
- lombale, 155, 158, 159, 176, 192, 243, 330
- thoracique, 154, 184
- du coccyx, 157
- du tubercule, 20
- postérieur, 20
- lombale, 156
- thoracique, 154
- unciné
- de l'ethmoïde, 36, 37, 44, 45
- de la vertèbre cervicale, 20
- du pancréas, 281, 327
- vaginal, 364
- vocal du cartilage aryténoïde, 79, 80
- xiphoïde, 178, 183-185, 187, 193, 195, 242, 243, 245, 324, 325
- zygomatique
- de l'os temporal, 6, 10, 14
- du maxillaire, 4, 10
- Proéminence**
- du canal semi-circulaire latéral, 94
- laryngée, 79
- Promontoire**
- de la cavité tympanique, 94, 95
- sacral, 157, 243, 330, 332-334, 336, 340, 342, 345, 390
- Prostate**, 163, 164, 249, 321, 339, 344, 348, 361-363, 367, 369, 396
- stroma fibro-musculaire, 362
- zone
- centrale, 362
- périphérique, 362
- transitionnelle, 362
- Protéoglycanes** du noyau pulpeux du disque intervertébral, 159
- Protubérance**
- mentonnière, 1, 4, 17
- occipitale

-- externe, 6, 8, 10, 16, 152

-- interne, 11

Ptérion, 6

Pubis (*voir Os pubien*)

Pulpe

- dentaire, 63

- splénique, 282

-- blanche, 282

-- rouge, 282

Pulposus (*voir Noyau pulpeux*)

Pulvinar, 108, 111, 112, 115, 116, 140, 144-146

Pupille, 83

- dilatation de la, 90, 122, 133

- innervation de la, 163

Purkinje (*voir Fibre de*)

Putamen, 109, 111

Pylore, 269, 271, 294, 298, 325

Pyramide

- de la moelle, 115

- du cervelet, 114, 116, 145

- rénale, 311

Quadrants de l'abdomen, 244

Queue

- de cheval, 160, 161, 166, 176, 327

- du noyau caudé, 109, 111, 113

- du pancréas, 266, 281, 282, 308

- infundibulaire de la neuro-hypophyse, 148

Racine

- cervicale descendante (*voir aussi Racine de l'anse cervicale inférieure*)

- de l'anse cervicale

-- inférieure, 32, 34, 71, 76, 129, 130

-- supérieure, 32, 34, 71, 76, 129, 130

- de la dent, 63

- de la langue, 60, 64, 66, 67, 69, 80

- descendante de l'hypoglosse (*voir aussi Racine de l'anse cervicale supérieure*)

- du ganglion ciliaire

-- naso-ciliaire, 132, 133

-- oculo-motrice, 132, 133

-- parasymphatique, 88, 122, 132, 133

-- ptérygo-palatin (*voir Nerf, rameau ptérygo-palatin du nerf maxillaire*)

-- sensitive, 88, 122, 123, 132, 133

-- sympathique, 88, 122, 132, 133

- du mésentère, 264, 268, 271, 281, 290, 313

- du nerf accessoire

-- crâniale, 127, 128

-- spinale, 128

- du nerf spinal

-- artères de la, 167, 168

-- dorsale, 115, 134, 135, 161, 165, 166, **177**, 254, 304, 395

-- rapport entre la vertèbre et la, 161, 166

-- rapport entre les méninges et la, 165, 166

-- veines de la, 169

-- ventrale, 115, 134, 135, 161, 165, 166, **177**, 188, 254, 300, 304, 395

- du nerf trijumeau (V)

-- motrice, 50, 132

-- sensitive, 50, 132

- du plexus brachial, 416

- du poumon, 190

- naso-ciliaire du ganglion ciliaire, 132, 133

- oculo-motrice du ganglion ciliaire, 132, 133

- parasymphatique du ganglion ciliaire, 88, 122

- ptérygo-palatin du ganglion ciliaire (*voir Nerf, rameau ptérygo-palatin du nerf maxillaire*)

- pubienne

-- inférieure, 243, 330, 333, 334, 340, 348, 350, 473

-- supérieure, 243, 255, 330, 333, 334, 340, 344, 360, 361, 473-475, 480, 483, 486

- sensitive

-- du ganglion ciliaire, 88, 122, 123, 133

-- du nerf trijumeau (V), 50, 132

- sympathique du ganglion ciliaire, 88, 122, 132, 133

Radiographie

- de l'appendice, 275

- du cœur, 210

Radius, 422-429, 431, 434, 436-442, 444, 449, 452, 457 (*voir aussi Tête, Col*)

Rameau (*voir aussi Nerf, rameau*)

- cardiaque, 163

- communicant

-- blanc, 133-135, 163, 165, 166, 177, 188, 206, 224, **225**, 227, 228, 236, 254, 262, 297, 300, **303**, 304, 318, 388, 390, 392-395, 484, 485

-- gris, 33, 131, 133-135, 163, 165, 166, 177, 188, 206, 224, **225**, 227, 228, 236, 254, 262, 297, 300, **303**, 304, 317, 318, 388, 390, 392-395, 484-486

- de l'ischium, 473

- du nerf facial (VII), 164

- du nerf glosso-pharyngien (IX), 164

- du nerf oculo-moteur (III), 164

- du nerf spinal

-- dorsal, 2, 160, 165, 166, 175, 177, 188, 254

-- ventral, 165, 166, 177, 188, 254, 318, 392 (*voir aussi Nerf intercostal, Plexus (nerveux) brachial, Plexus (nerveux) cervical, Plexus (nerveux) lombo-sacral, Plexus (nerveux) sacral*)

- du sillon latéral, 106

Rampe

- tympanique de la cochlée, 94, 97, 98

- vestibulaire de la cochlée, 94, 97, 98

Raphé (*voir aussi Ligament*)

- du palais, 57

- du pénis, 366

- médian

-- du muscle élévateur de l'anus, 336, 337

-- du muscle mylo-hyoïdien, 58

- périnéal, 354, 366

- pharyngien, 67, 77, 231

- ptérygo-mandibulaire, 15, 17, 47, 49, 51, 57, 65, 68, 70

- uro-génital, 366

Rapports vertébraux des racines des nerfs spinaux, 161

Rate, 193, 194, 266, 267, 269, 278, 281, **282**, 320, 322-326

- artères de la, 283, 284

- coupe transversale de la, 282

- faces de la, 282

- *in situ*, 282

- veines de la, 289, 292

Rathke (*voir Poche de*)

Rayon-X (*voir Artériographie, Radiographie*)

Récepteurs de la toux, 207

Récessus (*voir aussi Cul-de-sac, Espace, Fosse*)

- axillaire, 467

- cochléaire du vestibule, 97

- costo-diaphragmatique, 191, 193-195, 210, 214, 227, 228, 309, 315, 324

- costo-médiastinal, 191, 193

- de la bourse omentale, 266, 268, 277, 321

- de la cavité pleurale, 193, 194, 227, 228, 309, 315

- de la fosse ischio-rectale, 249, 348, 350

- du 3° ventricule, 107, 109

-- infundibulaire, 109

-- optique, 107, 109

-- pinéal, 109

-- supra-pinéal, 109

- du 4° ventricule, 109, 116

- du petit sac péritonéal, 268, 321 (*voir aussi Récessus supérieur de la bourse omentale*)

- du sinus maxillaire, 43

- du vestibule

-- cochléaire, 97

-- elliptique, 97

-- sphérique, 97

- duodénal, 264, 271

- elliptique du vestibule, 97

- épitympanique, 94, 95

- iléo-cæcal, 273

- iléo-colique (*voir Récessus iléo-cæcal*)

- infundibulaire du 3° ventricule, 109

- intersigmoïdien, 265, 313

- latéral du 4° ventricule, 109, 116

- optique du 3° ventricule, 107, 109

- paraduodénal, 264

- pariéto-mésentérique, 264

- pharyngien, 36, 42, 66, 68

- pinéal du 3° ventricule, 109

- piriforme, 66, 80, 230

- recto-utérin (*voir Cul-de-sac recto-utérin*)

- rétro-cæcal, 265, 273

- sphéno-ethmoïdal, 36, 37

- sphérique du vestibule, 97

- subpoplitée, 494, 495

- subscapulaire, 467

- supérieur

-- de la bourse omentale, 266, 268, 277, 321

-- du petit sac péritonéal, 268, 321 (*voir aussi Récessus supérieur de la bourse omentale*)

- supra-pinéal du 3° ventricule, 109

- vésico-utérin (*voir Cul-de-sac vésico-utérin*)

Rectum, 375, 397

Rectum (canal anal), 156, 163, 164, 258, 265, 268, 276, 308, 321, 335-337, 339-341, 343-346, 355, 362, **369-374**, 376-378, 390

- artères du, 376

- *in situ* (chez la femme et chez l'homme), 369

- muscle sphincter externe du (chez la femme et chez l'homme), 373

- veines du, 377

Réflexe

- autonome, 304

- d'Hering-Breuer, 207

- de l'éternuement, 207

- de la toux, 207

Région

- de l'abdomen latérale, 244

- épigastrique, 244

- fémorale, 257

- hypochondriaque, 244

- hypogastrique, 244

- iliaque (*voir Région inguinale*)

- ilio-cæcale, 273

- infra-glottique, 82

- inguinale, 244, 256, 257

- ombilicale, 244

- orale (pharyngienne)

-- artères de la, 72

-- muscles de la, 67, 70

-- nerfs de la, 71

-- vaisseaux et nœuds lymphatiques de la, 74, 75

-- veines de la, 73

- pubienne, 244

Reil (*voir Îlot de Insula*)

Rein, 163, 164, 176, 194, 226, 266-269, 271, 277, 278, 282, 308, 309, 311, 313, 315, 320, 322, 364, 378

- artères internes (intra-rénales), 312

- coupe transversale du, 311, 318

- droit, 326, 327

- gauche, 325-327

- *in situ*, 308, 309

- innervation du, 318

- nerfs du, 317

- rapports du, 308, 309, 315

- segments du, 312

- structure macroscopique, 311

- système vasculaire, 310

- vaisseaux et nœuds lymphatiques du, 316

Reissner (*voir Membrane de*)

Réseau veineux de la main, 402, 455

Rété (*voir les différents plexus*)

Rete testis, 368

Rétinaculum

- des extenseurs

-- du poignet, 402, 430-432, 446, 454-457

-- inférieure, 506, 507, 516, 517, 529

-- supérieure, 506, 507, 516, 517

- des fléchisseurs

-- de la cheville, 503-505, 516, 521, 522, 528
 -- du poignet, 433, 441, 447, 449, 450, 452, 453, 460
 - fibulaire (péronier)
 -- inférieur, 505, 506, 513, 514, 516
 -- supérieur, 503-506, 514, 516
 - patellaire
 -- latéral, 479-481, 493-495, 506-508
 -- médial, 479, 480, 488, 493-495, 507, 508
 - péronier (*voir Rétinaculum fibulaire*)
Rétine, 89, 90, 92, 121
Rétrécissement
 - de l'œsophage, 230
 - diaphragmatique, 230
 - pharyngo-œsophagien, 230
 - thoracique, 230
 Retzius (*voir Espace rétro-pubien de*)
Ride gastrique, 232, 324 (*voir aussi Pli*)
 Riolan (*voir Arcade de*)
 Rolandique (*voir Artère rolandique*)
 Rolando (*voir Sillon de*)
 Rosenmüller (*voir Nœud lymphatique de Cloquet*)
 Rosenthal (*voir Veine de*)
Rostrum du corps calleux, 107, 142, 146
 Rotter (*voir Nœud lymphatique inter-pectoral*)
Sac (*voir aussi Col*)
 - alvéolaire, 201
 - endo-lymphatique, 98
 - lacrymal, 83, 84
 - péritonéal, 267, 321 (*voir aussi Bourse omentale*)
 - scrotal, 364
Sacculé de l'oreille interne, 94, 97, 98, 125
Sacrum, 152, 153, 156, **157**, 159, 161, 243, 330, 331, 334, 337, 338, 375
 Santorini (*voir Conduit pancréatique accessoire*)
 Scapha de l'oreille externe (*voir Fosse scaphoïde*)
Scaphoïde, 439-444, 454
Scapula, 177, 183, 188, 210, 238, 240, 241, **405**, **406**, 412, 413, 467 (*voir aussi Épine, Angle*)
 - angle inférieur, 152
 - bord
 -- latéral (ou axillaire), 407
 -- médial, 152
 Schlemm (*voir Canal de*)
 Schwalbe (*voir Ligne de*)
Scissure du poumon, 239
Sclère, 83, 85, 89-93
Scrotum, 329, 344, 364-366, 368, 373, 375, 383
Segment
 - broncho-pulmonaire, 187, 197
 - du poumon, 187, 197
 - du rein, 312
 Segmentation dermique (*voir Dermatomes*)
 Sein (*voir Glande mammaire*)
Selle turcique, 7, 8, 11, 36, 38, 64
 Semi-lunaire (*voir Os lunatum, Surface semi-lunaire de l'acétabulum*)
Septum
 - atrio-ventriculaire, 213, 219-222
 - de Denonvilliers (*voir Fascia de Denonvilliers*)
 - de la fosse ischio-rectale, 370-373
 - du fascia profond (de Buck), 359, 363
 - du pancréas, 281
 - du pénis, 359, 363
 - du poumon, 202
 - du scrotum, 344, 365, 368, 373, 383
 - interalvéolaire, 17, 201
 - interatrial, 217, 241
 - intercaverneux du fascia profond (de Buck), 359, 363
 - intermusculaire
 -- de la cuisse, 479, 487, 488, 492
 -- de la jambe, 510
 -- du bras, 417, 418, 421, 431, 434, 465
 --- latéral, 417, 418, 421, 431, 434, 465
 --- médial, 417-419, 421, 431, 433, 434
 - interventriculaire, 213, 217-222, 241
 - nasal, 5, 8, 16, 36, **38**, 39, 41, 43, 45, 64, 66
 - orbitaire, 83
 - pellucidum, 107, 109, 111-113, 142, 144, 146, 148

- subsartorial, 479, 487, 488
 - transverse fibreux de la fosse ischio-rectale, 370-373
Séreuse, 297 (*voir aussi Péritoine viscéral*)
 - de l'appendice, 275
 Sésamoïde (*voir Os sésamoïde*)
 Shenton (*voir Cintre cervico-obturateur*)
 Sibson (*voir Fascia de*)
Sillon
 - anal intermusculaire, 370-372
 - atrio-ventriculaire (*voir Sillon coronaire, Sillon du cœur*)
 - calcanéen, 513
 - calcarin du cerveau, 106-108, 112, 121
 - carotidien, 11
 - central du cerveau, 106, 107
 - chiasmatique, 11
 - collatéral du cerveau, 107, 108
 - coronaire, 209, 211
 -- du gland du pénis, 366
 - costal, 184
 - de l'artère
 -- carotide interne, 11
 -- occipitale, 10
 -- temporale moyenne, 6
 -- vertébrale, 19
 - de l'hippocampe, 113
 - de l'humérus, 405
 - de l'insula, 106
 - de la langue, 60
 - de la moelle spinale
 -- dorsal médian, 116, 165
 - de la trompe auditive, 10
 - de la veine cave inférieure, 277
 - de Rolando, 106, 107
 - de Sylvius, 106, 108, 142
 - delto-pectoral, 398
 - des vaisseaux ciconflexes de la scapula, 406
 - du 4^e ventricule, 116
 -- limitans (*voir Sulcus limitans du 4^e ventricule*)
 -- médian, 116
 - du cerveau
 -- calcarin, 106-108, 112, 121
 -- central, 106, 107
 -- collatéral, 107, 108
 -- du cingulum du, 107
 -- intra-pariétal, 106
 -- latéral, 106, 108, 142
 -- lunaire, 106
 -- marginal, 107
 -- occipital transverse, 106
 -- occipito-temporal, 107, 108
 -- olfactif, 108
 -- orbitaire, 108
 -- paracentral, 107
 -- pariéto-occipital, 106, 107
 -- post-central, 106
 -- précentral, 106, 107
 -- rhinal, 107, 108
 -- temporal, 106, 108
 - du cingulum du cerveau, 107
 - du cœur
 -- interventriculaire antérieur, 209, 241
 -- interventriculaire postérieur, 211, 212
 - du corps calleux, 107
 - du gland, 366
 - du muscle digastrique, 10
 - du nerf
 -- grand pétreux, 11, 99
 -- petit pétreux, 11
 -- radial, 406
 -- spinal, 20
 -- ulnaire, 406, 422
 - du sinus
 -- occipital, 11
 -- pétreux inférieur, 8, 11
 -- pétreux supérieur, 8, 11
 -- sagittal supérieur, 9, 11
 -- sigmoïde, 8, 11

-- transverse, 8, 11
 - du vaisseau méningé
 -- antérieur, 11
 -- moyen, 8, 9, 11
 -- postérieur, 11
 - du vomer, 38
 - frontal, 106
 - hypothalamique, 107, 116, 148
 - infra-orbitaire, 4
 - intermusculaire, 370-372 (*voir aussi Ligne anocutanée, Ligne blanche de Hilton*)
 - intertuberculaire de l'humérus, 405, 467
 - interventriculaire du cœur
 -- antérieur, 209, 241
 -- postérieur, 211, 212
 - intra-pariétal du cerveau, 106
 - latéral du cerveau, 106, 108, 142
 - limitans du 4^e ventricule (*voir Sulcus limitans du 4^e ventricule*)
 - lunaire du cerveau, 106
 - marginal du cerveau, 107
 - mastoïdien, 10
 - médian
 -- de la langue, 60
 -- du 4^e ventricule, 116
 - mylo-hyoïdien, 17
 - naso-labial, 1
 - naso-palatin, 38
 - obturateur, 473
 - occipital transverse du cerveau, 106
 - occipito-temporal du cerveau, 107, 108
 - olfactif du cerveau, 108
 - orbitaire du cerveau, 108
 - paracentral du cerveau, 107
 - paracolique, 265, 273, 328, 341, 345
 - pariéto-occipital du cerveau, 106, 107
 - post-central du cerveau, 106
 - précentral du cerveau, 106, 107
 - préchiasmatique, 11
 - rhinal du cerveau, 107, 108
 - temporal du cerveau, 106, 108
 - terminal, 60, 211
 - trachéo-œsophagien, 70
 - transverse occipital du cerveau, 106
 - uro-génital, 366
 - vertébral, 23
Sinus (*voir aussi Recessus*)
 - anal, 371
 - aortique, 210, 220
 - carotidien, 126, 131, 132, 137, 207
 - caverneux, 87, 105, 137, 141
 - confluent des, 105, 145, 146
 - coronaire, 211-215, 218, 220, 241
 - de la dure-mère, 105, 145, 146
 - de Valsalva, 220, 221
 - droit, 99, 104, 105, 107, 110, 145-147, 150
 - du péricarde
 -- oblique, 212, 213, 241
 -- transverse, 209, 212, 217, 218
 - du tarse, 511, 512
 - épididymaire, 368
 - frontal, 7, 8, 36-38, 43-45, 64
 - intercaverneux, 104
 - lactifère, 179
 - maxillaire, 5, 7, 42-45, 53-55, 86
 - occipital, 104, 145
 - paranasal, 43-45 (*voir aussi les différents sinus paranasaux*)
 - pétreux
 -- inférieur, 12, 104, 105
 -- supérieur, 55, 99, 104, 105
 - prostatique, 362, 363
 - rectal (*voir Sinus anal*)
 - rénal, 311, 317
 - sagittal
 -- inférieur, 101, 104, 105, 145-147
 -- supérieur, 101-105, 107, 110, 145, 146, 150, 151
 - sigmoïde, 55, 99, 105, 150

-- sphéno-pariétal, 104
 - sphénoïdal, 7, 8, 36-38, 43-45, 55, 64, 68, 85, 105, 138
 - sphéno-pariétal, 105
 - transverse de la dure-mère, 104, 105, 145, 146, 150
 - uro-génital, 367
 - veineux, 105 (*voir aussi les différents sinus veineux*)
 -- de la dure-mère, 105
 -- de la sclère, 90, 93 (*voir aussi Canal de Schlemm*)
Sinusoïde du foie, 278, 279
 Skene (*voir Glande de*)
Sous-muqueuse
 - de l'intestin, 305
 - de l'œsophage, 69, 232
Sphénoïde, 4, 6, 8, 10, 11, 14, 15, 37, 38, 42
 - grande aile, 7
 - petite aile, 5
Sphincter
 - anal (*voir Muscle sphincter de l'anus*)
 - d'Oddi (*voir Sphincter de l'ampoule hépato-pancréatique*)
 - de Boyden (*voir Sphincter du conduit cholédoque*)
 - de l'ampoule hépato-pancréatique, 280, 306
 - de la pupille (*voir Muscle sphincter de la pupille*)
 - du conduit
 -- cholédoque, 280
 -- pancréatique, 280
 - inférieur de l'œsophage, 230
 - palato-pharyngien, 65
 - urétral (*voir Muscle sphincter de l'urètre*)
Spélium du corps calleux, 107, 108, 111, 113, 116, 144-147, 151
 Spondylophytes (*voir Ostéophytes*)
Squelette (*voir aussi Os*)
 - fibreux du cœur, 219, 220
 - osseux
 -- de l'abdomen, 243
 -- de la tête et du cou, 15
 -- du pelvis, 330
 -- du thorax, 183
Stades de développement
 - de l'utérus, 349
 - des organes génitaux, 366
 - des sinus paranasaux, 45
Stapès, 94-96, 98
 Sténon (*voir Conduit parotidien (de Sténon), Glande parotide*)
Sternum, 64, 177, 183, 185, 187, 188, 191, 213, 237, 241, 409 (*voir aussi Corps, Processus*)
Striatum, 111
Strie
 - médullaire du thalamus, 107, 112, 116
 - olfactive, 120
 - terminale, 109, 112, 113
Stroma fibro-musculaire (de la prostate), 362
Substance
 - adamantine, 63
 - blanche, 151, 165
 - éburnée, 63
 - grise, 151, 165
 - interpédonculaire (*voir Substance perforée postérieure*)
 - noire, 108, 118
 - perforée
 -- antérieure, 108, 115, 120
 -- postérieure, 108, 115
Sulcus limitans du 4^e ventricule, 116
Surface (*voir aussi Face, Lame*)
 - articulaire
 -- aryténoïdienne, 79
 -- de l'acétabulum, 396
 -- de l'uncus, 20
 -- de la côte, 184
 -- du radius, 444
 -- du tibia, 495, 500, 501
 -- inférieure, 20
 -- lombo-sacrée, 157
 -- pour C3, 19

-- pour l'atlas, 19
 -- pour l'axis, 19
 -- pour le condyle occipital, 19
 -- pour le ligament transverse de l'atlas, 19, 23
 -- supérieure, 20
 -- thyroïdienne, 80, 82
 - auriculaire du sacrum, 157, 159
 - de l'axis
 -- pour C3, 19
 -- pour l'atlas, 19
 -- pour le ligament transverse, 19, 23
 - de la dent pour le ligament transverse, 19, 23
 - éversée, 159
 - patellaire du fémur, 476
 - semi-lunaire de l'acétabulum, 474
 - zygapophysaire, 21
Sustentaculum tali, 512-515, 531
Suture
 - coronale, 4-9, 14
 - frontale, 14
 - fronto-pariétale (*voir Suture coronale*)
 - intermaxillaire, 10, 35
 - interpariétale (*voir Suture sagittale*)
 - lambdoïde, 5-9, 14
 - métopique, 14
 - occipito-mastoldienne, 16
 - palato-maxillaire, 10
 - pariéto-occipitale (*voir Suture lambdoïde*)
 - sagittale, 5, 9, 14
 - sphéno-occipitale, 64
 - squameuse, 14
 Sylvius (*voir Sillon de, Sillon latéral du cerveau*)
 Sympathique (*voir Système nerveux sympathique*)
Symphyse pubienne, 242, **243**, 255, 256, 258, 329-334, 336-339, 343, 344, 346, 355, 357, 358, 361, 380, 396, 397, 530
Synchondrose
 - de la 1^{re} côte, 404
 - manubrio-sternale, 404
 - sphéno-occipitale, 64
 - sterno-costale, 404
 - xiphosternale, 324
Système
 - biliaire intra-hépatique, 279
 - de conduction du cœur, 222
 - nerveux autonome, 53, 117-119, 122-124, 126, 127, **131**, 132-135, **163**, **206**, 207, 224, 225, 236, **297**, 298-307, 317-319, 387, 388, 390, 392-395
 - nerveux parasymphatique, 53, 122-124, 126, 127, 133-135, 164, 207, 224, 300, 303, 304, 306, 307, 318, 392-395
 - nerveux sympathique, 53, 122-124, 133-135, 163, 207, 224, 225, 300, 303, 304, 306, 307, 318, 319, 392-395
 - reproductif (*voir Organes génitaux*)
Tabatière anatomique, 398, 430, 454, 456, 457
 Taenia (*voir Ténia*)
Talus, 531 (*voir aussi Tête, Processus, Trochlée*)
Tarse
 - de la paupière, 83, 85, 86
 - os du (*voir Os du pied*)
Tectum, 151 (*voir aussi Lame tectale, Lame quadrigéminal*)
Tegmen tympani, 94, 95
Tegmentum du mésencéphale, 116
Tendon, 152, 398 (*voir aussi les différents muscles*)
 - calcanéen, 468, 503-506, 514, 516
 - commun
 -- des extenseurs, 398, 427, 430, 431, 447-457, 468
 -- des fléchisseurs, 398, 428, 429, 432, 447-457, 488
 - conjoint, 246, 247, 249, 255
 - crico-pharyngien, 69
 - d'Achille, 468, 503-506, 514, 516
 - d'origine du muscle transverse de l'abdomen, 172, 173, 176, 248, 250, 251, 309
 - de l'obturateur interne, 530
 - de la cheville, 514, 516-518
 - des extenseurs, 427, 430, 431, 447-457

-- central, 458
 - des fléchisseurs, 428, 429, 447-457
 - du biceps brachial, 238, 239
 - du biceps fémoral, 497
 - du diaphragme central (*voir Diaphragme, Centre tendineux du diaphragme central*)
 - du fléchisseur
 -- des orteils, 522
 - du grand dorsal, 239, 240
 - du long palmaire, 398
 - du muscle fléchisseur superficiel des doigts, 429
 - du muscle gracie, 468
 - du muscle stapédien, 95
 - du muscle temporal, 46
 - du muscle transverse de l'abdomen, 328
 - du périnée (*voir Périnée, Centre tendineux du périnée*)
 - du petit psoas, 258
 - du plantaire, 482, 503, 504, 510
 - du quadriceps fémoral, 468, 479, 488, 492-494, 498, 506-508
 - du semi-membraneux, 497
 - du semi-tendineux, 493
 - intermédiaire du muscle digastrique, 27, 28, 47, 58, 59
 - intersection tendineuse, 178, **242**, 329
 - patellaire (*voir Ligament patellaire*)
Ténia
 - du 4^e ventricule, 116
 - du côlon
 -- libre, 265, 273, 274, 276, 369, 372
 -- mésocolique, 273, 274, 276
 -- omental, 273, 276
 Tenon (*voir Capsule de*)
Tente du cervelet, 88, 104, 105, 107, 145, 146
Terminaison des muscles (*voir aussi les tableaux de fin de section*)
 - de l'avant-bras, 437, 438
 - de l'épaule, 404-406
 - de la cuisse, 477, 478
 - de la hanche, 477, 478
 - de la jambe, 502
 - du bras, 405, 406
 - scalène, 30
Testicule, 321, 344, 364, 365, 367, 368, 383, 394
Tête (*voir aussi les différentes régions associées*)
 - anatomie de surface, 1
 - de l'épididyme, 365, 368
 - de l'humérus, 405-407, 467
 - de la côte, 183, 184, 241
 - de la fibula, 479-481, 493, 494, 496-498, 500, **501**, 504-508, 529
 - de la mandibule, 6, 17
 - des os métacarpiens, 443, 444
 - des os métatarsiens, 511
 - des phalanges (de la main), 443, 444
 - des phalanges (du pied), 507
 - du fémur, 331, 396, 474, 476, 530
 - du malléus, 125
 - du noyau caudé, 111-113, 144, 146, 151
 - du pancréas, 281, 323, 326
 - du radius, 417, 422, 423, 425
 - du talus, 512, 531
Thalamus, 107, 109, 111, **112**, 113, 115, 116, 145, 146, 148, 303
 Thébésius (*voir Valvule de, Valvule du sinus coronaire*)
Thorax
 - anatomie de surface, 178
 - artères du, 187, 188, 233 (*voir aussi les artères des différents organes associés*)
 - coupe coronale du, 214
 - coupe transversale du, 213
 - muscles du, 185-187
 - nerfs du, 185, 188, 206 (*voir aussi les nerfs des différents organes associés*)
 - os du, 183
 - vaisseaux et nœuds lymphatiques du, 181, 205, 235

- veines du, 187, 234 (*voir aussi les veines des différents organes associés*)

- viscères du (*voir les viscères des différents organes associés*)

Thymus, 208, 227, 228, 239

Tibia, 468, 495, 497, 498, **500**, **501**, 507, 508, 510, 513, 514, 516-518, 531 (*voir aussi Condyle, Bord*)

Tige

- hypophysaire, 115, 141, 148

- pituitaire (*voir Tige hypophysaire*)

Tissu

- adipeux, 26, 245 (*voir aussi Tissu graisseux*)

- fibro-adipeux alaire, 35, 37

- graisseux

-- de l'espace épidual, 166

-- de l'espace rétro-pubien, 247

-- de l'orbite (*voir Corps adipeux de l'orbite*)

-- de la fosse ischio-rectale, 355, 358

-- de la glande mammaire, 179

-- du médiastin antérieur, 196

-- extra-péritonéal, 265, 390

-- pararéнал, 176, 315

-- périrénal, 176, 315

-- sous-cutané de l'abdomen, 245, 248, 321, 344, 355, 358, 359

Toile choroidienne du 3^e ventricule, 109, 112, 146

Tomodensitométrie abdominale, 322

Tonsille

- cérébelleuse, 114, 116, 145

- linguale, 60, 64, 68, 80

- palatine, 47, 56, 57, 60, 64, 66, 68

- pharyngienne, 36, 38, 64, 66-68, 151

Topographie

- de l'œsophage, 230

- de la glande thyroïde, 76

- des viscères abdominaux, 244

- du nerf spinal, 160, 177

- du périnée, 358

- du poumon, 193, 194

- du rein, 309

Torus

- de l'élévateur, 66

- tubaire, 36, 38, 66, 68

Toux, récepteurs de la, 207

Trabécule

- charnue, 217

- de l'angle irido-cornéen, 90

- fibreuse de l'adéno-hypophyse, 148

- septo-marginale, 217, 221, 222

- splénique, 282

Trachée, 15, 26-28, 64, 65, 70, 76-80, 127, 163, 164, 193, 195, **199**, 200, 203, 204, 208, 210, 214, 227, 229-231, 233, 238, 239

- bifurcation, 237, 251

Tractus

- biliaire, 280

-- innervation du, 306

- du nerf trijumeau (V), 117, 118, 123, 126, 127

- hypothalamo-hypophysaire, 148

- ilio-tibial, 468, 479, **481**, 482, 489, 492-495, 497, 501, 503, 506-508

- mamillo-thalamique (de Vicq d'Azyr), 148

- olfactif, 39, 107, 108, 115, 120

- optique, 108, 109, 113, 115, 121, 140, 145

- tecto-spinal, 133

- tubéro-hypophysaire, 148

Tragus de l'oreille externe, 1, 95

Trajet

- de la vue, 121

- du goût, 136

Trapèze, 439, 440, 442-445, 449, 454

Trapézoïde, 439, 440, 442-444

Treitz (*voir Muscle du duodénum*)

Treves (*voir Plî avasculaire de*)

Triade porte extra-hépatique, 267, 271, 278, 281, 325

Triade porte hépatique, 267, 271, 278, 281

Triangle (*voir aussi Trigone*)

- anal, 358

- d'auscultation, 152, 241, 250, 409

- d'Hesselbach, 249, 255

- de Calot (*voir aussi Triangle hépato-cystique (de Calot)*)

- de Petit, 152, 171, 250

- delto-pectoral, 242, 409

- du cou, 25, 26, 171, 175, 185

- hépato-cystique, 280, 284

- inguinal (*voir Trigone inguinal*)

- lombal, 152, 171, 250

- lombo-costal, 192

- lumineux, 95

- périnéal, 358

- sterno-costal, 187

- suboccipital, 175

- uro-génital, 358

Trigone (*voir aussi Triangle*)

- collatéral, 112

- de la vessie, 344, 346, 348, 362, 363

- fibreux du cœur, 219

- habénulaire, 112, 116

- hypoglossal, 116

- inguinal, 249, 255

- lombo-costal, 192, 258

- olfactif, 120

- rétromolaire, 17

- vagal, 116

- vertébro-costal (*voir Trigone lombo-costal*)

Triquétrum, 439, 440, 442-444

Trochanter du fémur

- grand, 331, 396, 397, 530

- petit, 330, 331, 530

Trochlée

- de l'humérus, 405, 406, 422, 423

- du muscle oblique de l'œil, 86

- du talus, 511, 512, 531

- fibulaire, 511-513

- péronière (*voir Trochlée fibulaire*)

Trolard (*voir Veine de*)

Trompe

- auditive, 10, 36, 49, 57, 64-68, 94-96, 98, **100**, 126,

127 (*voir aussi Cartilage de la trompe auditive*)

- d'Eustache (*voir Trompe auditive*)

- de Fallope (*voir Trompe utérine*)

- pharyngo-tympanique (*voir Trompe auditive*)

- utérine, 340-342, 350-353, 367, 378, 390, 393

Tronc (artériel)

- atrio-ventriculaire (AV) (faisceau de His), 222

- brachio-céphalique, 33, 76-78, 137, 139, 187, **190**, 203, 208-211, 214, 229, 233, 238

- coeliaque, 192, 226, 229, 233, 259, 264, 268, 271, 281, **283**, 284-287, 300, 303, 307, 308, 310, 321, 322, 325, 326, 388

- costo-cervical, 33, 137, 139, 170

- du corps calleux, 107, 142

- méningo-hypophysaire, 138

- pulmonaire, 203, 209, 210, 212, 214, 217, 221, 222, 226, 237, 240

- thyro-cervical, 32-34, 71, 72, 76-78, 137, 139, 170, 229, 233, 414

Tronc (lymphatique) (*voir aussi Conduit thoracique*)

- broncho-médiastinal, 205

- intestinal, 261, 295

- jugulaire, 74, 205, 295

- lombal, 261, 295, 297, 316

- subclavier, 74, 205, 261, 295

Tronc (nerveux)

- du plexus brachial, 30, 416

-- inférieur, 410

-- moyen, 410

-- supérieur, 410

- lombo-sacral, 262, 317, 388, 483-486, 525, 526

- sympathique, 42

-- cervical, 26, 53, 71, 72, 126, **131**, 132-135, 223-225, 236

-- lombal, 192, 225, 258, **262**, 297, 302, 303, 317, 319, 321, 328, 341, 345, 387, 388, 390, 392-394, 484-486

-- sacral, 317, 484, 486

-- thoracique, 53, 133-135, 188, 191, 206, **206**, 213, 223-225, 227, 228, 236, 254, 297, 300, 303, 304, 306, 307, 392-394

- vagal

-- antérieur, 127, 206, **236**, 258, 297-302, 306, 307, 317, 319, 388

-- postérieur, 127, **236**, 258, 297-302, 306, 307, 317, 319, 388

Tronc (veineux) spléno-mésentérique, 292

Tronc cérébral, 115, 117, 118

Trou nourricier du fémur, 476, 500

Tuber

- cinereum, 107, 108, 115, 148

- du cervelet, 114, 116, 145

Tubercule

- anal, 366

- antérieur, 19, 20

-- de l'atlas, 19, 23, 36

-- de la vertèbre C6, 22

-- du processus transverse de la vertèbre cervicale, 20, 21

-- du thalamus, 112

- articulaire de l'os temporal, 6, 10, 18, 49

- carotidien de Chassaignac, 21, 22

- carré, 476

- corniculé, 66, 67, 80

- coronoïde de la clavicule, 404

- costal, 183, 184

- cunéiforme, 66, 67, 80, 115, 116

- de Darwin, 95

- de Gerdy, 481, 494, 496, 500

- de l'adducteur, 476, 480, 496 (*voir aussi Épicondyle du fémur médial*)

- de l'atlas, 19, 23, 36, 172, 173

- de l'auricule (de Darwin), 95

- de l'humérus

-- majeur, 405-408, 413, 417, 420, 467

-- mineur, 405-408, 417

- de l'oreille externe, 95

- de l'os temporal, 6, 10, 18, 49

- de la clavicule, 404

- de la crête iliaque, 243, 330, 473

- de la lèvre supérieure, 1, 56

- de la scapula

-- infra-glénoidal, 405, 406

-- supra-glénoidal, 405

- de la selle turcique, 11

- de la vertèbre C6, 22

- de la vertèbre cervicale, 20

- distal du radius, 398

- dorsal du radius (de Lister), 439

- du ligament transverse de l'atlas, 19 (*voir Atlas*)

- du processus transverse, 20

- du pubis, 333

- du radius, 439

- du scaphoïde, 439, 441, 443

- du talus, 511

- du thalamus, 112

- du trapèze, 439, 441, 443

- génien, 58

- génital, 366

- gracile, 115, 116

- iliaque, 333, 334

- infra-condylaire, 481, 494, 496, 500

- infra-glénoidal de la scapula, 405, 406

- intercondylaire du tibia, 500, 501

- labio-scrotal, 366

- majeur, 407

- mentonnier de la mandibule, 4, 17

- olfactif, 120

- pharyngien de la partie basilaire de l'os temporal, 10, 22, 38, 64, 65, 67, 68

- postérieur, 19, 20

-- de l'atlas, 172, 173

- du processus transverse de la vertèbre cervicale, 20, 21
- pubien, 242, **243**, 246, 247, 256, 258, 329, 330, 333, 334, 338, 339, 355, 360, 473, 479, 480
- supra-glénoidal de la scapula, 405
- trigéminial, 116

Tubérosité

- calcanéenne, 503, 504, 512, 513, 515, 519, 520, 522
- deltoïdienne, 405, 406
- du 1^{er} os métatarsien, 512, 515-517
- du 5^e os métatarsien, 511, 512, 522-524, 531
- du calcanéus, 531
- du cuboïde, 512, 515, 523
- du naviculaire, 511, 512, 515, 518, 523
- glutéale du fémur, 476
- iliaque, 243, 330, 473
- ischiatique, 159, 222, 330, 332, 333, **334**, 337, 339, 355, 356, 358-361, 370, 373, **473**, 474, 475, 482, 489, 490, 530
- maxillaire, 6, 16
- pariétale, 14
- radiale, 417, 422, 423, 425
- sacrale, 157
- tibiale, 468, 479, 480, 493-496, 498, 500, 501, 506, 507
- ulnaire, 417, 422, 425

Tubule

- dentaire, 63
- mésonéphrique, 367
- séminifère, 368

Tunique

- fibreuse du bulbe de l'œil, 89
- séreuse de la rate, 282

- vaginale du testicule, 364

Turbine (*voir Cornet nasal*)

Tympan (*voir Membrane tympanique*)

Tyson (*voir Glande de*)

Ulna, 422-424, **425-431**, 436-442, 449, 452, 457 (*voir aussi Olécrâne, Processus*)

Uncus, 20, 21

- de l'encéphale, 107, 108, 120
- de la vertèbre cervicale, 20

Urètre, 249, 257, 260, 265, 268, 297, 308, 311, **313**, 314, 328, 340-346, 350, 352, 353, 362, 369, 370, 378-382, 388, 390, 395

Urètre, 258, 335-337, 339, 346-348, 351, 356, 359, 361, 362, **363**, 367

- féminin, 346, 348, 355, 356, 397

masculin

- -- caverneux (*voir Urètre masculin spongieux*)

- -- membranacé, 361, 363, 395

- -- partie bulbaire de, 362, 363

- -- partie libre (pénienne), 362, 363

- -- prostatique, 348, 363, 396

- -- spongieux, 348, 362, 363

Utérus, 340-342, 346, 350, 351, **352**, 355, 367, 369, 375, 378, 390, 392, 393

- croissance, 349

Utricule

- prostatique, 362, 363, 367
- vestibulaire, 94, 97, 98, 125

Uvule, 56, 66-68

- de la vessie, 362, 363

- du cervelet, 114, 116, 145

Vagin, 335-337, 340, 346-348, **350**, 351-353, 355, 356, 366, 367, 369, 373, 375, 378, 393, 397

Vaisseau lymphatique (*voir aussi Nodule lymphatique, Nœud lymphatique*)

- anal, 296

- de Kerckring, 278

- de l'estomac, 293

- de l'intestin

- -- grêle, 295

- -- gros, 296

- de l'œsophage, 235

- de la glande mammaire, 181

- de la langue, 75

- de la main, 403

- de la paroi abdominale postérieure, 261

- de la région orale, 74

- de la tête, 74

- de la trachée, 199

- de la vessie, 316

- des organes génitaux

- -- féminins, 384

- -- masculins, 386

- du cou, 74, 75

- du foie, 279

- du membre inférieur, 472

- du membre supérieur, 403

- du pancréas, 294

- du pelvis

- -- féminin, 384

- -- masculin, 386

- du périnée féminin, 385

- du pharynx, 75

- du poumon, 205

- du rein, 316

- hépatique, 279

- intra-rénal, 316

- péri-anal, 296

- prostatique, 386

- testiculaire, 386

Vaisseau sanguin (*voir aussi Artère, Veine*)

- iléal, 290

- innervation des, 225

- jéjunal, 290

- palatin, 12

- sphéno-palatin, 12

Vallécule épiglottique, 60, 68

Valsalva (*voir Sinus de*)

Valve

- aortique, 210, 214, 218-222

- atrio-ventriculaire

- -- droite (tricuspide), 213, 217, 219-221, 241

- -- gauche (mitrale), 213, 218-222, 241

- de Hasner, 84

- de Houston (*voir Pli du rectum*)

- de Kerckring (*voir Pli circulaire*)

- du cœur, 210, 219, 220

- du rectum (*voir Pli du rectum*)

- iléo-cæcale, 274

- mitrale, 210, 213, 214, 218-222, 241

- pulmonaire, 210, 217, 219, 222

- semi-lunaire, 220

- tricuspide, 210, 213, 214, 217, 219-221, 241

Valvule

- anale, 371

- d'Eustache, 217

- de la veine cave inférieure, 217

- de Thébésius, 217

- du foramen ovale, 218

- du sinus coronaire, 217

Variation

- de forme

- -- de l'estomac, 269

- -- du foie, 278

Variations

- de l'estomac, 269

- de position

- -- des artères

- -- -- bronchiques, 204

- -- -- de l'œsophage, 233

- -- des conduits

- -- -- cholédoques, 280

- -- -- pancréatiques, 280

- -- des sinus paranasaux avec l'âge, 45

- -- du foie, 278

Vater (*voir Papille duodénale majeure*)

Veine (*voir aussi Sinus veineux*)

- accessoire, 240

- -- céphalique, 401, 402

- -- hémi-azygos, 204, 228, 234

- -- saphène, 470, 471

- affluente latérale, 145

- alvéolaire

- -- inférieure, 47, 73

- -- supéro-postérieure, 73

- anastomose entre

- -- les veines jugulaires antérieure et interne, 31, 73

- -- les veines lombale et hémi-azygos, 310

- anastomotique, 101, 103

- -- inférieure (de Labbé), 103, 146

- -- supérieure (de Trolard), 103

- angulaire, 3, 73, 87

- antérieure de la face (*voir Veine faciale*)

- appendiculaire, 291, 292

- auriculaire postérieure, 3, 32, 73

- axillaire, 186, 195, 214, 252, 403, 412

- azygos, 189, 191, 192, 203, 204, 206, 213, 227, 229, **234**, 237, 240, 241, 258, 324

- basale de Rosenthal, 145-147

- basilique, 398, 401-403, 415, 421, 436, 455

- basi-vertébrale, 169

- brachiale, 415, 421

- brachio-céphalique, 73, 76, 77, 187, 203, 205, 208, 209, 227-229, 234

- -- droite, 170, 189, 238

- -- gauche, 170, 189, 214, 238

- branche tubaire des vaisseaux ovariens, 382

- bronchique, 204

- cæcale, 291, 292

- cardiaque, 215

- -- moyenne, 211

- caudée, 146, 147

- cave

- -- inférieure, 176, 191, 203, 206, 211-214, 217, 218, 220, 222, 226, 227, 229, 234, 237, **260**, 266-268, 271, 277, 281, 286, 289, 308, 310, 315, 320, 322-

- 328, 341, 345, 376-381, 390

- -- supérieure, 76, 77, 189, 190, 203, 208-212, 214, 217, 221, 222, 226, 227, 234, 237, 239-241

- centrale

- -- de la moelle spinale, 169

- -- de la rétine, 89, 92, 93

- -- du foie, 278, 279

- céphalique, 178, 185, 186, 214, 252, 398, **401**, 402, 403, 409, 412, 415, 421, 436, 455

- cérébelleuse, 145

- cérébrale

- -- antérieure, 145-147

- -- en pont, 101, 103

- -- grande (de Galien), 104, 105, 107, 110, 116, 145-

- 147, 150, 151

- -- interne, 101, 109-112, 145-147, 150

- -- latérale directe, 146, 147

- -- profonde, 101, 103, 105, 145-147

- -- superficielle, 101-103, 105, 146

- -- supérieure, 103

- cervicale

- -- profonde, 170

- -- transverse, 174

- choroïdienne, 93

- -- supérieure, 101, 146, 147

- ciliaire antérieure, 90, 92, 93

- circonflexe humérale, 401

- colique

- -- droite, 290-292

- -- gauche, 291, 292

- -- moyenne, 281, 290-292

- communicante, 170

- conjonctive, 93

- coronaire (*voir Veine gastrique gauche*)

- crémasterique, 256, 379

- de Galien (*voir Veine cérébrale grande (de Galien)*)

- de l'atrium gauche, 211, 212, 215, 218

- de l'avant-bras, 401, 402, 436

- de l'épaule, 401

- de l'estomac, 289

- de l'intestin, 290, 291

- -- grêle, 290

- -- gros, 291

- de l'œil, 92

- de l'orteil, 470
- de l'uncus, 146
- de la bouche, 73
- de la citerne cérébello-médullaire, 145
- de la colonne vertébrale, 169
- de la conjonctive, 92
- de la cuisse, 246, 247, 252, 256, 257, 260, 358, 379, 385, 470-472, 480, **487**, 488, 492
- de la fosse crânienne postérieure, 145
- de la jambe, 503-505, 507, 508
- de la main, 402, 455
- de la moelle spinale, 169
- de la paroi abdominale, 252, 260
- de la paupière, 87
- de la rate, 289
- de la rétine, 89 (*voir aussi Veinule de la rétine*)
- de la vertèbre, 169
- de Labbé, 103, 146
- de Marshall (*voir Veine oblique de l'atrium gauche*)
- de Rosenthal, 145-147
- de Trolard, 103
- de Vésale (*voir Veine émissaire de Vésale*)
- des viscères pelviens, 378, 380-383
- digitale
 - dorsale (de l'orteil), 470
 - dorsale (du doigt), 402, 455
 - palmaire, 402
- diploïque, 101, 103
- dorsale
 - profonde
 - du clitoris, 335-337, 340, 343, 346, 357
 - du pénis, 245, 252, 339, 344, 359, 361, 379, 381, 383
 - superficielle du pénis, 245, 329, 359, 381
- droite, 290
- du bras, 401
- du canal anal, 377
- du cerveau, 145-147, 149
- du cervelet, 145
- du clitoris, 260, 335-337, 340, 343, 346
- du cœur, 215
- du côlon, 291
- du corps ciliaire, 92
- du cou, 31, 73
- du coude, 401, 403, 416
- du crâne, 101
- du cuir chevelu, 3
- du doigt, 402, 455
- du duodénum, 289
- du foie
 - centrale, 279
 - sublobaire, 279
 - sublobulaire, 279
- du membre inférieur, 470, 471
- du noyau caudé, 146, 147
- du pénis
 - dorsale
 - profonde, 245, 252, 260, 339, 344, 359, 361, 379, 381, 383
 - superficielle, 245, 252, 329, 359, 381
 - superficielle latérale, 341, 359
- du pharynx, 73
- du pont, 145
- du poumon, 203
- du rein, 310, 311 (*voir aussi Veine rénale*)
- du septum pellucidum, 146, 147
- du sillon médian, 169
- du tronc, 252
- du ventricule de la fosse crânienne, 147
- du ventricule gauche du cœur, 215
- du vermis, 145, 147
- émissaire, 101, 103
- condyloire, 170
- de Vésale, 73
- mastoïdienne, 3, 12, 101, 170
- occipitale, 101
- pariétale, 3, 101
- en pont, 103, 104, 150
- épigastrique
 - inférieure, 247, 249, **252**, 255-257, 260, 268, 341, 345, 378, 379, 381
 - superficielle, 242, 245, 252, 260, 329, 470, 487
 - supérieure, 186, 187, 189, 247, 252
- épiploïque (*voir Veine omentale*)
- épiscclérale, 92, 93
- faciale, 3, 31, 32, 42, 46, 47, 59, 73, 87
- commune, 32
- profonde, 3, 73
- transverse, 3, 73
- fémorale, 396, 397, 530 (*voir Veine de la cuisse*)
- fibulaire (péronière), 503, 510
- gastrique
 - courte, 234, 268, 282, 289, 292
 - droite, 234, 289, 290, 292
 - gauche, 234, **289**, 290-292
- gastro-épiploïque (*voir Veine gastro-omentale*)
- gastro-omentale, 234, 282, 289, 291, 292
- glutéale, 260, 291
- hémiazygos, 189, 191, 192, 213, 234
- accessoire, 189, 204, 228, 234, 240
- hémiazygos, 240
- hémorroïdale (*voir Veine du canal anal, Veine rectale*)
- hépatique, 226, 229, 234, 260, 268, 277, 278, 289
- hippocampale, 147
- humérale, 401
- hypophysaire, 141, 149
- hypothalamique, 149
- iléale, 290, 291
- iléo-colique, 290-292
- iliaque
 - circonflexe
 - profonde, 249, 257, 260, 343, 381
 - superficielle, 242, 245, 252, 260, 329, 470, 487
 - commune, 260, 265, 377, 379, 381, 390
 - externe, 249, 255-257, 260, 273, 291, 340-342, **343-345**, 353, 370, 377, 379, 381, 488
 - interne, 260, 291, 343, 350, 377, 379, 381
- ilio-lombale, 260
- infra-orbitaire, 3, 73
- innervation des, 225
- innominée (*voir Veine brachio-céphalique*)
- intercapitale, 402, 455
- intercostale
 - antérieure, 187, 189, 252
 - postérieure, 189, 227, 228, 234, 252
- supérieure, 189, 227, 228, 234
- intervertébrale, 169
- intra-culminale, 145
- intra-pulmonaire, 202
- jéjunale, 290, 291
- jugulaire
 - antérieure, 31, 73, 76
 - externe, 1, 3, 31, 32, 46, 73, 76, 195, 203, 208, 214, 234
 - interne, 3, 12, 26-28, 30, 31, 33, 34, 42, 46, 47, 55, 59, **73**, 75-78, 94, 96, 129, 150, 182, 186, 187, 195, 203, 205, 208, 209, 214, 229, 234
- bulbe de la, 12, 170
- labiale, 73
- laryngée supérieure, 69, 73
- linguale, 3, 46, 47, 59, 73
- profonde, 56, 59, 73
- satellite du nerf hypoglosse (XII), 59
- lombale, 260, 310
- ascendante, 260, 310
- mastoïdienne, 3, 101
- maxillaire, 73
- médullaire antérieure, 145
- méningée moyenne, 12, 101, 103
- mentonnière, 73
- mésencéphalique, 145, 147
- mésentérique
 - inférieure, 234, 264, 281, 289, **291**, 292, 294, 377
 - supérieure, 176, 234, 268, 271, 281, 287, 289, **290**, 291, 292, 294, 315, 326, 327
- métacarpienne dorsale, 402, 455
- métatarsienne dorsale, 470
- musculo-phrénique, 186, 187, 252
- nasale
 - de la rétine, 92
 - dorsale, 3
 - externe, 73
 - naso-frontale, 3, 73, 87
 - oblique de l'atrium gauche, 211, 212, 215, 218
 - obturatrice, 249, 255, 260, 291, 377, 381, 396
 - accessoire, 255
 - occipitale, 3, 73
 - émissaire, 101
 - interne, 147
 - œsophagienne, 234, 289, 292
 - ombilicale, 226
 - omentale, 234
 - ophtalmique
 - inférieure, 87, 93
 - supérieure, 73, 85, 87, 93, 105
 - ovarique, 260, 291, 308, 310, 313, 341-343, 352, 378, **382**
 - palatine externe, 73
 - palmaire, 402
 - pancréatico-duodénale, 289, 291, 292
 - pancréatique, 289, 291
 - para-ombilicale, 249, 252, 292
 - pariétale, 3, 101
 - péricalléuse, 145, 147
 - péricardio-phrénique, 187, 191, 203, 208, 209, 212, 213, 227, 228
 - périnéale, 383
 - péronière (*voir Veine fibulaire*)
 - pétreuse, 105, 145
 - phrénique inférieure, 234, 260, 268, 310
 - ponto-mésencéphalique antérieure, 145
 - poplitée, 472, 482, 489, 492, 503, 504
 - porte hépatique, 214, 226, 234, 267, 271, 277, 278, 280, 281, 283, 284, 289-291, **292**, 294, 321-323, 325, 326
 - anastomoses porto-caves, 292
 - branche de la, 279
 - précentrale, 145
 - préculminale, 145
 - prépylorique, 289, 291
 - profonde, 492
 - pubienne, 257, 260
 - pudendale
 - externe, 252, 260
 - profonde, 379, 487
 - superficielle, 245, 379, 470, 487
 - interne, 260, 291, 370, 377, 383, 396, 397
 - pulmonaire, 196, 202, 203, 209, 211-213, 217, 218, 221, 222, 226-228, 241
 - radriculaire, 169
 - rectale, 377
 - inférieure, 291, 292, 377
 - moyenne, 260, 291, 292, 377
 - supérieure, 268, 291, 292, 377
 - rénale, 234, 260, 282, 308, **310**, 311, 314, 315, 320, 321, 323, 327, 378, 379
 - rétro-mandibulaire, 3, 31, 32, 42, 46, 47, 59, 73, 87
 - rétro-tonsillaire, 145
 - sacrale
 - latérale, 260
 - médiane, 260, 291, 342, 377, 378, 381
 - saphène
 - accessoire, **470**, 471
 - grande, 245, 246, 252, 260, 358, 385, 397, 468, **470**, 471, 472, 492, 510
 - petite, 468, 470-472, 489, 503, 510
 - satellite
 - de l'artère radiale, 447
 - de l'artère ulnaire, 447
 - du nerf hypoglosse (XII), 47, 59, 73
 - scrotale antérieure, 252
 - septale, 146, 147
 - sigmoïdienne, 268, 291, 292, 377
 - sous-épendymaire, 147

- spermatique
- - externe (*voir Veine crémastérique*)
- - interne (*voir Veine testiculaire*)
- spinale, 145, 169
- splénique, 234, 267, 268, 282, 287, **289**, 290-292, 294, 320-323, 325, 326
- subclavière, 30, 33, 73, 76, 77, 186, 187, 195, 203, 205, 208, 209, 227-229, **234**, 252, 413, 415
- - droite, 170
- - gauche, 170
- - subcostale, 260
- - sublinguale, 46, 59
- - sublobulaire du foie, 278, 279
- - submentonnaire, 31, 73
- - superficielle
- - - cérébrale, 103
- - - de l'épaule, 401
- - - de la tête, 3
- - - du bras, 401
- - - du cou, 31
- - - du membre inférieur, 470, 471
- - - du tronc, 252
- - supra-orbitaire, 3, 73, 87
- - supra-scapulaire, 467
- - supra-trochléaire, 3, 73, 87
- - surrénale, 234, 260, 310, 320
- - temporale
- - - de la rétine (*voir Veinule de la rétine*)
- - - moyenne, 3, 101
- - - profonde, 101
- - - superficielle, 3, 46, 73, 101
- - terminale (*voir Veine thalamo-striée*)
- - testiculaire, 249, 255-257, 260, 268, 291, 308, 310, 313, 345, 379, **379**
- - thalamique supérieure, 147
- - thalamo-striée, 101, 147
- - - caudée, 147
- - - inférieure, 145, 147
- - - supérieure, 109, 112, 146
- - - thoracique
- - - interne, 77, 186, 187, 189, 191, 195, 209, 213, 239-241, 252
- - - latérale, 252
- - - thoraco-acromiale, 401
- - - thoraco-épigastrique, 245, 252
- - - thyroïdienne
- - - inférieure, 31, 73, 76-78, 195, 208, 234
- - - moyenne, 31, 73, 76, 78
- - - supérieure, 31, 73, 76, 78, 82
- - - tibiale
- - - antérieure, 510
- - - postérieure, 503, 504, 510
- - - utérine, 260, 342, 350, 352, 377, 382
- - - vaginale, 377
- - - vertébrale, 234
- - - accessoire, 170
- - - antérieure, 170
- - - droite, 170
- - - gauche, 170
- - - vésicale, 260, 377
- - - vorticineuse, 87, 92, 93
- - - zygomatoc-faciale, 3
- - - zygomatoc-temporale, 3
- **Veinule**
- - de la macula, 92
- - de la rétine, 92
- - étoilée du rein, 311
- **Ventricule**
- - du cerveau, 109
- - - 3°, 109, 112, 116, 147, 151
- - - 4°, 107, 109, 114, 116, 144, 145, 147, 151
- - - latéral, 101, 109, 111, 113, 140, 144, 147, 151
- - du cœur
- - - droit, 209, 211-214, **217**, 221, 237, 241
- - - gauche, 209-214, 216, **218**, 221, 237, 241
- **Vermis** du cervelet, 114, 116
- **Vertèbre**, 154 (*voir aussi Corps, Incisure, Processus, Surface articulaire*)
- - cervicale, 15, 19-22, 26, 30, 153, 160, 161, 194, 230
- - coccygienne (*voir Coccyx*)
- - du sacrum, 153, 156, 157, 161
- - lombale, 153, 155, 156, 158-161, 166, 230, 331, 375
- - proéminente, 10, 15, 21, 22
- - thoracique, 15, 20, 21, 153, 154, 156, 160, 161, 166, 230
- Vésale (*voir Foramen de, Veine émissaire de*)
- **Vésicule**
- - biliaire, 127, 163, 164, 193, 263, 266, 269, 277, 278, **280**, 281, 284, 322, 323, 325
- - - artères de la, 283, 284
- - - douleurs rapportées dans la maladie de la, 306
- - - innervation de la, 306
- - - parties de la, 280
- - - séminale, 362
- **Vessie**, 163, 164, 249, 256, 263, 302, 308, 313, 321, 340-347, **348**, 355, 361, 362, 364, 369, 375, 378, 395, 396

- **Vestibule**
- - du labyrinthe osseux, 94, 97, 98
- - du vagin, 350, 354, 367
- - nasal, 82
- Vicq d'Azyr (*voir Tractus mamillo-thalamique (de Vicq d'Azyr)*)
- Vidien (*voir Nerf du canal ptérygoidien, Nerf Vidien*)
- **Vinculum**, 451
- **Viscères**, 269 (*voir aussi les différents organes associés*)
- **Vision**, 121
- **Voie**
- - biliaire principale, 267, 268, 271, 272, 277, 278, 280, 281, 283
- - de drainage lymphatique
- - - des poumons, 205
- - - vers le sein controlatéral, 181
- - - vers les nœuds médiastinaux, 181
- - - vers les nœuds phréniques et le foie, 181
- - de la moelle spinale
- - - descendante, 133
- - - gustative, 136
- - - réflexe autonome, 308
- - - sonore (*voir Trajet du son*)
- - - visuelle, 121, 133
- **Voile**
- - du palais, 56, 66
- - médullaire du cervelet
- - - inférieur, 107, 114
- - - supérieur, 107, 114-116
- **Vomer**, 4, 8, 10, 38, 42
- Ward (*voir Triangle de Ward*)
- Wharton (*voir Conduit submandibulaire (de Wharton), Glande submandibulaire*)
- Winslow (*voir Foramen omental*)
- Wirsung (*voir Conduit pancréatique principal*)
- Wrisberg (*voir Nerf intermédiaire (de Wrisberg)*)
- Xiphoïde (*voir Processus xiphoïde*)
- Zinn (*voir Anneau tendineux commun, Zonule ciliaire*)
- **Zone** (*voir aussi Aire, Région*)
- - de l'innervation cutanée de la face, 2
- - de la prostate
- - - centrale, 362
- - - périphérique, 362
- - - transitionnelle, 362
- - intermédiaire de la crête iliaque, 24, 330, 333, 334, 473
- - orbiculaire de l'articulation de la hanche, 474
- **Zonule** ciliaire, 89-92